This is a digital copy of a book that was preserved for generations on library shelves before it was carefully scanned by Google as part of a project to make the world's books discoverable online.

It has survived long enough for the copyright to expire and the book to enter the public domain. A public domain book is one that was never subject to copyright or whose legal copyright term has expired. Whether a book is in the public domain may vary country to country. Public domain books are our gateways to the past, representing a wealth of history, culture and knowledge that's often difficult to discover.

Marks, notations and other marginalia present in the original volume will appear in this file - a reminder of this book's long journey from the publisher to a library and finally to you.

Usage guidelines

Google is proud to partner with libraries to digitize public domain materials and make them widely accessible. Public domain books belong to the public and we are merely their custodians. Nevertheless, this work is expensive, so in order to keep providing this resource, we have taken steps to prevent abuse by commercial parties, including placing technical restrictions on automated querying.

We also ask that you:

+ *Make non-commercial use of the files* We designed Google Book Search for use by individuals, and we request that you use these files for personal, non-commercial purposes.

+ *Refrain from automated querying* Do not send automated queries of any sort to Google's system: If you are conducting research on machine translation, optical character recognition or other areas where access to a large amount of text is helpful, please contact us. We encourage the use of public domain materials for these purposes and may be able to help.

+ *Maintain attribution* The Google "watermark" you see on each file is essential for informing people about this project and helping them find additional materials through Google Book Search. Please do not remove it.

+ *Keep it legal* Whatever your use, remember that you are responsible for ensuring that what you are doing is legal. Do not assume that just because we believe a book is in the public domain for users in the United States, that the work is also in the public domain for users in other countries. Whether a book is still in copyright varies from country to country, and we can't offer guidance on whether any specific use of any specific book is allowed. Please do not assume that a book's appearance in Google Book Search means it can be used in any manner anywhere in the world. Copyright infringement liability can be quite severe.

About Google Book Search

Google's mission is to organize the world's information and to make it universally accessible and useful. Google Book Search helps readers discover the world's books while helping authors and publishers reach new audiences. You can search through the full text of this book on the web at `http://books.google.com/`

Deutsche Zeitschrift für Chirurgie

Digitized by Google

No.

BOSTON

MEDICAL LIBRARY,

19 BOYLSTON PLACE.

Digitized by Google

Digitized by Google

Digitized by Google

Digitized by Google

Digitized by Google

DEUTSCHE ZEITSCHRIFT

FÜR

CHIRURGIE.

HERAUSGEGEBEN

VON

Prof. BARDENHEUER in Köln, Prof. v. BERGMANN in Berlin, Prof. BIER in Greifswald, Prof. H. BRAUN in Göttingen, Dr. v. BURCKHARDT in Stuttgart, Prof. v. COLER in Berlin, Prof. v. EISELSBERG in Königsberg, Dr. G. FISCHER in Hannover, Prof. FRIEDRICH in Leipzig, Prof. GUSSENBAUER in Wien, Prof. HAHN in Berlin, Prof. HEINEKE in Erlangen, Prof. HELFERICH in Kiel, Prof. HILDEBRAND in Basel, Dr. KAPPELER in Konstanz, Prof. KOCHER in Bern, Prof. KÖNIG in Berlin, Prof. KRÖNLEIN in Zürich, Prof. KÜSTER in Marburg, Dr. C. LAUENSTEIN in Hamburg, Prof. MADELUNG in Strassburg i. E., Prof. RIEDEL in Jena, Prof. E. ROSE in Berlin, Prof. RYDYGIER in Lemberg, Prof. SCHEDE in Bonn, Prof. SCHÖNBORN in Würzburg, Prof. SONNENBURG in Berlin, Prof. TRENDELENBURG in Leipzig.

REDIGIRT

VON

Prof. Dr. E. ROSE in Berlin

und

Prof. Dr. H. HELFERICH in Kiel.

Siebenundfünfzigster Band.

Mit 33 Abbildungen im Text und 4 Tafeln.

LEIPZIG,

VERLAG VON F. C. W. VOGEL.

1900.

Digitized by Google

BOSTON MEDICAL
MAR 25 1900
LIBRARY.

MAR 25 1901
E. H. B.

Digitized by Google

Inhalt des siebenundfünfzigsten Bandes.

Erstes und Zweites (Doppel-) Heft

ausgegeben September 1900.

Seite

I. Aus der chirurgischen Universitätsklinik in der Königl. Charité zu Berlin (Geheimrath Prof. Dr. König).
Zur Kenntniss der Darmverschliessungen und -verengerungen. Von Stabsarzt Martens, Assistenten der Klinik. (Mit 3 Abbildungen) 1

II. Aus der k. k. chirurg. Klinik des Herrn Hofrathes Professor Dr. C. Nicoladoni in Graz.
Ueber blutige Reposition von pathologischen und veralteten traumatischen Luxationen des Hüftgelenkes bei Erwachsenen. Von Dr. Erwin Payr, Privatdocent für Chirurgie und Assistent der Klinik. (Mit 3 Abbildungen) 14

III. Aus der Königl. chirurg. Universitätsklinik zu Königsberg i. Pr. (Director Prof. Freiherr v. Eiselsberg).
Zur Casuistik der subcutanen Darmverletzungen. Von Stabsarzt Dr. Kirstein, commandirt zur Klinik 61

IV. Aus der I. chirurgischen Universitätsklinik zu Wien (Hofrath Albert).
Casuistische Beiträge zur Kenntniss der Mikrognathie. Von Dr. Hans Lorenz, Operationszögling der Klinik. (Mit 16 Abbildgn.) 73

V. Die Osteomyelitis traumatica purulenta cranii. Klinischer Bericht (3. Theil) von Prof. Dr. H. Fischer, Berlin. (Mit Tafel I) . . 108

VI. Aus der chirurgischen Universitätsklinik in der Königl. Charité zu Berlin (Geheimrath Prof. Dr. König).
Erweiterung unserer Kenntnisse über Patellarfracturen ohne Diastase durch das Röntgenbild. Von Stabsarzt Dr. Wegner, Assistent der Klinik. (Mit 3 Abbildungen) 157

VII. Aus dem Krankenhause Bergmannstrost zu Halle a. S. (Prof. Dr. Oberst) und der chirurgischen Abtheilung des Stadtkrankenhauses zu Chemnitz (Oberarzt Dr. Reichel).
Ueber „Stauungsblutungen nach Rumpfcompression". Von Dr. K. Neck, Secundärarzt der chirurgischen Abtheilung des Stadtkrankenhauses, früher Assistenzarzt am Krankenhause Bergmannstrost 163

Digitized by Google

Seite

VIII. Aus dem Karl-Olga-Krankenhaus in Stuttgart; chirurg. Abtheilung (Prof. Dr. Landerer).
Zur Radicalbehandlung der Leistenhernien. Von Dr. L. Grosse, Assistenzarzt 169

IX—X. Kleine Mittheilungen.

IX. Hämatemesis 13 Tage nach Operation einer incarcerirten Nabelhernie. Mitgetheilt von Oberarzt Dr. Carl Lauenstein in Hamburg 180

X. Magenblutung nach Gallenblasenoperation. Von Dr. Adolf Dehler, Assistenzarzt der chirurgischen Klinik zu Würzburg . . . 182

XI. Besprechungen.

1. E. Lesser, Encyklopädie der Haut- und Geschlechtskrankheiten (Helferich) 185
2. C. Röse, Anleitung zur Zahn- und Mundpflege (Helferich) 186
3. Le Dentu et P. Delbet, Traité de chirurgie clinique et opératoire (Helferich) 187
4. Dr. Magnus Möller, Docent für Dermatologie und Syphilis in Stockholm, Der Einfluss des Lichtes auf die Haut in gesundem und krankem Zustande (Sick, Kiel) 187
5) Dr. Dr. Jedlicka, Kratzenstein und Scheffer, Atlas der normalen und pathologischen Anatomie in typischen Röntgenbildern. Die topographische Anatomie der oberen Extremitäten (Helferich) 190
6. E. Quénu et H. Hartmann, Chirurgie du rectum, Tome 2, Tumeurs du rectum: Adenomes. Tumeures villeuses. Cancer. Sarcomes. Myxomes. Enchondromes. Fibromes. Lipomes. Lymphadenomes. Myomes. Kystes dermoides. Angiomes. (L. Heidenhain) 191
7. On Neuroma and Neuro-fibromatosis by Alexis Thomson (Göbell, Kiel) 192

Litterarische Neuigkeiten (Sick, Kiel) 197

Drittes und Viertes (Doppel-) Heft

ausgegeben October 1900.

XII. Ueber den Lymphgefässapparat von Kehlkopf und Trachea und seine Beziehungen zur Verbreitung krankhafter Processe. Von Dr. A. Most in Breslau. (Mit Tafel II III) 199

XIII. Aus der chirurgischen Klinik in Jena.
Ueber die Behandlung der acuten primär synovialen Eiterungen der grossen Gelenke. Von Dr. med. Otto Hartmann, Privatdocent an der chirurgischen Klinik zu Jena. (Mit Tafel IV) . . 231

XIV. Ueber Fremdkörper in Gelenken, nebst einer Bemerkung zur Asepsis der Operationen und der Behandlung der Meniscusablösung. Von Dr. M. Katzenstein, Chirurg in Berlin. (Mit 3 Abbildungen) 313

Digitized by Google

Seite

XV. Die Osteomyelitis traumatica purulenta cranii. Klinischer Bericht (Schluss) von Prof. Dr. H. Fischer, Berlin. (Mit 1 Abbildung) 325

XVI. Aus dem Krankenhause Bergmannstrost zu Halle a. d. S. (Prof. Oberst).
Ein Osteom des Sinus frontalis. Von Dr. H. Zimmermann, Assistenzarzt. (Mit 4 Abbildungen) 354

XVII. Aus der chirurgischen Klinik in Kiel (Prof. Helferich).
Lungencomplicationen nach operativen Eingriffen. Von Dr. M. Gerulanos, Privatdocent und Assistenzarzt 361

XVIII. Beitrag zur Frage der freien Gelenkkörper. Von Dr. Franz, Stabsarzt an der Kaiser Wilhelms-Akademie. (Mit 1 Abbildung) . . 383

XIX. Besprechungen.
1. „Festschrift" in honor of Abraham Jacobi to commemorate the seventieth anniversary of his birth. New-York. 1900 (Ulrich Rose, Strassburg i. E.) 390
2. Geh.-Rath Prof. Dr. Lähr, Die Litteratur der Psychiatrie, Neurologie und Psychologie von 1459—1799 (Edmund Rose) 392

— — —

Fünftes und Sechstes (Doppel-) Heft
ausgegeben November 1900.

XX. Die Urethrotomia interna. Von Dr. Berthold Goldberg, Köln-Wildungen. (Vortrag, gehalten auf der Versamml. deutscher Naturforscher und Aerzte, Aachen) 393

XXI. Aus der k. k. chirurg. Klinik des Herrn Hofrathes Prof. Dr. C. Nicoladoni in Graz.
Zur Arthrotomie bei veralteten Luxationen des Ellbogengelenkes. Von Dr. Ludwig Luksch, Assistent der Klinik 413

XXII. Aus der chirurgischen Klinik in Jena.
Duplicitas intestini crassi cum utero et vagina dupl. (ihre entwicklungsgeschichtliche Deutung und operative Correctur). Von Dr. B. Grohé, Assistenzarzt der Klinik. (Mit 5 Abbildungen) . 445

XXIII. Aus der chirurgischen Klinik zu Bonn (Director: Geheimrath Prof. Dr. Schede).
Die Resultate der Zimmtsäurebehandlung bei chirurgischer Tuberculose. Von Stabsarzt Dr. Niehues, commandirt zur Klinik. 468

XXIV. Aus der Königl. chirurg. Universitätsklinik zu Königsberg i. Pr. (Director Prof. Freiherr v. Eiselsberg).
Zur Frage der knöchernen Deckung von Schädeldefecten. Von Dr. Victor E. Mertens, zur Zeit Assistent am hygienischen Institut zu Königsberg 518

XXV. Aus dem Laboratorium der chirurg. Universitätsklinik zu Königsberg i. Pr. (Director Prof. Freiherr v. Eiselsberg).
Experimentelle Beiträge zur Lehre von den Wirbelluxationen. Von Dr. S. Kreiss 523

Digitized by Google

Seite

XXVI. Die offene Behandlung der Bauchhöhle bei der Entzündung des Wurmfortsatzes. Von Prof. Dr. Edmund Rose 528

XXVII. Blasenverletzung bei einer Herniotomie. Bildung einer Harnfistel am 10. Tage. Spontane Heilung. Von Dr. Rob. Füth, Spitalarzt, Metz 579

XXVIII. Ueber eine neue Behandlungsmethode des Leberechinococcus. Von Dr. Felix Franke, Chefarzt des Diakonissenhauses Marienstift zu Braunschweig. (Nach einem Vortrage im ärztlichen Verein zu Braunschweig, am 22. Sept. d. J. 583

XXIX. Aus dem Krankenhause Bergmannstrost zu Halle a. d. S. (Prof. Oberst).

Eine ungewöhnliche Form von Carcinoma mammae (diffusus hämorrhagisches Carcinom). Von F. Roloff. (Mit 2 Abbildungen) 595

XXX. Besprechungen.

1. Chirurgie du rein et de l'uretère. (Indications-Manuel opératoire) par V. Rochet) (Göbell, Kiel) 600
2. Dr. Carl S. Haegler, Docent und I. Assistenzarzt der chirurgischen Klinik in Basel, Händereinigung, Händedesinfection und Händeschutz. Eine experimentelle und kritische Studie (Sick, Kiel) 602
3. Bardeleben u. Haeckel, Atlas d. topogr. Anatomie (Helferich) 607
4. Tagebuchblätter aus dem Boerenkriege 1899—1900 von Marine-Stabsarzt Dr. Matthiolius, s. Z. beauftragt mit der Oberleitung der 3 Expeditionen des deutschen Vereins vom Rothen Kreuz (Helferich) 607
5. J. Pagel, Biographisches Lexikon hervorragender Aerzte des XIX. Jahrhunderts (Helferich) 608
6. E. Sonnenburg, Pathologie und Therapie der Perityphlitis; ein Lehrbuch für Aerzte und Studirende (Helferich) . . . 608
7. H. Chiari, Die pathologische Anatomie im 19. Jahrhundert und ihr Einfluss auf die äussere Medicin. Vortrag, gehalten in der ersten allgemeinen Sitzung der 72. Versammlung deutscher Naturforscher und Aerzte zu Aachen am 17. September 1900 (Helferich) 609
8. Geh.-Rath Prof. Dr. Lähr, Die Litteratur der Psychiatrie, Neurologie und Psychologie von 1459 - 1799 (Edmund Rose) . 610

Litterarische Neuigkeiten 611

Digitized by Google

BOSTON MEDICAL
MAR 25 1900
LIBRARY.
5814

Aus der chirurgischen Universitätsklinik in der Königl. Charité zu Berlin (Geheimrath Prof. Dr. König).

Zur Kenntniss der Darmverschliessungen und -verengerungen.

Von

Stabsarzt Martens,
Assistenten der Klinik.

(Mit 3 Abbildungen.)

Auf dem diesjährigen Chirurgencongress demonstrirte ich im Auftrage meines Chefs kurz die Präparate zweier Fälle von Passagestörungen des Darms, welche nicht lange zuvor hierselbst operirt worden waren.

Die Eigenart namentlich des 2. Falles mag eine etwas ausführlichere Schilderung und die Wiedergabe der Verhältnisse im Bilde rechtfertigen.

Im ersten Falle handelt es sich um ein 6 Tage altes Kind männlichen Geschlechts, welches aus der geburtshilflichen Klinik der Charité uns zugeschickt wurde. Das nicht völlig ausgetragene (im 9. Schwangerschaftsmonat der Mutter geborene), 47,5 cm lange, etwas über 5 Pfund schwere Kind hatte trotz verschiedentlicher Nachhülfen so gut wie keinen Mekoniumabgang gehabt und seit dem 5. Tage beständig erbrochen. Es war im Uebrigen wohlgebildet, aber ausserordentlich elend und mager, leicht ikterisch, der Leib mässig aufgetrieben. Unaufhörlich wurden gelblich-braune, dünne, faderiechende Massen erbrochen.

Ein Anus war vorhanden, von dem aus man mit einer Sonde hoch hinauf kommen konnte. Brüche bestanden nicht. Demnach musste es sich um eine innere Darmverschliessung handeln. Es fragte sich, ob man bei dem elenden Zustande des Kindes noch operiren sollte. Aber in der Ueberlegung, dass es ohne Operation sicher verloren sei, entschlossen wir uns zu einem Eingriff, den der Verf. ausführte. Nach Eröffnung der Bauchhöhle (in leichter Chloroform-

Digitized by Google

narkose) glaubten wir zunächst, es handle sich um eine retroperitoneale Hernie: der ganze Darm war von einer dünnen, durchscheinenden Membran überzogen. Doch zeigte sich alsbald, dass es sich um Adhäsionen handelte, dass die Darmschlingen ausgedehnt mit einander verwachsen waren.

Die Lösung derselben war nur mit einiger Mühe möglich und veranlasste mässige parenchymatöse Blutungen. — Fast der ganze Dünndarm war ziemlich stark aufgebläht und vielfach verschlungen, namentlich der letzte Theil desselben. An eine Entwirrung und Lösung des ganzen Darms konnte bei den vielen Verwachsungen nicht gedacht werden, auch schon der dadurch entstandenen Blutung wegen nicht, es galt, möglichst schnell das Hinderniss zu finden.

Der Dickdarm war collabirt. Etwa 15 cm oberhalb der Bauhin'schen Klappe schien der gerade hier sehr verschlungene und verwachsene Dünndarm plötzlich blindsackförmig zu endigen, am nun folgenden freien Rande des Mesenteriums war nur eine mässig starke, strangförmige Verdickung in Ausdehnung von vielleicht 2 cm zu fühlen, dann begann anscheinend blindsackförmig wieder der Rest des Ileums, stark zusammengezogen und sehr dünn, der bis zur Bauhin'schen Klappe schätzungsweise nicht ganz 13 cm mass (s. Fig. 1).

In den relativ festen Verwachsungen in der Umgebung des anscheinend verschlossenen Darmtheils waren stecknadelkopfgrosse, opak-gelbliche, wie Fettnekrosen aussehende Fleckchen sichtbar.

Es fragte sich nun, was thun? Das Rationellste wäre an sich ohne Zweifel gewesen, eine Anastomose zwischen dem Ende des geblähten Dünndarms und dem Anfangsstück des Dickdarms anzulegen. Doch wir glaubten, das ausserordentlich elende Kind würde diese Operation nicht aushalten, die bei den überaus kleinen Dimensionen doch immerhin schwierig und langwierig gewesen wäre; einen Murphyknopf so kleinen Kalibers besitzen wir nicht. Wir entschlossen uns daher kurz — zumal es sich um den letzten Theil des Dünndarms handelte —, einen künstlichen After unter Einnähung der beiden Darmenden in den unteren Theil der Bauchwunde nach Abtragung der beiden anscheinenden Blindsäcke und des dazwischen liegenden Mittelstücks anzulegen. Aus dem zuführenden Darmende entleerten sich mässige Mengen von Mekonium, doch auch in dem sehr engen abführenden Theil steckte ein Pfropf grünlich-schwarzen, sehr eingedickten Mekoniums. Die Operation dauerte Alles in Allem 30 Minuten. Das Kind erholte sich zunächst etwas, das Erbrechen hörte auf, aber noch am Abend des Operationstages trat in Folge der allgemeinen Schwäche des elenden Kindes der Tod ein.

Digitized by Google

Bei der Section fand sich nichts Wesentliches, das wir nicht schon intra vitam hatten feststellen können.

Es sei noch bemerkt, dass eine syphilitische Erkrankung der Mutter des Kindes so gut wie auszuschliessen war.

Fig. 1.

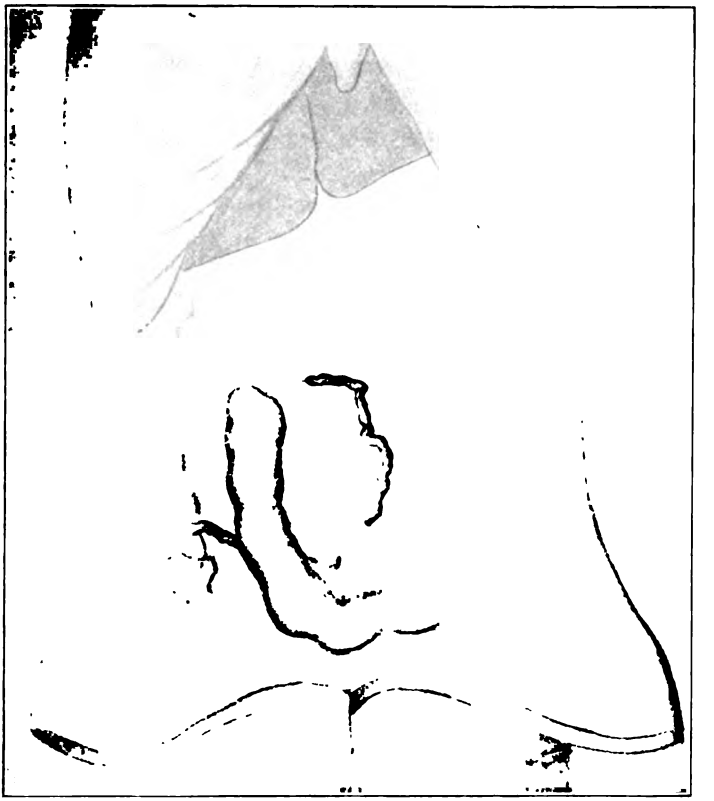

Bei der mikroskopischen Untersuchung findet man die Wand des dilatirten Dünndarms sehr verdickt, besonders die Muskulatur hypertrophirt. Ziemlich am Ende des erweiterten Darmtheils sieht man an einer Stelle einen geschwürigen Defect in der Schleimhaut, an deren Stelle blutgefässreiches Granulationsgewebe, nach der Seite des Darmlumens zu mit nekrotischen Massen belegt. Die Darmmuskulatur ist in Ausdehnung des Schleimhautdefects ebenfalls zerstört und in Granulationsgewebe, weiter in der Tiefe in zellreiches Bindegewebe aufgegangen. Unmittelbar darunter in der dazu gehörigen Partie des

Digitized by Google

Mesenteriums liegen inmitten von myxoidem, durch Hämatoxylin blau gefärbtem Gewebe einige rundliche (makroskopisch etwa stecknadelkopfgrosse) Partien von amorphen, z. Th. nekrotischen Massen, welche wohl den oben erwähnten gelblich-opaken Körnchen entsprechen. Irgendwelche charakteristische Bestandtheile darin zu finden, ist uns nicht gelungen, insbesondere keine Lanugohärchen: Der Befund erinnert im Uebrigen an die u. A. von Askanazy[1]) beschriebene Einheilung von Darminhalt in der Bauchhöhle. Die Annahme, dass es sich um ausgetretenes Mekonium handeln könne, muss um so plausibler erscheinen, als die Veränderungen in der Darmwand auf eine verheilte Perforation hinweisen. Woher diese entstanden ist, ob es sich nicht — was wohl das Wahrscheinlichste sein dürfte — um ein Geschwür in der Darmwand mit folgender Perforation in Folge der Kothstauung in dem dilatirten Darm gehandelt hat, lasse ich dahingestellt.

Von besonderer Wichtigkeit musste die Untersuchung der beiden anscheinend blindsackförmig endenden, bezw. beginnenden Darmenden und des sie verbindenden Stranges am freien Rande des Mesenteriums erscheinen.

Makroskopisch war eine Communication nicht festzustellen. Man sah aber, dass vom abführenden Darmende ein Lumen in den Verbindungsstrang hineinging. Dementsprechend konnte man auf einem hier angelegten, den Strang senkrecht zur Längsrichtung treffenden Durchschnitt makro- und mikroskopisch erkennen, dass es sich um Darm handelte. Das Lumen ist allerdings sehr eng, die Schleimhaut und ihre Muskulatur aber wohlerhalten; auffällig ist die nun folgende ausserordentlich breite Schicht von Submucosa, dann kommt die kräftig entwickelte Ring- und Längsmuskulatur. In der Serosa und dem Mesenterium finden sich keinerlei Besonderheiten.

Um nun die Communicationsverhältnisse genau festzustellen, habe ich das Ende des zuführenden Darmstücks und den hieran grenzenden Theil des Verbindungsstranges in Serienschnitte zerlegt.

Auf diese Weise liess sich leicht feststellen, dass das zuführende Darmende nicht mit dem makroskopisch so erscheinenden Blindsack aufhörte. Er steht vielmehr in offener, wenn auch enger Verbindung mit einem zunächst noch in der Wandung des dilatirten Darmendes liegenden Darmlumen mit gut erhaltener Schleimhaut und den übrigen Darmwandungen. Dann wird die eigentliche Lichtung kleiner, der von der Muscularis mucosae umgrenzte Raum ist noch ebenso gross, aber ganz von Schleimhaut ausgefüllt, auf den folgenden Schnitten

1) Askanazy, Kann Darminhalt in der menschlichen Bauchhöhle einheilen? Virchow's Archiv. 1896. Bd. CXLVI.

Digitized by Google

zeigten sich die Reste einer grösseren Blutung zwischen Schleimhaut und deren Muskulatur, welche erstere ganz zusammen- und zur Seite gedrückt haben; in der Muscularis mucosae und der Submucosa findet sich intra- und intercellulär massenhaft Hämosiderin, auch durch die bekannte Reaction als solches nachgewiesen. Auf den weiteren Schnitten nehmen dann die Blutungsreste ab, sie werden organisirt, von der Schleimhaut sind nur noch geringe Reste, schliesslich nur noch Querschnitte von Drüsenresten erkennbar. Diese, sowie ihre Umgebung sind kleinzellig infiltrirt. Die Drüsenreste nehmen dann in den Serienschnitten durch den Verbindungsstrang allmählich wieder zu, allmählich bildet sich wieder ein Lumen, und so kommen wir wieder zu dem oben beschriebenen Querschnitt. Hervorgehoben sei noch, dass auch an den Stellen, an denen von der Schleimhaut nur noch Andeutungen vorhanden sind, die übrigen Schichten annähernd gleichmässig gut ausgebildet sind.

Auch das relativ enge abführende Darmstück wurde mikroskopisch untersucht. Die Wandschichten sind alle gut ausgebildet und ohne Besonderheiten. Im Lumen liegen amorphe Mekoniummassen, in denen Härchen übrigens nicht zu finden sind. Auch die Färbung auf Bakterien ergab ein negatives Resultat.

Es handelt sich also in diesem Falle um eine congenitale Atresie des Dünndarms und eine gleichfalls congenitale, chronische adhäsive Peritonitis.

Aehnliche Fälle sind mehrfach beschrieben und zusammengestellt worden, so dass ich darauf verzichten kann, eine neue Zusammenstellung und Besprechung der Casuistik zu geben. Ich verweise auf die Arbeiten von Leichtenstern über Darmverschliessungen und -verengerungen in v. Ziemssens Handbuch, von Silbermann[1]), Gärtner[2]), Wyss[3]), die hier angeführte Litteratur, den Aufsatz von Grüneberg[4]) und die weiter unten genannten Arbeiten.

Wie die angeborenen Darmverschliessungen und -verengerungen genetisch zu erklären sind, darüber lassen sich in den meisten Fällen wohl nur Vermuthungen aufstellen. Jedenfalls giebt es verschiedene Ursachen. Angeschuldigt werden Bildungsanomalien, Entwickelungs-

1) Silbermann, Ueber Bauchfellentzündung Neugeborener. Jahrbuch für Kinderheilkunde etc. N. F. XVIII. 1882. S. 420ff.

2) Gärtner, Multiple Atresien und Stenosen des Darmes bei einem neugeborenen Knaben. Ebenda. XX. 1883. S. 403ff.

3) Wyss, Ueber congenitale Duodenal-Atresien. Beiträge zur klin. Chirurgie 1900. XXVI, 3.

4) Grüneberg, Demonstration einer congenitalen Verengerung im Colon descendens. Münch. med. Wochenschrift 1899. Nr. 15. S. 496.

Digitized by Google

hemmungen, ferner foetale Achsendrehungen des Darms, z. Th. in Verbindung mit der Rückbildung des Ductus omphalo-mesentericus, schliesslich die fötale Peritonitis.[1]) In unserem Falle ist eine Bildungsanomalie wohl auszuschliessen. Es fehlt nichts in der Continuität des Darmtractus. In dem verschlossenen Theil sind deutliche Spuren eines früheren pathologischen Processes erkennbar. Dass dieser schon lange Zeit zurück liegt, lässt sich aus der schon erfolgten Bildung von Hämosiderin schliessen. Ebenso weist darauf die Narbe in dem dilatirten Dünndarmende hin, sowie die festen peritonealen Verwachsungen. Ob das Vorhandensein von grünlich gefärbtem Mekonium unterhalb der Atresie — wie in unserm Falle —, für eine frühere offene Passage im Darm beweisend ist, lasse ich nach den Ausführungen von Huppert bei Fiedler[2]) dahin gestellt. Derselbe meint, die grünliche Farbe könne auch von verändertem Blutfarbstoff herrühren. Eingehendere chemische Untersuchungen des Darminhalts im abführenden Theil sind aber leider nicht angestellt worden.

Dass die in diesem Falle sehr ausgeprägte foetale adhaesive Peritonitis die Ursache einer Abschnürung oder Achsendrehung des Darms gewesen sei, ist unwahrscheinlich, ich möchte vielmehr glauben, dass sie die weitere Folge einer solchen gewesen ist, vielleicht entstanden durch Perforation des dilatirten Dünndarmendes (s. o.).

Ob eine „Achsendrehung" überhaupt stattgefunden hat, liess sich bei den vielfachen Verschlingungen und Verwachsungen gerade an der Stelle der Atresie nicht mit Sicherheit feststellen, ist aber gerade wegen derselben wahrscheinlich. Zudem entspricht die Stelle etwa dem Abgang des Ductus omphalo-mesentericus. Der Befund an dem stenosirten, bezw. atresirten Darmtheil liesse sich am ungezwungensten auch durch eine frühere Achsendrehung erklären.

Wichtiger als bezüglich ihrer Genese sind derartige Fälle nun aber in klinischer Beziehung.
Ohne Operation sind die Kinder sicher verloren, eine solche also stets angezeigt, wenn sie dem Kräftezustand des Kindes überhaupt noch zuzumuthen ist. Von entscheidender Bedeutung ist es natürlich, dass der Geburtshelfer die wohl meist leichte Diagnose so frühzeitig als

1) vgl. auch den Fall von Mauclaire u. Alglave: Un cas de péritonite tuberculeuse ancienne fibreuse chez un nouveau-né âgé de 6 jours. Bull. et mém. de la soc. anatom. de Paris., dessen Referat ich erst nach Beendigung der Arbeit im Centralbl. f. Chir. 1900 No. 28 S. 728 las.

2) Fiedler, Ein Fall von Atresie des Dünndarms. Archiv für Heilkunde 1864 V, S. 75ff.

Digitized by Google

möglich stellt und das Kind dem Chirurgen überweist, bevor es durch den sich entwickelnden Ileus zu sehr heruntergekommen ist.

Operative Eingriffe sind schon häufiger versucht worden, ich nenne nur die Fälle von Schottelius[1]) (Roser), Gärtner[2]) (Lücke), die ausserdem von letzterem citirten Fälle von Depaul, Laborde, Polaillon, ferner die von v. Tischendorf[3]), Bland Sutton[4]), Hecker[5]), Franke[6]) schliesslich die von Sick[7]) und Simmonds[8]).

Es fragt sich, was man zu thun hat. Wie meist geschehen ist, sich von vornherein darauf zu beschränken, einen Anus praeternaturalis in der Leistengegend anzulegen, dürfte nicht richtig sein. In der Regel wird man auch nicht annähernd bestimmen können, wo das Hinderniss sitzt. Erfahrungsgemäss weiss man, dass gerade das Duodenum häufig verschlossen ist (nach Silbermann (a. a. O.) kommen auf 75 congenitale Dünndarmverschliessungen 24 vom Duodenum); hier würde also ein künstlicher After garnichts nützen. Dann können mehrfache Stenosen oder Atresien sich vorfinden. Als Regel wird daher m. E. immer zu gelten haben, dass man einen nicht zu kleinen Medianschnitt zur schnellen Orientirung anlegt.

Ist das Kind so elend, dass die Operation schnellstens beendet werden muss, wie in unserem Falle, so muss man sich — einen Sitz des Verschlusses in den unteren Darmabschnitten vorausgesetzt — auf die Anlegung eines künstlichen Afters beschränken, sonst aber eine Enteroanastomose versuchen, wie es auch in den Fällen von Franke und Simmonds geschehen ist.

Uebrigens will ich bemerken, dass keins der bisher operirten Kinder — soweit ich das habe feststellen können — durchgekommen ist. Deswegen braucht man aber nicht jede Hoffnung sinken zu lassen, sind doch in neuerer Zeit nur erst wenige Kinder operirt worden, hat doch das v. Tischendorf'sche Kind die Operation

1) Schottelius, Zwei Fälle von Missbildung am Dünndarm. Casuistische Mittheilungen aus dem pathol.-anat. Institut zu Marburg 1881.

2) a. a. O.

3) v. Tischendorf, Enterostomie bei angeborener Atresie des Ileum. Centralbl. f. Chir. 1887 No. 29.

4) Bland Sutton, Imperforate Ileum. American journal for the med. sciences 1889, p. 457—466.

5) Hecker, Zur Frage über congenitale Darmocclusion. St. Petersbgr. med. Wochenschrift 1896 S. 399ff.

6) Franke, Ueber den angeborenen Verschluss des Dünndarms und seine Behandlung. Verhandlgn. der Deutsch. Gesellsch. f. Chir. 1898. S. 306.

7) Sick, Demonstration einiger Fälle von angeborenem Darmverschluss durch Atresie. Münch. med. Wochenschrift 1900 No. 5 S. 170.

8) Ebenda (Discussion).

Digitized by Google

3 Wochen überlebt und Kehr[1]) 2 freilich etwas ältere Kinder mit angeborener Pylorusstenose durch Gastroenterostomie am Leben erhalten können.

Anders lagen die Verhältnisse in dem 2. Falle. Er betrifft ein 19 jähriges junges Mädchen. Auch die durch spätere Nachfragen noch vervollständigte Anamnese ergab nichts von einer hereditären Belastung oder einer früheren Erkrankung des Mädchens, insbesondere nichts von einem Unterleibs- oder Darmleiden.

Von einer dem angeblichen Beginn der jetzigen Erkrankung vorangehenden Mandelentzündung, welche die Entfernung der erkrankten Mandeln nöthig gemacht haben soll, kann man wohl absehen.

Das jetzige Leiden soll etwa 6 Monate vor der Aufnahme begonnen haben mit zeitweise auftretendem, eigenartigem Gurren im Leibe, Auftreibungen desselben mit Sichtbarwerden der Darmschlingen, einer nur durch Abführmittel zu begegnenden Stuhlverhaltung. Auch sei häufiger — besonders nach dem Essen — Erbrechen aufgetreten. Die Patientin wurde von Anfang an ärztlich, dann auch in einem Krankenhause behandelt und zwar angeblich wegen eines „leichten Darmkatarrhs" und wurde von da nach einigen Wochen „geheilt" entlassen.

Da sich jedoch die Beschwerden steigerten, begab sich die Kranke nach Berlin, wo sie zunächst kurze Zeit in einer innern Poliklinik mit Regelung der Diät und Abführmitteln behandelt wurde.

Bei der Aufnahme in die Klinik und während ihres hiesigen Aufenthalts wurde folgendes beobachtet:

Das Mädchen ist gross und an und für sich sehr kräftig gebaut, doch augenscheinlich in ihrem Ernährungszustand sehr heruntergekommen. So ist sie denn auch auf ruhige Bettlage angewiesen. Am Herzen und besonders auch an den Lungen ist auch durch wiederholte Untersuchungen nichts Pathologisches nachzuweisen, ebenso ist der Urin ohne Besonderheiten; es besteht keine Temperaturerhöhung. Der Leib ist dauernd stark aufgetrieben und zwar in toto, besonders aber die mittleren Partien. Der Umfang in der Höhe des Nabels beträgt 85 cm.

Sehr häufig treten ohne besondere Veranlassung schmerzhafte Kolikanfälle auf, der Leib wird stärker gespannt, man kann 4—5 fast armdicke, schräg verlaufende Darmwülste durch die Bauchdecken sehen und an ihnen deutliche peristaltische Bewegungen.

1) Abel: Erster Fall von erfolgreicher Gastroenterostomie wegen angeborener stenosirender Pylorushypertrophie bei einem 8wöchigen Säugling. Münch. med. Wochenschrift 1899 S. 1607 u. Kehr, Verhandlgn. der Deutsch. Gesellsch. f. Chir. 1900.

Digitized by Google

Dabei hört man ganz deutlich eigenthümliche Geräusche, die sich wohl am besten zunächst mit einem Gurren, dann dumpfem Rollen und Kollern vergleichen lassen und mit einer Art von Spritzgeräusch enden, worauf dann der Anfall aufhört und relative Erleichterung eintritt.

Etwas dünnbreiiger, gelblichbrauner Stuhlgang ohne pathologische Beimengungen erfolgte mit spärlichem Abgang von Blähungen auf wiederholten hohen Einlauf. Die Untersuchung per rectum ergab nichts Besonderes.

Erbrechen wurde hier nicht beobachtet, dagegen musste die Patientin besonders während der Anfälle viel aufstossen.

Die Gegend des Colons war nicht aufgetrieben, ein freier Erguss in der Bauchhöhle nicht nachweisbar, eine schmale Leberdämpfung vorhanden, die Leber nach oben gedrängt.

Die Diagnose war demnach nicht schwer zu stellen, es musste sich um eine Stenose im untern Theil des Ileums handeln, nur die Aetiologie derselben war unsicher, wir nahmen als wahrscheinlich eine tuberculöse Strictur an.

Therapeutisch konnte lediglich eine Operation in Frage kommen, die von Herrn Geh.-Rath König ausgeführt wurde.

Der Leib wurde in üblicher Weise in der Mittellinie eröffnet. Es präsentirten sich colossal ausgedehnte und gefüllte Dünndarmschlingen.

Ohne alle Schwierigkeiten wurde das Hinderniss sogleich gefunden. Bis dicht oberhalb der Bauhin'schen Klappe zeigte das untere Ileumende in einer Ausdehnung von etwa 35—40 cm ganz eigenthümliche Veränderungen. Der Mesenterialansatz war narbig verkürzt, wie „gerefft", dadurch Falten und Stränge in ihm entstanden (s. Figur 2).

Die narbigen Veränderungen der Serosa am Mesenterialansatz setzten sich in geringerem Grade auf die Darmserosa fort. Der Darm selbst zeigte vielfache Einschnüruugen, zwischen denen er sich dann wieder ausbuchtete. Einzelne dieser Ausweitungen sind hernienartig buckelförmig vorgewölbt. Diese Einschnürungen begannen schon an dem noch enorm erweiterten Theil des Ileums, allmählich — aber unregelmässig — verminderte sich dann der Umfang des Darmes bis zu dem etwa eines Daumens.

Durch diese Veränderungen waren gleichzeitig Drehungen des etwa 40 cm langen Darmendes um alle Achsen und Schlängelungen in verschiedenen Ebenen zu Stande gekommen.

Digitized by Google

Ein Blick auf die Figur wird die Verhältnisse schneller und besser klar machen, als eine lange Beschreibung.

Fig. 2.

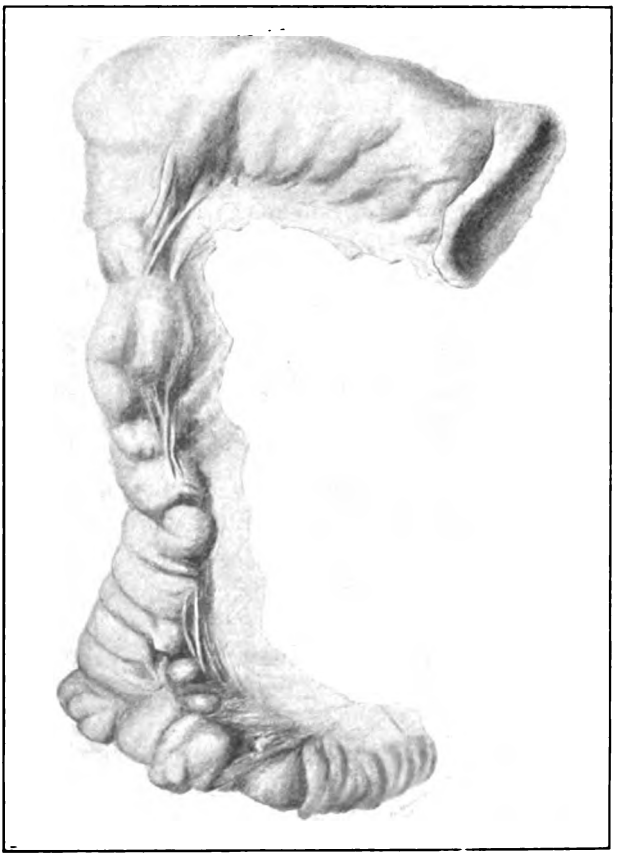

Die mesenterialen Lymphdrüsen waren angeschwollen.

Zunächst wurden nun aus dem erweiterten Dünndarm (durch Einschnitt in den später entfernten Theil) etwa 3 Liter dünner kothiger Flüssigkeit und Gase entfernt, dann das erkrankte Darmstück resecirt, die Enden circulär vereinigt. Wegen der sehr ungleichen Lumina wurde das untere Ende schräg angeschnitten, aus dem oberen ein Zwickel entfernt. So war — wenn auch mit einigen Schwierigkeiten — eine exacte Vereinigung möglich.

Die Patientin erholte sich nach der Operation trotz reichlicher

Digitized by Google

Anwendung der üblichen Mittel nicht mehr, sondern starb in der der Operation folgenden Nacht.

Bei der Section fanden sich nur alte Verwachsungen in der Umgebung der Leber, des Magens und der Milz, sonst keinerlei Veränderungen im Magendarmcanal (ausser der ausserordentlichen Dilatation und Hypertrophie des Dünndarms oberhalb der Stenose), insonderheit auch nicht am Wurmfortsatz. Keinerlei Geschwüre, keine Veränderungen an den Peyer'schen Placques waren vorhanden, ebenso wenig in der Gallenblase etc., den Genitalien.

Vor allem liessen sich keinerlei Spuren von Tuberculose (auch Lungen und Bronchialdrüsen waren frei) oder Lues nachweisen. Die mesenterialen Lymphdrüsen waren (wie auch die mikroskopische Untersuchung zeigte) einfach entzündlich geschwellt.

Gefässveränderungen am Mesenterialansatz konnten auch mikroskopisch nicht nachgewiesen werden.

Sehr eigenthümliche Verhältnisse ergeben sich nun bei genauer Betrachtung des resecirten Darmstücks. Schon im oberen Theil desselben, das noch stark erweitert ist und sehr hypertrophische Wandungen zeigt, sieht man den narbigen Strängen am Mesenterialansatz und den von ausen sichtbaren Einschnürungen entsprechend Falten in das Lumen vorspringen. Diese Falten werden immer häufiger und höher, besonders die von der Mesenterialseite ausgehenden, so dass die Lichtung des Darms immer enger wird, zumal — wie schon oben erwähnt — der Umfang des Darms nach unten zu immer geringer wird. Die Falten legen sich immer dichter aneinander. Dazu kommen noch die oben schon beschriebenen Drehungen und Schlängelungen des Darms. Ungefähr kann man sich das Verhältniss der Faltenbildung veranschaulichen (als ideellen Durchschnitt gedacht), wenn man die gespreizten Finger der einen Hand zwischen die der anderen steckt (so dass beide Hände in einer Ebene liegen): Der Darminhalt hat in maeandrischen Windungen seinen Weg nehmen müssen. Diesen mit der Sonde am Präparat zu finden, gelingt nur sehr schwierig, stellenweise (ohne zu vieles Zerschneiden des Darms) gar nicht. Ein sehr merkwürdiges Bild entsteht, wenn man mit einem Rasirmesser einen glatten Schnitt in der Längsrichtung — den Darm halbirend — anlegt, wie das nöthig war, um ein grosses Stück aus der ganzen Continuität zur mikroskopischen Untersuchung zu erhalten. Man trifft dann die von den verschiedenen Wandtheilen ausgehenden, zum Theil in einander übergehenden Falten in verschiedener Höhe. Diese theilen dann als bald breitere, bald schmalere Septen das Darmlumen in kleinere Abschnitte, deren Lichtung durch die fast als poly-

Digitized by Google

pöse Wucherung imponirende weitere Fältelung der Schleimhaut noch mehr verkleinert wird (s. Fig. 3). An dieser Figur kann man sich über die histologischen Verhältnisse auch am besten orientiren. Die Falten, die auf dem Durchschnitt als Septa erscheinen, bestehen aus

Fig. 3.

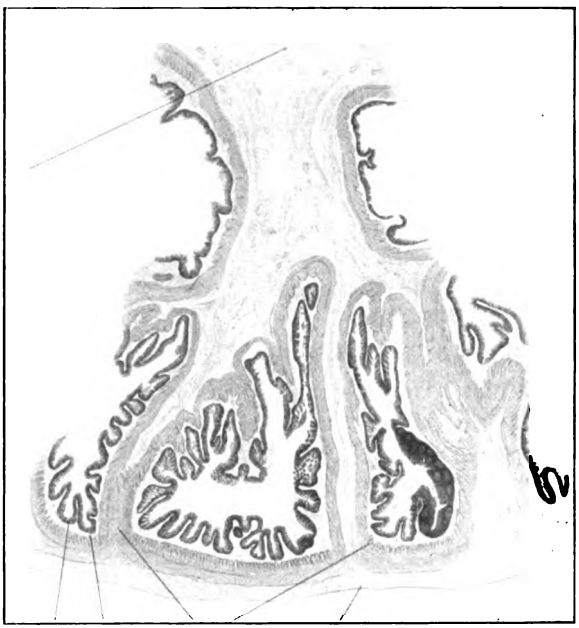

den hypertrophischen Darmwandungen minus Serosa. Besonders die Muskulatur ist fast durchweg verdickt. Ausser diesen grossen Falten ist nun aber die Schleimhaut noch besonders gefältelt, auch schon in der oberen Partie des Darmstücks. Im Uebrigen lassen sich keine besonderen Veränderungen nachweisen, die Schleimhaut ist überall gut erhalten, nirgends Defecte, Geschwüre oder Narben zu finden, speciell nichts von Tuberculose.

Eine sichere Erklärung, wann und wie diese seltsame Stenose eingetreten ist, ist schwer zu geben. Von einer früheren Erkrankung des Mädchens ist nichts bekannt. Dass es aber eine Bauchfellentzündung überstanden hat, beweisen schon die Verwachsungen in der Umgebung der Leber, des Magens und der Milz. Aber besonders an dem in Frage kommenden Darmstück sind die Folgen der über-

Digitized by Google

standenen Bauchfellentzündung in die Augen fallend, vor allem in Gestalt des narbig verkürzten, zu vielfacher Strangbildung veränderten Mesenterialansatzes. Diese Veränderungen geben auch wohl die ungezwungenste Erklärung. Durch das Zusammenschrumpfen, die „Reffung" der Serosa ist die Faltenbildung eingetreten, ähnlich wie wenn ein Frauenrock, an einer Seite aufgenommen, sich in Falten legt, oder wie man es sich vielleicht am deutlichsten klar machen kann, wenn man einen Rockärmel — sagen wir — an der Innenseite (dem Mesenterialansatz des Darmes entsprechend) unten anfasst und nach oben zieht, zusammenrefft. Durch die ungleichmässige Schrumpfung werden auch die Drehungen und Schlängelungen der Darmschlinge erklärt, welche weiterhin zur Erschwerung der Darmpassage beitrugen.

Welcher Art die partielle Peritonitis gewesen ist, lässt sich mit Sicherheit nicht feststellen. Keinerlei Ursachen sind anamnestisch zu finden.

Die mikroskopische Untersuchung des Darms, der Mesenterialdrüsen giebt keinerlei Anhaltspunkte, ebenso wenig selbst der Sectionsbefund an den übrigen Organen des Körpers. Jedenfalls muss es ein chronischer, ohne alarmirende Symptome verlaufender Process gewesen sein. Vielleicht hat es sich um eine partielle tuberculöse, abgeheilte Bauchfellentzündung gehandelt.

Aehnliches in der Litteratur beschrieben zu finden, ist mir nicht gelungen. Viele erfahrene Chirurgen nnd Pathologen haben erklärt, ein derartiges Präparat noch nicht gesehen zu haben. Der Zufall fügte es, dass am gleichen Tage des Chirurgencongresses von Herrn Professor Friedrich aus Leipzig ein wenigstens mit unserem vergleichbares Präparat demonstrirt wurde. Ein am Mesenterialansatz gelegener grosser Gummiknoten hatte durch Schrumpfung desselben stark ins Darmlumen vorspringende Falten zu Stande gebracht und dadurch eine Stenose erzeugt. Es scheint mir, als ob durch diesen Fall unsere Erklärung des oben beschriebenen gestützt würde.

Digitized by Google

II.

Aus der k. k. chirurg. Klinik des Herrn Hofrathes Professor Dr. C. Nicoladoni in Graz.

Ueber blutige Reposition von pathologischen und veralteten traumatischen Luxationen des Hüftgelenkes bei Erwachsenen.

Von

Dr. Erwin Payr,

Privatdocent für Chirurgie und Assistent der Klinik.

(Mit 3 Abbildungen.)

Die blutige Reposition von veralteten traumatischen Luxationen ist heute als ein allgemein anerkannter und bereits sehr oft mit den schönsten Erfolgen ausgeführter Eingriff zu bezeichnen. Seine Entwickelung liegt ganz in dem Zeitalter der Anti- und Asepsis, und ist es hauptsächlich die Technik des Verfahrens für die einzelnen Gelenke, die noch ausbildungsfähig erscheint und Wandlungen mannigfaltiger Art durchmacht.

Während für die meisten grossen Gelenke des Körpers bereits eine so bedeutende Anzahl von Erfahrungen über blutige Reposition von Luxationen vorliegt, dass schon aus deren Vergleich Schlussfolgerungen über die uns interessirenden technischen und statistischen Details gezogen werden können, ist das grösste und festeste Gelenk des menschlichen Körpers, das Hüftgelenk, erst viel später der Angriffspunkt operativer Eingriffe zur Behebung von unblutig nicht einrichtbaren Verrenkungen geworden. Es sind dabei vor Allem die veralteten traumatischen Luxationen bei Erwachsenen gemeint; die congenitale Hüftluxation hat ja einen ganz gesonderten Entwickelungsgang durchgemacht, und haben die bei ihr gewonnenen Erfahrungen nicht allzuviel für die Pathologie und die Behandlung der erworbenen Verrenkungen beigetragen.

Endlich aber sind nicht nur traumatische, sondern auch Spontanluxationen verschiedener Gelenke, so auch des Hüftgelenkes bei den verschiedensten Erkrankungen Gegen-

Digitized by Google

stand chirurgischer Behandlung geworden, doch alles dies erst in jüngster Zeit. Die Ursachen für diesen langsameren Entwickelungsgang an diesen grossen Gelenken sind ja naheliegend. Die Technik stellt in diesen Fällen die höchsten Anforderungen, indem das Gelenk schwer frei zugänglich zu machen ist; es sind trotz Freilegung der Gelenkkörper und Befreiung derselben von den Muskelmassen noch bedeutende Kräfte nothwendig, um die Reposition auszuführen, die Wundverhältnisse sind complicirt, infolgedessen ist eine tadellose Asepsis geradezu Grundbedingung eines guten Erfolges.

Diese und andere Gründe sind die Ursache, warum man trotz ebenso genauer anatomischer Kenntnisse der krankhaften Verhältnisse sich doch relativ lange Zeit mit operativen Eingriffen begnügte, deren angestrebtes Resultat schon in vielen Fällen eine arge Verstümmelung darstellte, und deren Endergebnisse sehr häufig mit dem vorgesteckten Ziele in scharfem Contrast standen.

Osteotomien am Hals, am Trochanter sollten helfen die Stellung des luxirten Beines zu verbessern; in anderen Fällen wurde als typisches Verfahren die Resection des verrenkten Kopfes angesehen, und in wieder anderen Fällen hatte die begonnene Operation wohl die Absicht, den Contact der auseinander gewichenen Gelenksflächen wieder herzustellen, es waren aber die Hindernisse, die sich diesem in den Weg stellten, so bedeutende, dass der Eingriff auch als Resection endete.

Und doch kann es ja keinem Zweifel unterliegen, dass die Reposition mit möglichst geringer Knochen- und Weichtheilverletzung einzig und allein das ideale Ziel sein kann, dessen Erreichung durch Verbesserungen in der Technik, durch rigoroseste Asepsis, heute nicht mehr allzufern gerückt erscheint.

Während in der Frage der blutigen Reposition von Luxationen an den verschiedensten Gelenken der einzelne Mensch Erfahrungsreihen gewinnen kann, die im Stande sind, noch schwebende Fragen zu lösen, sind die blutigen Repositionen des Hüftgelenkes noch so selten, dass von einer ergiebigen Erfahrung des Einzelnen nicht die Rede sein kann. — Sieht man die Litteratur der letzten Jahre, die dies Capitel mehrfach gebracht hat, durch, so findet man, dass ein einziger Chirurg, Riedel[1]), 4 Hüftluxationen blutig einrichtete, Mikulicz 3[2]), alle Anderen aber, die den Eingriff gemacht haben, oder

1) Riedel, Verhandl. der deutschen Gesellsch. f. Chirurgie. 1885. I. S. 143.

2) Mikulicz, in einer Arbeit von Drehmann: Zur operativen Behandlung irreponibler traumatischer Hüftgelenksluxationen. Beiträge zur klin. Chirurgie. Bd. XVII. S. 775.

Digitized by Google

darüber berichteten, sind auf einen, höchstens 2 Fälle mit ihren Reihen beschränkt.

Unter diesen Umständen ist es gewiss gerechtfertigt, von Zeit zu Zeit eine Aussprache vieler noch in der Luft schwebender Fragen in dieser Angelegenheit herbeizuführen, und sind 2—3 an einer Klinik gemachte Erfahrungen ein Material, das werth ist, mitgetheilt zu werden, sowohl der Krankengeschichten willen, als auch um der Erweiterung und Vergleichung unserer die Operationen selbst betreffenden Kenntnisse.

Von der grössten Bedeutung für die Frage der blutigen Reposition ist die möglichst weitgehende Klarstellung der Verhältnisse, welche bei unblutiger Reposition das Gelingen des Verfahrens erschweren oder vollständig vereiteln.

Die pathologische Anatomie der verschiedenen Luxationsformen überhaupt hat da vieles zutage gefördert, was die technischen Vorgänge bei der unblutigen Reposition verbessert hat. Die experimentelle Erzeugung der Luxationen an der Leiche, sowie einige Thierversuche über Luxationen, die bisher allerdings nur in sehr spärlicher Zahl unternommen worden sind, lehrten eine Reihe von Repositionshindernissen kennen; aber geradeso wie in vielen anderen Gebieten, hat auch erst die Autopsie in vivo allgemeiner geltende Gesichtspunkte gebracht. — Erst seit nicht anders reponirbare Verrenkungen immer öfter auf blutigem Wege einer Behandlung zugeführt werden, ist man über die am häufigsten vorliegenden Hindernisse unterrichtet und kann man auch in einer Reihe von Fällen erkennen, um was für ein Hinderniss es sich handelt. Diese Erkenntniss hat selbstverständlich auch bedeutsame Wandlungen in der Therapie nach sich gezogen und ist so die Angelegenheit auf einen Weg gekommen, der von Erfolg zu Erfolg eilend, zu den schönsten Hoffnungen berechtigt.

Die blutige Reposition von Hüftluxationen ist zuerst von Franzosen ausgeführt worden; die Namen Vecelli[1]) und Polaillon[2]) werden hierfür genannt.

Der Erfolg war wohl nicht glänzend. In der deutschen Literatur ist überhaupt erst vom Ende der 80er Jahre an die Rede von einer blutigen Reposition von Hüftverrenkungen, obwohl schon im Jahre 1884 Riedel (l. c.) eine solche Operation mit befriedigendem Erfolge

1) Vecelli: bei Kirn, Ueber die operative Behandlung irreponibler traumatischer Luxationen des Hüftgelenks. Beitr. zur klin. Chirurgie. Bd. IV. Heft 3.
2) Polaillon: bei Kirn (l. c.).

Digitized by Google

ausgeführt hatte, die aber als mit Halsfractur complicirt unter anderem Titel mitgetheilt war und unbemerkt blieb.

Arbeiten aus der Tübinger Klinik brachten Zusammenstellungen über mehrere Fälle, über die dabei in Verwendung gekommenen Heilungsmethoden, unter denen allerdings die blutige Einrichtung eine nur ganz untergeordnete Rolle spielte und als frommer Wunsch galt (Kirn[1]) und (Kneer[2]).

Es ist aber von Interesse zu erfahren, dass 14mal der Kopf resecirt wurde und dass 7mal die blutige Einrichtung vor der Resection versucht worden war, aber jedesmal aus bestimmten Gründen misslang. Osteophytenwucherung, Ausfüllung der Pfanne mit Schwarten, Muskelverkürzungen werden als die wichtigsten Hindernisse für das Gelingen angeführt.

Erst seit Beginn der 90er Jahre erschienen Mittheilungen über sporadisch durch blutige Operation reponirte Hüftluxationen und es ist bis in die neueste Zeit so geblieben. Die letzten Publicationen, die z. Th. eingehender sich mit der Frage beschäftigen und Zusammenstellungen der früher beobachteten Fälle, sowie die an den betreffenden Kliniken gemachten Erfahrungen geben, stammen von Reerink[3]) Engel[4]), Drehmann[5]) und Endlich.[6])

Im Jahre 1893 hatte Helferich[7]) und im gleichen Jahre Küster[8]) durch Volkmann[9]) je einen Fall von mit ausgezeichnetem Erfolge operirter traumatischer Hüftluxation mitgetheilt und eröffneten diese beiden Fälle die Discussion über die ganze Frage.

Für denjenigen, der die bisher operirten Fälle und die dabei gemachten Erfahrungen durchsieht, sowie bei Berücksichtigung einiger sehr interessanter von Volkmann (l. c.) angestellter Thierversuche zur Klärung offenstehender Fragen aus der patholog. Anatomie der

1) Kirn, Bruns'sche Beiträge. Bd. IV.

2) Kneer, Ueber 32 traumatische Hüftgelenksluxationen. Bruns' Beitr. Bd. IV.

3) Reerink, Zur operativen Behandlung irreponibler Luxationen. Beiträge zur klin. Chirurgie. Bd. XV. S. 375ff,

4) Engel, Zur Frage der blutigen Reposition veralteter Luxationen in grossen Gelenken. Langenbeck's Archiv. Bd. LV. Heft 3.

5) Drehmann, v. Bruns'sche Beiträge. Bd. XVII.

6) Endlich, Ueber die blutige Reposition der Luxatio iliaca et obturatoria. Langenbeck's Archiv Bd. LVI. S. 574ff.

7) Helferich, Ueber die blutige Reposition von Luxationen. Deutsche med. Wochenschrift. 1893. Nr. 32.

8) Küster b. Volkmann, Ueber blutige Reposition veralteter traumatischer Hüftluxationen. Deutsche Zeitschrift f. Chirurgie. 1893.

9) R. Volkmann, s. Küster.

Digitized by Google

Hüftluxation, ergiebt sich ungezwungen die Anschauung, dass eigentlich jeder, der das erstemal den Eingriff der blutigen Reposition an diesem grossen Gelenke unternimmt, Autodidakt ist und sich selbst die Technik des Eingriffes und die Nachbehandlung zurecht legen und vor allem schauen muss, mit den in seinem Falle vorliegenden Hindernissen bestmöglich fertig zu werden.

Jene Arbeiten, die die wichtigsten Gesichtspunkte vergleichend betrachten, sind jene von Reerink (l. c.) und Engel (l. c.) aus der Kraske'schen[1]) und v. Bergmann'schen[2]) Klinik.

Die Mittheilung der 2 vom Verfasser beobachteten und operirten Fälle, des 3. vor kurzem von Herrn Hofrath Nicoladoni operirten neuhinzugekommenen Falles, eine vergleichende Darstellung der bisher gesammelten pathologisch-anatomischen Kenntnisse, sowie Beiträge in technischen Fragen sind Zweck der nachfolgenden Zeilen.

Wir lassen vorerst die Krankengeschichten unserer Fälle folgen.

In unserem ersten Falle handelte es sich nicht um eine traumatische Hüftluxation, sondern um eine pathologische.

Seit dem Eintritte der Luxation waren annähernd zwei Jahre vergangen und die Veränderungen am Hüftgelenke so hochgradig geworden, dass lange Zeit hindurch überhaupt es nicht wohl für möglich gehalten wurde, durch einen operativen Eingriff eine erhebliche Bessserung zu schaffen.

Es zeigt dieser Fall deutlich, bei welch grossen Veränderungen am Hüftgelenke selbst und an den Weichtheilen eine blutige Reposition einer Luxation noch möglich ist und halten wir aus diesem Grunde gerade diesen Fall für aufmunternd, selbst in scheinbar sehr wenig Aussicht versprechenden Fällen von veralteter Hüftluxation noch an die Erreichung des idealen anzustrebenden Zieles zu denken.

K., Thomas, 18 Jahre alt, Taglöhner. Am 18. Mai 1898 wurde der Pat. auf die hiesige chirurgische Abtheilung aufgenommen.

Anamnese: Der Pat. war angeblich bis zum Sommer des Jahres 1897 stets gesund. Damals bekam er Schmerzen in der rechten Hüfte, welche das Gehen so erschwerten, dass er nach wenigen Tagen bettlägerig wurde. So hütete er durch 3 Monate das Bett, fieberte ab und zu hoch, hatte immer Schmerzen in seiner Hüfte. Er selbst giebt an, dass er eine mächtige Schwellung in der rechten Leistengegend hatte, die äusserst druckempfindlich war.

1) v. Bergmann, s. Engel.
2) Kraske, s. Reerink.

Digitized by Google

Er hatte keinen Appetit, magerte sehr ab und kam ganz von Kräften. Trotz aller dieser Erscheinungen blieb er ohne jede ärztliche Hilfe. Endlich aber liessen die Schmerzen im Hüftgelenke doch etwas nach und konnte er selbst wieder beginnen, zu gehen. Doch schon beim ersten Gehversuch bemerkte er, dass das rechte Bein viel kürzer als das linke geworden sei. Dadurch erschreckt, suchte er Spitalshilfe auf und ging in das Krankenhaus nach P., wo er durch 4 Monate verblieb und mit Einreibungen von ölartigen Flüssigkeiten behandelt wurde. Unter dieser conservativen Behandlung hatten die Schmerzen zwar nachgelassen, die Verkürzung seines Beines aber hatte eher noch zugenommen; das Bein war in der Hüfte nahezu steif. Er verliess das Krankenhaus in ungeheiltem Zustande und verblieb noch 2 Monate in häuslicher Pflege.

Durch das Unverändertbleiben seines Zustandes beunruhigt, entschloss sich der Kranke nun doch endlich, in das allgemeine Krankenhaus in Graz sich zu begeben und konnte man daselbst im Mai 1898 folgenden Befund erheben:

Grosser, kräftig gebauter Mann, sehr abgemagert, mit schwachen Muskeln. Die Hautfarbe ist gelb, die Haut selbst trocken. Die Farbe der sichtbaren Schleimhäute ist blass und sieht man dem Pat. die lange Dauer der durchgemachten Krankheit an.

Die Untersuchung der inneren Organe ergiebt, dass Herz und Lunge gesund sind. In den Abdominalorganen ist nichts Abnormes nachzuweisen. Doch enthält der Harn des Pat. eine Spur Eiweiss.

In Rückenlage sieht man, dass die rechte Hüftgelenksgegend des Pat. um ein Beträchtliches verbreitert ist, dass sowohl in der Trochanterengegend als auch höher hinauf gegen das Darmbein eine Schwellung vorhanden ist. Das Bein ist sehr stark adducirt und stark einwärts rotirt. Man sieht sofort, dass das rechte Bein erheblich kürzer ist als das linke. Wenn man von der Spina anterior superior bis zum Malleolus externus misst, so ergiebt sich eine Verkürzung von 6 cm auf der erkrankten Seite bei gleich hochstehenden Spinae. Eine Messung von der Spitze des Trochanter major, die ziemlich deutlich durch die Haut fühlbar ist, bis zum äusseren Knöchel ergiebt bei beiden Beinen gleiche Maasse. Der Pat. ist nicht im Stande, sein Bein activ zu heben. Wenn er es ein wenig zu heben versucht, so findet keine Beugung im Hüftgelenke statt, sondern eine Neigung des Beckens. Ebenso geht bei Ab- und Adductionsbewegung das Becken mit, indem es sich entsprechend der Bewegung senkt und hebt. Rotationsbewegungen sind weder activ noch passiv in irgendwelcher Weise möglich.

Der rechte Femurkopf befindet sich nicht in seiner Pfanne; man kann in der rechten Leistenbeuge etwas nach aussen von der Lage der Arteria femoralis tief mit dem Finger eindringen, ohne auf einen Widerstand zu stossen. Der Trochanter major steht in der Höhe der Spina anterior superior. Der horizontale Schenkel des Bryant'schen [1]) Dreiecks [2]) ist somit vollkommen verschwunden und es steht die Trochanterspitze reichlich 5 cm über der Roser-Nélaton'schen Linie.

1) Bryant, bei A. Ogston, Coxa vara, Practioner. 1896. April.

2) S. bezügl. des Bryant'schen Dreieckes Fall II.

Digitized by Google

Die rechte Gesässgegend ist beträchtlich abgeflacht und fühlt man in der Tiefe der Glutaealmuskulatur einen annähernd kugeligen Körper, der sich jedoch entschieden kleiner anfühlt, als ein normaler Schenkelkopf und an der Oberfläche grobhöckerig erscheint. — Bei leichten Bewegungen des Beines findet man, dass sich der Kopf mitbewegt; es sind diese Bewegungen nicht schmerzhaft, aber von einem lebhaft crepitirenden Geräusche begleitet. Das ganze rechte Bein ist im Vergleiche zum linken sehr erheblich abgemagert.

Wenn der Pat. geht, so sieht man, dass er stark hinkt. Er senkt die rechte Hüfte und berührt den Boden nur mit der rechten Fussspitze. Er geht vermittelst zweier Krücken.

Der Kopf des rechten Femurknochens befindet sich keinesfalls in der Gelenkpfanne, sondern ist nach hinten und oben luxirt.

Diagnose: Luxatio iliaca femoris dextra pathologica.

Am 25. Mai 1898 wird in Chloroformnarkose ein Versuch gemacht, auf unblutigem Wege die Luxation zu reponiren.

Es geschieht dies stets an unserer Klinik in einer typisch ausgebildeten Art und Weise und wird dabei das Hauptgewicht auf eine sehr sichere Fixation des Beckens gelegt. Die Fixation des Beckens wird dadurch erreicht, dass der narkotisirte Patient auf ein ungefähr 2 m langes, 0,6 m breites, an der Seite mit Riffen versehenes Brett gelegt wird, auf das eine Wollendecke und zwei sich kreuzende, diagonal das Brett von einem zum andern Winkel überquerende, schmal zusammengelegte Leintücher gelegt werden.

Ueber die beiden Spinae anteriores superiores des Pat. wird ein mehrfach zusammengelegtes Leintuch ausgebreitet und nun mittelst eines Gurtes, der den Körper des Pat. und das Brett umschlingt, befestigt. Diese Befestigung geschieht sehr fest dadurch, dass die beiden freien Enden des Gurtes mittelst eines Knebels zusammengedreht werden und so das Leintuch mit grosser Gewalt an die Spinae anteriores superiores und durch diese das ganze Becken an die feste Unterlage des Brettes angedrückt wird. Ausserdem werden noch die beiden schmal zusammengelegten Leintücher über das Perineum geschlagen, gekreuzt und zu den zugehörigen Enden am Kopftheile des Lagerungsbrettes geführt; je zwei zu einem Leintuche gehörige Enden werden von einem Gehilfen gefasst und festgehalten. Dadurch wird die Fixation des Beckens noch um ein Bedeutendes gesichert und nun kann sowohl bei rechtwinklig im Hüftgelenke gebeugtem Femur sehr kräftig in der Längsachse des Knochens angezogen werden, als auch mit beliebiger Kraft rotirt werden.

Diese Vorrichtung erlaubt es, veraltete Luxationen selbst von mehrmonatlicher Dauer in vielen Fällen anstandslos zu reponiren. Trotz mehrfacher Versuche gelang es nicht, die Reposition dieser Luxation auszuführen: der Pat. wurde ins Bett gebracht und ein Heftpflasterextensionsverband an seinem rechten Beine angelegt und ein Gewichtszug von 5 kg ins Werk gesetzt.

Am 31. Mai bekam Pat. eine heftige Angina. Der Extensionsververband wurde abgenommen und am 5. Juni neu angelegt.

Digitized by Google

Am 21. Juni bekam unser Kranker wieden einen heftigen Anfall von Gelenkrheumatismus in verschiedenen Gelenken (Schulter, Knie, Ellenbogen). Abermals muss der Extensionsverband abgenommen werden. Unter Salicylbehandlung, Ruhelage und Umschlägen mit essigsaurer Thonerde lassen Fieber und Schmerzen nach; doch dauert es bis Anfang August, bevor der Rheumatismus als abgelaufen angesehen werden kann.

Am 13. August 1898 wird der Pat. nach Hause geschickt, um sich noch mehr zu erholen und angewiesen, im October d. l. J. wiederzukommen.

Neuaufnahme am 22. October 1898. Am 5. November wird die luxirte untere Extremität in Chloroformnarkose mittelst der Lorenz'schen[1]) Schraube kräftig extendirt; die 6 cm betragende Verkürzung lässt sich um $1^1/_2$ cm reduciren. Anlegung eines Extensionsverbandes mittelst Heusner'scher[2]) Filzstreifen. Belastung 4 kg.

Am 29. November ergiebt eine Messung linkerseits 89,5 cm Entfernung zwischen Malleolus externus und Spina anterior superior, rechts von 83,5 cm, also 6 cm wie vorher.

Es wird in der Belastung im Extensionsverband bis zu 10 kg gestiegen. Trotzdem ergiebt sich in den freien Intervallen eine Zunahme der Verkürzung. Am 4. Januar 1899 findet man 7 cm, am 4. Februar 8 cm Verkürzung. Der Kranke, der durch die lange Extensionsbehandlung etwas mitgenommen ist und über Schmerzen in der rechten Hüfte klagt, wird $5^1/_2$ Wochen ohne Verband liegen gelassen und behufs Vornahme der blutigen Reposition am 16. März d. J. auf die chirurgische Klinik transferirt. Eine kurz vorher auf der Abtheilung vorgenommene Messung ergab nahezu 9 cm Verkürzung des rechten Beines.

Der Pat. wird durch mehrere Tage hindurch in jeder Weise auf den geplanten blutigen Eingriff vorbereitet. Mehrfache warme Seifenbäder, Waschungen mit Aether und Alkohol, sowie mehrtägige Umschläge mit Sublimatlösung, Rasiren der Haare und eine durch mehrere Tage fortgesetzte Laxircur sind das wesentliche dieser Vorbereitungen.

Am 17. März 1899 führte ich die blutige Reposition an dem Pat. aus; die Chloroformnarkose mit Billrothmischung war ruhig und verlief ohne Zwischenfall.

Die Wahl der Schnittführung war in diesem Falle nicht leicht, da auf zwei bedeutende Hindernisse der blutigen Reposition gerechnet werden musste: 1. die enorme Verkürzung der Weichtheile, vor Allem also der vom Becken zum Trochanter ziehenden Muskeln, und so musste der Schnitt genügend Platz geben zu einer eventuell nothwendig werdenden Skelettirung des Trochanter major und des oberen Femurendes überhaupt. 2. Andererseits handelte es sich darum, die alte, seit so langer Zeit ausser Function gesetzte Gelenkspfanne aufzufinden und für die Aufnahme des zu reponirenden Kopfes

1) Lorenz, Pathologie und Therapie der angeborenen Hüftverrenkung u. s. w. Wien, Urban & Schwarzenberg. 1895. — Ueber die Heilung der angeborenen Hüftgelenksverrenkung u. s. w. Leipzig u. Wien 1900. Fr. Deutike; und andere Publicationen.

2) Heusner, Ueber einige neue Verbände an den Extremitäten. Deutsche med. Wochenschrift. 1895. Nr. 52.

Digitized by Google

vorzubereiten. Dabei ist ja bereits von früheren, von anderen Autoren berichteten Repositionsversuchen bekannt, dass die alte Gelenkspfanne von Schwarten erfüllt ist, ein Verhältniss, das wir noch einer Beschreibung an anderer Stelle unterziehen.

Aus diesen Gründen entschloss ich mich, die Schnittführung ähnlich der von Kocher[3]) für die Resection des Hüftgelenkes angegebenen zu wählen und führte ich einen Bogenschnitt, der reichlich handbreit unter der Basis der Hinterfläche des Trochanter major beginnt, von da nach aufwärts steigt und über der höchsten Prominenz des Trochanters schräg nach auf- und medianwärts abbiegt, parallel verlaufend zur Faserung des Glutaeus maximus, und hoffte ich durch diesen Schnitt in seinem hinteren Antheile die Skelettirung des oberen Femurendes gut bewerkstelligen zu können, von dem am Schafte des Femur nach abwärts verlaufenden aber die Pfanne freilegen zu können. Im Bereiche des Glutaeus maximus kommen einige grössere Muskelgefässe zur Unterbindung.

Nach Durchtrennung des Glutaeus maximus wird der Glutaeus medius und minimus freigelegt, nach hinten abgezogen und die breite, an der Aussenfläche des Trochanter major sich inserirende Sehne des Glutaeus medius freigelegt. Diese Sehne wird bajonettförmig durchtrennt und zwar so, dass der Längsschnitt, der die Sehne halbirt, ungefähr 6 cm lang ist, um eventuell später eine Vereinigung dieser Sehne vornehmen zu können. Der die Glutaealmuskeln durchsetzende Schnitt trifft direct auf den luxirten Femurkopf und es wird nun, von oben nach abwärts vordringend, der Kopf, der Hals und der Trochanter freigelegt. Der Kopf selbst liegt in ein sehr dichtes Lager von gelblich-weissen, sehr derben Schwarten eingebettet, welche zum grössten Theile mit dem Messer excidirt werden müssen, um jenen vollständig freilegen zu können. Der Femurkopf ist stark abgeflacht und besitzt mehr ein pilzförmiges als ein kugeliges Aussehen. Sein Knorpelüberzug fehlt fast ganz und ist derselbe durch grosse Usuren verloren gegangen. — Einzelne grobe Höcker sind am Rande und an der Peripherie des Kopfes zu sehen. Der Kopf selbst hat sich kappenförmig über den Hals des Femur verschoben und entspricht die Längsachse des Femurhalses nicht dem Centrum des Kopfes, sondern einem an der oberen Peripherie desselben gelegenen Abschnitte. Das Interessante dabei ist, dass sich an der Hinterfläche des Darmbeines, wo der Kopf in seiner neuen Lage articulirte, eine sehr vollkommene Nearthrose entwickelt hat. Diese war so weit ausgebildet, dass um den abgeflachten Femurkopf herum ein förmlicher Limbus cartilagineus sich entwickelt hatte und eine wirkliche kleine Gelenkshöhle vorhanden war, die durch eine Abschleifung des Darmbeines an seiner Hinterwand durch den Femurkopf erfolgt war. Ausserdem war diese neue kleine Gelenkshöhle mit synoviaähnlicher Masse erfüllt, die Synovia selbst deutlich fadenziehend und war an der vertieften Stelle am Darmbein eine Masse vorhanden, die am ehesten dem Faserknorpel glich.

Nun wurde der Hals des Femur freigelegt und fiel an demselben schon zur Zeit der Operation auf, dass die Winkelstellung zwischen ihm und dem Femurschaft eine andere geworden war und der Winkel

1) Kocher, Chirurgische Operationslehre. Jena 1897. III. Auflage.

Digitized by Google

zwischen beiden sich einem rechten näherte. Nunmehr wird der Hals, der ebenfalls in sehr feste Schwarten eingebettet ist, durch hebelnde Bewegungen mit stumpfen, gekrümmten und sehr kräftigen Elevatorien freigemacht und auch der Trochanter major völlig skelettirt durch subperiostale Ablösung des grössten Theiles der an ihm inserirenden pelvitrochanteren Muskeln und wird auch noch der Schaft des Femurknochens ein Stück freigemacht, während die Insertion des Musculus ileopsoas am Trochanter minor geschont wird, ein Vorgang, der, wie wir später sehen werden, dazu beigetragen hat, die nachmalige Stellung des Beines mit zu beeinflussen. — Unmittelbar neben dem freigelegten Kopf an seiner medialen Seite kommt der etwas verdickte Nervus ischiadicus zum Vorschein; doch ist derselbe nicht in Schwarten eingebettet und sonst nicht krankhaft verändert. Nun wird an den schwierigsten Theil der Arbeit, an die Wiederauffindung und Freilegung des Acetabulums gegangen.

Von der Spina anterior superior nach abwärts vordringend, gelingt es, vom vorderen Theile unseres Schnittes aus, der, wie wir schon hier erwähnen wollen, eine sehr gute Uebersicht über das ganze Operationsterrain gestattet, das Acetabulum, allerdings vorläufig durch massenhafte Schwarten bedeckt, aufzufinden. In diesem Falle war die Gelenkspfanne durch Betrachtung der knöchernen Formation und durch annähernde Bestimmung der Entfernung von der Spina anterior superior aufzufinden und wurde nun mit der äusserst mühevollen Entfernung der nicht nur zahlreichen, sondern auch sehr festen Schwarten begonnen. Es zeigte sich, dass nicht nur die ganze Höhle des Acetabulums von einer die Consistenz des Faserknorpels besitzenden Masse ausgefüllt war, sondern dass dieselbe Aftermasse auch das Acetabulum nach allen Seiten in einem Umfange von 2—3 Querfinger überragte. Eine sonderbare Erscheinung war es, dass diese Aftermasse selbst scharfen Instrumenten einen ganz unglaublichen Widerstand entgegensetzte. So z. B. war es fast unmöglich, mit kräftiger Hohlschere diese Massen zu entfernen und selbst das Resectionsmesser drang nur sehr langsam vor und mussten diese Massen in kleineren und grösseren Stücken weggeschnitten werden. Am vortheilhaftesten erwies sich zur Freilegung der Pfanne ein sehr breiter, scharfgeschliffener Hohlmeissel, mit dem man die Schwartenmassen in grösseren zusammenhängenden Stücken ausschneiden konnte.

Schliesslich war nach einer langen und mühsamen Arbeit der knöcherne Rand des Acetabulums sowohl als auch der Grund der Hüftgelenkspfanne, der sich als ziemlich seicht und völlig knorpellos erwies, freigelegt und es wurde nun analog dem Vorgange bei der congenitalen Hüftgelenksluxation die Pfanne mit dem Hoffa'schen[1]) Löffel vertieft, der Kopf wurde von den ihm aufsitzenden unregelmässigen Excrescenzen mit dem Resectionsmesser befreit, und ist hier noch zu erwähnen, dass weder von einem Reste noch von einer Neubildung des Ligamentum teres etwas zu sehen war.

Schon bei früher unternommenen Versuchen, während der Operation

1) Hoffa, Lehrbuch der orthopädischen Chirurgie. III. Aufl. 1898. — Verhandlungen der deutschen Gesellschaft f. Chirurgie. 1891—1897.

Digitized by Google

durch Zug an der Extremität den luxirten Kopf dem Pfannenniveau zu nähern, hatte sich diesem Vorhaben bedeutender Widerstand entgegengestellt, und erst nach der früher beschriebenen, ziemlich weitgehenden Skelettirung des oberen Femurendes und nach mehrfachen misslungenen Versuchen gelang es, bei Fixirung des Beckens durch ein über das Perineum gelegtes Leintuch einerseits, und durch Zug mehrerer kräftiger Armpaare andererseits, den Kopf annähernd in die Höhe des Acetabulums herunterzubringen. Von einer Anwendung der Lorenz'schen (l. c.) Schraube während der blutigen Operation wurde Abstand genommen (Asepsis). — Es wurde in umfassender Weise Vorsorge getragen, dass bei den Manipulationen am Beine die sehr grosse Wunde völlig unberührt blieb und kommen wir auf diesen für die Asepsis sehr wichtigen Punkt noch später zurück.

Durch sehr kräftigen Zug, mässige Abduction und Rotation nach aussen gelang es, den Kopf, der durch den Krankheitsprocess einerseits, das glättende Resectionsmesser andererseits bedeutend kleiner geworden war, in die Pfanne zu bringen und blieb er daselbst an den oberen Rand des Acetabulums angepresst bei mässiger Abductionsstellung sicher stehen und war hiermit die blutige Reposition des Hüftgelenks gelungen. — Es wurde nun ein Drainrohr an den verkleinerten Schenkelkopf und das neugebildete Acetabulum gelegt, die ganze Tiefe der Wunde mit einem Mikuliczschleier austapezirt und dieser mit breiten Binden sterilen Mulls gefüllt, der Längsspalt am Glutaeus maximus durch Catgutnähte vereinigt, während eine Wiedervereinigung der längsgespaltenen Sehne des Glutaeus medius wegen zu grosser Entfernung der beiden Stücke nicht möglich war. Es ist hier noch zu betonen, dass die Adductoren sowohl als auch der Ileopsoas beim Anziehen an der Extremität einen mächtigen Widerstand leisteten und sich sämmtliche in Contractionszustand befanden.

Die Wunde wird von beiden Seiten her durch Nähte geschlossen, sodass von der 25 cm langen Schnittwunde ein ca. 15 cm langes Stück ganz offen blieb, das dem Mikuliczschleier und seiner Füllung und dem Drainrohre aus der Gelenkspfanne den Durchtritt gestattet.

Ein grosser aseptischer Verband bedeckte das ganze Operationsgebiet, der unter fortwährend starker Extension von seiten mehrerer Gehilfen angelegt wurde. Es wurde allsogleich, als der Patient im Bette lag, ein Extensionsverband in abducirter Stellung angelegt und das Bein mit 5 kg belastet.

Der Verlauf nach dem immerhin bedeutenden Eingriffe war ein sehr günstiger und hatte Pat. wenig Schmerzen. Es wurde das Gewicht, das an seinem Beine extendirte, auf 8 kg allmählich erhöht und ist der Wundverlauf als solcher ebenfalls ein sehr befriedigender gewesen. Nur am 7. Tage nach der Operation stieg die Temperatur etwas über 38° C. und stellte es sich heraus, dass eine geringfügige Secretretention in der Gegend der alten Pfanne vorhanden war. Der Mikuliczschleier wurde am 8. Tage nach der Operation entfernt, nachdem seine Füllung schon früher gewechselt worden war und wurde die nicht mehr als faustgrosse Wundhöhle von da ab nur mit Streifen steriler Gaze tamponirt. Das Allgemeinbefinden des Pat. war andauernd ein vorzügliches. Nach

Digitized by Google

Entfernung des Mikuliczschleiers wurden an die tiefsten Stellen der Höhlenwunde zwei Drainrohre gelegt und war vom 5. April an die Temperatur fast stets der Norm entsprechend, die Secretion sehr gering und ging die Ausfüllung des Defects durch Granulationsbildung ziemlich schnell von statten. Am 21. April hatten die Granulationen das Niveau der äusseren Haut erreicht und wurden die granulirenden Flächen mit Lapissalbe behandelt. Das Allgemeinbefinden ist ein sehr gutes, der Appetit befriedigend, der Stuhl in Ordnung.

Am 11. Mai klagte der Pat. über grosse Schmerzen in der Gegend des Kniegelenkes am operirten Beine.

Am 12. Mai wird der Extensionsverband, der nun nahezu 7 Wochen gelegen hatte, abgenommen, und ergiebt eine vergleichende Messung am rechten Beine 87 cm, am linken 89½ cm. — Die passive Beweglichkeit am operirten Hüftgelenke ist eine ziemlich bedeutende und ist Beugung bis zu einem Winkel von etwa 25—30° ohne wesentliche Schmerzen auszuführen. Da ich das Resultat der blutigen Reposition noch nicht für ein vollkommen gesichertes hielt, so legte ich noch einmal einen bis zu dem Kniegelenk reichenden Extensionsverband an, belastete aber das Bein nur mit 4 kg.

Am 20. Mai ist nur eine etwa daumenballengrosse granulirende Fläche etwas oberhalb des Trochanters des rechten Oberschenkels vorhanden.

Am 28. Mai wird ein Gipsverband angelegt, von den Metatarsophalangealgelenken bis zur unteren Thoraxapertur, und wird in den Gipsverband ein Fenster zur Behandlung der granulirenden Stelle geschnitten.

Am 29. Mai klagt der Pat., während seine Körpertemperatur plötzlich auf 38° steigt, über stark ziehende und reissende Schmerzen im linken Kniegelenk. Unter Behandlung mit grossen Dosen von salicylsaurem Natron und Umschlägen mit essigsaurer Thonerde sowie Ruhigstellung gehen die Erscheinungen des acuten Gelenksrheumatismus, der in leichteren Anfällen sich schon mehrmals bei unserem Patienten gezeigt hatte, in 5 Tagen vorüber.

Am 23. Juni wird der Gipsverband entfernt, die Wunde ist vollkommen verheilt und findet sich eine Verkürzung von 3 cm, eine leichte Beugung und Adduction im Hüftgelenke. Es wird von nun an begonnen, durch passive Bewegungen, durch Massage, durch warme Bäder und Faradisiren der Muskeln einen gewissen Grad von Beweglichkeit am Hüftgelenke zu erzielen. Der Pat. geht vermittelst Krücken ganz gut und lernt auch bereits mittelst eines Stockes zu gehen. Doch setzt er den passiven Bewegungen Widerstand entgegen und besitzt selbst nicht jenes gewisse Maass von Energie, das wohl dazu gehört, um bei der Nachbehandlung einer so schweren Gelenkserkrankung ein gutes functionelles Resultat zu erzielen.

Es sei hier die Bemerkung eingeflochten, dass bei den meisten blutigen Repositionen veralteter Luxationen die Pat. viel zu früh das Krankenhaus verlassen, um sich der schmerzhaften und mühevollen Mobilisirungsarbeit zu entziehen, und dass es diesem Umstande allein zuzuschreiben ist, dass die Beweglichkeit in

Digitized by Google

vielen Fällen nicht jene Werthe erreicht, die das Resultat zu einem hervorragenden machen würden.

Am 31. Juli kann man feststellen, dass die Beweglichkeit im Hüftgelenke gering ist; die Rotationsbewegungen sowie Ab- und Adduction sind nahezu vollkommen aufgehoben, aber Beugung und Streckung ist in einem gewissen Ausmaasse möglich.

Der Pat. verbleibt noch einige Zeit im Krankenhause, ohne dass es bei dem mangelnden Willen des Kranken möglich gewesen wäre, die Beweglichkeitsgrenzen erheblich zu verbessern. Der Gang ist inzwischen ein guter geworden und geht der Pat. ohne wesentliche Anstrengung mit einem Stock oder auch ohne solchen, und wird um die bestehende Verkürzung von 3 cm, über deren Ursache wir später das Wesentliche anführen werden, zu corrigiren, ihm vom Bandagisten ein Schuh verfertigt, mit starker Sohle und erhöhtem Absatz, mit dem der Pat. rasch und auch längere Zeit, allerdings in mässigem Grade hinkend, zu gehen vermag. Der Pat. ist vom Erfolge des Eingriffes sehr befriedigt, und ist der wesentlichste Vortheil in der Reducirung der Verkürzung des operirten Beines zu suchen.

Ende März laufenden Jahres wurde an den Pat. geschrieben, er möge sich behufs Feststellung seines gegenwärtigen Zustandes wieder in der Klinik einfinden und konnten wir folgenden Befund erheben (am 1. April 1900).

Der Kranke geht mit seinem Schuh mit dickerer Sohle und höherem Absatze sehr gut und hinkt nur wenig. Es besteht eine mässige Lordose der Wirbelsäule und eine statische Skoliosis, der Verkürzung des rechten Beines entsprechend. Bei Rückenlage des Patienten ergiebt die Messung eine Differenz von kaum 3 cm von der Spina anter. sup. zum äusseren Knöchel gemessen; um ebensoviel steht die Trochanterspitze oberhalb der Roser-Nélaton'schen Linie. Die Trochantergegend ist verbreitert — s. Fig. 1 — und ragt insbesonders die Spitze des Trochanter major sehr stark vor und bildet einen deutlich sichtbaren, etwa halbkugeligen Knochenvorsprung.

Das rechte Bein ist stark adducirt (s. Fig. 1). Beim Ruhigstehen berührt Patient mit Vorderfuss und Zehen den Boden und steht die Ferse etwa 3 cm vom Boden ab.

Die Stellung des Fusses (s. Fig. 1 und 2) ist in diesem Falle nur durch die hier sehr schädliche Adduction des Beines bedingt, die die Senkung des Beckens nicht in genügendem Ausmaasse erlaubt.

Die Operationsnarbe ist breit, überall, auch am Trochanter, verschieblich und haftet nur an einer Stelle an der Vorderfläche der Trochanterspitze etwas fest. Die active und passive Beweglichkeit im Hüftgelenke ist gering. Beugung und Streckung ist im geringen Ausmaasse möglich, während Ab- und Adduction, sowie Rotation unmöglich sind.

Durch Mitbewegung des Beckens, die durch Uebung einen recht hohen Grad erreicht hat, ist unser Kranker in der Lage, eine Reihe von

Digitized by Google

Bewegungen mit seinem Bein auszuführen (Beugung bis zu einem Winkel von ca. 50° zwischen Femurachse und Längsachse des Körpers, Ab- und Adductionsbewegung durch Beckensenkung).

Fig. 1.

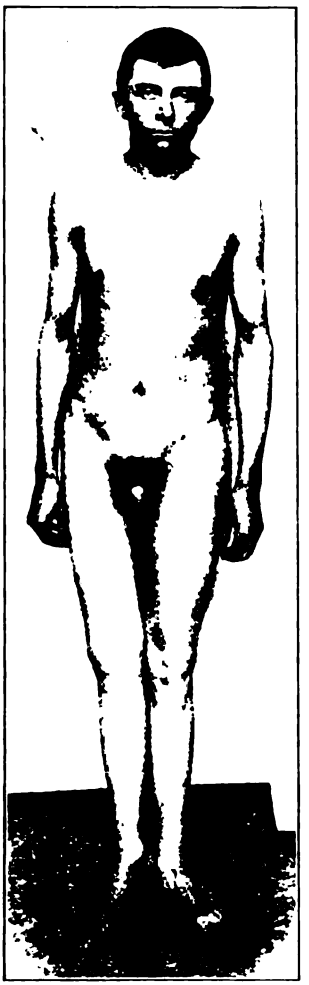

Fig. 2.

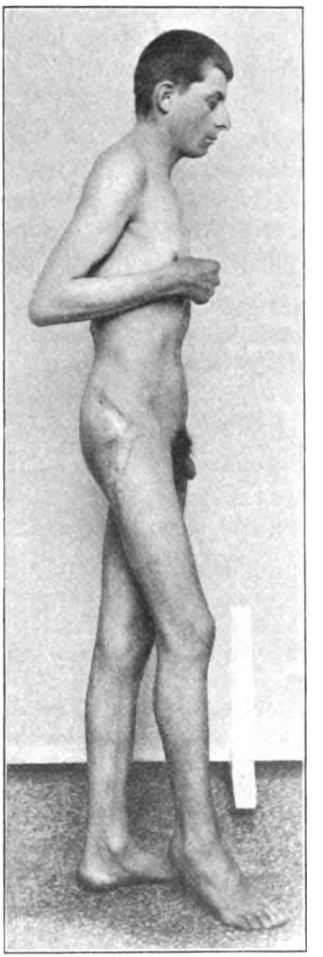

Nach seiner eigenen Angabe ist K. den ganzen Tag auf den Beinen, ermüdet selbst bei vielstündiger Feld- und Hausarbeit nicht. Der Haupteffect des hier vorgenommenen Eingriffes liegt darin, dass die nahezu 9 cm betragende Verkürzung auf 3 cm reducirt wurde,

Digitized by Google

nud war ja Patient vor der Operation in extremster Spitzfussstellung rechterseits gegangen.

Eine Ausheilung dieser reponirten Spontanluxation mit voller Beweglichkeit des Hüftgelenkes war wohl von vornherein nicht zu erwarten, nachdem durch den primären Krankheitsprocess der Knorpelüberzug von Kopf und Pfanne verloren gegangen war und der Kopf selbst in seinem knöchernen Antheil schon regressive Veränderungen darbot. — Der Umfang beider Extremitäten ist gleich (sowohl am Ober- als am Unterschenkel).

Die Ursache der nach gelungener Reposition hier vorhandenen Verkürzung ist eine zweifache.

1. Die krankhaften Veränderungen am Kopfe, der mit dem Resectionsmesser geglättet werden musste; dazu kommt noch 2. die geänderte Winkelstellung zwischen Schaft des Femurknochens und dem Schenkelhalse — eine durch den krankhaften Vorgang offenbar zustandegekommene Coxa vara.

Diese beiden Umstände bedingen die reelle Verkürzung, die scheinbar noch vergrössert wird durch die leider ziemlich starke Adductionsstellung des Beines (Fig. 1); eine Correctur dieser fehlerhaften Stellung würde das Resultat nur bedeutend verschönern (s. u. Resultate und Endausgang der Operationen).

Das Röntgenbild des Beckens zeigt den verkleinerten Femurkopf in richtiger Lage in seiner Pfanne.

D. Alphonso, 29 Jahre alt, italienischer Minenarbeiter, wurde am 15. Mai 1899 an die hiesige chirurgische Klinik aufgenommen.

Anamnese: Der Pat. stammt von gesunden Eltern ab und war früher nie erheblich krank. Bei einem Eisenbahnbau als Arbeiter beschäftigt, stiess ihm am 24. April 1899 folgendes Unglück zu: Der Pat. sass auf einem Steinblock, auf dem quer unter seinem Gesässe eine Eisenstange lag. Er war damit beschäftigt, mit der Haue die seitlich von ihm gelegene Steinwand zu bearbeiten. Plötzlich ging von oben eine Masse Geröll nieder; Stücke der Masse trafen den Pat. am Kopf, die Hauptmasse aber traf die vorerwähnte Stange, die dadurch in eine rasche Bewegung versetzt wurde und ihn durch die Hebelwirkung mit Gewalt fortschleuderte. Er fiel ins Gerölle, kroch aber ein kleines Stück weiter, da weitere Steinmassen abstürzten und seinen linken Unterschenkel an der Aussenseite trafen; dort sei auch zuerst eine mächtige Blutgeschwulst aufgetreten. Der Kranke giebt an, dass er intensivste Schmerzen im Kniegelenke und im Unterschenkel verspürte, während die Gegend seines linken Hüftgelenkes weniger schmerzhaft war. Am Tage nach dem Unfalle wurde der Pat. in das Krankenhaus nach Windischgraz überführt, wo ihm nach brieflicher Mittheilung des dortigen Arztes eine complete Luxation der Tibia nach vorne (die Femurcondylen standen in der Gegend der Gastrocnemiusköpfe) am 24. April in Narkose eingerichtet wurde.

Digitized by Google

Da am linken Hüftgelenke des Pat. deutlich die Symptome einer hinteren Luxation vorhanden waren, so versuchte man in jenem Spitale am. 3. Mai und am 11. Mai eine Reposition desselben in Chloroformnarkose; beide Versuche misslangen jedoch.

Daraufhin wurde der Pat. am 15. Mai an die hiesige chirurgische Klinik geschickt und bot der über heftige Schmerzen in der linken Hüftgegend, sowie am ganzen Beine klagende Pat. folgenden Befund dar:

Gut genährter, kräftig gebauter Mann, muskulös, mit völlig gesunden inneren Organen.

Das linke Bein steht bei ruhiger Rückenlage des Pat. in adducirter Stellung, ist deutlich verkürzt, aber weder ein- noch auswärts rotirt. Die Gegend des linken Hüftgelenkes ist geschwellt und sieht man auf der Vorderseite des Oberschenkels etwas nach aussen von der Arteria femoralis ganz allmählich eine Anschwellung, die sich gegen die Trochantergegend hinzieht, beginnen. Die Trochanterengegend ist in toto verbreitert und lässt nirgend den Contour des grossen Rollhöckers sehen.

Bei Betrachtung des Pat. von hinten sieht man, dass die linke Gesässgegend im Ganzen etwas abgeflacht ist, dass sich aber in der Mitte derselben etwa in der Höhe der Spina posterior eine leichte sphärische Prominenz darbietet. Der Pat. kann sein linkes Bein im Hüftgelenke activ so gut wie gar nicht bewegen. Auch im Kniegelenke besteht keine active Beweglichkeit. Im oberen Sprunggelenke ist die active Beweglichkeit sehr eingeschränkt und kann nur in einer Excursionsbreite von etwa 30° dorsal und plantar flectirt werden, während die Pro- und Supination activ dem Pat. vollständig unmöglich ist. Palpirt man an der Vorderseite des Oberschenkels die Gegend des Hüftgelenkes, so fühlt man, dass jene obengenannte leichte Anschwellung sehr wenig resistent ist, sich sehr leicht verdrängen lässt und kann man mit den Fingern tief gegen das Hüftgelenk eindringen und ist jene Leere nachzuweisen, die einem Nichtvorhandensein des Gelenkkopfes in seiner normalen Lage ihren Ursprung verdankt.

An der Aussenseite tastet man den Trochanter major, doch ruft der Druck auf denselben lebhafte Schmerzäusserungen hervor. Der Trochanter ist, der Schwellung entsprechend, viel weniger deutlich zu fühlen als rechts.

Das Bryant'sche (l. c.) Dreieck ergiebt bei annähernd gleicher Länge seines verticalen Schenkels auf beiden Seiten, eine deutliche Verkürzung des linken horizontalen Schenkels um ungefähr $2^1/_2 - 3$ cm. Wir sind ganz der Ansicht Hofmeister's[1]), dass bei gewissen Schenkelhalsdeformitäten (Coxa vara) die Bryant'sche Methode zu Fehlerquellen Veranlassung geben kann; für die Diagnostik und Demonstration bei Luxationen und Fracturen am oberen Femurende aber, wo es sich doch meist um grössere Werthe handelt, ist sie recht brauchbar, doch muss auf die Beckenstellung geachtet und müssen beide Hüften gleichzeitig untersucht werden.

Oben angeführtem Befunde entsprechend steht der Trochanter major etwa zweifingerbreit über der Roser-Nélaton'schen Linie.

---

1) Hofmeister, Zur Pathologie und Therapie der Coxa vara. Beiträge zur klinischen Chirurgie. XXI. Bd. S. 299ff.

Digitized by Google

Legt man den Patienten auf die rechte Seite, so fühlt man an der Aussenseite des Darmbeines durch die Glutaealmusculatur tastend zwei rundliche Gebilde, von denen das eine näher dem Tuber ischii, das andere entfernter demselben liegt. Das obere bewegt sich bei Rotation des Beines nur minimal mit, während man an dem unteren rundlichen Körper, der dem Gefühle nach und auch in der Grösse annähernd dem Schenkelkopfe entspricht, ein Mitrotiren feststellen zu können glaubt.

Auch von der Spina anterior superior zum Malleolus externus gemessen, ergiebt sich eine Verkürzung von ca. 3 cm.

Die Distanz von der Spitze des Trochanter major bis zum äusseren Knöchel ist beiderseits gleich.

Passiv ist Beugung im Hüftgelenke in einem Ausmaasse von etwa 30° möglich. Bei einem Anziehen am Beine in der Längsrichtung lässt sich ein Tiefertreten der beiden Körper am Gesäss nicht nachweisen.

Ab- und Adductionsbewegungen begegnen einem federnden Widerstand, während Rotationsbewegungen in geringem Maasse möglich sind.

Das ganze linke Bein des Pat. ist beträchtlich abgemagert und ist der Muskelschwund besonders auffallend in der unteren Hälfte des Oberschenkels und an der Wadenmusculatur.

Von der Mitte des Unterschenkels an nach abwärts fühlt sich das linke Bein kälter an als das rechte.

Das Dorsum des Fusses, die Knöchelgegend, die Zehen sind bläulich verfärbt.

Im Gebiete des ganzen Nervus peroneus vom Capitulum fibulae nach abwärts ist Motilität und Sensibilität völlig erloschen. Es fehlt die Unterscheidungsgabe für Kalt und Warm, es ist die Schmerzleitung aufgehoben.

Die Gegend des linken Kniegelenkes ist geschwellt; die Furchen zu beiden Seiten der Patella verstrichen; ein leichtes Ballotement der Kniescheibe weist einen Erguss im Kniegelenke nach und ist eine nicht unbedeutende seitliche Beweglichkeit im Gelenke vorhanden. Versuche einer seitlichen Bewegung sind enorm schmerzhaft. Auffallend ist es, dass bei fixirten Femurcondylen das Kniegelenk etwas überstreckt werden kann (Zerreissung der Ligamenta cruciata bei completer Luxation). Der Puls in der Arteria poplitea ist deutlich zu fühlen, im Bereiche des Fibulaköpfchens nichts Abnormes nachzuweisen, die Knochen nirgends aufgetrieben; der Puls in der Arteria tibialis postica ist schwächer als linkerseits.

Nach dem vorhin geschilderten Befunde musste man eine Luxation im linken Hüftgelenke nach hinten wohl annehmen, aber es war von vornherein wahrscheinlich, dass es sich nicht um eine reguläre, sondern um eine irreguläre Luxation handeln werde und war dafür besonders das Fehlen einer Innenrotation des Beines, sowie die in der Gesässmuskulatur tastbaren mehrfachen Körper maassgebend, so dass die Annahme zwischen einer Luxatio iliaca vergesellschaftet mit Pfannenbruch und zwischen Luxatio iliaca mit gleichzeitiger mehrfacher Fractur des Schenkelkopfes schwankte.

Am 26. Mai wurde in Chloroformnarkose in typischer Weise ein Versuch gemacht, die Luxation zu reponiren und gelang es, bei Beugung des Oberschenkels im Hüftgelenke bis zum rechten Winkel, kräftigem

Digitized by Google

Zuge in der Richtung der Längsachse des Femur und Aussenrotation den Kopf in eine annähernd der Pfanne entsprechende Stellung zu bringen, jedoch stieg er nach Nachlassen des Zuges und der drehenden Bewegung sofort wieder in die Höhe und war also eine Reposition auf unblutigem Wege unmöglich.

Es wird darum sofort zur blutigen **Operation** geschritten und nach äusserst sorgfältiger Desinfection der Haut, die schon durch mehrere Tage vorher präparirt war, in der Gegend der kugeligen Vorwölbung am linken Gesäss ein Längsschnitt von beiläufig 15 cm parallel der Faserrichtung des Musculus glutaeus maximus mit einem Bogen hinter den Trochanter major ausgeführt. Der Schnitt wird durch die Muskulatur vertieft und

Fig. 3.

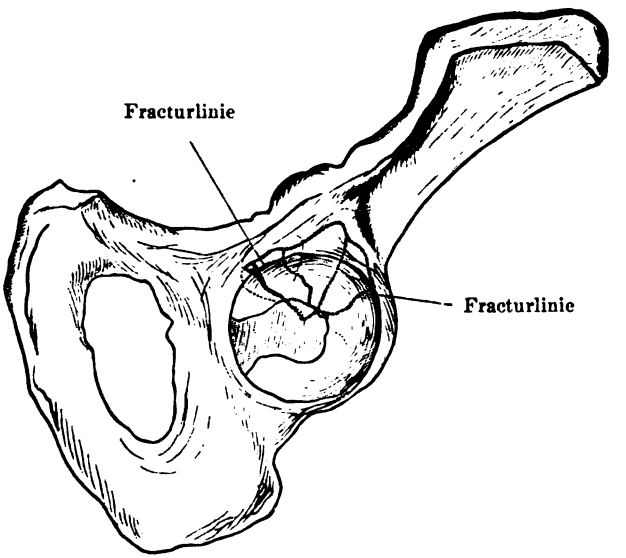

entspricht er fast dem von Kocher (l. c.) angegebenen Winkelschnitte für die Resection des Hüftgelenkes, indem der Schnitt an der Basis der Hinterfläche des Trochanter major beginnt, zur hinteren Trochanterspitze aufsteigt und nun leicht bogenförmig abbeugend in der Richtung der Faserung des Glutaeus maximus schräg auf- und medianwärts geführt wird.

Im oberen Theile des Schnittes werden einige grössere Gefässäste im Muskel durchschnitten und unterbunden. Nach Spaltung des Glutaeus maximus wird am unteren Rande des Glutaeus medius in das Interstitium zwischen diesem Muskel und dem Glutaeus minimus eingedrungen und findet man nach theilweiser Durchtrennung der Fasern der letzteren beiden Muskeln den luxirten unverletzten Schenkelkopf und drei Bruchstücke von Knochen, von denen das mittlere am weitesten nach oben liegt und das grösste ist. — Bei genauerer Untersuchung stellt es sich heraus, dass diese Bruchstücke dem Acetabulum an-

Digitized by Google

gehören und dass der ganze obere Acetabularrand abgebrochen ist, dass die Fracturstücke nahezu den halben Umfang der Gelenkspfanne in sich begreifen und dass der Kopf des Femur durch die nach oben hin entstandene Bresche der Gelenkspfanne unter die Glutaealmuskeln getreten ist und in einer annähernd der Luxatio iliaca entsprechenden Stellung sich befindet. — Der Limbus cartilagineus ist zerfetzt, die einzelnen Knochenfragmente sowie der Kopf von derben, weissgelben, mit Pigment durchsetzten Schwarten umgeben, während sehr wenig frisches Blut am Operationsgebiet vom unblutigen Einrenkungsversuch herstammend zu sehen ist.

Zwei der Bruchstücke des Acetabulums sind sehr gross und werden dieselben sowohl untereinander, als mit dem Reste der Pfanne durch Silberdrahtnähte vereinigt.

Das Ligamentum teres ist am Kopfe ausgerissen und liegt in der Pfanne, an dieser vielfach festhaftend. Es wird nahezu vollkommen mit der Scheere exstirpirt und nach angelegter Naht des Acetabulums ist es leicht, durch Zug und Aussenrotation den Schenkelkopf in die nunmehr wieder natürlich gestaltete Pfanne zu bringen und haftet er bei leichter Abductionsstellung daselbst sehr fest.

Es wird ein kleiner Mikuliczschleier gegen das Gelenk und ausserdem ein Drainrohr an den Rand der Gelenkspfanne hingelegt.

Die Wunde im Musculus glutaeus maximus wird mit mehreren starken Catgutnähten geschlossen, die Hautwunde bis auf die Oeffnung für den Mikuliczschleier ebenfalls durch Nähte vereinigt und ein grosser aseptischer Kissenverband um das ganze Becken angelegt. Noch während der Pat. sich in Narkose befindet, wird eine Heftpflasterextension angelegt, der Patient auf sein Lager gebracht und in mässig abducirter Stellung eine permanente Extension mit 4 kg Belastung ins Werk gesetzt.

27. Mai. Der Pat. befindet sich gut, hat nur in der Gegend des Fibulaköpfchens linkerseits Schmerzen. Die Temperatur ist normal. Pat. muss katheterisirt werden.

30. Mai. Erster Verbandswechsel. Die Füllung des Mikuliczschleiers wird gewechselt. Die Temperatur ist normal, die Wunde reactionslos, der Pat. schmerzfrei.

2. Juni. Abermals Verbandswechsel. Die Wunde secernirt fast gar nicht. Der Mikuliczschleier wird entfernt, ebenso das Drainrohr und nur gegen das Gelenk hin wird ein Jodoformgazestreifen geführt. — Temperatur nie über 37,3°.

4. Juni. Verbandwechsel. Neuer Jodoformgazestreifen.

7. Juni. Sämmtliche Hautnähte werden erfernt. Die Wunde ist bis auf die kleine Oeffnung für den drainirenden Jodoformgazestreifen geschlossen.

10. Juni. An der Dorsalfläche des Fusses sowie an der Achillessehne sind kleine Decubitusstellen zu bemerken. Verband mit einer Jodoform und Borsäure enthaltenden Salbe.

21. Juni. Der Decubitus ist geheilt. An der Hüftwunde ist nur mehr eine $2^1/_2$ cm lange, seichte, granulirende Stelle vorhanden.

27. Juni. Das Bein wird von der Extension freigegeben und ergiebt eine Messung eine Verkürzung von nicht einmal 1 cm.

Digitized by Google

Um den Decubitus zur Ausheilung gelangen zu lassen, wird am 8. Juli die Extremität auf ein Planum inclinatum duplex gelegt, die Decubitusstellen, die wegen der Nervenläsion so langsam heilen, werden nur trocken mit Dermatolpulver und Dermatolgaze behandelt.

Da sich die Lähmungserscheinungen im ganzen Gebiete des Nervus peroneus trotz Massage, Faradisation u. s. w. nicht im Geringsten geändert hatten, so muss angenommen werden, dass bei der Luxation des Kniegelenkes, die der Patient bei seinem Unglücksfalle gleichzeitig erlitt, eine schwere Schädigung des Nervus peroneus sich ereignet hat; im Anfange hatten wir an eine Blutung in die Nervenscheide oder eine Contusion des Nerven gedacht und das Wiederauftreten der Motilität erwartet.

Nachdem sich aber nach so langer Zeit eine Besserung der Motilität nicht einstellte, so musste man sich doch dazu entschliessen, am Nervus peroneus nachzusehen, ob der Nerv nicht abgerissen oder in eine ihn comprimirende Narbenmasse eingebettet sei.

II. Operation. Am 13. Juli 1899 wurde in ruhiger Chloroformnarkose dem Pat. sein Nervus peroneus vom unteren Drittel des Oberschenkels bis unterhalb des Capitulums fibulae freigelegt.

Etwa 3 cm oberhalb des Capitulums stösst man auf eine harte, derbe, weisse Narbenmasse und liegt in dieser eingebettet der Stamm des Peroneusnerven. — An dieser Stelle ist der Nerv, nachdem er aus der Narbe auspräparirt ist, entschieden dünner, aber nicht verfärbt. Der freigelegte und mit Gefässen gut versorgte Nerv wird gedehnt, die Narbenmassen um ihn exstirpirt. — Hautnaht, Verband. Das Bein wird im Kniegelenke leicht gebeugt und auf einem Planum inclinatum duplex ruhig gestellt.

21. Juli. Erster Verbandwechsel. Die Wunde ist vollständig per primam geheilt. Der Pat. kann seinen Fuss ein wenig dorsal flectiren.

24. Juli. Der Pat. steht auf, geht mit Krücken fleissig herum. Beim Gehen sinkt der Vorderfuss in Plantarflexion und stellt sich der Fuss typisch, wie bei Peroneuslähmung.

Der Pat. bleibt noch $2^1/_2$ Monate auf der chirurgischen Abtheilung; er wird täglich massirt, faradisirt nnd macht Uebungen.

Die Beweglichkeit im Hüftgelenke erreicht ein recht befriedigendes Ausmaass. Beugung bis zu 80^0, Ab- und Adduction je ca. $25—30^0$. Rotationsbewegungen je 20^0.

Der Gang wird immer besser; im September geht D. nur mehr mit einem Stocke.

Die Peroneuslähmung geht sehr langsam zurück. Im October geht Pat. in seine Heimath; er kann stundenlang gehen ohne wesentliche Schmerzen. Sein Gang ist noch leicht hinkend. Er trägt einen Schuh mit Schienenhülsenapparat wegen seiner noch immer nicht ganz behobenen Peroneuslähmung.

In allerjüngster Zeit hatten wir Gelegenheit, unsere Erfahrungen über blutige Reposition von Hüftluxationen zu erweitern, und war es für uns von besonderem Interesse, dass es sich gerade in einem 3. an der Klinik zur Beobachtung gekommenen und von Herrn Hofrath

Digitized by Google

Nicoladoni operirten Fall geradeso wie in unserem ersten um eine pathologische Luxation gehandelt hat.

Ich schliesse die Krankengeschichte dieses 3. Falles den beiden früheren an.

Anamnese: St. Julie, 20 Jahre alte Magd aus Luttenburg, wurde am 3. Mai dieses Jahres in unsere Klinik aufgenommen.

Nach einer Erkältung und Durchnässung im Juli des vergangenen Jahres bekam Pat. eine schmerzhafte Anschwellung über dem linken Handgelenk, die nach einer Woche wieder verschwand. Dafür bekam sie gleich darauf heftige Schmerzen in der rechten Hüfte, sowie auch im rechten Knie und oberem Sprungelenke. Auch über diesen letzteren Gelenken machte sich eine bedeutende Schwellung geltend. Es bestand mässiges Fieber und täglich sich wiederholende sehr intensive Schweissausbrüche. Während die Schmerzen in den anderen Gelenken, ebenso wie die Schwellung zurückgingen, blieb das Leiden in der rechten Hüfte constant und musste die Pat. 4 Monate lang das Bett hüten, hatte zeitweilig sehr starke Schmerzen. Allmälig wurde das Hüftgelenk steif und stellte sich das Bein immer mehr in Adduction und Innenrotationsstellung und war dabei in der Hüfte mässig gebeugt. Irgend eine, das Leiden wesentlich beeinflussende Therapie war während der ganzen Zeit nicht angewendet worden. Als die Pat. nach 4 Monaten die ersten Gehversuche machte, bemerkte sie, dass das kranke Bein bedeutend verkürzt sei. Ueber Winter lernte sie mit dem verkürzten Beine leidlich gehen. Die Schmerzen schwanden allmälig und es stellte sich in der früher steifen Hülfte ein ziemlich hoher Grad von Beweglichkeit ein.

In letzter Zeit wurde die Pat. von einem Arzte faradisirt.

Die Pat. war vorher stets gesund, Typhus, Scharlach, Masern und andere acute Infectionskrankheiten haben nicht bestanden; Pat. hat nie gehustet, nie Blut ausgeworfen. Eltern und Geschwister sind gesund.

Status praesens: Pat. ist gross, recht kräftig gebaut, wohl genährt, hat gut entwickelte Muskeln; ist fieberfrei.

Am Halse sind zu beiden Seiten einige geschwellte Lymphdrüsen zu tasten.

Ueber den Lungen überall heller, voller Schall und Vesiculärathmen zu hören.

Der Befund des Herzens ist ein völlig normaler; desgleichen der der Abdominalorgane.

In inguine sind beiderseits alte Drüsenschwellungen vorhanden.

Die Pat. hält ihr rechtes Bein bei Rückenlage im Hüftgelenke leicht gebeugt, ziemlich stark adducirt und etwas innenrotirt. Die rechte Hüftgelenkgegend ist bedeutend verbreitet und fällt ausserdem auf, dass an der Haut in der Umgebung der Spina ant. inf. und gegen den Trochanter major zu eigenthümliche weisslich glänzende Striemen zu sehen sind, die Schwangerschaftsnarben gleichen.

Die active Beweglichkeit des rechten Beines im Hüftgelenke ist eingeschränkt ued zwar im geringerem Maasse für die Ab- und Adduction,

Digitized by Google

als für die Beugung. Immerhin ist Pat. im Stande, ohne Mitgehen der Spina ihr rechtes Bein im Hüftgelenke activ bis zu einem Winkel von 45° zu beugen und ist die Abduction um einen Winkelwerth von 30°, die Adduction um einen von 15° möglich. Die Spitze des Trochanter maior steht trotz der Innenrotation nach hinten und oben von der Roser-Nélaton'schen Linie und rührt die Verbreiterung der Hüftgelenkgegend z. Th. vom Hochstand des Trochanters her.

Von der Spina ant. sup. bis zum Malleolus externus gemessen, ergiebt sich auf der rechten Seite bei gleich hochstehenden Spinae anteriores superiores eine Verkürzung von 4 cm. Von rückwärts betrachtet ergiebt sich bei der Pat. eine Assymmetrie der Nates insofern, als eine Verbreiterung und zugleich Abflachung der rechten Gesässhälfte sowie ein tieferer Stand der rechten Glutaealfalte sofort auffallen.

Dem tieferen Stande der rechten Glutaealfalte entspricht eine stärkere Senkung des Beckens nach der rechten Seite und ist dementsprechend eine Scoliosis lumbalis dextro-convexa, dorsalis sinistro-convexa vorhanden. Wenn man von dem hinter und über der Roser-Nélaton'schen Linie stehenden Trochanter major gegen die Crista ossis ilei zu tastet, so fühlt man etwa in der Höhe der Spina ant. sup. handbreit hinter derselben am Darmbein eine Geschwulst von etwa Apfelgrösse, die aber nicht scharf begrenzt ist, sondern in ihrer Peripherie besonders nach oben hin undeutlich in ihr Nachbargewebe übergeht.

Die Consistenz dieser Geschwulst ist deutlich knochenhart; nach oben gegen die Crista ossis ilei zu hat man den Eindruck, einen Knochenwall vor sich zu haben. Bei Rotationsbewegungen des Beines sind Mitbewegungen der rundlichen harten Geschwulst vorhanden.

Diagnose: Luxatio iliaca dextr. pathologica; entstanden infolge übermässiger Ausdehnung der Gelenkkapsel des rechten Hüftgelenkes durch einen serösen Erguss bei rheumatischer Gelenksentzündung, worauf die Ueberdehnungsnarben der Haut am rechten Hüftgelenke hindeuten.

Obgleich seit dem Eintritt dieser Spontanluxation reichlich 1/2 Jahr vergangen, wird dennoch ein Versuch gemacht, auf unblutigem Wege eine Reposition dieser Hüftverrenkung zu erzielen.

In ruhiger Chloroformnarkose wird am 14. Mai nach üblicher Fixirung des Beckens die unblutige Reposition versucht, nachdem vorher eine kräftige Extension mit der Lorenz'schen Schraube gemacht worden war.

Die Reposition durch Beugung, Anziehen in der Längsachse des Femur und Aussenrotation misslang und hatte man den Eindruck, dass einerseits der Kopf in seiner neuen Lage sehr fest angeheftet war, andererseits die Pfanne des alten Hüftgelenkes nicht mehr offen stand und für den Empfang des Kopfes nicht geeignet war. Die Pat. wird in ihr Bett gebracht, ohne Verband liegen gelassen und die Einwilligung zur blutigen Reposition eingeholt.

Am 2. Juni blutige Reposition in Chloroformnarkose (Hofrath Nicoladoni). — So wie in den beiden früheren Fällen

Digitized by Google

wurde auch diesmal die Schnittführung nach Kocher gewählt, als jene Methode der Freilegung des Operationsgebietes, die unbedingt am meisten Platz giebt.

Schnitt parallel den Fasern des Musculus glutaeus maximus, in der Höhe des 2. Kreuzbeinwirbels beginnend, um den Trochanter major herumbiegend, gegen den Femurschaft. Der Glutaeus maximus wird gespalten, der obere Rand des Gluteus medius freigelegt und mit stumpfen Haken rückwärts verzogen. Hierauf werden sämmtliche Weichtheile vom Trochanter major subperiostal abgelöst; der Ansatz der Sehne des M. glutaeus medius bajonettförmig durchschnitten. In Verfolgung des Femurhalses gelangt man an den Kopf, an dem jedoch nirgends ein Knorpelüberzug zu sehen ist und der an seiner Oberfläche grobhöckerig und unregelmässig gestaltet erscheint.

Der Schenkelkopf ruht fest der Hinterfläche des Darmbeins auf, und ist zu bemerken, dass er nach oben hin im Becken einen knöchernen Widerstand findet durch das Vorhandensein einer kamm- oder leistenartigen $1^1/_2$—2 cm hohen Knochenspange, gegen welche der Kopf von unten her sich anstemmt. Diese Leiste besteht aus sehr festem, dem Darmbeine innig aufsitzendem Knochen und sieht man bei weiterer Loslösung des Kopfes und Halses und Besichtigung der Adhäsionen, dass sich zwischen dem deformirtem, des Gelenksknorpels beraubten Kopfe und der Hinterwand des Darmbeines plus Knochenleiste eine Art von Nearthrose gebildet hat, wobei an beiden betheiligten Knochenpartien eine Art verdichteten sklerotischen Bindegewebes von faserknorpeliger Beschaffenheit an den Berührungsflächen zu sehen ist. Eine Andeutung einer Gelenkkapseldifferenzirung an der Neathrose ist in unserem Falle nicht vorhanden, ebensowenig eine Spur von einem neugebildeten Ligamentum teres.

Der Kopf, der auch wesentlich verkleinert erscheint, und warzig drusige Excrescenzen, besonders an seiner Peripherie, trägt, wird losgehebelt und durch starke Innenrotation des Beines nunmehr die Gegend der alten Pfanne sichtbar gemacht. Von dieser ist vorerst nichts zu bemerken. Erst bei einem Vordringen bis auf den Knochen und einer Freilegung in grösserem Ausmaasse gelingt es, den vorderen Pfannenrand zu finden und die von ausserordentlich derben, schwartigen Massen erfüllte Pfanne zugänglich zu machen. Es wird nun mit der Ausräumung der Pfanne begonnen und mit scharfem Löffel, hebelartigen Instrumenten, Messer, Scheere, Hohlmeissel die Pfanne von ihrem abnormen Inhalte befreit, wobei es sich zeigt, dass die absolute Grösse der Pfanne auch eine reducirte ist und weder an Umfang noch an Tiefe genügend Platz für den zurückkehrenden Schenkelkopf vorhanden ist. Aus diesem Grunde wird die Pfanne auch erweitert und vertieft. Die Einrenkung gelingt bei sehr kräftiger Extension, leichter Innenrotation und maximaler Abduction durch manuelle Impulsion des Kopfes in die Pfanne. Nach mehreren misslungenen Versuchen gelingt die Reposition bei fester Fixirung der Hüfte durch eine Beugung im Hüftgelenke, mässige Innenrotation und darauffolgende Aussenrotation. Besonders bei extremer Abductionsstellung presst sich der Kopf intensiv gegen die Pfanne und hält dort, während er in anderen Lagen die Neigung zur Reluxation zeigt,

Digitized by Google

sehr fest. Um nun die so gewonnene gute Stellung des Beines festzubehalten, wird es in stark abducirter Stellung dauernd festgehalten und inzwischen die Wunde versorgt; ein Mikuliczschleier von mässiger Grösse umgiebt das ganze Knochenoperationsterrain. Im Uebrigen wird die Hautweichtheilwunde durch zweifache Etagennähte geschlossen und ausser dem Mikuliczschleier noch ein Drainrohr zur Gegend der alten Pfanne hingeleitet. Von beiden Seiten her beginnend, werden ungefähr $^2/_3$ der Wunde durch Hautnaht verschlossen und nun die Vorbereitungen zu einem Gypsverbande getroffen.

Nach völliger aseptischer Versorgung der Operationswunde wird die Pat. auf das sog. Bruns'sche[1]) Kreuz gelegt. Doch luxirt sich leider während des Transportes von einem auf den anderen Tisch das Hüftgelenk und muss ein Theil der Operationswunde wieder eröffnet werden, um die neuerliche Reposition zu erzielen. Es wird nun ein Gypsverband um beide untere Extremitäten und um das ganze Becken angelegt, und in der Kreuzsteissbeingegend eine genügend grosse Oeffnung für die Entleerung der Faeces gemacht und die Pat. nach dem $2^1/_2$ Stunden dauernden Eingriff im guten Zustande ins Bett gebracht. Es ist hier nebenbei noch zu bemerken, dass die Vorbereitungen bezüglich der Anti- und Asepsis die denkbar weitgehendsten waren, so z. B. wurde das Operationsgebiet durch mit Knopfnähten an der Haut befestigte Sublimatcompressen geschützt.

Eine Messung der Länge beider Beine ergiebt gleiche Werthe und ist der Gypsverband in so starker Abductionsstellung beider Beine angelegt, dass diese einen Winkel von ca. 75° zwischen sich einschliessen.

Zwischen Gypsverband und Operationswunde befinden sich dicke Lager aseptischer gut aufsaugender Verbandstoffe.

3. Juni. Befinden gut, lebhafte Schmerzen, Temperatur normal.

7. Juni. 1. Verbandswechsel. Wunde sieht gut aus. Drainrohr gewechselt.

8. Juni. Erst am 6. Tage nach der Operation steigt die Temperatur auf 38°. Allgemeinbefinden ist sehr gut, die Kranke isst mit Appetit; nur die Stuhlentleerung lässt zu wünschen übrig, jeden 3.—4. Tag erfolgt Stuhlgang nach Verabfolgung von Abführmitteln.

9. Juni. 2. Verbandwechsel. Mikuliczschleier wird der Füllung entledigt. Wunde sieht sehr gut aus. Jodoformekzem der Umgebung. Dermatolverband; Einführung eines schmalen Streifens Jodoformgaze neben dem Drainrohr. Pat. wird seit einigen Tagen täglich katheterisirt. Leichte Cystitis.

11. Juni. Hautwunde, soweit genäht, p. I verheilt. Dermatolpulver und Gazeverband. Leichte tägliche Temperatursteigerungen 37,5—38°.

Verlauf: 13. Juni. Temperatur 37,3°. Befinden gut. Pat. muss katheterisirt werden; Harn ist trüb; Borsäurespülung. Täglich 0,50 g Salol.

---

1) Bruns, Extensionsapparat zur Anlegung von Gipsverbänden an den unteren Extremitäten und dem Becken. Beiträge zur klin. Chirurgie. Bd. XVI. — Wir bedienen uns an der Grazer chirurgischen Klinik dieses „Bruns'schen Extensionskreuzes" bei allen erstarrenden Verbänden an Oberschenkel und Hüfte.

Digitized by Google

14. Juni. Verbandwechsel, geringe Secretion. Verband trocken, Wunde rein.

16. Juni. Harn leicht getrübt, dunkelgefärbt; enthält Albumen; im Sediment Leukocyten, Blasenepithelien, einige granulirende Cylinder- und Nierenepithelien.

17. Juni. Stärkere Secretion. Neue Jodoformgazestreifen und neues Drainrohr wird eingeführt. Nachmittags Temperatur 38,3°.

20. Juni. Entfernung aller Hautnähte beim Verbandwechsel; Wechsel der Drainrohre.

23. Juni. Neuer Gypsverband am Bruns'schen Kreuze mit ausgeschnittenem Fenster. Die Wunde ist bis auf einen 3 Querfinger langen und 2 Finger breiten Spalt geschlossen, aus diesem aber findet lebhafte Secretion statt.

30. Juni. Um den Verbandwechsel leichter zu gestalten, wird der Gypsverband ganz entfernt und die Patientin von nun an mittelst permanenter Extension behandelt; die Heftpflasterstreifen reichen bis an das obere Drittel des Oberschenkels. Abends Temperatur 37,9°.

2. Juli. Verbandwechsel. Wunde gut granulirend, starke Secretion.

6. Juli. Starke Secretion; Temperatur 38,5°. Diarrhöen und starke kolikartige Bauchschmerzen. Tannalbin.

9. Juli. Temperatur 37,3° Morgens; 38,2° Abends. Die Bauchschmerzen haben aufgehört, Stuhlgang ist regelmässig.

13. Juli. Diarrhöen, Schmerzen im Abdomen. Temperatur 38,9°. Tanneinläufe.

15. Juli. Temperatur normal.

16. Juli. Temperatur 37,6° am Morgen; reichliche Secretion dicken blutig tingirten Eiters. Drainrohr gegen das Gelenk.

18. Juli Temperatur 36,8°. Von da ab meist normale Temperaturen.

1. August. Wechselnd starke Secretion.

16. August. Wegen Secretverhaltung Gegenöffnung an der Innenseite des Oberschenkels (1. September. Sehr geringe Secretion aus den beiden Drains. Anm. bei der Correctur).

Die pathologisch-anatomischen Verhältnisse beherrschen zweifellos die Technik der blutigen Reposition der Hüftluxationen. Bei einer Reihe von Verrenkungen wurde die blutige Einrichtung versucht. Die Hindernisse waren aber unüberwindliche. Vorerst also zu den Repositionshindernissen und deren Beseitigung.

I. Verhalten der Gelenkkapsel und Interpositionsverhältnisse.

Das häufigste Hinderniss besteht wohl in der Zwischenlagerung von Kapseltheilen, die sich entweder ganz losgerissen haben oder noch mit dem Reste der fibrösen Gelenkkapsel zusammenhängen. Im Falle Helferich (l. c.) konnte dies bei der Autopsie in vivo direct gesehen werden.

Aber auch in den Fällen von Vecelli (l. c.), Polaillon (l. c.),

Digitized by Google

Mikulicz III und Bergmann I bildet das Verhalten der Kapsel ein bei der Operation zu erkennendes Hinderniss. Mittelst Durchschneidung der Kapsel am Pfannenrand wurde im Falle Helferich das Hinderniss beseitigt und gelang nachher die Reposition leicht. Dies Verfahren und sein Erfolg ist so einleuchtend, dass für Kapselinterpositionen das Einschneiden am Rande oder die Exstirpation grösserer hinderlicher Stücke das einzig rationelle Verfahren darstellt. In manchen Fällen ist der Kopf von Strängen, die der Gelenkkapsel angehören, so fixirt, dass erst nach Lösung dieser Verwachsungen der Kopf beweglich wird. In hervorragendem Maasse war dies im Falle III von Mikulicz ausgeprägt. Diese Verwachsungen können sehr verschiedene Ausdehnung haben und auch ganz verschiedene Knochentheile fixiren. So z. B. war im Falle von Polaillon der Trochanter major gegen die Pfanne fixirt, die die Verwachsung bedingenden Stränge spannten sie auch noch bis über den Kopf und Hals des Femur.

II. Schwartenbildungen in und um die Pfanne. Osteophytenbildungen in den fibrösen Massen.

Fast noch öfter finden wir die Angabe, die sich in einer Reihe von Fällen typisch wiederholt, dass die Pfanne von festen, derben, fibrösen, callusartigen Massen ausgekleidet oder völlig erfüllt ist. Dies war der Fall in einer ganzen Reihe von Beobachtungen (Poncet[1]), Quénu[2]), Nicoladoni[3]), Küster (l. c.), v. Bergmann II (l. c.), Riedel (l. c.), Parkes II[4]), Mikulicz I (l. c.), Harris[5]), Mikulicz III u. a.

In vielen Fällen findet sich die Angabe, dass diese Massen ungemein hart und derb sind. Die Pfanne ist gar nicht selten vollständig bis zu ihrem Rande mit diesen Schwarten erfüllt und manchmal überragen sie noch das Pfannengebiet und lagern sich dann auch an den Femurknochen an und heften ihn starr gegen das Becken.

Auch wir haben diese Erfahrung in unserem 1. und 3. Falle gemacht. Im 2. waren es gelblich gefärbte Massen von einer ganz eigenthümlichen Consistenz; es war eine gewisse Elasticität im Gewebe vorhanden, dabei ist es aber so derb, dass die Herausarbeitung

1) Poncet, Revue d'orthopédie. 1890. Nr. 5.

2) Quénu, Gazette des hôpitaux. 1866. p. 1088.

3) Nicoladoni, Zur Arthrotomie veralteter Luxationen. Wiener medic. Wochenschr. 1885.

4) Parkes, N. A. Praktioner 1890. s. Harris.

5) Harris, Annals of surgery; Sept. 1894.

Digitized by Google

dieser Massen aus der Pfanne zu den schwierigsten Dingen gehört. Sogar das Messer greift wenig in diesem Gewebe an, die Scheere ist völlig unbrauchbar, weil sie nicht im Stande ist, diese faserknorpelartige Masse zu zerschneiden. Die besten Dienste hat uns noch ein scharfer, mit der Hand geführter Hohlmeissel und ein grosser, als Hebel benützter scharfer Löffel geleistet, mit denen man stückweise diese widerstandsfähigen Massen abtragen kann. In unserem 1. Falle war die Pfanne so erfüllt und von aufgelagerten Massen bedeckt, dass ihr knöcherner Rand weder zu sehen noch zu fühlen war. Im 3. Falle waren die Verhältnisse ähnlich, doch das Gewebe nicht so derb und mit dem Resectionsmesser leichter zu entfernen. —

Eine Beobachtung scheint mir dabei nahe zu liegen: Es besteht sicher ein causaler Zusammenhang zwischen Kapselinterposition und diesen Schwartenmassen in der Gelenkhöhle. In jenen Fällen, in denen die Luxation nicht all zu alt war — 6—10—12 Wochen — wurden in der Regel diese derben Schwarten nicht gefunden, sondern wurde noch der Befund der Kapselinterposition gemacht, so in den Fällen von Helferich (l. c), Küster, Kraske, Riedel I und vielleicht Bergmann I. Erst bei jenen Luxationen, die noch länger bestehen, erscheint dann das typische Bild; diese Schwarten also stammen wahrscheinlich von der Kapsel ab, die diese Metamorphose durchmacht, obwohl gewiss auch organisirte Blutgerinnsel zur Bildung der Ausfüllungsmassen beitragen. Es ist daher daraus die praktische Schlussfolgerung abzuleiten, dass man um so eher auf knorpelharte Massen in der Pfanne und deren Umgebung gefasst sein muss, je älter die Luxation ist.

Bei der Schwierigkeit der Entfernung dieser Massen, der längeren Zeitdauer der Operation, die durch dieselbe bedingt ist, liegt es nahe, dass die Prognose jener mehrere Monate luxirten Gelenke schlechter ist, als jene frisch luxirter.

Nun ist es aber des Weiteren von praktisch grosser Bedeutung, festzustellen, dass der pathologisch- anatomische Befund in unseren Fällen 1 und 3, die doch pathologische Luxationen darstellen, **ein ganz ähnlicher ist,** wie bei alten traumatischen. Die acut ablaufende Endzündung vermag also in kürzerer Zeit auf plastischem Wege dasselbe Bild zu erzielen, wie die reparativen Vorgänge bei den traumatischen Luxationen nach längerer Zeit. Dass die Verhältnisse bei pathologischen Luxationen, die blutig reponirt werden, im Allgemeinen ungünstiger sind, als bei den traumatischen Luxationen, ergiebt sich aus der Be-

Digitized by Google

trachtung des Umstandes, dass im Gelenk schwerere Veränderungen vor sich gehen müssen, um überhaupt die pathologischen Luxationen zu Stande kommen zu lassen. — Doch dürfte es angezeigt sein, auf die bekannte Verschiedenheit im Zustandekommen der Spontanluxation hinzuweisen. Es giebt acut einsetzende Erkrankungen im Hüftgelenke, bei denen es im Verlauf von Tagen oder Wochen zu einer Luxation kommt. Es handelt sich in solchen Fällen um die rasche Entstehung eines sehr mächtigen Ergusses im Gelenke, der die Halteapparate und die Kapsel so überdehnt und lockert, dass ohne tiefgreifende Veränderungen an den knöchernen Gelenksenden die Luxation zu Stande kommt. Wir sind der Ansicht, dass es hiebei geradeso, wie bei den traumatischen Luxationen, zu Interposition von Theilen der überdehnten Kapsel kommen kann und alle jene mechanischen Vorgänge an der Kapsel und dem Ligamentum teres, wie bei jener, möglich sind. Die von uns in mehreren Fällen beobachteten, den Schwangerschaftsnarben ähnlichen Überdehnungsstriemen der Haut beweisen zum Mindesten, dass eine enorm starke Schwellung der Hüftgelenksgegend vorhanden war.

Da sich die vorstehenden Zeilen, wenn wir auch vielfach Ähnlichkeiten zwischen den Befunden bei traumatischen und bei pathologischen Hüftluxationen gefunden haben, zum grösseren Theile auf traumatische beziehen, so fügen wir hier ganz kurz einige Mittheilungen über die heutigen Anschauungen und die jüngsten von uns gemachten Erfahrungen bei Spontanluxationen des Hüftgelenkes an.

Die verschiedensten Coxitisformen können zu spontanen Luxationen der Hüfte führen. — Auch paralytische Luxationen des Gelenkes sind mehrfach bekannt geworden (Karewski[1]), Albert[2]) u. A.)

Für die Frage der blutigen Reposition kommen unseres Erachtens von den durch Coxitisformen entstandenen Hüftluxationen nur jene in Betracht, welche man unter die von v. Volkmann[3]) so genannten Distentionsluxationen rechnen kann, während die Destructions- und Deformationsluxationen hier therapeutisch wohl kaum in Frage kommen, da die sich hiebei abspielenden Veränderungen an den Gelenksenden so hochgradig sind, dass von einer nutzbringenden Wiederherstellung des Gelenkscontactes nicht die Rede sein kann.

1) Karewski, Zur Pathologie und Therapie der paralytischen Hüftluxation. Deutsche med. Wochenschr. 1889. Nr. 6.

2) Albert, Ein Fall von paralytischer Luxation im Hüftgelenke. Internat. klin. Rundschau. 1892. Nr. 20.

3) v. Volkmann, Die Krankheiten der Bewegungsorgane.

Digitized by Google

Daher sind mit wenig Ausnahmen die tuberculösen Coxitisformen sowie manche Osteomyelitisformen mit Spontanluxation von der blutigen Reposition ausgeschlossen.

Von den acut und subacut verlaufenden Coxitiden kommt wohl am meisten Bedeutung jenen zu, die sich im Anschluss an Infectionskrankheiten einstellen und hat gerade die letzte Zeit da eine Erweiterung unserer Erfahrungen gebracht.

Man hat Spontanluxationen nach Typhus, Gelenkrheumatismus, Scharlach, Masern, Variola, Gonorrhoe, Influenza und Erisypel entstehen sehen. Die Osteomyelitis im Gebiet des Hüftgelenkes hat als einen sehr häufigen Endausgang Spontanluxation, gewöhnlich nach hinten und oben, sehr selten nach vorne im Gefolge (Bruns und Honsell [1]). Endlich führt manchmal die sogenannte Coxitis des ersten Kinderalters (Krause) und die Coxitis durch directe Infection zu Spontanluxationen.

Am häufigsten hat man noch Spontanluxationen bei Typhus beobachtet, in zweiter Linie beim acuten Gelenksrheumatismus. — Auch unsere beiden Falle 1. und 3. stellen Spontanluxationen im Verlaufe von acutem Gelenkrheumatismus dar.

Grössere Aufmerksamkeit ist diesen Luxationsformen und vor Allem deren Behandlung erst in den letzten Jahren wieder geschenkt worden und sind da Zusammenstellungen von Kummer [2]) und Degez [3]) erschienen, die über eine stattliche Anzahl von solchen Spontanluxationen berichten, von ersterem über 51, von letzterem aber über 81 Fälle.

Ueber die Gonorrhoe, den Gelenksrheumatismus und die Influenza haben erst die letzten Jahre häufigere Mittheilungen gebracht (Karewski [4]), Bennecke [5]), Ruch [6]), Franke [7]), Se-

1) v. Bruns-Honsell, Ueber die acute Osteomyelitis im Gebiete des Hüftgelenks. Beiträge zur klin. Chirurgie. Bd. XXV. Heft 1.

2) Kummer, La luxation coxo-fémorale dite spontanée. Revue de chir. 1898. No. 1, 2, 4 u. 7.

3) Degez, Des luxations subites consécutives aux maladies aigues. Revue d'orthopédie. 1899. Nr. 1.

4) Karewski, Spontanluxation des Hüftgelenkes nach Coxitis gonorrhoica. Centralblatt f. Chirurgie. 1891. S. 747.

5) E. Bennecke, Die gonorrhoische Gelenksentzündung nach Beobachtungen der chirurgischen Klinik in der königl. Charité zu Berlin. A. Hirschwald. 1899.

6) Ruch, G., Zwei Fälle von spontaner Luxation des Hüftgelenks nach acutem Gelenksrheumatismus. Deutsche Zeitschr. f. Chir. Bd. XXXIII. S. 594.

7) Franke, F., Ueber einige chirurgisch wichtige Complicationen und Nachkrankheiten der Influenza. Mittheilungen aus den Grenzgebieten d. Medicin und Chirurgie. V. Bd. S. 263.

Digitized by Google

nator[1]) und viele Andere), während die übrigen ursächlichen Momente der Spontanluxationen schon seit langer Zeit — z. B. Typhus — bekannt sind (Lorinser[2]), Schotten[3]), Roser[4]).

In der deutschen Litteratur fehlen auf ein grösseres Material sich stützende Darstellungen dieser Frage in jüngster Zeit; von Witzel[5]) stammt die letzte Arbeit über Gelenk- und Knochenentzündungen bei acuten Infectionskrankheiten.

Den beiden ausgezeichneten Arbeiten von Kummer (l. c) und Degez (l. c.) ist zu entnehmen, dass in den meisten Fällen es sich um seröse beziehungsweise serofibrinöse Ergüsse im Hüftgelenke handelt. — Ungleich seltener handelt es sich um eitrige Exsudate. Die Verrenkung erfolgt seltener im acuten Stadium der Krankheit, als in der Reconvalescenz. — Fast in allen Fällen hat ein leichtes Trauma, eventuell in einer heftigen Muskelcontraction bei einem Krampfanfall bestehend oder eine heftige willkürliche, vom Patienten ausgeführte Bewegung stattgefunden; abnorme Beinstellung während des Krankenlagers oder endlich isolirte Lähmungen und Contracturen der pelvifemoralen Muskeln werden als die Gelegenheitsursachen der entstehenden Luxationen angegeben. — Nur in der Hälfte gelang eine Reduction der Luxation nach Kummer's Zusammenstellung im Sinne der Einrenkung. — Recidiviren der Luxation, gleichzeitige Oberschenkelfracturen kamen bei anderen Fällen vor. — Manchmal wurde durch länger angewandte Extensionsbehandlung und durch leichte Reductionsmanöver die Reposition versucht.

Die unblutige Einrenkung wurde mehrere Male nach den Verfahren von Paci[6]) und Lorenz (l. c.) ausgeführt.

Degez (l. c.) und Hoffa[7]) berichten über günstige Erfolge der unblutigen Reposition solcher Spontanluxationen und betont Ersterer,

1) Senator, Gesellschaft d. Charité-Aerzte. Berliner klin. Wochenschrift. 1895. Nr. 9.

2) Lorinser, Einrichtung einer nach Hüftgelenksentzündung entstandenen Selbstverrenkung des linken Oberschenkels. Wiener med. Wochenschrift. 1853. Nr. 23.

3) Schotten, Heilung einer Spontanluxation des Oberschenkels. Archiv f. physiolog. Heilkunde. 1854.

4) Roser, Die Lehre von den spontanen Verrenkungen des Oberschenkels. Schmidt's Jahrb. d. Medicin. 1857.

5) Witzel, Die Gelenk- und Knochenentzündungen bei acut infectiösen Erkrankungen. Bonn 1890.

6) Paci, Traitement rationnel de la luxation fémorale congénitale de la hanche. Revue d'orthopéd. 1894.

7) Hoffa, Handbuch der praktischen Chirurgie v. Bergmann, v. Bruns und v. Mikulicz. Bd. IV. S. 95.

Digitized by Google

dass noch nach verhältnissmässig langer Zeit die Reposition ganz gut möglich ist; Hoffa (l. c.) theilt einen Fall von nach Scharlach entstandener spontaner Luxation mit, die nach 4 Monaten leicht reponirt wurde. — Unsere Erfahrungen in dieser Frage stimmen mit jenen der beiden genannten Autoren überein.

5 Spontanluxationen, 2 vordere und 3 hintere, nach Typhus, Puerperalfieber, Influenza und Gelenksrheumatismus wurden im Laufe der letzten 3 Jahre an der Grazer chirurgischen Klinik auf unblutigem Wege reponirt und ergaben durchaus keine besonderen Schwierigkeiten für die Reposition. Die Zeit zwischen Luxation und Einrenkung betrug in diesen Fällen allerdings nur 1½—4 Monate.

Zweimal war die Luxation während des acuten Stadiums der Erkrankung (mächtige Gelenkschwellung durch Hydrops), dreimal während des subacuten und Reconvalescenzstadiums entstanden. In allen diesen Fällen verblieben die reponirten Gelenkkörper in ihrer Lage, was schon dafür spricht, dass die Veränderungen sowohl am Kopfe als auch an der Pfanne keine allzuschweren waren. In allen diesen Fällen erwies sich auch für die Palpation der luxirte Kopf von normaler Grösse und ergab das Röntgenbild bei ihnen eine normale, runde Gestalt des Schenkelkopfes.

Der Knorpel geht bei diesen durch den Hydrops begünstigten Luxationen wahrscheinlich erst nach längerer Zeit gänzlich oder theilweise zu Grunde, während man bei frischen Fällen gewiss manchmal den Knorpel wenigstens intact vorfindet. — Karewski z. B. fand 5 Monate nach einer gonorrhoisch entstandenen Spontanluxation den Kopf noch von Knorpelinseln bedeckt.

In seltenen Fällen nur wurden blutige Operationen, wie Resectionen des Kopfes (Karewski (l. c.), Ruch), Osteotomie und Osteoklasie am Femur gemacht. — In einem einzigen Falle wurde bisher die blutige Reposition des spontan luxirten Hüftgelenkes gemacht (Karewski [1]). Ein 11jähriges Mädchen, das nach einem Scharlach im 2. Lebensjahre eine pathologische Luxation der Hüfte bekommen hatte, wurde mit blutiger Reposition behandelt; es hatte sich ein neues Gelenk mit auffallend guter Beweglichkeit gebildet; der Erfolg war ein günstiger.

Bei Erwachsenen sind unsere beiden von Herrn Hofrath Nicoladoni und von mir operirten Fälle die ersten blutigen Repositionen von pathologischen Luxationen der Hüfte.

Gerade so, wie bei der traumatischen, ist auch hier die Reposition

1) Karewski, Die operative Behandlung der angeborenen und anderer Hüftverrenkungen. Centralblatt f. Chirurgie. S. 713.

Digitized by Google

das ideale anzustrebende Ziel, während die Resection, die mehrfach ausgeführt worden ist (Karewski, König [1]), nur für ganz bestimmte Fälle mit schweren Zerstörungsprocessen passt.

König (l. c.) selbst sagt: „Berichte über blutige Operationen fehlen, aber der Versuch der blutigen Einrichtung ist zu empfehlen."

III. Verhalten der Knochen, der Pfanne und des Femur; Vorkommen von gleichzeitigen Fracturen.

Gleichzeitige Knochenverletzungen sind öfter beobachtet worden. So hat Lauenstein [2]) einmal eine Abrissfractur des Trochanter major gefunden, im Falle Parkes I war vom oberen Pfannenrand ein Stück abgebrochen, im Falle von Harris ein Stück vom hinteren Pfannenrand, im Falle Riedel I war der hintere und obere Rand der Pfanne gänzlich zertrümmert; Kraske hat eine Fractur des Acetabulums beschrieben und lag ein Fragment am Periost hängend, zwischen Pfanne und Schenkelkopf interponirt. Unser 2. Fall schliesst sich eng an den von Kraske an. Handelt es sich doch auch um eine Fractur am oberen und hinteren Umfange des Acetabulums. Es können aus der Pfanne an verschiedenen Stellen Knochenstücke ausbrechen. Am häufigsten dürfte dies Vorkommniss im oberen und hinteren Pfannenumfange sein. — Knochenfragmente, ob vom Becken oder vom Femurknochen stammend, sind als schwere Repositionshindernisse zu betrachten. — Ein solches Knochenstück kann in die Gelenkspfanne hineingelangen und dort durch Verwachsungen fixirt werden; oder aber es ist die Pfanne des Hüftgelenkes so weit ausgebrochen, dass der reponirte Gelenkskopf nicht mehr in seiner richtigen Lage verbleibt und sich wieder in eine fehlerhafte Stellung begiebt. — Diese Arten von Hindernissen müssen dann unsrer Diagnostik näher gerückt sein, wenn es bei Luxationen, die nicht allzulange bestehen, relativ leicht gelingt, den Kopf zu reponiren, dann aber nach kurzer Zeit oder beim Nachlassen des Zuges wieder eine fehlerhafte Stellung eintritt, insbesondere eine Verkürzung des Beines durch Höhertreten des Trochanters.

Den Kopf völlig durchsetzende Fracturen sind selten. Der einzige Fall, in dem man eine Längsfractur des Schenkelkopfes fand, ist der

1) König, Lehrbuch der speciellen Chirurgie. VII. Aufl. III. Bd. S. 484 u. 485.

2) Lauenstein: s. Reerink, Zur Behandlung irreponibler Luxationen. Beiträge zur klin. Chirurgie. Bd. IV. S. 411—413.

Digitized by Google

1. von Riedel (l. c.). Ein grosses Stück des Kopfes stand in diesem Falle hinter der Pfanne auf dem Os ilei.

Es können sich aber auch in den schwartigen Massen in der Pfanne und um das Gelenk Knochentheile vorfinden. In manchen Krankengeschichten findet man die Angaben, dass osteophytenartige Gebilde in den schwartigen Massen und den Kapselresten gefunden wurden, so insbesondere in dem Fall IV von Riedel; auch in unserem 3. Falle waren kleine Knochenstücke in den das Acetabulum umgebenen fibrösen Massen vorhanden. Diese Knochentheilchen stammen entweder von kleinen, sammt dem Periost abgerissenen Stücken vom Becken und Femur, oder aber, es handelt sich um einen Vorgang von Verknöcherung in diesen fibrösen Massen, der uns ja bekannt und auch erklärlich ist. — Solche Osteophyten an den knöchernen Gelenksenden oder an den fibrösen Massen in der Pfanne und um das Gelenk erschweren deren Entfernung und die Reposition um ein bedeutendes. Auf jeden Fall müssen alle Knochenstücke, die sich zwischen die Gelenksenden lagern, sorgfältig entfernt werden, während grosse ausgebrochene Pfannenstücke wo möglich durch Naht zu fixiren sind, um dem reponirten Kopf einen Halt zu verleihen. — Wenn es sich um Fracturen handelt, so wird die Ueberlegung Platz greifen, dass kleinere ausgebrochene Knochenstücke, in ihrer Ernährung schwer geschädigt, keine günstige Bedingungen für die Wiederanheilung darbieten; dass aber grössere, insbesonders am Ligamentum teres hängende Knochenstücke durch Knochennaht fixirt werden müssen, ist wohl selbstverständlich.

IV. Verhalten des Knorpels von Femur und Acetabulum.

Bezüglich der Pfanne haben wir das Wesentlichste schon früher erwähnt und insbesondere deren Ausfüllung mit straffem Bindegewebe gedacht. Von Bedeutung erscheint nur noch das Verhalten des Knorpels am Pfannengrunde und hängt ja vom Vorhandensein halbwegs intacter Knorpelüberzüge sowohl am Kopfe als an der Pfanne zum grossen Theil das künftige Schicksal des Gelenkes ab. In einigen Fällen hat man die Pfanne leer und von normaler Beschaffenheit gefunden. In zwei Fällen von traumatischen Luxationen, in dem Falle Parkes I wurde nach einem Jahre bei der blutigen Reposition die Pfanne leer und völlig normal gefunden; ebenso im Falle Helferich (l. c.), in welch' letzterem allerdings erst 16 Tage seit dem Geschehniss der Luxation verflossen waren. Auch der Fall Mikulicz III ist dadurch bemerkenswerth, dass der Pfannenboden mit völlig intactem Knorpel bedeckt ist, ob-

Digitized by Google

wohl seit der Luxation 20 Wochen vergangen waren und die Pfanne im übrigen von schwartigen Massen erfüllt war. Es ist aber jedenfalls viel seltener, dass man die Pfanne normal beschaffen findet, und sind in den meisten Fällen hochgradige Veränderungen verzeichnet. Mit Ausnahme der Fractur am oberen Rande des Acetabulums war auch in unserem 2. Falle das Verhalten der Pfanne ein normales und war insbesonders ihr Knorpelüberzug völlig intact. Der Femurkopf hat entschieden, wenn man die mitgetheilten Fälle mit anderen vergleicht, eine grössere Erhaltungsfähigkeit sowohl für die Form als auch für seinen Knorpelüberzug und finden wir in einer ganzen Reihe von Fällen die Mittheilung, dass der Knorpelbelag des Kopfes nicht die geringsten Veränderungen zeigt, der Kopf selbst keine Deformität aufweist und ist nur oft eine Einbettung des Kopfes in schwielige Narbenmasssen verzeichnet.

Was die Lage des Kopfes anlangt, so steht er gewöhnlich bei den hinteren Luxationen nach hinten und oben vom Acetabulum auf dem Darmbein, daselbst mehr minder ausgebildete Differenzirungsvorgänge des ihn umgebenden Gewebes wachrufend. Bei den vorderen Luxationen dagegen ist häufig berichtet, dass der Kopf sich gegen den oberen Rand des Foramen obturatorium anstemmt. — Doch sind grosse Verschiedenheiten in der Lage des Kopfes bei der vorderen Luxation berichtet. In manchen Fällen bereitet die Freilegung des Kopfes infolge der Adhäsionen in seiner Umgebung Schwierigkeiten.

V. Verhalten der Weichtheile. Ligamentum teres und Nearthrosenbildung.

Als ein Haupthinderniss der Reposition ist die Verkürzung der Musculatur, die sich am Trochanter major und minor inserirt, anzusehen. Insbesonders sind es die Glutaealmuskeln, die bei den hinteren Hüftluxationen die Reposition sehr erschweren. Eine Durchsicht der operirten Fälle lehrt, dass meistens eine völlige Freilegung des Kopfes und der Pfanne durch Beseitigung aller hindernden Massen noch lange nicht genügt, um die Reposition des Kopfes in die Pfanne zu ermöglichen. Bei einer ganzen Reihe von Operationen wird berichtet, dass man genöthigt war, den Hals, den grossen und manchmal auch den kleinen Trochanter vollkommen zu skelettiren, um die Reposition überhaupt zu ermöglichen. — Wir werden auf diesen Punkt, der für die Technik des Eingriffes von einschneidender Bedeutung ist, noch bei Besprechung dieser zurückkommen.

Von grossem wisssenschaftlichen Interesse ist die Frage der

Digitized by Google

Pfannenneubildung. — In mehreren Fällen fand man eine vollkommen neugebildete Pfanne, gewöhnlich an der Hinterseite der Darmbeinschaufel concav gestaltet und an ihrem Rande mit einer Art Kapsel versehen. Weinlechner[1]) z. B. erwähnt eine vollkommen neue Pfanne, an deren unterem Rande der Schenkelkopf durch das Lig. teres fixirt war. — Wir konnten in zwei unserer Fälle, im 1. und 3. eine deutliche Nearthrose nachweisen. In unserem 1. Falle war sogar zwischen dem luxirten Kopf und seinem neuen Pfannenboden eine fadenziehende, synoviaartige Masse und die Andeutung einer neuen Kapsel vorhanden, in letzterem Falle nach oben vom luxirten Kopfe durch ossificirende Periostwucherung am Darmbein eine Leiste, ein Kamm gebildet, der das Dach zu einem neuen Gelenk für den Femurknochen abgab. Auch die Nearthrosenbildung unterscheidet sich bei pathologischen und traumatischen Luxationen nicht wesentlich, wie ein Vergleich unserer mit den bereits bei traumatischen Hüftverrenkungen erhobenen Befunden ergiebt. Besondere Aufmerksamkeit verdient der von Volkmann (l. c.) erwähnte Befund eines vollkommen neugebildeten Ligamentum teres, das von der Foveola zum Grunde der neugebildeten Gelenkkapsel zog. — Diese Neubildung des Ligam. teres veranlasste Rudolf Volkmann dieser Frage auf experimentellem Wege näher zu treten und stellte er eine Reihe von Thierversuchen an, die folgendes ergaben:

Es gelingt, bei blutig erzeugten Oberschenkelluxationen des Hundes und Kaninchens die Bildung einer sehr vollkommenen Nearthrose zu verfolgen und gleichen die hierbei zu beobachtenden Veränderungen denjenigen beim Menschen. Die Neubildung des abgerissenen Lig. teres ist nach Volkmann nicht selten und gehört gewissermaassen zum Vorgang der Nearthrosenbildung.

Die Frage, ob es sich in manchen Fällen nicht um das alte Lig. teres handelt, muss dahin beantwortet werden, dass bei den meisten traumatischen Hüftluxationen das Lig. teres mit sammt seiner Knocheninsertion aus dem Femurknochen ausreisst, und dass bei den Thierversuchen von Volkmann, in denen sich nach Wochen das Lig. teres neubildete, dasselbe dicht am Kopfe durchschnitten worden war. Wenn diese Neubildung des Lig. teres bei allen traumatischen und pathologischen Hüftluxationen mit Anlage zur Nearthrosenbildung zu beobachten wäre, so würde das einen Beweis dafür erbringen, dass dieses Band für die Physiologie des betreffenden Kugelgelenkes un-

1) Weinlechner, Bericht des k. k. allgemeinen Krankenhauses. Wien 1885. S. 227.

Digitized by Google

umgänglich nothwendig ist und die Differenzirung desselben aus dem Bindegewebe sehr rasch erfolgt. Es ist wahrscheinlich, dass sich ein neugebildetes Lig. teres erst bei Bewegungen an der Stelle der Nearthrose auszubilden und sich zu differenziren im Stande ist, und verweisen wir bezüglich der interessanten Einzelheiten dieser Frage auf die Volkmann'sche Bearbeitung des Küster'schen Falles.

VI. Die Zeitdauer, die zwischen dem Geschehniss der Luxation und der blutigen Reposition verflossen, ist selbstverständlich eine sehr verschiedene. Der Fall von Helferich, in dem nach 16 Tagen reponirt wurde, stellt das kürzeste Zeitintervall dar, während der Fall Karewski und unser 1. Fall mit nahezu 2 Jahren die längsten zeitlichen Differenzen darbieten. – Wir haben schon früher gelegentlich des Verhältnisses der Gelenkkapsel darauf hingewiesen, dass mit Zunahme des Zeitintervalles zwischen Luxation und blutiger Reposition die Schwierigkeiten des Eingriffes sich vermehren und hat man erst durch die blutigen Repositionen einen Einblick gewonnen, warum auch die unblutigen Repositionsmanöver bei veralteten Luxationen um so schlechtere Resultate geben, je älter die Verletzung ist. Warum in dem einen Falle nach einigen Wochen schon die Pfanne vollkommen mit schwartigen Massen erfüllt und obliterirt ist und in dem anderen nach relativ sehr langer Zeit man noch unveränderten Gelenkknorpel daselbst vorfindet, lässt sich schwer sagen. Dass es Fälle giebt, in denen die Gelenkkapsel ähnlich, wie bei der angebornen Hüftluxation durch den aus dem Kaspselriss ausgetretenen Kopf nach Art eines Daches, einer Membran, eines Schlauches, über die Pfanne gespannt ist, ist zweifellos. In manchen Fällen findet sich die Angabe, dass der Rand des Acetabulum und der Limbus cartilagineus gleichsam eingebogen sei und dass Kapselpartien in den vom Kopfe verlassenen Pfannenhohlraum hineinhingen und dortselbst fest vernarbt waren. Fälle, in denen die Kapsel und die umgebenden Weichtheile schwer beschädigt sind, neigen wahrscheinlich eher zur völligen Pfannenobliteration, weil bei jenen leichter Gelegenheit geboten ist, zu einem sich Hineinlegen von Kapsel- und Periostfetzen, von Muskeln, von abgetrennten am Periost hängen gebliebenen Knochenstücken, von Theilen des Limbus cartilagineus u. s. f., während jene Luxationen, bei denen nur eine ungünstige Lage des Kapselschlitzes oder Interposition der Kapsel das Hinderniss der Reposition abgegeben, gewiss seltener die hochgradigen, callösen, schwieligen Massen in der Pfanne und auch in der Umgebung von Kopf und Hals aufweisen. Es ist daher nicht bloss die Zeitdauer zwischen Verletzung und operativer Autopsie,

Digitized by Google

sondern auch die Schwere des zur Luxation führenden Traumas für die anatomischen, im jeweiligen Falle zu findenden Verhältnisse maassgebend. Bezüglich der pathologischen Hüftluxationen, die einer blutigen Reposition unterzogen werden, sind die Erfahrungen über Zeitdauer und Schwere der Veränderung einerseits, über die Arten der Repositionshindernisse andererseits noch sehr spärlich.

Soviel ist aber auch hier sicher; dass die Schwierigkeiten im directen Verhältniss zur Schwere der abgelaufenen Erkrankung zunehmen; jene nur durch Kapselüberdehnung bei Hydrops zu Stande gekommenen Luxationen geben vielleicht sogar eine günstigere Prognose, als die traumatischen, weil die Weichtheilverletzungen und schweren Blutungen in der Umgebung fehlen.

VII. Technik der Operation. Schnittführung. Wundbehandlung.

Die erste blutig reponirte Hüftluxation wurde nach einer Methode von Fiorani[1]) von Vogel (l. c.) operirt.

Das Wesentliche dieses Verfahrens scheint die Durchtrennung des Lig. superius zu sein. Doch ist es meines Erachtens nicht gerechtfertigt, von einer bestimmten Operationstechnik von diesem Autor zu sprechen.

BOSTON MED. LIBRARY MAR 25 1900

Die von den übrigen Operateuren gewählten Schnittführungen lassen sich in 3 Kategorien eintheilen:

Wir finden einmal einen vorderen Schnitt von der Spina anterior superior gegen den Trochanter zu, sowie noch steiler vom Trochanter rein nach aufwärts führende Schnitte, ähnlich jener Operationstechnik, wie sie sowohl von Hoffa (l. c.) als auch von Lorenz[2]) in nicht wesentlich abweichender Form für die angeborenen Hüftgelenksverrenkungen zur blutigen Reposition angewendet werden.

Ein andermal begann der dem Princip nach selbe Schnitt etwas nach aussen von der Spina ant. sup. zwischen Sartorius und Tensor fasciae latae eindringend, eine Schnittführung, die sich noch mehr jener bei der angebornen Hüftluxation nähert, der vordere Resectionsschnitt nach Hüter. Solche vordere Schnittführung ist verzeichnet bei Polaillon und Helferich. In einem Falle von Parkes II wurde ein Längsschnitt über den Trochanter major, verbunden mit einem Querschnitt, also im Ganzen ein T-Schnitt, verwendet.

1) Fiorani: s. Drehmann, Beiträge zur klin. Chirurgie. Bd. XXVII. S. 785.

2) Lorenz, Pathologie und Therapie der angeborenen Hüftverrenkung. Wien 1895.

Digitized by Google

In weitaus den meisten Fällen wurde der von Langenbeck angegebene äussere Längsschnitt für die subperiostale Resection des Hüftgelenkes verwendet in der verlängerten Achse des Oberschenkels von der Mitte des Trochanters nach hinten oben in der Richtung gegen die Spina superior posterior verlaufend. In 11 Fällen wurde diese Schnittführung angewendet, wohl aus dem Grunde, weil den meisten Operateuren die Skelettirung des Trochanters von diesem Schnitte aus am geläufigsten war.

Völlig von diesen Methoden abweichend verfuhr v. Mikulicz (l. c.), der in allen seinen 3 Fällen einen Querschnitt über den Trochanter major mit der Convexität nach unten machte; als 2. Act der Operation erfolgte die quere Durchtrennung des Trochanters mit dem Meissel. Der abgetrennte Trochanter mit den an ihm befindlichen Muskelansätzen wird in die Höhe geklappt und hierauf gegen Kopf und Pfanne vorgedrungen. In allen 3 Fällen gelang es v. Mikulicz, die Gelenkpfanne auszuräumen, Kopf und Hals von den Verbindungen zu befreien und die Reposition auszuführen.

Sowohl nach den Erfahrungen der meisten übrigen Operateure als auch dem, was sich bei unseren Operationen gefunden hat, erscheint mir eines bei dem Verfahren von Mikulicz sonderbar; es wird in allen 3 von Mikulicz operirten Fällen berichtet (Drehmann), dass der Trochanter major durch Silberdrahtnaht an seiner alten Stelle wieder befestigt wurde. In jenen Fällen, in denen die Verkürzung eine sehr hochgradige ist, besonders in allen Fällen von Luxatio iliaca, wird von den Operateuren als ein Haupthinderniss der Reposition die grosse Spannung der am Trochanter major sich ansetzenden Muskeln erwähnt. — In einer Reihe von Operationsberichten finden wir die Angabe, dass selbst nach vollkommener Freilegung von Kopf und Pfanne die Reposition unmöglich war in Folge der übergrossen Muskelspannung. In unserem ersten Falle war dies in der überzeugendsten Weise vorhanden. Erst nach Opferung fast sämmtlicher sich am Trochanter major inserirenden Muskeln gelang es, den Kopf durch combinirte Repositionsmanöver in die Pfanne zurückzubringen. In unserem 3. Falle wurde von vornherein der ganze Trochanter major skelettirt und nur im 2. Falle genügten leichte Einkerbungen am Glutaeus medius, um nach Wiederherstellung der Pfanne die Reposition zu ermöglichen. Fast alle jene Operateure berichten über eine Skelettirung des Halses und Trochanters, um die Einrenkung zu ermöglichen. Wenn bei einer länger bestehenden Luxation die Glutaealmuskeln und die übrige Musculatur in Folge

Digitized by Google

Näherung von Ursprung und Ansatz sich sehr erheblich verkürzt haben, so sind diese durch mechanische Kraft nicht zu überwindenden Muskelwiderstände wohl begreiflich.

Verwundern muss es, dass der an diesen verkürzten Muskeln hängende abgemeisselte Trochanter nach Reposition des Kopfes in die Pfanne sich sehr leicht durch Silberdraht mit dem Femur vereinigen lässt und erwähnen wir dabei noch, dass in dem 1. Falle von Mikulicz die Verkürzung 4 cm, im 2. Falle 2½ cm und im 3. Falle 2½ cm betragen hat. Das sind relativ sehr geringe Verkürzungen im Vergleiche zu anderweitig beobachteten und insbesondere im Vergleiche zu unserem Falle 1, bei dem ja die grösste beobachtete absolute Verkürzung der Extremität fast 9 cm betrug. Diesem Umstande der geringgradigen Verkürzung besonders in 2 und 3 der Mikulicz'schen Fälle und im Falle 1 dem kindlichen Alter des Patienten ist das Gelingen der Wiederannähung des osteotomirten Trochanters zuzuschreiben. Wir sind aber der Ansicht, dass in allen jenen Fällen von Hüftluxation bei Erwachsenen, bei denen die Verkürzung über 4 cm beträgt, eine Wiederannähung des abgemeisselten Trochanters nur sehr schwer möglich ist, falls man sich nicht, wie wir in unserem 1. Falle, aus anderen Gründen zu einer bajonnettförmigen Durchtrennung der wichtigsten Sehnen- und Muskelansätze entschliesst, um dann eine nachträgliche Vereinigung zu ermöglichen. Es hat das Operationsverfahren von Mikulicz etwas Bestechendes; doch kann ich mich nach unseren Erfahrungen nicht des Eindruckes erwehren, dass insbesondere für pathologische Luxationen, bei denen die Schwierigkeiten der Reposition wohl noch grösser sind, als bei den traumatischen, der Querschnitt über dem Trochanter etwas wenig Raum giebt, nicht etwa für die genügende Freilegung des Halses und Kopfes, sondern für die Wegräumung der in der Pfanne und um dieselbe befindlichen Hindernisse.

Obwohl mir persönliche Erfahrungen bei unserer ersten blutigen Hüftreposition fehlten, so wählte ich doch nach den Eindrücken, die ich bei mehrmaligen Leichenversuchen gewonnen hatte, eine von den bisherigen Methoden abweichende Schnittführung, indem ich mich genau an den von Kocher zur Resection des Hüftgelenkes empfohlenen Schnitt hielt.

Ich überzeugte mich zu wiederholten Malen, dass dieser Schnitt ohne irgendwelche Verletzung von wichtigen Gefässen und Nerven, besonders des Nervus glutaeus superior, sowie unter grösster Schonung der Muskeln das Hüftgelenk in möglichster Breite zugänglich macht. Die vom Nervus glutaeus superior versorgten Muskeln Glutaeus medius

Digitized by Google

und minimus werden nach vorn gegen den Musculus tensor fasciae hingezogen, während die anderen im Wesentlichen vom Nervus glutaeus inferior versorgten Muskeln im Zusammenhange nach hinten gezogen werden.

Der Hauptvortheil der Methode aber besteht wohl darin, dass der Zugang insbesondere zur Pfanne des Hüftgelenkes ein sehr breiter ist und dass die Ausräumung der Pfanne, ein Act, bei dem man in relativ bedeutender Tiefe oft mit grosser Kraftanwendung arbeiten muss, unter der Controlle des Auges vorgenommen werden kann und nicht nach dem Gefühle gemacht werden muss. — In allen jenen Fällen, in denen die Luxation nicht zu alt ist, die Verlöthungen zwischen Kopf, Hals und Umgebung, sowie die Ausfüllung der Pfanne mit callösen Massen nicht zu intensiv sind, ist zu hoffen, dass von diesem Schnitte aus auch ohne völlige Skelettirung des Trochanters die blutige Reposition möglich wird. Man bekommt durch diesen sehr grossen Schnitt vor Allem eine Uebersicht über die gegenseitige Lage der Gelenktheile und ist in jenen Fällen, in denen die Pfanne durch Bindegewebsmassen vollkommen erfüllt ist und sogar überwuchert wird, die Auffindung derselben sehr erleichtert; es giebt Fälle, in denen durch massenhafte Schwartenbildungen und Osteophyten am Becken die normale Lage der ursprünglichen Pfanne völlig verdeckt wird.

Besonders geeignet ist der Kocher'sche Schnitt für die Luxatio iliaca, weil der hoch hinauf die Fasern des Glutaeus maximus durchtrennende Schnitt auch bei sehr starker Verkürzung Aufklärung über die Verhältnisse des Kopfes in seiner neuen Lage giebt, und war dies in unserem 1. Falle, wo der Kopf so hoch an der Hinterfläche der Darmbeinschaufel stand, von grösster Wichtigkeit. Gerade das interessante Verhalten des Kopfes an seinem neuen Standorte, die Bildung einer neuen Pfanne am Becken, die Entwicklung einer knöchernen Spange, gegen die sich von unten her der Kopf stützt, sowie endlich die Differenzirung zu einer Nearthrose können der genauesten Berichtigung unterworfen werden. Die grössere Ausdehnung des Schnittes gestattet es, mit grossen scharfen oder stumpfen Haken die Weichtheilwunde so in die Breite zu ziehen, dass man gegen die Pfanne zu nicht einen schmalen, kegelförmigen Wundtrichter, sondern einen breiten zugänglichen Raum vor sich hat.

Die grosse Länge des Schnittes als solche kommt für die Wundheilungsverhältnisse gewiss nicht in Betracht und könnte als einziger Nachtheil der Kocher'schen Schnittführung angeführt werden, dass durch das starke Nachrückwärtsreichen bei Rückenlage in fixirenden

Digitized by Google

Verbänden wegen der Nähe der Analfalte die Infectionsgefahr etwas vergrössert sei, wofür wir jedoch glücklicherweise in keinem unserer Fälle eine Bestätigung finden. Auch in dem jüngsten an unserer Klinik beobachteten Fall, der von meinem hochverehrten Chef, Herrn Hofrath Nicoladoni operirt wurde, wurde die Kocher'sche Schnittführung aus dem oben angeführten Grunde gewählt, so dass wir jetzt im Wesentlichen als bisher angewendete Wege zur Freilegung des Gelenkes folgende anführen können:

1. den Hüter'schen Schnitt, als vorderen Resectionsschnitt in mehrfach modificirter Form, für die angeborene Hüftluxation angewendet;
2. den typischen v. Langenbeck'schen Resectionsschnitt;
3. den v. Mikulicz'schen Trochanterquerschnitt mit Osteotomie und
4. die Kocher'sche Schnittführung.

Weitere operative blutige Hüftrepositionen werden Einiges beitragen, zu entscheiden, welcher Technik die grössten Vortheile zukommen. Es ist zweifellos, dass die Erreichung des Zieles auf sehr verschiedenen Wegen möglich ist und möchten wir hier für sehr veraltete traumatische oder pathologische Luxationen den von uns mit so gutem Erfolge benützten **Kocher**'schen Schnitt ganz besonders empfehlen.

Bezüglich der Technik der Operation im Uebrigen ist zu erwähnen, dass in den meisten Fällen zuerst die Freilegung von Kopf, Hals und Trochanter und dann jene der Pfanne gemacht wurde und dass letztere, wie wir schon hervorgehoben haben, stets den schwierigsten Punkt des grossen Eingriffes darstellt. Insbesondere geht man oft in der Vertiefung der Pfanne nicht weit genug und ist in vielen Fällen eine deutliche Grenze zwischen den harten obliterirenden Massen und dem Pfannenboden nicht aufzufinden. Mehrmals schon hat sich die ausgeräumte Pfanne für den zurückkehrenden Kopf nicht nur als zu seicht, sondern absolut als zu klein erwiesen. Wir glauben, dass manchmal eine nicht genügend tiefe Ausräumung der Pfanne die Ursache für ein Nichtfinden von Gelenkknorpel ist; erst durch vergleichende Betrachtung normaler Hüftpfannen gewinnt man den Eindruck, wie tief sie ist.

Ueber die Schwierigkeit der Ausräumung der Pfanne und die hierbei verwendeten Verfahren haben wir schon früher uns ausgesprochen. Nur Eines möchten wir bezüglich der Technik der Operation hervorheben, dass es bei Kindern oder nur ganz kurze Zeit bestehenden irreponiblen Luxationen uns nicht angezeigt erscheint, die Skelettirung des Trochanters als einleitenden Act der

Digitized by Google

Operation zu machen, sondern es für besser halten, mit bajonnettförmiger Durchtrennung der Sehne des Glutaeus medius und Durchtrennung der des Glutaeus minimus unter starkem Abziehen der Muskeln nach vorn und hinten die Ausräumung der Gelenkpfanne auf diesem Wege durch Anwendung eines sehr kräftigen, mässig scharfen Elevatoriums zu versuchen, da das Gelingen der Freimachung der Pfanne von Kapseltheilen, Knochenstückchen u. s. w. bei gleichzeitiger Schonung der Mehrzahl der pelvitrochanteren und pelvifemoralen Muskeln die Reposition zu einem noch viel erfreulicheren Ereigniss macht, als sie es nach völliger Skelettirung des Trochanter major ist. In jenen Fällen, in denen man ohne völlige Skelettirung des Trochanter auskam, war das Resultat ein geradezu ideales und ist es naheliegend, dass die Beweglichkeit des Gelenkes, glatten Wundverlauf vorausgesetzt, bei erhaltenen Muskeln eine ungleich bessere ist.

In jenen Fällen aber, in denen traumatische oder spontane Luxationen seit langer Zeit bestehen, ist gewiss nichts dagegen einzuwenden, wenn die Skelettirung des Trochanter major und die subperiostale Ablösung der Muskelansätze in einem einheitlichen vorderen und hinteren Lappen die Operation einleitet. Für das ganze Gelingen dieses Eingriffes ist von grösster Bedeutung die Wundbehandlung und der aus ihr resultirende Wundheilungsverlauf.

Dass von einer so grossen, vielgestaltigen Wunde aus schwere, ja selbst tödtliche Infectionen sich ereignen können, lehrt die Durchsicht der bisher operirten Fälle und endeten ein Fall von Polaillon (l. c.) an acuter Sepsis und Gasphlegmone am 4. Tage letal, ein von Mikulicz (l. c.) operirter nach etwas über zwei Monaten an chronischer Sepsis. Andere Fälle zeigten schwere Störungen im Wundverlaufe, so der Fall von Kraske (l. c.), (Reerink) die beiden Fälle von Bergmann (l. c.), der 3. und 4. Fall von Riedel. Je schwieriger die technischen Verhältnisse bei Ausführung der Operation waren, um so schwerer war auch der Wundverlauf. Für das reponirte Gelenk wäre es gewiss am besten, wenn man analog dem Vorgange bei anderen Arthrotomien die Haut-Weichtheilwunde fest vernähen würde und eine primäre Heilung womöglich unter einem Verbande anstreben könnte. Aber die Erfahrung, die man bei dieser Operation gewonnen hat, spricht gegen ein solches Vorgehen. Am besten wird es sein, wenn man die Wunde durch tiefe Muskelnähte verkleinert, zum Gelenk aber einen Mikuliczschleier hinleitet und trichterförmig die Wunde durch sterile Gaze tamponirt. Nur in jenen Fällen, in denen die Verhältnisse relativ sehr einfach sind und die Reposition ohne

Digitized by Google

weitgehende Weichtheilverletzung gelingt (Helferich), würden wir zu einem primären festen Verschluss der Wunde rathen, eventuell unter Einfügung eines kleinen Drainrohres gegen die Pfanne. In unserem ersten Falle haben wir die Wunde in grosser Ausdehnung offen gelassen und mit Mikulicz-Schleiertamponade behandelt, um ja günstige Abflussbedingungen für das Wundsecret zu schaffen. Die Vortheile der Anwendung der Tamponade gegenüber dem primären Wundverschluss überwiegen in technisch schweren Fällen unseres Erachtens ihre Nachtheile.

Riedel empfiehlt z. B., die Haut bei allen grossen Wunden am Hüftgelenk ungenäht zu lassen und nach seiner Ansicht garantirt das Offenlassen der Wunde den ungestörten Abfluss des Blutes aus der Wunde am besten. Dagegen ist ferner die schon von Drehmann aufgeworfene Frage zu discutiren, ob nicht von der schwer zu desinficirenden Haut der Gesäss- und Inginalgegend bei offengelassener Wunde leichter secundäre Infectionen eintreten, als bei primärem Wundverschluss. v. Mikulicz (l. c.) hat die in seinem 3. Falle aufgetretene schwere Infection auf eine secundäre Infection von der Gesässgegend aus zurückgeführt. Dabei empfiehlt Endlich (l. c. auf Grund der Erfahrungen von Riedel ein Drainrohr bis auf den Gelenkspalt zu führen und ringsum das Drainrohr noch zu tamponiren. Die Ansammlung von grösseren Mengen Blutes in der Wunde zu vermeiden, sei eine Hauptaufgabe der Wundbehandlung.

VIII. Verband. Heilungsverlauf und Resultat.

In den meisten der mitgetheilten Fälle wird berichtet, dass sofort nach der Operation ein Extensionsvorband und zwar in abducirter Stellung angelegt worden ist, manchmal mit, manchmal ohne gleichzeitige Aussenrotation des Beines.

Auch wir haben in unserem 1. und 2. Falle eine Heftpflasterextension angelegt und in abducirter Stellung extendirt und hat dieses Verfahren folgende unleugbare Vortheile:

1. Es ist die Gegend des Hüftgelenkes frei zugänglich. Man sieht sofort ein Durchschlagen des Secretes, merkt einen übeln Geruch u. s. w.

2. Der Verbandwechsel ist an dem extendirten Beine sehr leicht durchzuführen und kann der Verband, der die die Wunde bedeckenden Stoffe fixirt, durch eine einfache Vorrichtung sehr bequem abnehmbar gemacht werden, so dass man bei reichlicher Secretion, die insbesonders den tamponirten und offengelassenen Wunden zukommt

Digitized by Google

wenn nöthig auch zweimal am Tage frischen, aseptischen, aufsaugenden Verbandstoff auf die Wunde legen kann.

3. Der Hauptvortheil endlich besteht darin, dass man bei jedesmaligem Verbandwechsel sich unschwer von der Stellung des reponirten Beines überzeugen kann und durch Abtasten des Trochanters und der Spina ant. sup. genauen Aufschluss über die Lage des Kopfes gewinnen kann, sodass Reluxationen, falls sie eintreten sollten, allsogleich erkannt werden. — Die zweite Methode, nach der man eine blutig reponirte Hüftluxation nachbehandeln kann, ist der primäre Gipsverband, der einigemal, so z. B. von Bergmann, Harris, Helferich angewendet worden ist, und auch Herr Hofrath Nicoladoni hat in unserem 3. Falle sogleich nach der Operation einen Gipsverband, der das ganze Becken, das kranke Bein bis zu den Zehen, das gesunde bis zum Kniegelenke umschloss, angelegt. — Auch der Gipsverband hat seine grossen Vortheile. Er schützt das reponirte Gelenk in der sichersten Weise vor Lageveränderungen, was insbesondere in ihren ersten zwei Tagen nach der Operation bei unruhigen und aufgeregten Kranken wohl sehr wichtig ist. Wenn er gut und fest angelegt ist, erhält er die reponirten Gelenkenden dauernd in der richtigen Lage. In Fällen, in denen nur eine sehr geringe Secretion zu erwarten ist, in denen also der primäre Wundverschluss vollständig oder nahezu vollständig durchgeführt wurde, sowie in Fällen, in denen der reponirte Kopf nicht sehr fest in seiner Pfanne sitzt, ist der Gipsverband wohl der Extension vorzuziehen. Ist aber eine reichliche Secretion zu erwarten, dann wird der Gipsverband schon nach 24 Stunden vom Secret durchfeuchtet, weich und brüchig, und ist man dann genöthigt, der Wundverhältnisse halber ein grosses Fenster in den Gipsverband zu schneiden nnd durch dieses Fenster die Reinigung der Wunde und den Verbandwechsel vorzunehmen. — Trotz aller Sauberkeit gelingt es dabei in der Regel nicht, das Hineinfliessen von Secret zwischen Haut und Gipsverband zu vermeiden und sieht man bisweilen umfangreiche Ekzeme in der Umgebung der Wunde und unter dem Verbande auftreten. Endlich ist die Asepsis bei dem Anlegen eines Fensters im Gipsverbande und dem hiebei schwierigen Verbandwechsel schwerer zu handhaben. Es kommt auch bei bester Pflege vor (insbesondere bei Frauen), dass Urin in den Gipsverband hineinrinnt und ihn durchnässt. Auch bei der Defäcation ist es oft schwer, die wünschenswerthe Reinlichkeit zu wahren. Bei reichlich secernirenden Wunden ist man schon vor Anlegung des Gipsverbandes genöthigt, eine Unterfütterung mit aufsaugendem reinem Ver-

Digitized by Google

bandstoff zu machen. Dieses wieder bedingt ein weniger festes Halten des Verbandes und unter Umständen die Gefahr einer Reluxation; nach unserer Ansicht sollte in jedem Falle durch Abwägung der hiefür in Frage kommenden Gesichtspunkte individualisirend entschieden werden, ob Extension oder Gipsverband den Vorzug verdient. Für manche Fälle wird es sich sicher empfehlen, für die ersten 6—8 Tage einen Extensionsverband im Interesse der Wundverhältnisse anzulegen und bei günstigem Verhalten derselben nach dieser Zeit einen Gipsverband zu machen.

In den meisten Fällen wurde die Extension so lange fortgesetzt, bis man sicher Verlöthungen um die reponirten Gelenktheile mit der Nachbarschaft annehmen konnte. — Gipsverbände, nur die kranke Extremität und das Becken umgreifend, als sogenannter Gehverband, gestatten dem Pat. bei glattem Verlaufe nach 6—8 Wochen mit Krücken herumzugehen. Allerdings währte es in manchen Fällen bedeutend länger, da die Wundcomplicationen solches nicht zuliessen. — Auch hier bieten Kinder zweifellos die besten Heilungsresultate. Man ist erstaunt, dass im Falle Helferich (4 jähriges Kind) bereits nach 14 Tagen passive Bewegungen gemacht wurden und auch bei dem von Küster (Volkmann) operirten Fall ist nach 8 Wochen Heilung mit freier Beweglichkeit eingetreten. Ein Umstand macht sich bei der Nachbehandlung blutig reponirter Luxationen gleichmässig in nachtheiligster Weise geltend: Die Pat. verlassen, sowie die Wunden geheilt sind, das Krankenhaus und haben nicht die moralische Kraft und Geduld, die oft recht mühsame und schmerzhafte Mobilisirung des reponirten Gelenkes abzuwarten. Beim Durchlesen der Operationsberichte hat man unwillkürlich den Eindruck, dass in vielen Fällen ein besseres Resultat erzielbar gewesen wäre, wenn man die Pat. durch längere Zeit mit Massage, passiven und activen Bewegungen, Bädern, Faradisation hätte behandeln können.

Insbesondere würden wir viel von einer Nachbehandlung in Bewegungsapparaten z. B. nach dem Systeme Krukenberg erwarten, die eine ganz allmähliche Erweiterung der Excursionsgrenzen der Gelenke gestatten, ohne dem Pat. allzuviel Schmerzen zu bereiten.

Was die Resultate der Operation anlangt, so sind dieselben derzeit noch nicht als ideale zu bezeichnen. Es liegen aber immerhin einige Fälle von so vollständiger Wiederherstellung der Norm vor, dass an der Möglichkeit einer Restitutio ad integrum wohl nicht gezweifelt werden darf. Ein grosses Gewicht liegt dabei, wie wir schon früher erwähnt haben, auf der Beschaffenheit des Pfannenknorpels

Digitized by Google

und des Knorpelüberzuges am Femurkopf. Bei völliger Zerstörung des Gelenkknorpels ist eine völlige Wiederkehr der Beweglichkeit wohl nahezu ausgeschlossen. — Wieder sind es die kindlichen Fälle, die die volle Beweglichkeit erreichen; aber auch bei Erwachsenen wurde manchmal eine relativ grosse Beweglichkeit erzielt, während in anderen Fällen eine fibröse oder knöcherne Ankylose sich ausbildete. Während nun für relativ frische traumatische und durch Hydrops bedingte frische pathologische Luxationen unbedingt ein bewegliches Gelenk angestrebt werden muss, wird man sich bei älteren pathologischen Luxationen und bei sehr veralteten traumatischen wohl mit geringen Graden der Motilität oder mit einer fibrösen Ankylose abfinden müssen und ist inbetreff der hinteren Luxationen des Hüftgelenkes wohl zweifellos, dass ein fibrös ankylosirtes Gelenk noch viel besser ist, als die nicht reponirte Luxation, weil wenigstens die schweren statischen Folgen der Verkürzung aufgehoben sind und im Allgemeinen der Gang ein recht guter wird. Viel kommt dabei darauf an, in welcher Stellung die Hüfte fest wird. Leichte Abductionsstellungen sind das günstigste und braucht man bei allen Verbandmethoden, die das Bein in starker Abduction feststellen, nicht im geringsten Sorge zu tragen, dass die Adductionsstellung künstlich wiederhergestellt wird. Es geschieht das in allen Fällen ganz von selbst durch den Zug der bei der Operation intact gebliebenen Adductoren (eventuell Ileopsoas) und ist darauf sehr zu achten, dass die Adduction nicht einen zu hohen Grad erreiche, da sie einen Theil des Erfolges aufzuheben vermag, wie in unserem 1. Falle, und der Gang der Patienten, deren Hüfte in Adduction feststeht, viel schlechter und hinkender ist, als bei Wahrung eines mässigen Grades von Abduction. Sehr empfehlenswerth wäre es, den Kranken nach völliger Heilung der Operationswunde einen Schienenhülsenapparat nach Hessing geben zu können, der das Bein in leicht abducirter Stellung festhält. Es handelt sich aber meist um Leute, die schwer arbeiten müssen, und bei Ausübung ihres Berufes sich verletzen. Gerade aus diesem Grunde ist sowohl die sorgfältige Nachbehandlung durch Bewegungstherapie u. s. w., als auch die Apparatbehandlung erschwert oder unmöglich gemacht. In unserem 1. Falle war das Resultat ebenfalls eine nahezu vollkommene fibröse Ankylose in mässig adducirter Stellung, wodurch der Gang des Patienten mässig hinkend wird und die geringe, reelle vorhandene Verkürzung scheinbar vergrössert wird. Wir haben die Absicht, an dem Patienten eine subtrochantere Osteotomie auszuführen,

Digitized by Google

um diese Adductionsstellung zu corrigiren und seinen Gang dadurch zweifellos sehr zu verbessern.

In unserem 2. Falle ist das Resultat ein in jeder Richtung völlig befriedigendes, der 3. verspricht nach dem bisherigen Verlaufe gleichfalls Gutes.

Es sei uns gestattet, an dieser Stelle einige der wichtigsten, sich aus obigen Betrachtungen ergebenden Schlussfolgerungen anzuführen.

1. Die meisten pathologischen Luxationen des Hüftgelenkes bei Kindern und Erwachsenen sind — eine Ausheilung des sie veranlassenden Krankheitsprocesses vorausgesetzt — ganz denselben Behandlungsmethoden zu unterwerfen, wie die traumatischen.

2. Die blutige Reposition nicht nur der traumatischen, sondern auch der pathologischen Hüftluxationen giebt oftmals sehr gute functionelle Resultate (völlige oder partielle Wiederkehr der Beweglichkeit); aber auch in jenen Fällen, in denen das Gelenk nach langem Bestehen der Luxation, nach tieferen Veränderungen an den Gelenkenden steif wird, sind die statischen Folgen der gewöhnlich hochgradigen Verkürzung (luxatio iliaca) vermieden und ist der Gang ein ungleich besserer. Dies gilt hauptsächlich für die Luxationen nach hinten.

3. Grosses Gewicht ist in allen Fällen von blutiger Reposition von Hüftluxationen darauf zu legen, dass keine irgendwie erhebliche Adductionsstellung entsteht.

4. Ganz besonders eignen sich zur blutigen Reposition jene Spontanluxationen, die nach acuten Infectionskrankheiten, wie Typhus, Scharlach, Variola, Gelenksrheumatismus und Influenza entstanden sind und von ihnen wieder besonders jene Formen, die während eines mächtigen zur Entwickelung gekommenen Hydrops entstanden sind. Bei diesen Formen sind die Veränderungen an den Gelenkskörpern meist nicht hochgradig.

5. Der pathologisch-anatomische Befund bei veralteten traumatischen und bei Spontanluxationen ist oft ausserordentlich ähnlich, manchmal völlig identisch.

Die reparativen Vorgänge nach dem Trauma und subacute Entzündungen erzeugen ähnliche Bilder.

6. Lange Zeitdauer der Luxation verschlechtert die Prognose für die blutige Reposition erheblich. An den ausser Contact stehenden Gelenkenden entstehen — auch wenn sie primär nicht verletzt oder erkrankt waren — schwere secundäre Veränderungen, wie Knorpelschwund, Deformation.

Digitized by Google

III.

Aus der Königl. chirurg. Universitätsklinik zu Königsberg i. Pr.
(Director Prof. Freiherr v. Eiselsberg).

Zur Casuistik der subcutanen Darmverletzungen.

Von
Stabsarzt Dr. Kirstein.
commandirt zur Klinik.

Die Verletzungen des Bauches durch stumpfe Gewalten nehmen bezüglich der einzuschlagenden Therapie gegenüber den Verletzungen durch scharfe Gewalten noch immer eine Sonderstellung ein. Bei diesen fordert die bereits bestehende Wunde ohne Weiteres zur Untersuchung ihrer Tiefenwirkung auf. Damit wird die Diagnose gesichert und das weitere Handeln bestimmt. Bei jenen dagegen liegen ganz andere Verhältnisse vor. Aeusserlich sichtbare Läsionen fehlen zumeist fast gänzlich; und doch verbergen sich gerade hinter den intacten Bauchdecken leider nur zu oft schwere Organverletzungen. Die einwandsfreie Erkenntniss, ob in dem gegebenen Falle eine schwere Schädigung insbesondere des Darms vorliegt, ist in der ersten Zeit nach dem Trauma äusserst schwierig oder überhaupt unmöglich. Demgemäss muss sich die Unsicherheit der Diagnose auch auf die einzuleitende Therapie übertragen. Einerseits lassen die mit diesen Verletzungen einhergehenden Frühsymptome, seien sie subjectiver oder objectiver Art, in der Mehrzahl der Fälle eine eindeutige Schlussfolgerung nicht zu, andererseits haben Art, Richtung und Intensität der treffenden Gewalt nicht immer dieselbe Wirkung, so dass die Verletzung nicht proportional der Gewalt zu sein braucht. In gewissem Grade mag dies in der verschiedenen Beschaffenheit der Bauchdecken, der Darmwandung und in dem verschiedenen Füllungszustande der Därme mit Gas oder Flüssigkeit eine Erklärung finden.[1]) Die Erfahrung hat gelehrt, dass bei zuwartender Behandlung eine Eröffnung

1) Verletzungen anderer Bauchorgane lasse ich, so weit es möglich ist, ausserhalb der Betrachtung.

Digitized by Google

des Darmtractus in der Mehrzahl der Fälle früher oder später den Tod bedeute. Selbst nach mehrwöchigem Wohlbefinden sah man solche Verletzte durch Perforation des bis dahin abgesackten Exsudates plötzlich zu Grunde gehen. Die Spontanheilung war nicht nur ein sehr seltenes, von günstigen unvorherzusehenden Zufällen abhängiges Ereigniss, sondern sie war auch oft eine unvollkommene. Demgegenüber mehrten sich, zugleich mit dem Fortschritte der Bauchchirurgie überhaupt, die Fälle, welche mit glücklichem, dauerndem Erfolge operirt wurden. Hierbei zeigte sich der Ausgang der Operation nicht so sehr von der Ausdehnung des Traumas, ob einfache oder mehrfache Eröffnung des Darms und Verletzung des Mesenteriums vorhandeu war, abhängig, als vielmehr von dem Zeitpunkt nach der Verletzung, d. h. von dem Vorhandensein der Peritonitis überhaupt, sowie von dem Grade ihrer Ausbreitung. Am günstigsten endeten darnach jene Fälle, welche frühzeitig in Angriff genommen wurden, noch bevor deutliche Symptome von Peritonitis in die Erscheinung getreten waren. Sollte daher die Operation die überhaupt mögliche Garantie einer Heilung leisten, so musste es in erster Linie darauf ankommen, die Eröffnung des Darms frühzeitig zu erkennen, auch ohne die Symptome der gefürchteten Peritonitis. Trotz des hervorragenden Interesses, welches gerade in den letzten Jahren den in Frage stehenden Verletzungen entgegengebracht wurde, ist es bisher doch nicht gelungen, eine einwandsfreie, allseitig anerkannte, für jeden Fall zutreffende frühzeitige Erkenntniss zu erlangen, ob in dem gegebenen Falle Darm verletzt sei oder nicht. So hoch auch die Zahl mehr oder weniger charakteristisch sein sollender Symptome anstieg, so wurde doch kein einziges, als pathognomonisch für Darmverletzung, in jedem Falle geltend, gefunden, ja nicht einmal das Zusammentreffen mehrerer Symptome verbürgte die Sicherheit der Frühdiagnose. Diese blieb zumeist eine Wahrscheinlichkeitsdiagnose und behielt ihren subjectiven Charakter je nach der Erfahrung, der Auffassung des Krankheitsbildes und dem Gefühl des Einzelnen. Es ist daher nicht zu verwundern, wenn der Entschluss operativen Vorgehens in anscheinend leichten Fällen sowohl von Seiten des Patienten, wie auch des Arztes schwer gefasst wurde. Die dringendste Warnung [1]), Fälle von Bauchcontusionen so schnell nnd so schonend wie möglich einem Krankenhause zuzuführen und sie so der strengsten ärztlichen Ueberwachung zugängig zu machen, hat wohl überall überzeugend Gehör gefunden. Sie scheint mir sogar ein Ausdruck dafür zu sein, dass

1) Madelung, Einige Grundsätze der Behandlung von Verletzungen des Bauches. Bruns' Beiträge. 1896. Bd. XXII. S. 695.

Digitized by Google

die Bauchcontusionen eher durch ein rechtzeitiges Handeln des Chirurgen, als sich selbst überlassen, heilen können. Die althergebrachte Opiumtherapie ist wegen ihres zum mindesten zweifelhaften Nutzens so gut wie ganz verlassen worden. Und in der That ist trotz der Unsicherheit der Diagnose die Zahl derjenigen Autoren, welche ein operatives Eingreifen erst mit dem Manifestwerden der Peritonitis für angezeigt halten, eine geringe. Die Mehrheit ist für möglichst schnelles Vorgehen, sobald einmal der Verdacht auf Darmverletzung mit grosser Wahrscheinlichkeit begründet erscheint. Die Praxis und Erfahrung hat weiter gelehrt, dass die Gefahren der Laparotomie, unter aseptischen bezw. antiseptischen Cautelen ausgeführt, gegenüber denjenigen der möglichen Perforationsperitonitis kaum in Betracht kommen. Selbst wenn eine Perforation des Darms nicht gefunden wird, so kann die Operation doch noch von ausserordentlichem Nutzen sein in jenen Fällen, in welchen nur einzelne Schichten der Darmwandung verletzt sind, oder Ernährungsstörungen des Darms in Folge grösserer Hämatome in seinen Wandungen oder im Mesenterium bestehen.

Insofern mit Hilfe der Autopsia in vivo die beobachteten Symptome controlirt werden können und somit an Werth gewinnen, möchte ich in Folgendem über einen einschlägigen Fall berichten, welcher Ende December 1899 von Herrn Prof. v. Eiselsberg mit Erfolg operirt wurde. Dieser Fall scheint mir nicht nur des günstigen Ausganges wegen von Interesse zu sein, sondern noch um so mehr, als er in eclatantester Weise ein Symptom aufwies, auf welches gerade in jüngster Zeit die Aufmerksamkeit gelenkt wird und welches allein in hohem Grade charakteristisch für die subcutanen Verletzungen der Bauchorgane überhaupt, wie auch in Sonderheit des Darms sein soll. Dieses Symptom ist die brettharte Spannung der Bauchdecken.

Für die gütige Ueberlassung des Falles erlaube ich mir auch an dieser Stelle meinem hochverehrten Chef Herrn Prof. v. Eiselsberg meinen ergebensten Dank auszusprechen.

Anamnese: Der Gärtner R. T., 21 Jahre alt, aus Königsberg, bisher stets gesund, fiel am 29. December 1899 Abends zwischen 6 und 7 Uhr aus einer Höhe von etwa 2 m von einer Leiter herab und schlug mit dem Bauch auf eine hölzerne Barrière auf. Er empfand sofort heftige Schmerzen im Leibe und konnte sich nicht erheben. Nach etwa 20 Minuten stellten sich Aufstossen und Erbrechen ein. Das Aufstossen und die Schmerzen hielten an. T. wurde sofort mittels Droschke in die Klinik gebracht. Die letzte Stuhlentleerung war etwa 12 Stunden vor dem Unfall erfolgt. Tagsüber hatte T. wegen Appetitmangels nur wenig (Sauerkraut) gegessen, ohne sich dabei krank zu fühlen. Nach dem Fall hatte T. normalen Urin entleert.

Digitized by Google

Status praesens: Kräftiger, blühender junger Mann, in ausgezeichnetem Ernährungszustande, sehr aufgeregt, unruhig, wirft sich auf der Krankentrage wild auf die Seite. Gesicht schmerzhaft verzogen. Augen tief liegend. Heftiges, sich häufig wiederholendes Aufstossen und Würgebewegungen unter Erschütterung des ganzen Körpers. Erbrechen erfolgt nicht. Temperatur anscheinend normal. Puls leidlich kräftig, regelmässig, frequent 120. Athmung beschleunigt, oberflächlich costal.

Brustorgane ohne Besonderheiten, soweit die Untersuchung möglich ist. Abdomen etwas aufgetrieben, bei Betastung sehr schmerzhaft, bretthart gespannt. Spuren einer äusseren Verletzung sind nicht sichtbar. Leberdämpfung ist vorhanden, aber schmal und nach oben gedrängt. Freie Flüssigkeit nicht nachweisbar. Dicht unterhalb des Nabels findet sich vorübergehend eine umschriebene, handtellergrosse Zone laut tympanitischen Schalls. Erhöhte Druckempfindlichkeit hierselbst ist nicht mit Sicherheit nachweisbar. Einführen einer Magensonde ist wegen Unruhe des Pat. unmöglich. Nach diesem Befunde wird eine perforirende Darmverletzung angenommen und sofort die Eröffnung der Bauchhöhle beschlossen.

Operation (Abends 9 Uhr, ca. 2—3 Stunden nach dem Trauma) Prof. v. Eiselsberg. Chloroformnarkose mit Billroth'scher Mischung. Eröffnung des Abdomens in der Mittellinie links vom Nabel im Bereiche des Mesogastriums, dieses nach oben überschreitend. Heraustreten von Luftblasen wird nicht bemerkt, wohl aber findet sich etwas Dünndarminhalt im freien Bauchraum. Die vorliegenden Dünndärme sind mässig gebläht, die Serosa geröthet, hier und da mit Fibrinflöckchen und Kothpartikelchen bedeckt. Das grosse Netz ist nach oben gedrängt. Die Därme sind zum grossen Theile lose miteinander verklebt. Beim Hervorziehen lösen sich die Verklebungen leicht und es wird sofort ein Loch in einer Dünndarmschlinge bemerkt. Die Schlinge wird aus der Wunde herausgelagert, das Loch comprimirt und mit einem feuchten Tuch zugedeckt. Beim weiteren exacten Absuchen des ganzen Magendarmtractus unter Vermeidung vollständigen Herauswälzens grösserer Darmabschnitte wird noch ein zweites Loch im Dünndarm entdeckt, welches gleichfalls comprimirt und herausgelagert wird. In den abschüssigen Theilen, besonders im rechten Hypochondrium und kleinen Becken, befinden sich zahlreichere kleine Kothpartikelchen. Anderweitige Verletzungen werden nicht constatirt. Blutungen im Mesenterium fehlen vollständig. Das zuerst gefundene Loch im Darm ist länglich, quergestellt zur Darmachse, und nimmt ungefähr ein Viertel der Darmperipherie ein. Die Mucosa prolabirt so sehr, dass die Ränder der Muscularis und Serosa nicht zu sehen sind, keine Blutung. Im Momente des Auffindens ist Kothaustritt nicht zu bemerken, wohl aber später, nachdem die Schlinge herausgelagert ist, anscheinend nach Aufhören der Contraction an dieser Stelle. Das Loch beginnt in unmittelbarer Nähe des Mesenterialansatzes. Das Mesenterium selbst zeigt auch hier keine Veränderung, ebensowenig die nächste Umgebung des Loches. Von gleicher Beschaffenheit und Grösse ist das zweite Loch und sein Umgebung. Es liegt jedoch weiter entfernt vom Mesenterialansatze. Die Perforationen mögen ungefähr an den Grenzen des mittleren Drittels des Dünndarmes ihren Sitz gehabt haben.

Digitized by Google

Verschluss der Oeffnungen durch 2—3fache Etagennaht in querer Richtung. Während der ganzen Dauer der Operation wurden die Därme und die Bauchhöhle mit warmer Kochsalzlösung ausgiebig bespült und besonders die abschüssigen Theile sorgfältig ausgetupft und vorsichtig abgewischt. Im Ganzen wurden etwa 20 Liter Kochsalzlösung verbraucht. Schluss der Bauchdecken mittels dreifacher Etagennaht, fortlaufende Peritonealnaht, Fascienknopfnähte, fortlaufende Hautnaht. Aseptischer Verband. Die Nahtlinie wird durch Heftpflasterstreifen gesichert.

Bezüglich des weiteren Verlaufes ist zu berichten, dass das Befinden des Pat. während der ersten 4 Tage nach der Operation Besorgniss erregte. Schon am ersten Tage stellte sich wiederholtes Aufstossen und Pulsbeschleunigung bis 140 ein. Die Qualität des Pulses blieb eine günstige. Am zweiten Tage begann Pat. zu deliriren, das Aufstossen hielt an, zweimal wurden grössere Mengen Flüssigkeit erbrochen. Der Bauch war dabei kaum merkbar aufgetrieben und nur wenig druckempfindlich. Im Laufe des Tages erfolgten 3 Stuhlentleerungen. Abends sank die Temperatur von 38,2 bis 36,5. Pat. sah äusserst verfallen aus und antwortete träge mit leiser Stimme, so dass bereits ein letaler Ausgang befürchtet wurde. Nur der zwar frequente, aber seiner Qualität nach dauernd befriedigende Puls und die kräftige Jugend des Pat. liessen die Hoffnung zu, dass Pat. mit der bestehenden Peritonitis fertig würde. Wenngleich in der folgenden Nacht die Temperatur noch bis 35,8 sank, so war doch das Aussehen am dritten Krankheitstage ein weit besseres. Die Temperatur war normal, der Puls nur wenig beschleunigt. An diesem und am folgenden Tage erfolgte noch je einmal Erbrechen. Stuhl und Winde gingen ab. Am 5. Krankheitstage war, abgesehen von Schwächegefühl, vollkommenes Wohlbefinden eingetreten. Therapeutisch wurde durch Kochsalzinfusionen subcutan und per anum, sowie durch Campherinjectionen und kleine Gaben von Thee und Wein günstig einzuwirken versucht. Am 7. Tage wurde das Wohlbefinden von Neuem durch einen plötzlichen Temperaturanstieg bis 40° unterbrochen, dabei klagte Pat. über Kopfschmerzen und Stiche in der rechten Brust. Von Seiten des Abdomens wurden keine Klagen geäussert. Trotzdem wurde die Wunde nachgesehen. Dabei zeigte sich, dass die sonst reactionslosen Wundränder an einigen Stellen auseinanderwichen und Secret durchtreten liessen. Nach Entfernung der Mehrzahl der Nähte und Auseinanderdrängen der Wundränder mittels Pincette stürzte eine grössere Menge (etwa ein Tassenkopf voll) dünnen, bräunlichen, geruchlosen Eiters hervor. Es bestand zwischen Haut und Fascie eine grosse Höhle, in deren Grunde abgestossene und im Abstossen begriffene Ligaturen und Suturen sichtbar wurden. Beim Fehlen jeglicher Entzündungserscheinungen konnte hierin der Temperaturanstieg eine Erklärung nicht finden. Und in der That wurde eine Infiltration des rechten unteren Lungenlappens nachgewiesen.

In der Folgezeit wurde das Krankheitsbild lediglich durch die Erscheinungen seitens der erkrankten rechten Lunge beherrscht. Die Wunde am Bauch reinigte sich langsam und schloss sich mittels einer fast lineären Narbe, indem die Wundränder durch Heftpflasterstreifen ganz einander genähert wurden. Die Dämpfung über dem rechten unteren Lungenlappen blieb 3 Wochen hindurch fast unverändert bestehen. Ob dieselbe schliess-

Digitized by Google

lich durch ein Exsudat bedingt war, konnte nicht mit Sicherheit eruirt werden, da Pat. eine Probepunction auf das Energischste ablehnte. Blutige Beimengungen in dem spärlichen, eitrigen Auswurf wurden nie bemerkt. Die Höhe der Temperatur war eine sehr wechselnde. Von der fünften Woche an blieb die Temperatur normal, die Lungenerscheinungen bildeten sich allmählich zurück. Am 57. Tage nach der Operation, zu Beginn der neunten Woche, konnte Pat. geheilt mit relativ fester Operationsnarbe entlassen werden.

Durch die ausgiebige Durchspülung der Peritonealhöhle sollte zunächst eine mechanische Fortschwemmung und damit eine erhebliche Verminderung der infectiösen Keime und ihrer Producte erzielt werden. Gleichzeitig sollte auch ein Theil der warmen Kochsalzlösung zur Resorption gelangen und ferner die Peristaltik des Darms durch sie angeregt werden. Um die Peristaltik in keiner Weise zu beeinträchträchtigen, wurde auch nach der Operation die Darreichung von Opium streng vermieden. Noetzel[1]) hat besonders darauf hingewiesen, dass durch das Opium nicht so sehr die Resorption verzögert, als vielmehr die Peristaltik aufgehoben wird, wodurch die Peritonealhöhle des wichtigsten Factors ihrer Resistenz beraubt wird, das ist die ausserordentlich grosse Oberfläche des Peritoneums.

Der Bauchdeckenabscess muss wohl als eine Infection von innen her aufgefasst werden. Ob auch die Lungenerkrankung, durch welche das Leben des Kranken neuerlich bedroht wurde, in einen ursächlichen Zusammenhang mit der Peritonitis zu bringen ist, lasse ich dahingestellt.

Das Trauma an sich — Fall aus 2 m Höhe mit dem Bauch über eine hölzerne Barrière — legte die Möglichkeit einer Darmverletzung bei unserem Patienten nahe. Das Ergebniss der Untersuchung 2 Stunden nach dem Unfall war, kurz wiederholt, folgendes. Subjectiv: Intensive Schmerzen im ganzen Leibe, die unmittelbar nach dem Fall aufgetreten waren, so dass sich Patient nicht allein erheben konnte; einmaliges Erbrechen etwa 20 Minuten nach dem Fall, darauf anhaltender, äusserst quälender, die Leibschmerzen erhöhender Brechreiz. Objectiv: vollkommen klares Bewusstsein; hochgradige Unruhe; Haut und Schleimhäute nicht anämisch; andauernder heftiger Brechreiz, ohne dass irgend welche Massen erbrochen werden; kräftiger, regelmässiger, aber beschleunigter Puls — 120 — ganz geringe Auftreibung des Leibes; brettharte Spannung der Bauchdecken; die leichteste Berührung erhöht überall die spontanen Schmerzen, vielleicht ist die Druckempfindlichkeit dicht unterhalb des Nabels etwas stärker, daselbst anfangs eine runde, handtellergrosse Partie mit auffallend lautem Percussionsschall;

1) Noetzel, Ueber peritoneale Resorption und Infection. Langenbeck's Archiv. 57. Heft 1. 1898.

Digitized by Google

die Leberdämpfung ist etwas verschmälert; über den abschüssigen Theilen keine Dämpfung; die Athmung ist kostal und oberflächlich.

Nach diesem Befunde wurde von vornherein eine grössere Blutung ausgeschlossen. Der relativ gute Puls, die Regsamkeit der cerebralen Functionen, das Fehlen der bemerkenswerthen Theilnahmlosigkeit, die exacte Wiedergabe des Unfallherganges, die lebhafte Schmerzempfindung, die Unruhe und kräftigen Bewegungen sprachen gegen das Vorhandensein eines Depressionszustandes des gesammten Nervensystems, des sog. Shocks. Für eine Verletzung der Milz, der Nieren, der Harnblase, der Leber fehlten jedwede Anhaltspunkte. Es blieb daher nur die Annahme einer groben Läsion des Magendarmtractus übrig. Für eine Zerreissung des Magens hätte vielleicht der Brechreiz ohne thatsächliches Erbrechen sprechen können. Auf das Fehlen von Erbrechen als charakteristisches Symptom für Magenperforation ist von vielen Seiten aufmerksam gemacht worden, pathognomonisch jedoch ist es nicht, wie von anderer Seite betont wird [1]). Unser Patient hatte aber einmal bald nach dem Unfall erbrochen. Wenn man ferner das Vorhandensein der Leberdämpfung und die Art der Verletzung gegenüber der geschützten Lage des Magens in Betracht zog, verlor die Annahme einer Magenzerreissung jeden Grad von Wahrscheinlichkeit. Es konnte daher nur von Seiten des Darms eine Erklärung für die vorhandenen Symptome gesucht werden. Die sofort vorgenommene Laparotomie bestätigte die Diagnose. Unmittelbar nach Eröffnung des Bauches, wobei Entweichen von Gas nicht zu bemerken war, stellte sich eine Dünndarmschlinge mit einem rundlichen pfennigstückgrossen Loch ein, welches durch prolabirte Schleimhaut im Momente des Auffindens verschlossen zu sein schien. Da aber trotzdem ausgetretener Darminhalt in der nächsten Umgebung dieses Loches sich fand, so musste angenommen werden, dass der Kotheintritt entweder im Momente der Perforation erfolgt war, oder dass der Schleimhautverschluss nur ein unvollkommener, periodischer war. Nach Herauslagerung der Schlinge erschlaffte die in nächster Umgebung des Loches contrahirte Darmpartie und jetzt trat Inhalt heraus. Beim weiteren methodischen Absuchen der Darmschlingen und des Mesenteriums fielen ausgedehnte zarte Verklebungen der Darmschlingen und fibrinöse Auflagerungen auf. In der rechten Regio iliaca wurde eine zweite Dünndarmschlinge mit einem rundlichen Loch von derselben Grösse nnd Beschaffenheit wie das erste gefunden. Auch hier war im Momente des Auffindens Kothaustritt nicht zu bemerken. Dagegen fand man auf der rechten

1) Petry, Ueber die subcutanen Rupturen und Contusionen des Magen-Darmcanals. Bruns' Beiträge. 1896. Bd. XVI. S. 627.

Digitized by Google

Darmbeinschaufel und im kleinen Becken kleinste, gelblich graue Kothpartikelchen. Bemerkenswerth war also, dass weder der Schleimpfropf noch die Spannung der Darmschlingen einerseits und die Spannung der Bauchmuskeln andererseits den Kothaustritt verhütet hatten. Es scheint vielmehr, dass im Momente der Verletzung oder unmittelbar nachher Kothaustritt erfolgt war, da schon 3 Stunden später eine ausgedehnte, fibrinöse, adhäsive Peritonitis sich entwickelt hatte.

Wie ich schon oben hervorhob ist mir unser Fall gerade wegen des Symptoms der brettharten Spannung der Bauchdecken erwähnungswerth. Auf dieses Symptom hat ganz besonders Trendelenburg[1]) aufmerksam gemacht, indem er sagt: „Die Erfolge der Laparotomie und Naht bei Magen und Darmruptur werden erst dann besser werden, wenn man es sich zur festen Regel gemacht haben wird, bei deutlicher Spannung der Bauchmusculatur und Druckempfindlichkeit des Bauches, besonders wenn diese Erscheinungen nicht schnell abnehmen, sondern zunehmen, ohne Säumen die Laparotomie zu machen, abgesehen von den Fällen, in denen Blut und Urin eine Ruptur der Niere anzeigt, wobei bekanntlich die Operation nur selten nothwendig wird, übrigens die Spannung auch nicht sehr ausgesprochen ist.“ Die Feststellung und Beobachtung dieser localen Symptome haben ihm eine grössere Bedeutung, als die Berücksichtigung des Allgemeinbefindens. Die höchsten Grade der Spannung unter Mitbetheiligung des Krampfes sollen gerade bei Magen- und Darmrupturen, bei reichlichem Austritt von Speisebrei und Darmflüssigkeit beobachtet werden, so dass der Zustand des Bauches unwillkürlich an das Bild bei Tetanischen erinnert. Diese Spannung soll durch den chemischen und mechanischen Reiz des Peritoneums durch die ausgetretene Flüssigkeit bedingt sein, da sie bei einfachen Contusionen meist garnicht, wohl aber auch bei stärkerer Blutung auftritt. „Vor allen Dingen die brettharte Contractur und Spannung der gesammten Bauchmusculatur“ sicherte auch in dem Falle von Greve[2]) die frühzeitige Diagnose des Kothaustritts und rechtfertigte die sofortige Laparotomie (5 Std. p. tr.). Mit derselben Bestimmtheit spricht sich auch Hahn[3]) über dieses Symptom aus, und er hofft, dass

1) Trendelenburg, Ueber Milzexstirpation wegen Zerreissung der Milz durch stumpfe Gewalt und über die Laparotomie bei schweren Bauchcontusionen überhaupt. Deutsche med. Wochenschr. 1899. Jahrg. XXV. Heft 40 u. 41. S. 675.

2) Greve, Ein geheilter Fall von Hufschlagverletzung des Bauches mit subcutaner Darmperforation. Deutsche med. Wochenschr. 1899. Jahrg. XXV. V. B. Nr. 6. S. 30.

3) Hahn, Zwei Fälle von Verletzung des Magendarmtractus. Münchn. med. Wochenschr. 1899. Jahrg. XLVI. Heft 33. S. 1080.

Digitized by Google

sich die Prognose der operirten Fälle sicherlich um Vieles günstiger gestalten würde, wenn man dieses wohl constanteste Symptom einer Darmzerreissung in künftigen Fällen mehr beachten würde. Angerer legte jüngst auf dem letzten Chirurgencongress in Berlin diesem Symptom eine hohe Bedeutung zu. Das Symptom der brettharten Spannung der Bauchdecken wird auch von französischen Autoren[1]) als das wichtigste für Darmverletzung hervorgehoben; es ist allein eine Indication für sofortige Intervention. Hartmann nimmt die Entdeckung dieses Symptoms für sich in Anspruch.

Umschriebene Druckempfindlichkeit war in unserem Falle nur wenig ausgesprochen. Patient war wohl zu aufgeregt und unruhig, um einen local erhöhten Schmerz überhaupt noch zu erkennen. Die hochgradige Empfindlichkeit des ganzen Abdomens wurde als ein Zeichen beginnender Peritonitis aufgefasst. Dieselbe Deutung erfuhr auch der äusserst quälende, häufige Brechreiz. Das einmalige Erbrechen bald nach der Verletzung gewann erst durch den sich daran anschliessenden Brechreiz an positivem Werth.

Denn vereinzeltes Erbrechen kann eben so sehr bei einfachen Contusionen vorkommen, wie bei Rupturen des Darms fehlen, solange es eben noch nicht durch die einsetzende Peritonitis bedingt ist. „Auf jeden Fall," sagt Trendelenburg, „ist Erbrechen gleich nach dem Unfall oder bald nachher ein Symptom, welches zur aufmerksamen Untersuchung und Beobachtung auffordert. Meist bedeutet es eine schwere Schädigung innerhalb der Bauchhöhle."

Sehr auffallend war auch in unserem Falle die engumschriebene Zone laut tympanitischen Schalles unterhalb des Nabels, ein Symptom, welches bisher nur einmal von Schmitt[2]) beobachtet zu sein scheint und von ausgetretenem Gase herrührend gedeutet wird.

Die übrigen bei Bauchverletzungen durch stumpfe Gewalt in Betracht kommenden Symptome sind schon vielfach eingehend erörtert worden. Theils sind sie nur Einzelbeobachtungen, theils werden sie als dem sog. Shock oder der bereits begonnenen Peritonitis zugehörig gedeutet. Wenn sich in der That an der Hand weiterer Beobachtungen die brettharte Spannung der Bauchmuskeln als ein klassisches Symptom für Darmverletzung bewahrheitet, dürfte wohl in Zukunft die Frühdiagnose erleichtert sein, und der tragische Ausgang dieser Verletzungen durch ein frühzeitiges chirurgisches Eingreifen öfter als bis-

1) Bull. et mém. de la soc. de Chir. de Paris. 1898. No. 30. Ref. Hildebrand über 1898. p. 529.

2) Schmitt, Ueber Verletzungen des Unterleibes durch stumpfe Gewalt. Münchn. med. Wochenschr. 1898. Jahrg. XLV. Nr. 28 u. 29.

Digitized by Google

her hintangehalten werden. Wie wenig sicher die natürlichen Schutzmittel — Schleimhautprolaps, Contraction des Darms und der Bauchmuskeln — sind, wie schnell die Peritonitis fortschreiten kann, erhellt sehr deutlich aus dem vorliegenden Falle, welcher bereits 3 Stunden nach dem Trauma operirt wurde. So fand v. Eiselsberg [1]) in einem Falle von Schussverletzung — Revolverschuss in die linke Leistengegend —, welchen er 10 Stunden nach dem Trauma laparotomirte, eine eitrige, jauchige Peritonitis und 3 Löcher im Colon descendens. Der Fall endete letal 8 Tage nach der Operation. Auf das Schwinden etwaigen Shocks darf daher nicht allzulange gewartet werden, denn jeder Augenblick ist kostbar gegenüber den Gefahren der fortschreitenden Peritonitis.

In der deutschen Litteratur habe ich seit der Arbeit von Petry 18 Fälle von Bauchverletzung durch stumpfe Gewalt beschrieben oder kurz erwähnt gefunden, bei welchen die Laparotomie ausgeführt wurde. In allen Fällen handelte es sich um männliche Individuen.

Autor	Lfde. Nummer	Alter des Verletzten	Zeit der Operation nach der Verletzg.	Ausgang	Bemerkungen
Habs, Münchn. med. Woch. 1897. S. 1399.	1	19 Jahre.	3 Stdn.	Heilung.	—
Eichel, Bruns' Beitr. 1898. XXII. S. 219.	2	36 Jahre.	16 =	Tod 12 St. p. oper.	—
	3	20 Jahre.	18 =	Heilung.	—
	4	31 Jahre.	31 =	Tod 90 St. p. oper.	—
Ziegler, Münchener med. Woch. 1898. Nr. 10. S. 292.	5	?	10 =	Tod.	Der Fall ist nur kurz erwähnt.
Schmidt, Münchn. med. Woch. 1898. Nr. 28 u. 29.	6	27 Jahre.	16 =	Tod 12 St. p. oper.	—
	7	45 Jahre.	17 =	Tod 6 Tage p. traum.	Circumscripte fibrinös-eitrige Peritonitis. Myodegeneratio cordis.
	8	29 Jahre.	30 =	Tod 18 St. p. oper.	—
	9	32 Jahre.	60 =	Tod 12 St. p. oper.	Operation unterbrochen wegen zunehmenden Collapses.

1) Eiselsberg, Zur Casuistik der Resectionen und Enteroanastomosen am Magen und Darmcanale. Langenbeck's Archiv. 54. Heft 3.

Digitized by Google

Autor	Lfde. Nummer	Alter des Verletzten	Zeit der Operation nach der Verletzg.	Ausgang	Bemerkungen
	10	31 Jahre.	4 „	Tod 6 Tage p. traum.	Drehung des Coecums und Col. asc. um das sehr lange Mesenterium, wodurch die ileusartigen Erscheinungen in vivo Erklärung fanden.
	11	26 Jahre.	9 „	Heilung.	—
	12	55 Jahre.	11 „	Tod 3½ Tage p. op.	2 kleine Perforationen im Duodenum übersehen.
Neugebauer, Wien. klin. Woch. 1899. Nr. 3. S. 54.	13	30 Jahre.	49 „	Tod 13 St. p. oper.	—
Greve, Deutsche med. Woch. 1899. V. B. 6. S. 30.	14	31 Jahre.	5 „	Heilung.	—
Schoenwerth, Münchn. med. Woch. 1899. Nr. 4. S. 109.	15	21 Jahre.	7½ „	Heilung.	—
Hahn, Münchn. med. Woch. 1899. Nr. 33. S. 1084.	16	23 Jahre.	3 „	Heilung.	—
Evler, Deutsche med. Woch. 1900. V. B. 2. S. 14.	17	16 Jahre.	12 „	Heilung.	—
Dazu der unsrige Fall.	18	21 Jahre.	2½ „	Heilung.	—

Von 18 operirten Fällen trat also 8 Mal (44,5 Proc.) Heilung und 10 Mal (55,5 Proc.) Tod ein.

In Fall 7 und 10 kann der letale Ausgang nicht als Misserfolg der Operation angesehen werden. Es wurde vielmehr durch die Myodegeneratio cordis bezw. durch die Drehung des Coecums verschuldet. In Fall 8 musste die Operation wegen zunehmenden Collapses unterbrochen werden, noch bevor die Perforation im Darm aufgefunden werden konnte. In Fall 12 wurden zwei kleine Perforationsöffnungen im Duodenum übersehen.

Es würden somit 6 Todesfälle (= 33,3 Proc. aller Operirten) übrig bleiben, welche trotz der an sich gelungenen Operation nicht verhütet werden konnten.

Bei völliger Ausschaltung der Fälle 7, 10, 8 und 12 würden 8 Fälle (57 Proc.) mit Ausgang in Heilung, 6 Fällen (43 Proc.) mit Ausgang in Tod gegenüberstehen.

Digitized by Google

Es wurde operirt:

innerhalb der	1.—5.	Stunde	4 mal	(1. 14. 16. 18.).	Heilung trat ein	4 mal	=	100 %
"	6.—10.	"	3 "	(5. 11. 15.).	"	2 "	=	66,6 %
"	11.—15.	"	1 "	(17.).	"	1 "	=	100 %
"	16.—20.	"	3 "	(2. 3. 6.).	"	1 "	=	33,3 %
"	21.—60.	"	3 "	(4. 9. 13.).	"	0 "	=	0 %

So gering auch die Zahl der hier aufgeführten Fälle ist, so geht doch aus der angestellten Betrachtung hervor, dass die Aussicht auf einen erfolgreichen Eingriff sehr schnell von Stunde zu Stunde schlechter wird. Nach Petry endeten von 42 Laparotomirten 14 mit Genesung (33,3 Proc.) und 28 mit Tod (66,7 Proc.). In 1 Falle war der Tod die Folge einer intercurrenten Erkrankung, in 5 weiteren die Folge unvollkommener Operationsmethode; die übrigen 22 Todesfälle (ca. 50 Proc. aller Operirten) sind als Misserfolge nach der Operation anzusehen.

Von 18 innerhalb der ersten 24 Stunden Operirten genasen 8 (44,5 Proc.) und starben 30 (55,5 Proc.). Von den 24 später als 24 Stunden p. tr. Operirten endeten 6 (25 Proc.) mit Genesung und 18 (75 Proc.) mit Tod.

Die beiden Statistiken sind sowohl der Zahl, wie auch der Zeit nach sehr verschieden. Die Statistik von Petry umfasst einen Zeitraum von ca. 14 Jahren (1883—1896), die von mir dagegen nur einen solchen von 3 Jahren (1897—1899). Es ist ja von vornherein als sehr wahrscheinlich anzunehmen, dass die Operationsresultate der letzten 3 Jahre mit den Fortschritten der Technik der Bauchchirurgie bessere geworden sind. Andererseits ist aber vielfach betont worden, dass gerade von einer Frühdiagnose und darnach von einem frühzeitigen Eingriff der gute Ausgang der Operation abhängig ist. Und dass in der That dem so ist, finde ich auch bei gegenseitiger Betrachtung der beiden Statistiken bestätigt. Die Gesammtmortalität betrug bei Petry 11,2 Proc. mehr nach Ausschaltung derjenigen Todesfälle, welche nicht als Misserfolg der Operation anzusehen waren, sogar 16,7 Proc. mehr. Nach Fortlassung derjenigen Fälle bei Petry, welche später als 24 Stunden p. tr. operirt wurden, war die Mortalität dieselbe, wie bei sämmtlichen von mir zusammengestellten Fällen.

Eine Erklärung hierfür ist wohl darin zu suchen, dass einerseits die Fälle, welche nach Ablauf von 24 Stunden operirt wurden und eine sehr hohe Mortalität lieferten, bei Petry sehr zahlreich sind (4 : 14) und dass ferner innerhalb der ersten 24 Stunden die Operationen bei Petry meist später vorgenommen wurden.

Digitized by Google

IV.

Aus der I. chirurgischen Universitätsklinik zu Wien (Hofrath Albert).

Casuistische Beiträge zur Kenntniss der Mikrognathie.

Von

Dr. Hans Lorenz,

Operationszögling der Klinik.

(Mit 16 Abbildungen.)

Beobachtungen von Kleinheit des Unterkiefers finden sich in der Litteratur, eingestreut in Veröffentlichungen über die wahre Kieferklemme, in ansehnlicher Zahl. Fast in jeder der diesbezüglichen zahlreichen Arbeiten[1]) stösst man auf Fälle, an denen neben dem Anchylostoma eine Verkümmerung des Unterkiefers auffallend war.

Doch die meisten Autoren gehen über die Mikrognathie wie über einen zufälligen Befund mit wenigen Worten hinweg, und während die Aetiologie der Kieferklemme und ihre Behandlung erschöpfende Darstellungen gefunden, wissen wir über die Ursachen der eigenthümlichen, als Mikrognathie bezeichneten Wachsthumsstörung so gut wie nichts. Es ist das begreiflich, denn die Mundsperre mit ihren traurigen Folgen treibt die Kranken zum Chirurgen, und nicht die Entstellung, an die sich schliesslich die Kranken ebenso gewöhnen, wie an die dabei öfters zu beobachtende Behinderung der Sprache.

Da aber jeder neu mitgetheilte Fall von Mikrognathie die Frage nach der Ursache derselben ihrer Lösung vielleicht näherzubringen vermag, so halte ich auch die Veröffentlichung der nachstehenden Fälle für berechtigt.

Herr Primarius Ewald gab mir die Anregung dazu, wofür ich ihm herzlich danke.

1. Sarah Schneider, 17 Jahre alt, aufgenommen 26. October 1897.

Anamnese: Patientin giebt an, vor 2 Jahren plötzlich und unter Fieber mit Schmerzen in der rechten Hüfte erkrankt zu sein. Im Ver-

1) Ein reichhaltiges Verzeichniss derselben ergiebt sich aus L. Alexander's Arbeit in den Beiträgen zur klin. Chirurgie. Bd. XX. S. 681.

Digitized by Google

laufe dieser Erkrankung, etwa ein halbes Jahr nach deren Beginn, habe sich unter starken Schmerzen in der rechten Unterkiefergegend ein Abscess gebildet, der eröffnet wurde und bald, ohne Abgang von Knochenstückchen, ausgeheilt sein soll. Während der Bildung dieses Abscesses sei Kiefersperre aufgetreten, die sich allmählich immer mehr steigerte und vor einem Jahr vollständig wurde. Vor dem Auftreten des Abscesses habe sie den Mund stets gut geöffnet und das Kinn sei vorher nicht zurückgestanden, sondern die Kleinheit des Unterkiefers habe sich erst seither allmählich entwickelt.

Diese Angaben erwiesen sich später insofern als falsch, als sich herausstellte, dass die Patientin schon vom 10. Juli 1894 bis zum 9. Juli 1895 wegen ihres Hüftgelenkleidens auf der I. chirurgischen Abtheilung im Wiener Rudolfsspitale in Behandlung stand. Dort hatte sie angegeben, sie sei ein Jahr zuvor, also 1893, mit Schmerzen in der rechten Hüfte erkrankt, worauf sich Bewegungsstörung und falsche Stellung der Extremität eingestellt habe. Im Verlauf der Erkrankung hätten sich an verschiedenen Körperstellen Abscesse gebildet, so am linken Oberschenkel, unter der linken Clavicula, in der Unterkinngegend und in der Gegend des Kreuzbeines. Der Status praesens vom 11. Juli 1894 enthält die Angabe: „Patientin in der Entwickelung des Skelettes zurückgeblieben. Mikrocephalie. In der rechten Unterkiefergegend eine granulirende Stelle."

Fig. 1.

Status praesens: Für ihr Alter mittelgrosse, ziemlich gut genährte Patientin mit normalem Herz- und Lungenbefund. Der Kopf der Patientin ist etwas klein, doch nicht so, dass man von Mikrocephalie sprechen könnte. Der Unterkiefer ist in der Entwickelung zurückgeblieben, daher im Verhältniss zum anderen Kopfskelette zu klein, das Kinn erscheint stark zurückgeschoben. Die oberen und viel mehr noch die unteren Schneidezähne sind schief nach vorne gerichtet und völlig unbeweglich so fest aneinander gepresst, dass man nicht einmal mit einem Spatel zwischen die Zahnreihen einzudringen vermag. Dabei scheint das Gebiss vollständig intact zu sein und die mittleren oberen und unteren Schneidezähne entsprechen einander in der Stellung. Eine Asymmetrie besteht also nicht.

In der rechten Submaxillargegend, nahe dem Kinn, findet sich eine

Digitized by Google

schwer zu erkennende, 1 cm lange, nicht eingezogene und nicht fixirte Narbe. Der Unterkieferknochen ist überall sehr dünn und schmal, in der Gegend der Kiefergelenke ist nichts Abnormes zu fühlen, die Masseteren sind beiderseits atrophisch.

Die rechte Hüftgelenksgegend ist von zahlreichen, am Knochen festsitzenden Narben und zwei eiternden Fisteln eingenommen, der deformirte Femurkopf steht am Darmbeinteller, etwa 10 cm über der Gelenkpfanne, das Os ilei ist verdickt. Nennenswerthe Bewegungseinschränkung besteht nur im Sinne der Abduction.

Operation am 3. November 1897 durch Dr. Ewald in ziemlich ruhiger Chloroformnarkose.

Schnittführung nach Krasske. Bogenförmiger Schnitt oberhalb der Basis der rechten Ohrmuschel, an den sich ein 1 cm langer Schnitt nach vorne auf dem Jochbogen ansetzt. Nach Unterbindung der spritzenden Gefässe wird durch Zurückschieben der Weichtheile das Kiefergelenk blossgelegt. Es zeigt sich dabei der Gelenkfortsatz verkürzt, das Gelenk vollständig synostosirt und der Kronenfortsatz mit dem Jochbogen knöchern verwachsen. Es wird daher ein fingerbreites Knochenstück herausgemeisselt, was aber an der Kiefersperre nichts ändert. Die gesetzte Höhle wird mit einem Jodoformgazestreifen drainirt und die Hautwunde genäht. Linkerseits wird in der gleichen Weise vorgegangen und es finden sich ganz analoge Verhältnisse. Nachdem auch hier ein fingerbreites Knochenstück entfernt ist, ist der Unkerkiefer vollständig beweglich. Aseptischer Verband.

Am 7. November werden die Drainagestreifen gekürzt, die Patientin kann bereits selbst langsam den Mund ziemlich gut öffnen und schliessen. Am 12. November werden die Nähte und die Drainagestreifen entfernt, die Höhlen granuliren schön. Patientin kann die Zähne bereits ziemlich fest zusammenpressen, die Oeffnung des Mundes gelingt anstandslos. Am 26. November sind die Drainagelücken fast vollständig geschlossen, Patientin kaut bereits härtere Speisen. In den nächsten Tagen fiel auf, dass der Kiefer allmählich weiter nach hinten rücke. Am 2. December betrug die früher geringere Distanz zwischen den unteren und oberen Schneidezähnen 7 mm, ausserdem stiessen jetzt beim Schliessen des Mundes die ersten Molares beiderseits zuerst zusammen, so dass vorne zwischen den Schneidezähnen eine Oeffnung von 8 mm bestehen blieb, die sich nicht weiter verkleinern liess.

Am 7. December wurden in Chloroformnarkose die Adductorenansätze vom rechten Schambein mit stumpfer Gewalt abgelöst und es wurde unter mässiger Extension eine Gypshose in Abductionsstellung angelegt.

Am 25. December begann die bis dahin afebrile Patientin zu fiebern und über Schmerzen in der rechten Hüfte zu klagen, in den nächsten Tagen stellten sich überdies stärkere Schmerzen im Bauch ein, im rechten Hypogastrium war eine auch auf Druck schmerzhafte Stelle nachzuweisen und auch die oberhalb der rechten Spina anterior sup. ossis ilei befindliche, stark eingezogene Narbe war druckempfindlich geworden. Alles, was Patientin zu sich nahm, erbrach sie. Unter immer schwereren Allgemeinerscheinungen nahm die Druckempfindlichkeit im rechten Hypogastrium zu, es entstand dort Dämpfung und am 7. Januar 1898 war

Digitized by Google

oberhalb der rechten Spina anter. sup. eine Vorwölbung sichtbar geworden, deren Kuppe sich röthete. Am 9. Januar wurde dort incidirt, es entleerte sich eine grosse Menge stinkenden Eiters, mit dem Finger gelangte man in eine geräumige Höhle und konnte die blossliegende Symphysis sacroiliaca und die Vorderfläche des Kreuzbeines abtasten. Unter den Erscheinungen chronischer Nephritis starb die Patientin am 23. Januar 1898. Die Präparation der Kiefergelenkgegend bei der Autopsie ergab, dass die Kieferäste beiderseits durch Schwielengewebe mit der Schädelbasis verbunden waren.

2. Mechel Wagner, 8 Jahre alt, aufgenommen 30. Mai 1899.

Anamnese: Der Vater des Patienten giebt an, dass der Junge vor 3 Jahren Scharlach durchgemacht habe. In der Reconvalescenz traten Abscesse an verschiedenen Körperstellen auf, zuerst am linken Handrücken, dann in der Kreuzbeingegend, in der Gegend des linken Kiefergelenkes, am rechten Kieferwinkel und unterhalb desselben, am rechten Ellbogen, schliesslich noch einige kleine an verschiedenen anderen Stellen. Alle diese Abscesse wurden von einem Arzte incidirt. Der Vater des Patienten glaubt, dass zur Zeit, als die Abscesse bestanden, die jetzt vorhandene Mundsperre noch fehlte, kann dies mit Sicherheit aber nicht angeben. Aufgefallen ist sie ihm erst, als die Abscesse bereits ausheilten. Die ganze Erkrankung dauerte damals 8 Wochen. Seitdem blieb das Kinn im Wachsthum zurück und Patient vermochte nur mit grosser Mühe zu essen. Er kann zwar selbst kleingeschnittenes Fleisch zu sich nehmen, doch braucht er dazu ausserordentlich lange. In letzter Zeit wurden Behandlungsversuche mit Heister's Mundspiegel gemacht, die aber keinen weiteren Erfolg hatten, als dass der Kleine über Zahnschmerzen klagte.

Status praesens: Für sein Alter kleiner, schwächlich gebauter Junge mit normalem Herz- und Lungenbefund. Schon bei der Ansicht des Gesichtes en face oder im Profil fällt die Kleinheit des Unterkiefers auf. Lässt man die Lippen öffnen, so zeigt sich, dass die unteren Schneidezähne 1 cm hinter den oberen stehen und dass eine leichte Verschiebung des Unterkiefers nach rechts besteht, derart, dass der erste linke untere Schneidezahn in die Mittellinie gerückt ist. Die Schneiden der auffallend stark nach vorne gerichteten Schneidezähne in beiden Kiefern stehen für gewöhnlich in ein und derselben Horizontalebene, weiter öffnen lässt sich das Gebiss nicht, hingegen können die Kiefer im Sinne der Schliessung noch etwas näher aneinander gebracht werden, derart, dass die Schneidezähne des Oberkiefers jene des Unterkiefers übergreifen, ein Umstand, der die Möglichkeit erklärt, kleingeschnittene Speisen, wenn auch sehr langsam, zu zerkauen.

Tastet man den Unterkiefer genauer ab, so findet man, dass er unproportionirt ist, dass sein Körper schmäler, kürzer und schlanker ist, als es normalen Verhältnissen entsprechen würde und dass der Kieferwinkel auffallend stark nach unten vorspringt, während vor ihm förmlich ein Ausschnitt im unteren Kieferrande zu tasten ist. Masseter und Temporalis sind beiderseits ungemein schmächtig. In der Gegend des linken Kiefergelenkes und unterhalb des rechten Kieferwinkels finden sich zarte, verschiebliche, nicht eingezogene, von Incisionen herrührende Narben.

Digitized by Google

Die submaxillaren Lymphdrüsen sind beiderseits vergrössert. Mehr oder minder zarte Incisionsnarben finden sich auch an den anderen, schon in der Anamnese erwähnten Stellen, unter anderem auch an der Streckseite des rechten Ellbogengelenkes, das vollkommen gebeugt, aber nur bis zu 140° activ und passiv gestreckt werden kann.

Operation am 10. Juni durch Docent Ewald in ruhiger Schleichmischungsnarkose. Da die leichte Asymmetrie des Unterkiefers für stärkere Erkrankung des rechten Kiefergelenkes spricht, wird zunächst auf dieser Seite operirt. Horizontaler Schnitt entlang dem Jochbogen, vom Tragus etwa 3 cm nach vorne. An das hintere Ende dieses Schnittes schliesst sich nach rückwärts ein die obere Ohrmuschelhälfte an ihrer Basis umkreisender Bogenschnitt an. Vertiefung des Schnittes bis auf den Kochen, exacte Blutstillung (Arteria temporalis), Zurückschieben der Weichtheile nach unten. Auf diese Weise ist eine sehr schöne Zugänglichkeit zum Kiefergelenke erzielt. Das völlig synostosirte Gelenk erscheint als kleine, nach unten abfallende Stufe, in der der Meniscus angedeutet ist. Knapp unterhalb dieser Stufe wird aus dem auffallend breiten Processus condyloideus ein etwa 1/2 cm breiter Streifen quer herausgemeisselt, was ziemliche Schwierigkeiten bereitet. Der Mund kann daraufhin noch nicht geöffnet werden. Ein Jodoformgazestreifen wird zwischen die Resectionsenden interponirt und beim Winkel am vorderen Ende des Bogenschnittes herausgeleitet. Hautnaht.

Links wird in der gleichen Weise vorgegangen. Bei der Schnittführung zucken beide Augenlider. Auch hier ist das Gelenk vollkommen synostosirt, der Meniscus durch eine seichte Stufe angedeutet, und der Processus condyloideus auffallend breit. Das Herausmeisseln eines gegen 1/2 cm breiten Knochenstreifens gelingt hier leichter, worauf der Unterkiefer sofort von selbst herabfällt. Versorgung der Wunde in gleicher Weise wie rechts, aseptischer Verband.

Schon am Tage nach der Operation vermag der Kleine den Mund zu öffnen, soweit es der Verband gestattet.

13. Juni. Verbandwechsel. Wunden reactionslos, beiderseits Vorziehen und Kürzen der Jodoformgazestreifen. 17. Juni: Entfernung der Streifen und der Nähte. Prima intentio der Nahtlinie. Der Mund kann gut geöffnet, die Schneidezähne können auf nahezu 2 cm entfernt werden.

Patient wird am 22. Juni mit granulirenden Stellen an dem Orte der beiden Drainagelücken entlassen, mit der Weisung, durch Behandlung mit dem Heister'schen Mundspiegel das gewonnene Resultat zu erhalten.

Eine Anfrage nach dem jetzigen Befinden blieb unbeantwortet.

3. Marie Machowetz, 16 Jahre alt, aufgenommen 9. November 1898. Patientin war bis vor 4 Jahren immer gesund, das Gesicht war in keiner Weise entstellt. Vor 4 Jahren stellten sich heftige Zahnschmerzen, Schwellung der rechten Gesichtshälfte und Kiefersperre ein. Dieser Zustand dauerte 2 Monate so ziemlich unverändert an, die Ernährung begann infolge der Kiefersperre zu leiden. Dann brach die Geschwulst nach aussen und gegen die Mundhöhle zu auf, entleerte Eiter und aus der inneren Durchbruchsöffnung soll ein Zahn stückweise abgegangen sein. Die Mundsperre schwand, die Schwellung nahm aber in den darauffolgenden Monaten noch zu, war Anfangs sehr hart, wurde später weicher

Digitized by Google

und blieb dann stationär. Später bemerkte die Patientin, dass die Kiefer-reihen immer schlechter auf einander passten und dass sich das Kinn verschiebe. Wegen der immer stärker werdenden Entstellung suchte sie unsere Klinik auf.

Fig. 2.

Status praesens: Kräftiges, ziemlich gut genährtes, ihrem Alter entsprechend grosses Mädchen. Hals, Thorax, Abdomen und Extremitäten normal gebildet, innere Organe normal.

Bei der Betrachtung des Gesichtes findet man eine beträchtliche Deformität in dessen unteren Abschnitten. Das Kinn ist aus der Mittellinie nach rechts hin verschoben, die linke Unterkiefergegend erscheint eingesunken, dagegen die rechte Unterkiefer- und Wangengegend geschwulstartig vorgewölbt. Diese Vorwölbung fühlt sich flaumig weich an. Das Oeffnen des Mundes gelingt anstandslos. Beim Schliessen der Zahnreihen kommt die linke untere hinter und unterhalb der oberen zu

Digitized by Google

stehen, so zwar, dass der Zwischenraum zwischen Eck- und zweitem Schneidezahn der linken Unterkieferhälfte in die Mittellinie zu liegen kommt. In der rechten Unterkieferhälfte stehen die Zähne unregelmässig. Die Kauflächen der vorderen sehen nach innen, die der hinteren nach

Fig. 3.

aussen. In der rechten Fossa carotica und retromandibularis ist die Haut narbig verändert, es findet sich dort ein von hinten nach vorne unten ziehender, annähernd linearer, ein wenig erhabener, hellweisser Narbenstreifen, der am Knochen fixirt ist.

Da die Patientin wünscht, dass man einen Versuch, ihre Entstellung zu verbessern, unternehme, so wird derselbe am 21. November durch Docent Ewald in ruhiger Schleichmischungsnarkose vorgenommen. Der Operationsplan ging dahin, nach Art der Sehnenplastik eine Verlängerung der rechten Unterkieferhälfte zu erzielen.

Längsschnitt am rechten Unterkieferrande vom Kieferwinkel 7 cm nach vorne. Vena facialis antica und Arteria maxillaris externa werden

Digitized by Google

doppelt ligirt und durchtrennt, der Schnitt wird bis auf den Knochen vertieft, das Periost wird mit dem Raspatorium zurückgeschoben. Der Knochen im Bereiche des Schnittes ist fast drehrund und kaum kleinfingerdick, dabei so spröd, dass er schon nach den ersten ganz sanften Meisselhieben zerbricht. Dadurch ist die Ausführung des ursprünglichen Planes unmöglich geworden und man muss sich mit der minimalen Verlängerung begnügen, die die entsprechende Vereinigung des etwas schräg gebrochenen Knochens ermöglicht. Zu diesem Zweck wird im oberen Winkel des hinteren und im unteren Winkel des vorderen Fragmentes je ein Bohrloch angelegt und so die beiden Fragmente durch einen durchgezogenen Silberdraht aneinander fixirt. An der Fracturstelle ist die Gingiva zerrissen und so besteht dort eine Communication mit der Mundhöhle. Die Wunde wird durch zwei Jodoformgazestreifen, von denen der eine nach vorn, der andere nach hinten führt, drainirt und die Haut bis auf die Drainagelücke vernäht.

Fig. 4.

Am 3. December sind die Kieferbewegungen wieder in früherem Umfange möglich, am 22. December wird der Silberdraht entfernt, dessen zusammengedrehte Enden in der früheren Drainagelücke, aus der jetzt Granulationen hervorragen, sichtbar sind. Anfangs Januar 1899 stösst sich ein Knochensplitter durch die Fistel ab, und am 6. Februar wird die Patientin mit einer feinen Fistel inmitten der sonst linearen Narbe entlassen. Sie öffnet den Mund so ungehindert wie früher, hat aber durch die Operation nichts gewonnen.

Anfangs Januar 1900 stellt sie sich wieder vor. Die Fistel ist geschlossen, die Entstellung ist so wie früher, ja noch hässlicher geworden, da die Patientin jetzt wulstige, scrophulöse Lippen hat. Auch besteht Conjunctivitis eczematosa des linken Auges.

Digitized by Google

4. Braindel April, 16 Jahre alt, aufgenommen am 6. Januar 1900. Anamnese: Patientin hat als Kind Scharlach und Masern durchgemacht. Später hat Patientin nur ab und zu an Kopfschmerzen gelitten. Ihr jetziges Ohrenleiden begann angeblich vor acht Jahren mit Zahnschmerzen, worauf ein Abscess im Ohre aufgetreten sein soll, der incidirt wurde. Seither beständig Ausfluss aus dem Ohr, mässige Schmerzen in demselben, Ohrenklingen, häufig Kopfschmerzen, Gehör schlechter als früher. Wenn die Ohrenschmerzen sich steigern, tritt auch eine leichte Schwellung in der Gegend des rechten Kiefergelenkes auf, so wie jetzt, und dann hindert das Gefühl von Spannung vor dem Ohr die Patientin am völligen Oeffnen des Mundes. Sie hat aber nie den Mund schlechter wie jetzt öffnen können. Seit wann die Kleinheit des Unterkiefers besteht oder ihr auffällt, ist nicht zu eruiren.

Fig. 5.

Status praes.: Gracil gebautes, schwächliches Mädchen. Der Schädel hat deutlich rhachitischen Habitus, besonders fallen die starken Stirnhöcker und die sehr seichten Orbitalhöhlen auf. Die rechte Kiefergelenksgegend ist etwas schmerzhaft und etwas geschwollen. Die Masseteren sind beiderseits sehr schwach. Die Breite des Unterkiefers ist normal, ebenso die Kinnbreite, die Dicke des Unterkiefers ist aber deutlich vermindert. Eine Asymmetrie besteht nicht. Die Stellung der durchwegs cariösen Zähne im Oberkiefer ist sehr unregelmässig, insbesondere jene der Schneidezähne, die aber senkrecht nach unten gerichtet sind und nicht nach vorn und unten, wie man dies sonst bei Mikrognathien zu sehen pflegt.

Die Zähne des Unterkiefers stehen vollkommen regelmässig. Der Mund kann fast maximal geöffnet werden. Die Schneidezähne

Digitized by Google

des Unterkiefers stehen 8 mm hinter denen des Oberkiefers und bleiben selbst bei maximaler Vorwärtsbewegung des Unterkiefers noch 2—3 mm hinter ihnen zurück. Die seitliche Verschiebung des Unterkiefers nach links gelingt nur unvollkommen, um die Breite eines Schneidezahnes, die nach rechts gelingt um die Breite beider Schneidezähne und des Eckzahnes. Der harte Gaumen ist mässig breit, dafür aber hoch gewölbt.

Fig. 6.

Die genaue Untersuchung beider Ohren ergiebt, dass das linke gesund ist, rechterseits besteht Otitis media suppurativa chronica.

Da die Patientin irrthümlich von der Aufnahmskanzlei uns zugewiesen wurde, wird sie auf die Ohrenklinik transferirt.

5. Franz Meinel, 31 Jahre alt, tritt wegen eines kalten Abscesses (Rippencaries) am 24. Februar 1900 in ambulatorische Behandlung unserer Klinik. Er fällt auf den ersten Blick durch die Verbildung seines Unterkiefers auf. Dieselbe besteht, solange er sich zurückerinnern kann, ebensolange ist er auf dem rechten Ohr schwerhörig. Die Narbe vor dem rechten Ohr rührt von einem „scrophulösen" Abscess her, der, wie sein Vater ihm erzählte, in seinem dritten Lebensjahr gleichzeitig mit einem Abscess auf dem linken Handrücken auftrat und eröffnet wurde. Den Mund konnte er stets gut öffnen, kauen kann er alles, aber nur zwischen den rückwärtigen Zähnen.

Status praesens: Mittelgrosser, schwächlicher Mann. Das zurückspringende Kinn, Zungenbein und Kehlkopf sind aus der Mitte nach rechts verschoben, Kehlkopf, Zungenbein und Unterkiefer sind überdies derart verkrümmt, dass ihre rechte Hälfte bei der Abtastung kürzer und weniger gebogen erscheint. Am wenigsten auffallend ist diese Asymmetrie am Kehlkopf, am auffallendsten beim Unterkiefer. Die rechte Hälfte des Unterkiefers ist schmächtiger als die linke, der rechte Kieferwinkel springt stärker vor als der linke. Vor dem rechten Ohre befindet sich eine flache, am Knochen nicht fixirte Narbe. Die Distanz

Digitized by Google

zwischen den oberen und unteren Schneidezähnen beträgt bei maximal geöffnetem Mund 3 1/2 cm, die Schneiden der unteren Schneidezähne stehen 7 mm hinter denen der oberen. Die oberen Schneidezähne streben nach unten und dabei stark nach vorne, die unteren Schneidezähne streben nach oben und vorne und überdies sind sie nach links gerichtet. Merkwürdig ist, wie die Zähne des Ober- und Unterkiefers übereinanderstehen. Der erste rechte untere Schneidezahn steht dem ersten linken oberen Schneidezahn gegenüber, der linke untere Eckzahn steht unter dem ersten linken oberen Praemolaris, während man ja bei dem so stark nach rechts verschobenen Kinn gerade das Gegentheil erwarten sollte. Offenbar hat das Missverhältniss zwischen den vollzähligen, sich ausbreitenden Zahnkeimen und der Kleinheit des rechten Unterkiefers dahin geführt, dass sich die für die rechte Seite bestimmten Zähne in den linken Unterkiefer hinüberschoben und so die Zähne des letzteren zur Seite drängten. — Einige Molares im Unterkiefer sind extrahirt, einige schadhaft, die übrigen Zähne sind gut. Seitenbewegung des Unterkiefers nach rechts hin gut, nach links nur eine Spur möglich. Der Oberkiefer ist schmal, der harte Gaumen ist hoch gewölbt. Weder an den Ohren, noch sonst irgendwelche Missbildungen.

Fig. 7.

Leider verweigert Patient, ungehalten darüber, dass man seiner Mikrognathie mehr Interesse entgegenbringt als seinem kalten Abscesse, eine noch genauere Untersuchung, so dass auch der Ohren- und der laryngoskopische Befund nicht zu erheben sind.

6. Arthur Deutsch, 21 1/2 Jahre alt. Patient tritt am 14. December 1899 wegen Parulis nach Plombirung eines Zahnes im Oberkiefer in ambulatorische Behandlung unserer Klinik und fällt dabei durch die bestehende Mikrognathie auf. — Eine Schwester soll Prognathie im Oberkiefer haben, aber keine Mikrognathie; sonst ist hereditär nichts nachzuweisen.

Digitized by Google

Krankheiten am Unterkiefer bestanden nie. Bis zum 18. Lebensjahre bemerkte weder der Kranke noch seine Umgebung irgend eine auffallende Verschiedenheit des Unter- gegen den Oberkiefer. Zu dieser Zeit, Ende Mai 1896, bekam der Kranke eine croupöse Pneumonie auf der linken Seite mit starkem Fieber, die aber rasch ablief. Nach 12 Tagen konnte er aufstehen. Nun begann er auffallend zu wachsen. An-

Fig. 8.

fangs Mai hatte er sich gemessen, Anfangs Juni war die Lungenentzündung geheilt, Anfangs Juli maass er sich wieder. Patient macht die glaubwürdige Bemerkung, zwischen diesen beiden Messungen um $5^1/_2$ oder 6 cm gewachsen zu sein, was auch allen Leuten seiner Umgebung auffiel und den Hausarzt zu sonderbaren Hypothesen veranlasste. Von dieser Zeit an bemerkte Patient, dass er beim Kauen mit den Zähnen des Unterkiefers nach innen abglitt. Das nahm allmählich zu, so dass der Kranke

Digitized by Google

jetzt mit den Schneidezähnen des Unterkiefers nur mehr das Zahnfleisch der oberen Zähne erreicht. Das Kauen war in keiner Weise behindert, nie bestand auch nur das geringste Anchylostoma. Dass ihm in dieser Zeit auch die Hüte zu klein geworden wären, fiel ihm nicht auf.

Status praesens: Sehr grosser, sehr schlanker, engbrüstiger junger Mann. Das charakteristische Aussehen des Gesichtes ist aus Fig. 8 und 9 ersichtlich. Der Unterkiefer ist etwas schlanker als normal, von seinen Zähnen sind einige extrahirt, die übrigen sind gut entwickelt und gesund, eine nennenswerthe Prognathie ist nicht vorhanden. Eine Asymmetrie des Unterkiefers besteht nicht, seine Schneidezähne erreichen, wie schon erwähnt, das Zahnfleisch der oberen Schneidezähne. Jede Bewegung der Kiefergelenke ist eher übernormal möglich. Sonstige Entwicklungsstörungen an Ohr oder Hals bestehen nicht.

Fig. 9

7. Heinrich Mykysa, 22 Jahre alt, fiel durch seine Gesichtsbildung auf der Gasse auf und kam der Bitte, sich an der Klinik vorzustellen, am 26. Juni 1900 nach.

Seine Mutter erzählt, in seinem zweiten Lebensjahr sei eine schmerzhafte Geschwulst der rechten Wange entstanden, die nach einiger Zeit in der Gegend des rechten Kieferwinkels aufbrach. Es entleerte sich viel Eiter und später wurde im Kinderspital ein grösseres Knochenstück extrahirt. Trotzdem schloss sich die reichlich eiternde Fistel noch ein halbes Jahr lang nicht, erst eine „Wunderdoctorin“ brachte die Heilung mit einer Salbe zuwege.

Das Zurückstehen des Kinnes und die Verschiebung desselben fielen der Mutter erst lange danach, vielleicht 1—2 Jahre später, auf und diese Erscheinungen nahmen allmählich an Deutlichkeit zu. Solange Pat. sich erinnert, kann er den Mund gut öffnen, stets konnte er alles gut kauen. Bei der II. Dentition hatte er keine Beschwerden.

Digitized by Google

Status praesens: Schwächlich gebauter junger Mann mit charakteristischem Vogelgesicht. Das Kinn ist sichtlich nach rechts verschoben, die linke Unterkiefergegend erscheint stark eingesunken, die oberen Schneidezähne graben sich förmlich in die Unterlippe ein, in der Profillinie springt das Kinn weit zurück. Nicht nur der Unterkiefer ist asymmetrisch; die vertikale Medianlinie des Gesichtes von der Nasenwurzel nach abwärts weicht nach rechts ab, so dass die Nase deutlich schief steht, die Mitte der Oberlippe etwas weiter rechts liegt als die Nasenscheidewand und die Mitte der Unterlippe wieder $^1/_2$ cm rechts von der Mitte der Oberlippe sich befindet. Auch Zungenbein und Kehlkopf sind, gerade merklich, nach rechts verschoben, ohne nachweisbar skoliotisch zu sein. Die gut tastbare Grenze zwischen rechter und linker Unterkieferhälfte steht gerade unter dem rechten Mundwinkel, es besteht also eine sehr beträchtliche Verkürzung des rechten Kieferkörpers, der auch wesentlich niedriger und schmächtiger ist als der linke. Auch die Gegend des rechten Kieferastes greift sich leerer an als die des linken. Der rechte Kieferwinkel ist spitz, wie eine Knochenzacke, zu tasten, davor ist ein scharfer Ausschnitt im unteren Kieferrand. Der linke Kieferwinkel ist normal gebildet. Unterhalb des rechten Kieferwinkels ist eine zarte, verschiebliche, am Knochen nicht fixirte, strahlige Narbe. Die Distanz zwischen unterem Jochbogenrand und Kieferwinkel beträgt rechts $4^1/_2$, links 7 cm. Bei geschlossenen Kiefern stehen die Schneiden der unteren Schneidezähne 13 mm hinter denen der oberen und berühren so den harten Gaumen.

Fig. 10.

Der Mund kann auf eine Schneidezahndistanz von mehr als 3 cm geöffnet werden, auch Seitenbewegungen des Kiefers werden ausgeführt.

Digitized by Google

Verschiebung des Kinnes nach rechts ist sehr gut, eine solche nach links weniger gut möglich. Die auf die Kiefergelenksgegenden aufgelegten Finger gewinnen den Eindruck, dass die Seitenbewegungen im linken Kiefergelenke erfolgen, das eine eher übernormale Excursionsfähigkeit aufweist, während in der rechterseits offenbar bestehenden Nearthrose Verschiebungen der Gelenksconstituentien nach vorn und rückwärts nicht möglich zu schein scheinen und daselbst bei Seitenbewegungen des Unterkiefers nur eine Drehung des verkümmerten Gelenkfortsatzes um eine verticale Achse erfolgt.

Fig. 11.

Das Gebiss ist nahezu vollständig, die Zähne stehen — abgesehen von einigen Zahnlücken im Bereiche der Molares — dicht gedrängt und sind ziemlich gut erhalten. Sowohl im Ober- als im Unterkiefer sind die Schneidezähne nur sehr wenig prognath. Der linke untere Schneidezahn steht dem rechten oberen gegenüber, die rechten unteren Schneidezähne sind etwas nach links geneigt. Auch vom Mund her ist der rechte Kieferkörper viel niedriger zu tasten als der linke, überdies ist rechterseits vom Eckzahn nach rückwärts der Alveolarfortsatz in von vorn nach hinten zunehmendem Maasse nach innen umgebogen, so dass zwischen ihm und dem Mundhöhlenboden eine förmliche Tasche besteht, in die sich der rechte Zungenrand hineinlegt. Der Umbiegung des Alveolarfortsatzes entsprechend ist die Stellung der Back- und Mahlzähne, deren zwei letzte mit ihrer Kaufläche horizontal nach innen sehen. Der harte Gaumen ist schmal und sehr hoch gewölbt.

Fordert man den Patienten auf, die mässig grosse Zunge gerade herauszustrecken, so streckt er sie schief nach rechts heraus, so, dass bei maximal herausgestreckter Zunge die Zungenspitze in die Falllinie des rechten Nasenflügels zu stehen kommt. An ihrer Oberseite ist die Mittellinie der Zunge durch eine scharf ausgeprägte Furche ungewöhnlich deutlich bezeichnet, so dass die Messung der beiden Zungenhälften sehr leicht zu bewerkstelligen ist. Wiederholte Messungen an der breitesten Stelle der herausgestreckten Zunge ergeben: linke Zungenhälfte 23 mm,

Digitized by Google

rechte 19 mm. Die rechte Zungenhälfte scheint auch etwas magerer zu sein als die linke.

8. Karoline Neugebauer, geboren 5. October 1899, wird am 30. November 1899 von ihrer Mutter in die Ambulanz unserer Klinik gebracht.

Fig. 12.

Fig. 13.

Fig. 14.

Vater und Mutter und das ältere Kind derselben sind normal gebildet. Die Mutter bemerkt seit der Geburt, dass das Kind die Brust immer nur mit dem linken, defecten Mundwinkel nimmt und dass beim Saugen Milch aus dem Munde rinnt.

Digitized by Google

Status praesens: Ober- und Unterlippe reichen nach links etwas weiter als normal und treffen sich, wie dies aus Fig. 12 ersichtlich ist, dort nicht in einem Winkel, sondern ihre Enden bleiben beim Schreien 1½ cm voneinander entfernt, während zwischen ihnen die Wange mit einem freien, vertikalen Rande endigt, an dem die Wangenschleimhaut in die äussere Haut übergeht. Etwa einen Querfinger dahinter ist eine eingezogene, feine Fistelmündung, aus der sich auf Druck eine smegmaähnliche Masse entleert und in die eine feine Knopfsonde etwa 5 mm tief eindringt. Unterhalb dieser Fistel und etwas dahinter ist ein erbsengrosses, kreisrundes, weiches Hautanhängsel, umgeben von einer scharfen, ringförmigen Furche. Am Tragus des linken Ohres sitzt ein platter, bohnengrosser Anhang, der einen mit dem übrigen Ohrknorpel zusammenhängenden Knorpelkern enthält, in der Cavitas conchi, vor dem linken Gehörgang, befindet sich ein blind endigender, ganz kurzer Gang. Vor dem rechten Ohr sitzt ein erbsengrosser, an einem dünnen Stiel pendelnder, behaarter Appendix, etwas weiter vorn an der Wange ein ebensolcher, doch etwas grösserer, beide enthalten Knorpelkerne.

Sonst findet sich an dem Kind nichts Abnormes.

Mitte Mai 1900 wird das gut genährte Kind (Fig. 13 und 14) behufs Entfernung der praeauricularen Anhängsel wieder gebracht. Dabei fällt Zurückstehen des Kinnes auf und die Mutter selbst erzählt, sie sei schon von der Grossmutter auf das in letzter Zeit immer stärkere Zurücktreten des Kinnes aufmerksam gemacht worden, was sie nicht weiter beachtete, da das Kind in der Nahrungsaufnahme in keiner Weise gehindert sei. Auch das Ausrinnen von Milch aus dem Munde beim Saugen, was ihr in den ersten Lebenswochen aufgefallen war, habe bald aufgehört.

Das Zurücktreten der Kinngegend ist um so auffallender, als zu ihren beiden Seiten die dicken Backen wulstartig vorspringen. Bei geschlossenem Mund steht die Unterlippe hinter der Oberlippe. An Zähnen sind die beiden mittleren Unterkieferschneidezähne bereits durchgebrochen, ebenso von den beiden mittleren Schneidezähnen des Oberkiefers der rechte, während der linke dem Durchbruche nahe ist. Schlägt man bei geschlossenen Kiefern die Lippen zurück, so sieht man die Unterkieferschneidezähne mindestens ½ cm hinter den oberen stehen. Die Entfernung genau zu messen, ist bei der Unruhe des Kindes unmöglich.

Der erste rechte Unterkieferschneidezahn steht zum grössten Theil dem im Durchbruch begriffenen ersten linken Schneidezahn des Oberkiefers gegenüber, befindet sich also zu weit links, was mit der zwar nicht bedeutenden, doch bei offenem Mund deutlich sichtbaren Skoliose des Unterkiefers übereinstimmt. Die linke Unterkieferhälfte ist nämlich weniger gekrümmt wie die rechte, ist also sichtlich kürzer wie diese.

Beide Kieferwinkel sind bereits ausgeprägt, der linke ist vielleicht etwas deutlicher zu tasten wie der rechte.

Der Oberkiefer ist scheinbar normal, eine Prognathie fällt vorläufig an den kleinen Zähnen nicht auf. Beide Jochbogen sind normal abzutasten, auch die Palpation der Kiefergelenksgegend ergiebt nichts Abnormes.

Beim Schreien öffnet das Kind den Mund normal weit. Der Unterkiefer ist gut nach vorn zu ziehen, mit Leichtigkeit so weit, dass Ober-

Digitized by Google

und Unterkieferzähne sich berühren; auch Seitwärtsbewegungen sind gut möglich, und man gewinnt bei diesen deutlich den Eindruck, dass das linke Kieferköpfchen eine grössere Excursionsfähigkeit hat wie das rechte.

An der Wangenfistel und an den praeauricularen Anhängseln hat sich nichts geändert. Die genauere Untersuchung des linken Ohres ergiebt, dass seine Basis um einige Millimeter länger ist als die des rechten Ohres. Die Cavitas conchi ist gegen das Kiefergelenk hin vergrössert, in ihr sind die Oeffnungen zweier Canäle sichtbar. In dem hinten gelegenen Canal, der kaum 2mm Durchmesser zeigt, dringt die Sonde auf $^3/_4$ cm vor. Es ist der Gehörgang, bei dessen Enge aber das Trommelfell nicht zur Ansicht gebracht werden kann. Die davor gelegene Oeffnung leitet in eine 2 mm tiefe, blind endigende Grube.

Fig. 15.

9. Hilde Beck, 10 Jahre alt, wird wegen der Schiefheit ihres Gesichtes am 8. Juni 1900 in die Ambulanz unserer Klinik gebracht.

Vater und Mutter sind nahe Verwandte, der Mann ist der Onkel der Frau mütterlicherseits. Die Eltern und deren zweites, 7jähriges Kind sind normal gebildet, nur an der Mutter fällt ein leichter concaver Ausschnitt im hinteren Rande des rechten Ohres auf.

Das Kind wurde mit der Zange entbunden und kam mit „zugewachsener Hirnschale“ zur Welt, was die beiden bei der Geburt beschäftigten Aerzte feststellten. Die Stirn war spitz „wie eine Hühnerbrust“ und beide Schläfen waren tief eingesunken. Die Ohren zeigten dieselben Verbildungen wie heute noch, sonst war aber an dem Kind nichts Abnormes auffallend, ausser dass es ausnehmend kräftig und dick war. Nach Angabe der Aerzte soll es $2^3/_4$ kg mehr gewogen haben wie

Digitized by Google

ein normales Kind. Zu gehen begann das Kind mit 2 Jahren, was auf die aussergewöhnliche Dicke und Schwere des Kindes zurückgeführt wurde.

Den Mund konnte die Kleine gleich nach der Geburt und auch später immer gut öffnen, nie bestanden Krankheiten des Unterkiefers, nie Kinderkrankheiten.

Die Asymmetrie des Gesichtes fällt den Angehörigen erst seit zwei Jahren auf, doch wird die Möglichkeit zugegeben, dass sie vielleicht schon früher bestand, aber wegen der früher ungewöhnlich dicken Backen übersehen wurde.

Fig. 16.

Status praesens: Kräftiges und aufgewecktes, seinem Alter entsprechend grosses Mädchen. Bei einem biparietalen Diameter von 14,75 cm und einem frontooccipitalen von 17,75 cm springt die Stirn kielförmig vor.

Das Gesicht ist deutlich asymmetrisch. Die Medianlinie des Gesichtes von der Nasenwurzel nach abwärts weicht nach rechts ab, so dass die Nase ein wenig schief steht, die Mitte der Oberlippe weiter nach rechts liegt als die Nasenscheidewand und die Mitte der Unterlippe wieder gegen die der Oberlippe um etwa 3 mm nach rechts verschoben ist.[1]) Die linke Unterkiefergegend ist eingesunken, die rechte etwas prominent, das Kinn springt in der Profillinie zurück, die Prominentia mentalis ist verstrichen. Der Unterkiefer selbst ist deutlich skoliotisch, die linke Hälfte des Unterkieferkörpers ist mehr gestreckt, die rechte stärker gekrümmt als normal, so zwar, dass der horizontale Kieferast vor dem rechten Kieferwinkel geradezu eine bucklige Vorwölbung nach aussen bildet. An den Kieferwinkeln ist nichts Abnormes zu finden, der linke aufsteigende Kieferast ist beträchtlich verdickt, was man deutlich von aussen her und vom Munde aus fühlt. Durch die so sehr verschiedene Krümmung der beiden Unterkieferhälften ist die rechte scheinbar kürzer als die linke und die Mitte des Unterkiefers ist gegen die des Oberkiefers um eine Zahnbreite nach rechts verschoben. Der Zwischenraum zwischen

1) Auf dem Bilde (Fig. 15), das leider nicht genau von vorn aufgenommen wurde, sind diese Verhältnisse verwischt.

Digitized by Google

den mittleren oberen Schneidezähnen steht dem zwischen erstem und zweitem linken unteren Schneidezahn genau gegenüber. Dabei stehen die Schneidezähne des Unterkiefers unmittelbar hinter den oberen und berühren fast die Gingiva der letzteren. Die Stellung der Zähne ist eine ziemlich regelmässige, alveoläre Prognathie findet sich in keinem der beiden Kiefer. Der Mund kann sehr gut geöffnet werden. Der Oberkiefer ist hoch, doch nicht übermässig hoch gewölbt. Die Jochbögen sind normal. An beiden Ohren finden sich einander ganz ähnliche Verbildungen, wie aus Fig. 16 zu ersehen. Geruch, Geschmack, Gehör und Gesicht bieten nichts Abnormes. auch sonst finden sich an dem Kinde keine weiteren Missbildungen.

Im Allgemeinen kann man die Mikrognathien in zwei Gruppen theilen, je nachdem, ob sie angeborene oder erworbene sind.

Die congenitalen[1]) sind fast ausnahmslos mit Missbildungen anderer Art complicirt, insbesondere mit rudimentärer Entwicklung eines oder beider Ohren. Mehrere Fälle dieser Art zählt Trendelenburg[2]) auf und diesen reiht sich an unser Fall VIII, der als angeborene Mikrognathie, combinirt mit querer Gesichtsspalte und sonstigen Störungen im Bereiche des ersten Kiemenbogens aufgefasst werden muss.

Sind auch die vorgefundenen Veränderungen, was die Kleinheit des Unterkiefers betrifft, in Maassen ausgedrückt keine sehr grossen, so sind sie doch für ein so kleines Kopfskelett gerade ausreichend und auffallend genug. Sehr bemerkenswerth ist aber der Umstand, dass in den ersten Wochen nach der Geburt die Kieferkleinheit selbst bei kritischer Beobachtung in keiner Weise, einige Monate später dagegen auf den ersten Blick auffiel[3]), während die Combination mit den anderen vorhandenen Abnormitäten und die erhöhte Excursionsfähigkeit des Gelenkes gerade der im Wachsthum zurückgebliebenen Seite keinen Zweifel an dem Angeborensein dieser Mikrognathie aufkommen lässt.

Hierher gehört auch unser Fall IX. Bei ihm ist es weniger die nicht sehr hochgradige Unterkieferkleinheit, die unser Interesse erweckt, als die bedeutende Asymmetrie. Auffallender Weise ist hier die stärker gekrümmte Unterkieferhälfte die scheinbar kürzere, die Asymmetrie ist also da ausnahmsweise nicht durch verschiedene Länge

1) Ich sehe natürlich ganz von jenen geringgradigen Kleinheiten des Unterkiefers ab, die manchmal in Familien hereditär vorkommen, und die ebenso wie verschiedene andere Anomalien der Ober- und Unterkiefergestaltung und der Zahnstellungen sich an der Grenze physiologisshen Verhaltens bewegen. Man vergleiche darüber u. A. E. S. Talbot, Die Entartung der Kiefer des Menschengeschlechtes. Uebersetzung von M. Bauchwitz, Leipzig 1898.

2) Trendelenburg, Deutsche Chirurgie. Lieferung 33/1. S. 31.

3) Man vergleiche nur Fig. 12 mit Fig. 13 und 14, von denen die erste im November 1899, die beiden anderen ein halbes Jahr später gewonnen wurden.

Digitized by Google

der beiden Unterkieferhälften bedingt, sondern durch verschieden starke Krümmung derselben. Der Umstand, dass das Kind mit der Zange entbunden wurde und dass sich eine starke Verdickung des linken aufsteigenden Kieferastes findet, liesse im ersten Augenblicke den Gedanken aufkommen, ob es sich nicht um eine erworbene Mikrognathie im Anschlusse an eine intra partum entstandene Fractur des aufsteigenden Kieferastes handle. Doch abgesehen von der Angabe, dass das Kind stets den Mund gut öffnen konnte, lässt sich diese Annahme mit Bestimmtheit zurückweisen. Denn die Verdickung des aufsteigenden Kieferastes findet sich gerade auf der scheinbar längeren Unterkieferseite und überdies lässt die eigenthümliche Form der Asymmetrie und nicht zuletzt die Verbildung beider Ohren keinen Zweifel an der Congenitalität dieser Missbildung übrig.

„Wie nun die Missbildung an den Ohren gelegentlich (auch beiderseits) ohne gleichzeitige Störung der Unterkieferentwicklung zu Stande kommt, so kommt es umgekehrt auch vor, dass die Entwicklungsstörung sich auf den Unterkiefer beschränkt.“ [1]) Wie nahe diese verschiedenen Arten der Missbildungen einander stehen, beweist eine interessante Beobachtung Allen Thomson's. Er sah ein Schwesternpaar; die eine [2]) hatte neben der ausgesprochenen Mikrognathie doppelseitige Deformität der Ohren, die andere hatte gleichfalls das charakteristische Vogelgesicht der Mikrognathen, aber keine anderen Missbildungen.

Diese Fälle von angeborenen Mikrognathien ohne andere Missbildungen sind es, bei denen die Beantwortung der Frage, ob sie angeboren oder erworben sind, unter Umständen ausserordentlich schwierig sein kann.

F. König meinte gelegentlich einer Discussion, die sich an die Vorstellung einer möglicherweise angeborenen Mikrognathie in der Berliner medicinischen Gesellschaft anschloss [3]), Fälle, bei denen sich ungleiches Wachsthum beider Kieferhälften finde, seien als erworbene zu deuten. Dieser Satz hat wohl nur eine sehr beschränkte Giltigkeit; vorkommende Asymmetrie allein, ohne andere Anhaltspunkte, kann als vollgiltiger Beweis gegen die angeborene Kieferkleinheit gewiss nicht herangezogen werden.

So bildet Vrolik [4]) den Schädel eines mit Mikrognathie und

1) Trendelenburg, l. c.

2) Von Trendelenburg abgebildet.

3) Berliner klinische Wochenschrift. 1897. S. 256.

4) W. Vrolik, Tabulae ad illustrandam embryogenesim hominis et mammalium, tam naturalem quam abnormem. Amstelodami 1849. Tafel 61.

Digitized by Google

sonstigen Missbildungen behafteten Neugeborenen ab, dessen Unterkiefer deutlich asymmetrisch ist und Trendelenburg[1]) theilt Fälle zweifellos congenitaler Mikrognathien mit, die Wreden, Zaufal, Ogston und Moxhey beobachteten und bei denen die Entwicklungsstörung nur eine einseitige war. Als eine solche einseitige, angeborene Mikrognathie ist wohl auch der von R. W. Smith[2]) als congenitale Kiefergelenksluxation beschriebene Fall bei einem 38jährigen Blödsinnigen zu deuten, der zur Autopsie kam und den auch Gurlt[3]) ausführlich citirt.

Auch unsere Fälle VIII und IX zeigen eine unverkennbare Asymmetrie.

Dazu kommt, dass auch in den angeborenen Fällen von Mikrognathie, wie in unseren Fällen VIII und IX, die Missbildung keineswegs bei dem Neugeborenen schon so ausgeprägt sein muss, sondern auch erst allmählich in Erscheinung treten oder wenigstens erst nach längerer Zeit auffallen kann, während andererseits die an Verletzungen des Kiefergelenkes bei der Geburt sich anschliessende Kiefersperre und Kieferkleinheit gleichfalls sich in den ersten Lebensmonaten zu entwickeln beginnt. Man wird also bei der Entscheidung der Frage, ob angeboren oder erworben, ausserordentlich vorsichtig sein und alle Umstände auf das Genaueste in Erwägung ziehen müssen.

Freilich ist die Differentialdiagnose zwischen angeborener und erworbener Mikrognathie fast ausschliesslich von rein theoretischem Interesse. Praktisch bleibt sie völlig belanglos, so lange die Bewegung im Kiefergelenke keine wesentliche Störung erleidet. Erst wenn diese gesperrt ist, gewinnt die Differentialdiagnose einen gewissen Grad von praktischer Bedeutung. Denn bei Anchylostoma, das eine congenitale Mikrognathie begleitet, müssen wir darauf gefasst sein, als Ursache der gestörten Function eine übermässige Entwickelung und geänderte Wachsthumsrichtung an den Kronenfortsätzen zu finden und eine Resection derselben ausführen zu müssen, während das Anchylostoma bei den erworbenen Kleinheiten des Unterkiefers vielfach ein rein arthrogenes ist und vielleicht durch Resection des Processus condyloideus allein beseitigt werden kann.

So wird auch in manchen Fällen der Befund bei der Operation

---

1) Trendelenburg, Deutsche Chirurgie. Lieferung 33/1. S. 31.

2) R. W. Smith, A Treatise on Fractures in the Vicinity of Joints, and on Certain Forms of Accidental and Congenital Dislocations. Dublin 1847.

3) E. Gurlt, Beiträge zur vergleichenden pathologischen Anatomie der Gelenkkrankheiten. Berlin 1853. S. 121.

Digitized by Google

nachträglich ein ausschlaggebendes Unterscheidungsmerkmal für die Differentialdiagnose liefern.

Angeborene Mikrognathien sind selten, wohl deshalb, weil die gewöhnlich noch mit anderen Missbildungen behafteten Früchte nur ausnahmsweise sich lebensfähig erweisen, und in der Litteratur finden sich nur wenige einwandfreie Fälle. Namentlich solche sind rar, bei denen neben der Unterkieferkleinheit keine anderen Missbildungen sich vorfanden. Ein Beispiel dieser Art (mit leichter Asymmetrie) ist der von B. v. Langenbeck eingehend beschriebene Fall[1]), dessen Kieferklemme durch Resection der sich an die Jochbeine anstemmenden Kronenfortsätze geheilt wurde.

Zwei Schädel mit ausgesprochen congenitaler Mikrognathie (der eine von einem Neugeborenen, der andere von einem Erwachsenen) werden von W. Vrolik[2]) abgebildet. In beiden Fällen, namentlich aber bei dem Schädel des Erwachsenen, schienen die grossen Keilbeinflügel übermässig entwickelt zu sein, wodurch die Gelenkfläche für den Unterkiefer noch weiter nach rückwärts gerückt wurde, und der Unterkiefer des Neugeborenen bestand bereits aus einem Stück; v. Langenbeck[3]) sprach daher die Vermuthung aus, dass übermässige Entwicklung der grossen Keilbeinflügel einerseits und vorschnelle Verknöcherung der Unterkieferhälften andererseits die Veranlassung der congenitalen Verbildung seien.

Weit häufiger als die congenitalen sind die erworbenen Mikrognathien. Da begegnen wir in der chirurgischen Litteratur einer grossen Anzahl von Fällen, doch ausschliesslich solchen, bei denen nicht die Kleinheit des Unterkiefers, sondern die begleitende Kieferklemme im Mittelpunkte des Interesses stand.

Bei einem jugendlichen Individuum kommt es nach einer Verletzung oder Entzündung eines oder beider Kiefergelenke zu einem arthrogenen Anchylostoma und im Gefolge desselben bildet sich die Mikrognathie aus, der Unterkiefer wird zu klein und der Vorsprung des Kinnes verschwindet. Das ist so der Typus der erworbenen Mikrognathien, wie man sie in der Litteratur findet.

Sind beide Kiefergelenke erkrankt, so bleiben beide Hälften des Unterkiefers, betrifft die Gelenkerkrankung bloss eine Seite, so bleibt die Unterkieferhälfte derselben Seite im Wachsthum zurück. Infolge

1) B. v. Langenbeck, Archiv f. klin. Chirurgie. I. S. 451.

2) l. c. Tafel 60 u. 61. — Vergl. auch: Vrolik sen., N. Verh. d. 1. kl. van het koninkl. Ned. Inst. D. V., S. 175, und Gurlt, Beiträge zur vergleich. path. Anat. der Gelenkkrankheiten. Berlin 1853.

3) v. Langenbeck, Archiv f. klin. Chirurgie. I. S. 451.

Digitized by Google

des Missverhältnisses zwischen beiden Kieferhälften rückt natürlich das Kinn aus der Mittellinie nach der kranken Seite hinüber und das bedingt wieder, dass die nicht atrophirte Unterkieferhälfte stärker eingesunken erscheint als die erkrankte.

Das ist manchmal irrthümlich so aufgefasst worden, als ob die stärker eingesunkene Seite die stärker atrophische sei.

Küster z. B. erwähnt eines solchen Falles[1]) und zieht aus ihm die Schlussfolgerung, dass hie und da nicht die kranke, sondern die gesunde Seite stärker atrophire. v. Bergmann[2]) beschreibt einen Fall mit geringer Asymmetrie, bei dem die rechte Wange etwas magerer, die Gegend vor dem rechten Ohr leicht vertieft und der Jochbogen zu fühlen, während links der Jochbogen nicht zu tasten war und die Gegend unter ihm sich voller ausnahm. v. Bergmann vermuthete, rechts sei die Anchylose früher eingetreten und daher von stärkerer Atrophie gefolgt gewesen. Er resecirte zuerst das rechte Kiefergelenk, fand es aber nur wenig verändert, während links der ganze Raum zwischen dem verschwundenen Jochbogen, der Aussenfläche des Keilbeinflügels, der Schläfenbeinschuppe und dem Unterkiefer von einer einzigen dichten Knochenmasse ausgefüllt war.

L. Poisson[3]) beobachtete ein Mädchen mit Anchylostoma und grösserer Atrophie der linken Kieferhälfte. Bei der Osteotomie am linken Kieferwinkel zeigte sich dann, dass der linke Processus condyloideus „eine gewisse Beweglichkeit" besass, während rechts complete Anchylose bestand. Baumgärtner[4]) deutet diesen Fall so, dass die linke Seite als die früher erkrankte stärker atrophirt sei, dass es aber im linken Kiefergelenk trotz früherer Erkrankung bloss zu fibröser Verwachsung gekommen sei, während das später erkrankte Gelenk knöchern verwuchs. Ich glaube eher, dass auch in diesem Falle die Asymmetrie unrichtig aufgefasst worden war.

Fälle, wie unser Fall V, wo durch Lymphstauung eine dauernde Schwellung der der verkürzten Unterkieferhälfte entsprechenden Wange bestehen blieb, könnten einen derartigen Irrthum besonders begünstigen.

Die Wachsthumsstörung betrifft am stärksten den Körper des Unterkiefers, scheinbar in geringerem Maasse den Alveolarfortsatz; deshalb sind fast immer die Schneidezähne stark nach vorne gerichtet, es besteht alveolare Prognathie. Uebrigens lässt sich vielleicht das

1) Küster, Archiv f. klin. Chirurgie. XXXVII. S. 723.
2) v. Bergmann, Archiv f. klin. Chirurgie. XLV. S. 664.
3) L. Poisson, Revue de Chirurgie. 1891, Nr. 11.
4) Baumgärtner, Beiträge zur klin. Chirurgie. XVII. S. 185.

Digitized by Google

Zustandekommen derselben in vielen Fällen auf rein mechanischem Wege erklären. Ich meine, dass bei einer Wachsthumshemmung des Unterkiefers der constante Druck der nach vorne strebenden, im Wachsthum nicht zurückbleibenden Zunge im Stande sein kann, die Schneidezähne mit der Zeit nach vorne zu neigen. Wir sehen ja auch bei lange getragenen Wangendefecten nach Noma, dass die von dem Gegendruck der Wange freigewordenen Backenzähne durch den Druck der Zunge seitlich herausgedrückt werden. Unser Fall VII beweist, dass auch die Zunge an der Wachsthumsstörung sich mitbetheiligen kann. Es ist denkbar, dass diese Mitbetheiligung manchmal stärker, manchmal schwächer sein wird, manchmal vielleicht auch fehlt und dass es demnach aus diesem Grunde in einzelnen Fällen zu nur geringer, in anderen wieder zu hochgradiger Prognathie kommen kann.

Nicht immer in gleicher Weise sind Kieferast und Kieferwinkel an der Wachsthumsstörung betheiligt. In manchen Fällen wird berichtet, der Kieferwinkel sei ganz flach gefunden worden, so wie in früher Kindheit, in anderen Fällen wieder war er auffallend spitz, während sich vor ihm geradezu eine halbmondförmige Aushöhlung des unteren Kieferrandes befand. Dieses letztere Verhalten zeigt auch der von Vrolik (l. c.) abgebildete Schädel eines congenital Mikrognathen. In der Regel dürfte die Messung der Distanz zwischen unterem Jochbogenrand und Kieferwinkel zwischen der gesunden und verkleinerten Seite eine Differenz ergeben; immerhin dürfte eine so beträchtliche Längendifferenz zwischen beiden Kieferästen, wie in unserem Fall VII, zu den Ausnahmen gehören.

An Versuchen, die Ursache der erworbenen Kieferkleinheit zu erklären, hat es nicht gefehlt. H. Maas[1]) betrachtet die Mikrognathie als Inactivitätsatrophie und stützt seine Ansicht auf die Thatsache, dass auch der Oberkiefer im Vergleiche mit anderen gleich grossen Individuen sehr schwach entwickelt sei, was von ihm vorgenommene vergleichende Messungen bestätigten.

Küster[2]) will die Sache nicht einfach als Inactivitätsatrophie gedeutet wissen. „Wäre dem so, dann müsste man erwarten, dass auch in den Fällen nur einseitiger Erkrankung die Atrophie auf beiden Seiten gleich wäre. Nun sehen wir aber bei verschiedenen Fällen Ungleichheiten der Kinngegend, gewöhnlich derart, dass die Atrophie auf der kranken Seite erheblicher ist als auf der gesunden. Das leidet nur eine Deutung: dass es sich hier um trophische

1) H. Maas, Archiv f. klin. Chirurgie. XIII. S. 429.

2) Küster, Archiv f. klin. Chirurgie. XXXVII. S. 723.

Digitized by Google

Störungen handelt, deren in der Regel stärkere Ausbildung auf jener Seite, wo die Gewebe am meisten entzündlich infiltrirt waren, wohl begreiflich erscheint."

E. v. Bergmann[1]) wiederum meint, die Inactivität erkläre vollkommen das Zurückbleiben im Wachsen, „auf eine trophische Störung ad hoc oder besonderer Art brauche man wohl nicht zurückzugreifen."

Auch F. König[2]) schliesst sich für die Mehrzahl der Fälle der von Maas vertretenen Ansicht an, dass die Wachsthumsstörung erst als Folge der gestörten Mechanik des Gelenkes einträte.

M. Widekind af Schultén[3]) betrachtet gleichfalls die erworbene Mikrognathie als Inactivitätsatrophie und stellt die Hypothese auf, der verringerte Blutzufluss durch die bei der Unbeweglichkeit leidende Arteria dentalis inferior sei Schuld daran. Als Beweis dafür sieht er an, dass er in einem Falle nach Beseitigung der Mundsperre den Kiefer augenscheinlich wachsen sah.

H. Baumgärtner[4]) erklärt selbst die bei der erworbenen Mikrognathie zu beobachtende Asymmetrie durch Inactivitätsatrophie und begründet dies folgendermaassen:

„Im Beginne der Krankheit und später im Verlaufe der Entwicklung der Anchylose konnte das kranke Gelenk noch bewegt werden; es wurde aber wegen der grösseren Schmerzhaftigkeit im kranken Gelenk und wegen der daselbst sich mehr geltend machenden Bewegungshemmung nur noch auf der gesunden Seite gekaut. So wurde längere Zeit hindurch, vielleicht Jahre lang, die kranke Seite mehr geschont als die gesunde, bis schliesslich gar keine Bewegungen mehr gemacht werden konnten. Auf der kranken Seite musste demnach die Inactivitätsatrophie mehr zum Vorscheine kommen als auf der gesunden."

Humphry[5]) wies auf die Analogie mit anderweitigen entzündlichen Störungen der Extremitätengelenke jugendlicher Individuen hin, bei denen als Folge der Gelenkkrankheit, sei es durch Störung des epiphysären Knochenwachsthums, sei es als Folge des Nichtgebrauches die Extremität im Wachsthum zurückbleibe.

---

1) v. Bergmann, Archiv f. klin. Chirurgie. XLV. S. 664.

2) F. König, Deutsche Zeitschrift f. Chirurgie. X. S. 26.

3) M. Widekind af Schultén, Finska läkaresällsk. handl. 1878. XX. 2. S. 67. — Schmidt's Jahrbb. 181. S. 152.

4) H. Baumgärtner, Beiträge zur klin. Chirurgie. XVII. S. 185.

5) Humphry, Association medical Journal. 1856.

Digitized by Google

J. Lewy[1]) hält die Kieferkleinheit für eine „secundäre Folge der Anchylose, wie bei frühzeitigen Synostosen von Synchondrosen durch Verlust der Knorpelscheiben, die das Wachsthum der Knochen zum grossen Theile besorgen, Verkürzungen, Verkrümmungen, Schiefheit, wie z. B. am Becken das schiefe Becken es darbietet, einzutreten pflegen."

L. Alexander[2]) hingegen spricht sich in der jüngsten ausführlichen Arbeit über die Kieferklemme wieder dahin aus, dass es doch am zwanglosesten sei, die Kieferkleinheit als Inactivitätsatrophie aufzufassen. Gegen diese Auffassung lassen sich aber gewichtige Einwände machen.

Zunächst der, welchen schon Küster erhoben. Warum kommt es dann zur Asymmetrie? Die Erklärung, die Baumgärtner dafür gegeben, kann nicht befriedigen. Dass die kranke Seite vor dem Eintritte completer Anchylose beim Kauen durch längere Zeit mehr geschont wurde, könnte doch, wenn überhaupt, nur eine sehr geringe Asymmetrie erklären, nie und nimmer aber eine so hochgradige Skoliose des ganzen Unterkiefers, wie man sie thatsächlich öfters zu sehen bekommt. Auch wäre auffällig, warum man einmal eine hochgradige Mikrognathie in verhältnissmässig sehr kurzer Zeit, das andere Mal geringgradige im Verlaufe eines Jahrzehntes und darüber entstehen sieht, während das complete Anchylostoma in beiden Fällen annähernd im gleichen Lebensalter erworben wurde.

J. Wolff[3]) erwähnt einen im Berliner pathologischen Institut aufbewahrten Schädel. Derselbe stammt von einem zwanzigjährigen Mann, der in frühester Jugend completes Anchylostoma erworben hatte. Die Kiefersperre war „einzig und allein" durch Verwachsung eines Processus coronoideus mit dem Jochbogen (nach Fractur) entstanden, das Gelenk scheint also intact geblieben zu sein. Das Präparat zeigt keine Kieferkleinheit.

Also ein Fall, wo es trotz lange dauernder Inactivität nicht zu der Wachsthumsstörung gekommen war.

Das deutet doch auch darauf hin, dass die Ruhigstellung des Gelenkes für die Ausbildung der Mikrognathie höchstens eine ganz untergeordnete Rolle spielt.

Völlig haltlos wird aber die Annahme, dass Inactivität die Ursache der Missbildung sei gegenüber jenen Fällen von Mikrognathie, bei

1) J. Lewy, Ueber die Kieferklemmen und ihre Behandlung. Inaug.-Diss. Berlin 1885. S. 28.

2) L. Alexander, Beiträge zur klin. Chirurgie. XX. S. 681.

3) J. Wolff, Berliner klin. Wochenschrift. 1897. S. 256.

Digitized by Google

denen eine irgendwie nennenswerthe Bewegungseinschränkung fehlt. Und solche Mikrognathien sind merkwürdiger Weise alle unsere Fälle mit Ausnahme des I. und II.

Bestechend ist es hingegen, die erworbene Kleinheit des Unterkiefers als eine Epiphysenerkrankung im Anschlusse an primäre oder metastatische Erkrankungen des Gelenkes oder seiner Umgebung anzusehen. Ein Uebergreifen einer Kiefergelenkserkrankung auf die so nahe Epiphysenfuge erscheint ausserordentlich leicht möglich und fassen wir die Missbildung als die Folge einer solchen epiphysären Erkrankung auf, so ist es ohne Weiteres erklärlich, weshalb es einmal zu einer hochgradigen, das andere Mal zu einer mässigen Mikrognathie kommt, vorausgesetzt, dass beide Male die Ursache für deren Ausbildung im selben Lebensalter entsteht. Natürlich wird caeteris paribus die Mikrognathie umso geringer ausfallen, je mehr ausgewachsen bereits das Individuum zur Zeit der primären Erkrankung ist.

Auch ist es so verständlich, dass es zu einer bloss einseitigen Ausbildung der Mikrognathie kommen kann, während die andere Kieferhälfte normale Grösse erreicht und dass selbst bei einer completen Anchylose beider Kiefergelenke die Wachsthumsstörung auf der einen Seite bedeutender sein kann als auf der anderen. Es braucht eben die consecutive Epiphysenerkrankung nicht auf beiden Seiten, beziehungsweise nicht gleich stark auf beiden Seiten aufgetreten zu sein.

Die Fälle ohne Functionsstörung des Gelenkes wären leicht dadurch zu erklären, dass es eben zur Erkrankung der Epiphysenfuge ohne schwerere Mitbetheiligung des Gelenkes oder wenigstens ohne Anchylosirung desselben gekommen war. Auch das Fehlen der Kieferkleinheit trotz früh erworbenem Anchylostoma bei dem oben erwähnten Berliner Schädel wäre begreiflich, denn die Fractur liess den Gelenkfortsatz und somit die Epiphysenfuge desselben intact.

Ich will nun zu den von uns beobachteten Fällen zurückkehren.

Die Fälle I und II unterscheiden sich bezüglich ihrer Aetiologie durch nichts von jener bedeutenden Anzahl von Mikrognathien, die sich in der Litteratur finden.

Im ersten Falle war eine Kiefergelenkserkrankung im Verlaufe von Osteomyelitis, im zweiten Falle nach Scharlach aufgetreten und beide hatten zu Anchylostoma und Mikrognathie geführt.

Der erste Fall ist am 29. October 1897 von K. Ewald in der Wiener Gesellschaft der Aerzte vorgestellt worden.[1]) Gestützt auf die

1) K. Ewald, Wiener klin. Wochenschrift. 1897. S. 977.

Digitized by Google

Angaben der Patientin betreffs des Beginnes ihrer Erkrankung, die sich später als falsche erwiesen und weil er es für unmöglich hielt, dass der Unterkiefer in 1 1/2 Jahren um so viel an Grösse zunehmen könne, als in diesem Falle der Rückstand im Wachsthume betrug, war er geneigt, die Mikrognathie doch als angeborene und das Anchylostoma als zufällige nachträgliche Complication aufzufassen. Mit der Eruirung des wirklichen Beginnes der Erkrankung, die nicht zwei, sondern vier Jahre zurückdatirte, entfielen natürlich die auf der unrichtigen Anamnese basirenden Schlussfolgerungen und es steht nichts im Wege, den Fall als erworbenen zu deuten. Als die Patientin im Jahre 1894 im Rudolfsspital aufgenommen wurde, scheint die Mikrognathie noch keine sehr auffallende gewesen zu sein. Auch scheint damals während des einjährigen Spitalaufenthaltes Mikrognathie und Anchylostoma nur sehr geringe Fortschritte gemacht zu haben, denn in der Krankengeschichte findet sich darüber kein Wort.

Beim zweiten Falle ist bemerkenswerth, dass die Möglichkeit bestand, die Kiefer wohl nicht zu öffnen, aber noch fester zu schliessen und auf diese Weise kümmerlich zu kauen, während die Operation vollständige Synostose beider Gelenke ergab. Man wird wohl nicht fehlgehen, dieses Phänomen auf Federung des jugendlich elastischen Kiefers zurückzuführen, so gut, als man schon mehrmals beobachtet hat, dass bei completem Anchylostoma, aber Ergriffensein bloss des einen Kiefergelenkes, auch die Zahnreihen auf der Seite des intacten Gelenkes sich mit Gewalt ein klein wenig von einander entfernen liessen.

Fall III ist ätiologisch auf eine Periostitis zurückzuführen. Er ist, ebenso wie die Fälle IV—VII, dadurch bemerkenswerth, dass eine irgendwie nennenswerthe Functionsstörung des Gelenkes nicht besteht. Interessant ist an diesem Falle auch die „flaumig weiche" Schwellung der rechten Wange, also jener, die der verkürzten Unterkieferhälfte entspricht. Es handelt sich da wohl um eine Lymphstauung, vermuthlich durch Compression der Lymphwege durch die am Knochen fixirte Narbe, wie wir ja ähnliche Erscheinungen auch anderwärts im Gefolge von Compression der Lymphbahnen oder nach Verlust der zugehörigen Lymphdrüsen auftreten sehen.

Unklar ist Fall 4 angesichts des Umstandes, dass über die Zeit des Entstehens der Mikrognathie nichts zu eruiren war. Am verlockendsten wäre es freilich, die Mikrognathie mit der bestehenden chronischen Mittelohrentzündung in Zusammenhang zu bringen. Dies erscheint mir aber bedenklich, da nur das rechte Ohr erkrankt war, dabei aber jede Asymmetrie mangelte. Gerade so gut oder noch besser

Digitized by Google

liese sich annehmen, dass hier die Mikrognathie im Gefolge einer der acuten Infectionskrankheiten auftrat, die Patientin als Kind überstand, ja, wenn jemand bei dem Mangel jeder Asymmetrie und der nur einseitigen Ohrenerkrankung die Missbildung als eine angeborene, bloss zufällig mit Otitis combinirte erklären würde, könnte man ihm schwerlich das Gegentheil beweisen. Möglich auch, dass hier die Rhachitis, für die der Schädel sonst noch so deutliche Zeichen trägt, eine Rolle gespielt hat. Nur das Eine lässt sich in diesem Falle wohl mit Bestimmheit sagen: Inactivität hat keine Schuld an der Wachsthumsstörung gehabt.

Bei Fall V ist es ziemlich sicher, dass dieselbe Erkrankung, die die Narbe vor dem rechten Ohre hinterliess, auch an der Ausbildung der Mikrognathie schuld war.

Es scheint sich um einen tuberculösen Process gehandelt zu haben, wofür auch das Auftreten eines kalten Abscesses zur Zeit der Beobachtung des Kranken sprach.

Auffällig ist hier die Skoliose und Verschiebung auch des Kehlkopfes und Zungenbeines, auf die ich unten noch in Kürze zurückzukommen gedenke.

Fall 6 interessirt durch die äusserst merkwürdige, doch glaubhaft von dem Patienten mitgetheilte Anamnese, für die ich in der Litteratur ein Seitenstück nicht aufzufinden vermochte. Eugene S. Talbot[1]) erwähnt zwar, dass sich in „gewissen Fällen von Masern und Lungenentzündung Unregelmässigkeiten der Zähne und Missbildungen der Kiefer" vorfänden, doch bringt er für diese Behauptung keinen Beleg, auch sagt er nicht, welche Art von Missbildungen und welche Grade derselben er im Anschlusse an eine dieser acuten Infectionskrankheiten beobachtet habe.

Sehen wir ganz davon ab, auf welche Weise überhaupt derartige Wachsthumsstörungen sich erklären liessen und nehmen wir es als feststehende Thatsache an, dass es nach Infectionskrankheiten zu vermehrtem Wachsthum einzelner Knochen kommen kann, während andre wieder eine Wachsthumsstörung erleiden, so bietet der Fall noch immer aussergewöhnliches Interesse.

Dass der Unterkiefer nach dem 18. Lebensjahr noch um so vieles wachsen könne, als in diesem Falle die Differenz zwischen Ober- und Unterkiefer beträgt, ist undenkbar. Es muss also zu einem excessiven Wachsthum der benachbarten Knochen gekommen sein, an dem sich der Unterkiefer nicht betheiligte. Aber auch nicht alle übrigen Schädel-

1) E. S. Talbot, Die Entartung der Kiefer des Menschengeschlechtes. Uebersetzt und frei bearbeitet von M. Bauchwitz. Leipzig 1898. S. 61.

Digitized by Google

knochen können sich an dem vermehrten Wachsthum betheiligt haben. Sonst müsste ja der ohnehin kleine Schädel des Patienten früher noch kleiner gewesen sein, was kaum möglich ist; auch hätte dann der sich gut beobachtende Patient die rasche Grössenzunahme des Schädels an einem Zukleinwerden der Hüte bemerken müssen, was nicht der Fall war. Man muss also annehmen, das das vermehrte Wachsthum vorwiegend den Oberkiefer betraf und dass es vorwiegend in der Richtung nach vorne stattfand. Denn der Oberkiefer ist schmal, was man auch aus der Ansicht von vorne sieht. Mit dieser Annahme stimmt das Profil des Patienten sehr gut überein. Der Oberkiefer ist sichtlich nach vorne geschoben, die Nase ist stumpf, ihr Rücken auffallend wenig steil. Ja, wenn man sich auf Fig. 9 Nase und Oberlippe verdeckt, so findet man, dass Unterkiefer und Stirne zu einander so ziemlich im normalen Grössenverhältnisse stehen. Die Anamnese sagt uns, dass ausser dem Unterkiefer auch noch andere Körperknochen rascher wuchsen.

Ob die ganzen Rumpf- und Extremitätenknochen oder nur einzelne derselben, lässt sich nicht feststellen.

Es könnte jemand die Frage aufwerfen, ob der Unterkiefer nicht etwa in seinem Wachsthume nicht bloss stehen geblieben, sondern geschrumpft, wirklich kleiner geworden sei. Ich glaube, dies verneinen zu können. Schon die fast tadellose Stellung der Zähne, die höchst unbedeutende Prognathie spricht dagegen.

Bei Fall VII ist die Wachsthumsstörung offenbar im Gefolge einer Osteomyelitis des Kieferastes aufgetreten, die zu einer theilweisen Sequestration geführt hatte. Bemerkenswerth ist hier die Schiefheit der Nase und dass auch hier eine Asymmetrie von Zungenbein und Kehlkopf angedeutet ist, wie sie in ausgesprochener Weise im Fall 5 zur Beobachtung kam. Vor allem beachtenswerth ist aber, dass sich eine Differenz in der Breite der beiden Zungenhälften nachweisen lässt.

Interessant ist auch in diesem Falle, dass die unteren gegen die oberen Schneidezähne nur um eine Zahnbreite seitlich verschoben sind, während die Grenze zwischen beiden Kieferhälften unter dem Mundwinkel sich befindet. Es haben also Zähne der zu kleinen rechten Seite in der linken Unterkieferhälfte Platz genommen, wie wir das in noch viel deutlicherer Weise bei Fall V gesehen haben. Das zeigt, dass die Stellung der oberen und unteren Schneidezähne zu einander als zuverlässiges Maass für die bestehende Asymmetrie nicht verwerthet werden kann.

Die Fälle VIII und IX habe ich schon oben besprochen, ich gehe daher hier über sie hinweg.

Digitized by Google

Wo in unseren Fällen danach gesehen wurde, fand sich der harte Gaumen auffallend schmal und hoch gewölbt, eine Thatsache, die auch sonst mehrfach beobachtet worden ist und die schon Maas (l. c.) als Beweis für die Inactivitätsatrophie geltend gemacht hat.

In einigen unserer Fälle — und in vielen der Litteratur — ist auch eigens erwähnt, dass alveoläre Prognathie in beiden Kiefern bestand, d. h., dass die Schneidezähne des Oberkiefers nicht direct nach unten, die des Unterkiefers nicht direct nach oben, sondern gleichzeitig auch nach vorne streben.

Die Schmalheit des harten Gaumens und die hohe Wölbung desselben deuten auf Veränderungen an den Gaumenfortsätzen der Oberkiefer im Sinne einer Wachsthumshemmung, während die Prognathie dafür spricht, dass die Alveolarfortsätze weniger im Wachsthum zurückbleiben.

Dass aber die Prognathie, namentlich im Unterkiefer, durch den constanten Druck der Zunge begünstigt werden dürfte, habe ich schon oben betont. Interessant wäre es, in Fällen, wo die Prognathie gering ist, nachzusehen, ob die Zunge nicht etwa auffallend klein ist.

Wir sehen also auch der sonst so plausiblen Auffassung, dass die erworbenen Mikrognathien aussschliesslich die Folge einer Epiphysenerkrankung seien, gewisse Hindernisse in den Weg treten. Die Mitbetheiligung des Oberkiefers an der Wachsthumshemmung, im Fall V und VII die Mitbetheiligung selbst von Zungenbein und Kehlkopf, ja im Fall VII die Asymmetrie der Zunge, ist nicht allein durch die Erkrankung der Unterkieferepiphyse zu erklären. Inactivität, die in manchen anderen Fällen eine bescheidene Rolle spielen mag, ist hier als unterstützendes Moment nicht heranzuziehen, da es eben in den Fällen III—VII nie zu länger dauernder Ruhigstellung der Kiefergelenke gekommen war. Auch Fall VI mit dem rapiden Körperwachsthum nach überstandener Pneumonie und gleichzeitigem Wachsthumsstillstand des Unterkiefers giebt zu denken, ebenso wie ein Fall F. Königs[1]), wo eine im 21. oder 22. Lebensjahre acquirirte arthrogene Kieferklemme noch zur Entstehung einer typischen, nicht unbeträchtlichen Mikrognathie geführt hatte, also zu einer Zeit, wo man das Wachsthum des Unterkiefers schon für abgeschlossen halten musste.

Der Umstand, dass sich bei den erworbenen, geradeso wie bei den angeborenen Mikrognathien die Wachsthumshemmung nicht auf den Unterkiefer allein beschränkt, sondern auch andere benachbarte Gebilde in Mitleidenschaft zieht, schafft Berührungspunkte mit den eigenthümlichen einseitigen Wachsthumsstörungen bei Caput obstipum

1) F. König, Deutsche Zeitschrift f. Chirurgie. X. S. 26.

Digitized by Google

und der seltenen Hemiatrophia facialis, die noch grössere Gebiete und in einer mehr gleichmässigen Weise betreffen.

Alles das lässt uns die Möglichkeit, dass neben der Epiphysenerkrankung, manchmal auch ohne eine solche, trophische Störungen uns vorläufig noch unbekannter Art im Spiele sind, nicht so schroff abweisen, wenn wir auch einen Beweis dafür vorläufig nicht zu erbringen vermögen.

Ich komme zu der Frage, was sich thun liesse, um den Zutsand der Patienten in kosmetischer Hinsicht zu verbessern.

v. Bergmann[2]) hat zu diesem Zwecke einen Apparat warm empfohlen, den er nach den Vorschriften Sauers[2]) anfertigen liess und den er in einem Falle nach doppelseitiger Resection beider Unterkieferfortsätze verwendete. v. Bergmann beschreibt den Apparat und begründet seine Wirkung folgendermassen:

„Es wurde eine metallene Gaumenplatte für den Oberkiefer verfertigt, an welcher ein Stück Blech in der Weise angebracht wurde, dass die Vorderzähne des Unterkiefers beim Zusammenbeissen gegen das letztere stossen mussten. Da das Blech schräg stand, mussten die Zähne, wie gegen eine schiefe Ebene stossend, an dieser hinabgleiten und dadurch, bei jedem Biss und Versuch die Zähne zu schliessen, den Unterkiefer nach vorn treiben. Zur Unterstützung des Apparates diente ein für den Unterkiefer angefertigtes Drahtgestell, an welchem in der Gegend der jederseitigen Backenzähne zwei starke Gummistreifen angebracht waren, welche gegen zwei an der Oberkieferplatte angebrachte und 5 cm aus dem Munde vorstehende Haken angezogen wurden. Dieselben sollten die Anfangs sehr geringe Muskelkraft beim Zusammenbeissen der Zähne unterstützen, damit immer kräftiger die Zähne des Unterkiefers auf die metallene schiefe Ebene stiessen und immer mehr an ihr hinab und vorzugleiten gezwungen würden. Weiterhin sollte der ständige Zug, den sie ausübten, den Körper des Unterkiefers allmählig und stetig nach vorn bringen."

v. Bergmann konnte ein Jahr später feststellen, dass sich die Schneidezähne des Unterkiefers um mehr als $^1/_2$ cm den entsprechenden Zähnen des Oberkiefers genähert hatten. Dieser nicht unbedeutende Erfolg würde die versuchsweise Anwendung des Apparates in einem anderen Falle immerhin rechtfertigen.

v. Bergmann selbst hebt aber hervor, dass seine Patientin sehr

1) v. Bergmann, Archiv f. klin. Chirurgie. XLV. S. 664. — Berliner klin. Wochenschrift. 1897. S. 255.

2) Sauer, Deutsche Monatsschrift f. Zahnheilkunde. 1883. Heft 3.

Digitized by Google

energisch und intelligent war. Und doch verging mehr als ein Vierteljahr nach der Operation, ehe die Patientin sich an den Apparat gewöhnt hatte und im Stande war, dauernd sich seiner zu bedienen. Ob ein weniger energischer Patient dieselbe Ausdauer entwickeln wird, erscheint mir doch fraglich. Wahrscheinlich wird er sich des lästigen Apparates entledigen, wenn er nicht sehr bald einen greifbaren Erfolg sieht.

Jedenfalls ist der mit dem Apparat selbst unter den günstigsten Verhältnissen zu erwartende Erfolg bei einer hochgradigen Mikrognathie kein allzu grosser und namentlich bei einer starken einseitigen Mikrognathie wird man kaum etwas von Belang gegen die am meisten entstellende Asymmetrie ausrichten können. Noch Eines bleibt zu bedenken. Besteht stärkere Prognathie, beissen stark nach vorne geneigte Schneidezähne gegen eine derart angebrachte schiefe Ebene, so muss eine Kraftcomponente resultiren, die viel eher die Zähne in eine noch falschere Stellung bringen, die Prognathie noch vermehren, als den Kiefer in toto nach vorne bringen wird.

Freilich würde auch dadurch eine Näherung der Schneiden der Unterkieferschneidezähne an jene des Oberkiefers erzielt werden, eine Verminderung der Entstellung hätte das aber nicht zur Folge.

Diese Erwägung war auch die Ursache, weshalb bei Fall I der ursprüngliche Plan, nach ausgeführter Resection den besprochenen Apparat anzuwenden, fallen gelassen wurde.

Es bliebe also zu erwägen, ob nicht durch eine osteoplastische Operation mehr erreicht werden könnte, wie dies auch J. Wolff[1]) in einem einschlägigen Falle geplant hatte.

F. König[1]) verwarf damals diesen Gedanken; er ist der Ansicht, dass „ein solcher Mensch auf die Verschönerung verzichten könne, es genüge, wenn er den Mund weit aufsperren lerne, um grosse Bissen hineinzubringen."

Sicherlich werden in der Mehrzahl der Fälle die Patienten auf eine derartige Verschönerung verzichten, ja in allen Fällen, wo die Missbildung mit Kiefersperre verbunden ist, werden die Kranken gewiss damit sich zufrieden geben, wenn man ihnen das Oeffnen des Mundes und das Kauen ermöglicht.

Aber es kann doch auch vorkommen, dass ein an Mikrognathie Leidender, der den Mund gut zu öffnen vermag, gerade wegen der Entstellung sich an den Chirurgen wendet, und in unserem Fall III ist das thatsächlich vorgekommen. Dann erscheint es mir wohl be-

1) Berliner klin. Wochenschrift. 1897. S. 256.

Digitized by Google

rechtigt, einen chirurgischen Eingriff zu kosmetischen Zwecken in Berathung zu ziehen. In dem erwähnten Falle ist auf ausdrücklichen Wunsch der Patientin ein solcher Versuch gemacht worden und er ist misslungen. Auf ähnliche Schwierigkeiten, wie sie sich damals in der Dünnheit und Sprödheit des in seinem Wachsthum gestörten Unterkiefers entgegenstellten, wird man auch ein anderes Mal gefasst sein müssen. Vielleicht gelingt es aber doch in einem gegebenen Fall, durch eine plastische Verlängerung des Knochens einen Erfolg zu erzielen. Ein Verfahren, ähnlich dem von Bardenheuer[1]) ersonnenen, das dieser mit glänzendem Erfolge zur Bildung einer natürlichen Prothese bei partieller Unterkieferresection anwandte, erschiene mir namentlich für einseitige Mikrognathien keineswegs aussichtslos.

Die Frage, welche Operationsmethode bei der die Mikrognathie begleitenden Kiefergelenksanchylose zu wählen sei, überschreitet den Rahmen meiner Betrachtungen, auch fehlt uns, um auf sie einzugehen, das nöthige Beobachtungsmaterial, da ja in unseren zwei Fällen, die zur Resection kamen und in einem dritten, hier nicht beschriebenen, Kraskes Schnittführung gewählt wurde. Nur das möchte ich bemerken, dass diese Methode, was bequemen Zugang zum Gelenk und Uebersichtlichkeit anbelangt, nichts zu wünschen übrig liess.

1) Bardenheuer, Centralblatt f. Chirurgie. 1896. Nr. 50. S. 1177.

Digitized by Google

V.

Die Osteomyelitis traumatica purulenta cranii.

Klinischer Bericht (3. Theil)

von

Prof. Dr. H. Fischer, Berlin.

(Mit Tafel I.)

Die intracraniellen Folgen der Ostitis purulenta.

3. An den Sinus.

Die Thrombophlebitis sinuum.

Pathogenetisches. Hessler berichtet 15 Fälle von obliterirender otitischer Sinusthrombose. Bei der Ostitis purulenta habe ich dies Ereigniss nicht beobachtet.

Meine Zusammenstellung in Bd. LVI S. 98 zeigt, dass die Sinusphlebitis bei der ostitischen und otitischen Eiterung nahezu gleich häufig vorkommt (40 Proc.: 41,4 Proc.). Sie wurde bei der ostitischen in erster Linie vermittelt durch den Extraduralabscess. Die Leptomeningitis schien dagegen zu ihr in keiner intimeren ätiologischen Beziehung zu stehen, denn sie fehlte bei unseren Patienten öfter, wenn Sinusphlebitis bestand. Ich verweise auf die Fälle No. 89, 93, 96. Auch in der nachfolgenden Beobachtung wurde sie vermisst:

Beobachtung 73. Gequetschte, bis auf den Knochen dringende Kopfwunde. Weit verbreitete Ostitis purulenta. Extraduralabscess. Thrombophlebitis, keine Leptomeningitis. Leberabscesse ohne Icterus.

Dachdecker Kern, 33 Jahre alt, aufgen. 20. October. 4 Stock hoch heruntergestürzt. 2 Stunden in Commotio cerebri gelegen. Die Kopfwunde auf dem linken Seitenwandbeine 6 cm lang, sehr verunreinigt, Umgebung stark mit Blut unterlaufen. Nekrose der Wundränder. Starke Eiterung, durch welche die Galea abgelöst, das Seitenwandbein weithin entblösst wurde. Mehrere Incisionen. Vom 2. Tage ab fieberte Patient, und das Allgemeinbefinden war sehr gestört. Am 14. Tage trat ein starker Fieberanfall ein. Die Wunde secernirte stark, ihre Ränder waren blass, der blossliegende Knochen erschien missfarben, trocken, bei der Percussion empfindlich. Von nun an wiederholten sich die Fieberanfälle täglich zu ganz unregelmässigen Zeiten. In den Zwischenräumen war Patient sehr collabirt, blass, delirirte und hatte täglich 3—4 dünne, gallige

Digitized by Google

Stühle. Vom 19. Tage ab traten Stiche in der linken Brusthälfte und Expectoration schmutzig-blutiger Massen ein. Am 20. Tage konnte man eine Pleuritis links und rechts nachweisen. Am 21. Tage trat Unbesinnlichkeit, doch keine Lähmungen, am 23. Tage unter Coma der Tod ein.

Bei der Section fand sich neben der jauchigen Phlegmone der Weichtheile eine Ostitis purulenta des ganzen Os parietale und unter diesem ein dicker Eiterbelag auf der Dura, welcher bis an den Sinus longitudinalis reichte. Nach Abspülung dieses erschien die Dura mit granulösen Auflagerungen bedeckt und in ihrem Gewebe verdickt. Der extradurale Abscess erreichte den Sinus longitudinalis, welcher mit jauchig zerfallenen Thromben erfüllt war (s. Tafel I). Die Intima desselben zeigte sich rauh, gefaltet und mit festeren puriformen Massen belegt. Die in den Sinus mündenden Hirnvenen waren gleichfalls mit puriformen Thromben erfüllt. Metastatische Abscesse fanden sich in der Leber in sehr grosser Menge, auch zahlreiche in den Lungen.

Die ostitische Sinusphlebitis betraf entsprechend dem Angriffspunkte der Gewalt fast ausnahmslos den Sinus longitudinalis. Der Sinus lateralis war allein in Beob. 75 und 80 und in Gemeinschaft mit dem Sinus longitudinalis in No. 85, mehrere Sinus in Beob. 56, der Sinus cavernosus allein in Beob. 40 erkrankt. In der Beobachtung 85 zeigten sich fast alle Sinus theils schon voll Eiter, theils in beginnender Thrombophlebitis.

Wie kam die Phlebitis des Sinus durch den Extraduralabscess zu Stande? Es gab auch hiefür verschiedene Modalitäten.

Ein directer Einbruch des extraduralen Abscesses in den Sinus gehörte bei meinen Patienten zu den seltensten Ereignissen. Dazu verliefen die Processe zu acut, auch schützen den Sinus nicht bloss seine starren Wandungen und intraossale Lage, sondern auch der Granulationswall, der sich bei der immer näher rückenden Eiterung an ihm zu bilden pflegt. So konnte das Blut auch in einem von Eiter rings umspülten Sinus noch frei cursiren (Beob. 29). Ich habe nur einmal einen Einbruch eines extraduralen Abscesses in den Sinus gesehen, doch blieb es dabei immer noch fraglich, ob ein extraduraler Abscess in den Sinus longitudinalis oder ein Sinus-Abscess in den extraduralen Raum sich ergossen hatte, wie in der Bd. LVI S. 76 von mir berichteten Beobachtung Zwicke's. Mir wollte am Leichentische doch der erstere Modus als das Wahrscheinlichere erscheinen.

Beobachtung 74. Ostitis purulenta bei einem Knaben. Nekrose des Knochens. Sepsis. Dura-Sinusabscess.

Ein 7jähriger Knabe (A. Stäger) war nach einer gequetschten Kopfwunde mit Denudation des linken Stirnbeins 14 Tage erfolgreich in der Charité behandelt und mit einer bis auf den Knochen dringenden Fistel gegen den Rath der Aerzte entlassen worden. 23 Tage darnach kam er in einem sehr elenden Zustande zurück. Er hatte wiederholte Schüttel-

Digitized by Google

fröste gehabt, nachdem er 4 Tage lang heftig gefiebert und über Kopfschmerzen, Appetitlosigkeit und Erbrechen geklagt hatte. Am 27. Tage nach der Verletzung, an dem er eingeliefert wurde, trat ein heftiger Fieberanfall ein. Der Knochen war weithin entblösst, über ihm bestand eine Eiterretention, die gespalten wurde. Nach dem Fieberanfalle sank die Temperatur auf 38,5° C. Am 28. Tage Morgens somnolenter Zustand. Temperatur 39,5° C. Abends hatte sich Patient erholt und ass auch etwas. Temperatur 40,2° C. Pulsfrequenz 112. Am 29. Tage zwei Fieberanfälle mit lebhaften Delirien. Den ganzen Tag soporöser Zustand. Am 30. Tage nach einer sehr unruhigen Nacht wurde doppelseitige Pleuritis festgestellt. Temperatur Morgens 40,5° C. Abends 40,3° C. Pulsfrequenz 120. Am 30. Tage derselbe Zustand. Am 31. Tage Fieberanfall mit Delirien und grosser Unruhe. Leichter Icterus der Sclerae. Am 32. Tage Tod im Coma.

Section: Am linken Scheitelbeine eine nekrotisirende Stelle von der Grösse eines Achtgroschenstückes, auf die die Fistel führte. Sie war rings von einem demarkirenden Walle umzogen, der an der oberen Seite bis auf die Dura drang, an der anderen aber nicht. Bei Druck auf dies nekrotisirte Knochenstück tritt Eiter aus der Demarcationsfurche hervor. Die Galea war von Eitergängen unterminirt. Bei Abhebung des Schädeldaches war das nekrotisirte Knochenstück mit der Dura am unteren Rande fest verwachsen. Es wurde dabei ein grosser extraduraler Abscess eröffnet, der entsprechend dem nekrotisirten Knochenstücke auf der Dura lag, sich aber nach oben bis in den Sinus longitudinalis erstreckte. Hier bildete er zwei Ausbuchtungen. Der Eiter war dünn, missfarben, übelriechend. Der Knochen erschien beim durchfallenden Lichte mit Eiter bis über die Demarcationslinie hinaus infiltrirt. Das unter dem Abscesse liegende Duragewebe war verdickt, erweicht, stellenweise mortificirt. Die Perforationstelle des Sinus entsprach dem oberen, theilweise schon gelösten Knochenrande. Die obere und seitliche Wand des Sinus war hier völlig zerstört, sehr missfarben, Fetzen mortificirten Gewebes flottirten daran. Der übrige Theil der Sinuswandungen verdickt, missfarben, die Intima gewulstet, mit jauchigen Massen bedeckt. An diese schlossen sich später erweichte Thromben und an diese wieder ein festerer an. In den Lungen zahlreiche Eiterherde, doppelseitige eitrige Pleuritis.

Da die Perforation der Sinuswand einen sehr hohen intra- und extravenösen Druck voraussetzt, so musste es auffallen, dass sie in so kurzer Zeit, wie es in der beschriebenen Beobachtung geschah, zu Stande kommen konnte. Die schwere Erkrankung der Sinuswand, wodurch diese weicher und brüchiger wurde, hat wohl den Ein- resp. Durchbruch wesentlich erleichtert. Lanceraux berichtet eine ähnliche Beobachtung.

In der Mehrzahl der Fälle ging der Sinuspyämie die Sinusthrombophlebitis vorher. Sie wurde durch drei im Beginne verschiedene, im Endresultate gleiche Vorgänge vermittelt.

Digitized by Google

Zuerst marantische Sinusthrombose, dann Thrombophlebitis. Der Sinus longitudinalis ist in Folge seiner starren Wandungen, seiner dreieckigen Gestalt, der mannigfach ihn durchsetzenden Balken zur Thrombose prädisponirt. Dazu kommt noch, dass die Venae cerebrales superiores, die vielfach mit den inferiores und auch mit den Venen der mittleren Hirnoberfläche communiciren, der Richtung des Blutstroms folgend in einem stumpfen oder rechten Winkel in ihn einmünden, während es die Parietal- und Occipitalvenen dem Blutstrome entgegen in schräger Richtung von hinten nach vorn thun. Dadurch wird der Blutstrom im Sinus verlangsamt und in gleichmässigem Flusse erhalten. Es trägt aber dazu auch noch die rechtwinklige Theilung des mächtigen Sinusblutstromes am Torcular Herophili in zwei grosse Arme nicht wenig bei. So wird es leicht verständlich, dass jedes von aussen an den Sinus herantretende comprimirende Moment leicht eine gefahrvolle Hemmung des Blutstromes im Sinus erzeugen kann. Als ein solches muss die Abhebung der benachbarten Dura vom Knochen durch einen Abscess angesehen werden. Es reicht aber diese Circulationsbeschränkung allein zur Erzeugung einer Thrombose im Sinus nicht aus, wie wir aus den Untersuchungen von Brücke wissen. Zur Flüssigerhaltung des Blutes gehört vielmehr noch seine beständige Berührung mit der lebendigen Venenwand oder richtiger mit ihren sogenannten Endothelien. Baumgarten hat sogar gezeigt, dass es, in einer Vene aseptisch abgebunden stagnirend, flüssig und noch nach Wochen gerinnungsfähig bleibt. Ein in der Nähe des Sinus liegender extraduraler Eiterherd wirkt aber nicht bloss comprimirend, sondern auch inficirend, da von ihm aus Kokken, wie Weigert gezeigt hat, oder auch zellige Elemente, geladen mit Infectionsmaterial, wie Bubnoff gefunden hat, in die Sinuswandungen bis auf die Intima einwandern und hier eine Erkrankung und einen Zerfall der Endothelien bewirken können. So werden diese siech und functionsuntüchtig und damit sind dann alle Bedingungen für eine Sinusthrombose gegeben. Meist nimmt sie ihren Anfang in den Erweiterungen, welche die Venen des Stirn- und Seitenwandbeines vor ihrer Einmündung in den Sinus longitudinalis erfahren. Die Infection der Sinuswandungen durch Kokken (Weigert) oder von Leukocyten (Bubnoff) aus dem benachbarten Eiterherde ergreift aber auch weiter den frisch gebildeten Thrombus, bis er eitrig oder jauchig, meist vom Centrum nach der Peripherie, zerfallen ist. Dieser Vorgang kann auf eine bestimmte Stelle beschränkt bleiben. Wenn dann oberhalb und unterhalb eines solches Eiterherdes im Sinus sich adhärente Thromben bilden, so kann der eitrig eingeschmolzene Thrombus wie ein Abscess

Digitized by Google

abgekapselt werden und nun auch alle Schicksale eines solchen (Durchbruch, Eindickung etc.) theilen. Geschieht dies aber nicht, so pflegen immer weitere Thrombenparthien, die sich an den ersten angeschwemmt haben, bis in die Vena jugularis interna eitrig zu zerfallen und Sinuspyämie zu erzeugen. Das ist bei der ostitischen Thrombophlebitis die Regel.

Ein anderer Modus, erst Phlebitis, dann Thrombophlebitis, ist zweifellos der häufigere Vorgang. An den extraduralen Abscess schliesst sich eine periphlebitische Sinuseiterung mit starker Schwellung und starrer Infiltration. Diese bewirken zuvörderst eine Verlangsamung und Stagnation des Sinusblutes, während schnell der periphlebitische Process durch die Sinuswandungen bis auf die Intima vordringt. So wird diese rauh, gerunzelt, uneben, verdickt, geschwollen. Damit sind die Endothelien vernichtet und wandständige Thromben, die immer dicker und länger werden, haften an den Rauhigkeiten der Intima. Da auch diese von der Venenwand her septisch inficirt werden, so verfallen sie auch der jauchig-eitrigen Erweichung. Der Zerfall des Thrombus geht von der Peripherie nach dem Centrum (siehe Tafel I).

Endlich kann die Thrombophlebitis von erkrankten Knochen- oder Weichtheil-Venen in den Sinus hineinkriechen (Osteophlebitis). Da die Venen der Weichtheile des Kopfes und Gesichtes mit den Sinus communiciren, so können auch perivasculäre Phlegmonen und Thrombophlebitiden durch sie bis auf die Sinus geleitet werden. Wir haben schon berichtet, dass die Diploëvenen im ostitischen Knochen immer am stärksten vom Eiter umspült sind, ferner dass sie, da sie in Knochencanälen liegen, deren innere feine Auskleidungsmembran zugleich die Gefässwand bildet, nicht contractionsfähig sind und ein beständig klaffendes Lumen haben und daher die günstigsten Bedingungen zur Thrombenbildung und bei der Umspülung mit Eiter auch zur eitrig-jauchigen Thrombophlebitis darbieten. Diese Processe setzen sich leicht bis zum Sinus longitudinalis fort, die Thromben wachsen in ihn hinein, neue setzen sich daran und im weiteren Verlaufe bleibt auch ihre septische Infection nicht aus (siehe Fall No. 76 und 80). Hutchinson meint zwar, dieses Ereigniss könne kein häufiges sein, weil die Diploëvenen bei der purulenten Ablösung der Dura vom Knochen mit zerrissen würden. Das trifft aber nach meinen Beobachtungen nicht immer zu, da die elastischen Gefässe durch die meist wenig hohen Extraduralabscesse nicht so leicht zum Abreissen gebracht werden. Sonst würden ja auch extradurale Blutungen ein viel häufigeres Ereigniss sein. Ein Beispiel solcher fort-

Digitized by Google

kriechenden Phlebitis berichtet Beobachtung 80. Auch Leubuscher theilt nach einem Berichte Meckels ein solches mit:

Mann von 42 Jahren. 17. November 1883 Hiebwunde $1^1/_2$ cm lang am rechten Scheitel; Knochen entblösst. Ende November Abscess in der Umgebung der Wunde, Incision entleert viel Eiter. Nachts Delirien. 12. December starke Hirnreizung; Venaesection. Pneumonie rechts unten. 14. December Tod im Coma.

Section: Knochen am unteren Theile des rechten Schläfenbeins vom Periost entblösst, mit Eiter bedeckt, hier und da unregelmässig angenagt. Um diese thalergrosse Stelle findet sich eine Art von entzündlicher Demarcationslinie. Im Schläfenmuskel eine Menge von eitrigen Gängen, von denen mehrere eitrig infiltrirte Venen sind. Am Knochen eitrige Infiltration der Diploë, die sich viel weiter erstreckt, als das äussere Ansehen des Knochens vermuthen lässt, denn sie geht längs und von der Kronennaht in das Stirnbein, Scheitel- und Schläfenbein. An der inneren Schädelfläche eine Menge siebförmiger Eiterpunkte. Die meisten Gefässfurchen an der inneren Schädelfläche hier wie angefressen, namentlich längs des Sinus longitudinalis. Auf der Dura unter dem Knochen Eiterablagerung und eitrige Infiltration des Gewebes. Die ausgedehnten Venen enthalten gelben, dicken Eiter bis zu ihrer Einmündung in den Sinus longitudinalis, in welchen sich der Eiter theilweise ausdrücken lässt. Die Wandungen dieser eitergefüllten Venen sind verdickt, die cavernösen Maschen der D. M. längs der Sichel zum Theil eitrig infiltrirt, namentlich auch die Pacchionischen Granulationen hier dick eitrig gefüllt. Die Wandung des Sinus longitudinalis ist grösstentheils gesund; an einzelnen Stellen zunächst der Venenmündungen aber verdickt und zum Theil durch Abblätterung rauh; an diesen Stellen haften überall derbe, gelbweisse Faserstoffgerinnsel, theils flach, theils in Form von Zotten, die hier in das nach dem Tode geronnene Blut des Sinus herabhängen. Sie bestehen aus einer Faserstoffrinde mit einem abgekapselten, flüssigen Inhalte (Meckel meint, dass der gelbe consistente Eiter bei seinem Eindringen in den Sinus rein mechanisch von dem Faserstoff des gerinnenden Blutes, wie ein fremder Körper, umschlossen sei). Im weiteren Verlaufe ist der Sinus longit. und transversus mit frisch geronnenem Blute erfüllt. Die D. M. ist an mehreren Stellen siebförmig porös, so dass das reichlich in ihr angesammelte Exsudat ausgedrückt werden kann. Die rechte Hälfte des Arachonidaelsackes enthält ungefähr 6 Unzen jauchigen, mit Faserstofflocken vermischten Eiters. Die innere Fläche der D. M. ist geröthet, verdickt, mit plastischem, hämorrhagischem Exsudate belegt. Ebenso sind an der gegenüberliegenden Gehirnfläche an einer nach unten hin allmälig begrenzten Ausdehnung die Häute dickeitrig infiltrirt, das darunter liegende Gehirn nicht wesentlich verändert, die ganze Halbkugel durch das Exsudat stark zusammengedrückt. An der linken Hemisphäre Trübung und Oedem der Häute, beide Ventrikel durch Serum erweitert. In den Lungen und in der Leber metastatische Abscesse.

Pathologisch-Anatomisches (s. Taf. I). Die Sinusthrombophlebitis hatte in unseren Fällen meist keine sehr grosse Ausdehnung, Hutchinson fand einen Thrombus, der wie ein weisser Kern die

Digitized by Google

ganze Länge des Sinus erfüllte; seine äussere Fläche war weich, bei Druck floss aus ihm eine rahmartige Flüssigkeit. Das habe ich nie gesehen. In der Mehrzahl der Fälle war vielmehr die Erkrankung nur auf Abschnitte des Sinus beschränkt, welche den Umfang des extraduralen Abscesses wenig überragten. An den zerfallenen schloss sich ein central oder peripher veränderter und später ein normaler Thrombus an. Zuweilen wechselten relativ normale, den Wandungen noch adhärirende mit zerfallenen Thrombenparthien ab (Schichtphlebitis). In einigen Fällen fanden wir den Sinus erweitert und abscessähnlich mit Eiter erfüllt, in anderen verengt und seine starren Wandungen mit spärlichen Bröckeln des puriform zerfallenen Thrombus bedeckt. Der Eiter war zellenarm und reich an organischem Detritus. Man hat auch in ihm die Eiterkokken des Mutterherdes nachweisen können. In selteneren Fällen fanden wir eine schmutziggraue, stinkende Masse. Die ganze Sinuswand war verdickt, mit Eiter infiltrirt, von Granulationen und oft auch von kleinen Abscessen durchsetzt. Leichte capilläre Blutungen fanden wir nicht selten in ihr. Vor grösseren Blutungen, die bei der otitischen Thrombophlebitis öfter beobachtet sind, schützte die Schicht neugebildeter Granulationen in den Wandungen. Auf der Innenseite der Dura begleiteten sehr oft fibrinöshämorrhagische Beschläge den Sinusverlauf. Meist war die Pia unter dem Sinus injicirt, verdickt, verfärbt. Den Ausbruch einer Leptomeningitis purulenta konnte eine Verwachsung der Dura mit der Pia verhindern. Oft genug aber bestand sie daneben oder folgte der Sinusphlebitis auf dem Fusse. Auch fanden sich kleine Capillarapoplexien und Erweichungsherde in der unter dem Sinus liegenden missfarbenen, gerötheten Gehirnsubstanz. Die Intima des Sinus verdickt, missfarben, mürbe, gewulstet und gefaltet, mit Eiter oder Thrombusbrocken bedeckt, ihr Endothel zerstört. Die zuführenden stark gefüllten und erweiterten Venen erschienen theils mit Thromben erfüllt, so dass sie auf der Convexität des Gehirns wie Würmchen verliefen, theils durch Thrombophlebitis in ihren Wandungen rigide, verdickt, eitrig infiltrirt. Je älter der Prozess war, desto weiter liess sich die Thrombose durch die abführenden Venenstämme verfolgen.

Klinisches. Die Sinusphlebitis trat zuweilen im klinischen Bilde gar nicht hervor, denn sie wurde, besonders bei Kindern, doch auch bei Erwachsenen leicht von den Erscheinungen einer gleichzeitigen Convexitätsmeningitis verdeckt.

Beobachtung 75. Kopfwunde mit Contusion des Knochens. Phlegmone galeae. Ostitis purulenta. Convexitätsmenin-

Digitized by Google

gitis. Bei der Section findet sich auch eine unerwartete Thrombophlebitis.

Walther Schlüter, 8 Jahre alt, ging der chirurgischen Station der Charité am 27. October 1865 zu mit einer zolllangen Kopfwunde über dem linken Scheitelbeine, in der der Knochen blosslag. Die Umgebung war stark blutig infiltrirt. Es wurden die Ränder geglättet und eine Naht angelegt. Da starke Eiterung eintrat, mussten die Nähte schon am 29. October entfernt werden. 30. October zeigte sich Fieber und eine phlegmonöse Schwellung an der Wunde. 31. October Temperatur Morgens 39,5° C. Pulsfrequenz 112. Die vom Knochen abgelöste Galea wurde gespalten. Der Knochen, in Achtgroschenstückgrösse entblösst, erschien missfarben, trocken. Abends 39,9° C. Pulsfrequenz 120. So blieb der Zustand bis zum 5. November. Da trat ein convulsivischer Anfall ein und mit demselben Somnolenz und Lähmung rechterseits. Der Anfall wiederholte sich am 6. November. Am 7. November wurde die Lähmung der rechten Körperhälfte fast vollständig. Patient lag im Sopor. Am 8. November Tod im Coma.

Bei der gerichtlichen Section fand sich ausser der Phlegmone Galeae, die eine weite Ablösung vom Knochen gesetzt hatte, eine Ostitis purulenta von der Grösse eines Kinderhandtellers, darunter eine Pachymeningitis externa und interna, eine purulente Leptomeningitis über der ganzen linken Convexität und Thrombophlebitis des Sinus lateralis, bis zu dem der extradurale Abscess reichte. Der Sinus war weithin mit eitrig zerfallenen Thromben erfüllt, die Intima verdickt, gewulstet. Embolisch-metastatische Lungenherde.

Hier hatte sich also die Sinusphlebitis durch kein Zeichen verrathen. Nur eine septische Leptomeningitis war den Symptomen nach zu vermuthen. Welche von beiden Affectionen die frühere war, liess sich nicht entscheiden.

Wenn die Thrombophlebitis sinuum aber klinisch in die Erscheinung trat, so that sie es, wie ein regierender Herr, mit einem langen Vortritt und grossem Gefolge. Zu dem ersteren gehörten die Zeichen, welche von der Ostitis, dem extraduralen Abscesse und nicht selten auch dem Piaabscesse ausgingen. Das gab ein oft schwer entwirrbares Knäuel über einander gehäufter Symptome. Zu dem letzteren rechneten die metastatisch-embolischen Abscesse. Die Sinusphlebitis bot daher sehr verschiedenartige klinische Bilder, je nachdem die Sepsis allein hervortrat, oder gegen die Pyämie im Hintertreffen blieb.

I. Die septhämische Form.

Das Blut wird aus den puriform-jauchigen Producten der Sinusphlebitis, mit Ptomainen, Fermenten und anderen Producten bakteritischer Zersetzungen überschwemmt, anfänglich zwar mit den in ihm ruhenden Kampfmitteln gegen diese Invasion noch fertig; je länger und energischer dieser Kampf aber dauert, um so mehr erlischt seine Wider-

Digitized by Google

standskraft und zerfällt sein physiologisches Gewebe. So kommt es zur Ansiedelung und rapiden Vermehrung der Bakterien und zur üppigen Toxinbildung im Blute. Es entsteht ein septisches Fieber, oder ein schon vorhandenes wird beträchtlich gesteigert. Das klinische Bild der Sepsis, welche von der Sinusphlebitis angeregt oder gesteigert wurde, unterschied sich von dem bekannten klinischen nur durch einen frühzeitig beginnenden Sopor, der schnell in Coma überging. Dabei konnten wir wieder verschiedene Formen unterscheiden:

Sepsis ohne Metastasen.

Bei der typhusartigen waren alle Symptome eines schweren Typhus ausgebildet (Delirien mit furibundem, später mit blandem Charakter, trockene Zunge, aufgetriebener Leib, Milztumor, Eiweissharnen). Endocarditis (siehe Beob. 77) und Exantheme haben wir seltener dabei beobachtet. Leitend für die Diagnose gegenüber dem Typhus waren: die jähe Temperatursteigerung, die fehlende Roseola, die icterische Färbung der Sclerae, die sehr hohe (den septischen Processen eigne) Pulsfrequenz, die erbssuppenfarbigen diarrhoischen Stühle, Gelenkschmerzen, subcutane Hautblutungen und die sich bald zum Sopor und Coma steigernde Apathie. Meist trat diese Form in der zweiten Woche nach der Verwundung ein. Die Patienten gingen rettungslos zu Grunde. Es war die schwerste, pestähnliche Form der Sepsis. Auch die Bubonen fehlten nicht. Bei der Section fanden wir meist nur katarrhalische Zustände der Schleimhäute und parenchymatöse Organschwellungen, Ekchymosen in der Haut und auf den Serosae fehlten niemals. Wir haben dies Krankheitsbild relativ selten im Verlaufe der Sinusphlebitis beobachtet, Bärensprung aber fand unter den 23 im pathologischen Institute zu Berlin secirten Sinusphlebitiden im Verlaufe von Kopfverletzungen 7 mal keine eitrigen Localisationen in den Organen und auf den serösen Häuten. Die Diagnose der Sinusphlebitis war unter diesen Umständen intra vitam nicht zu stellen, da für die Sepsis noch andere Quellen von hoher Dignität in der Weichtheilphlegmone und in der Knocheneiterung bestanden.

Beobachtung 76. Vulnus contusum capitis. Complicirte Unterschenkelfractur. Primäre Amputation des Unterschenkels. Ostitis purulenta cranii am 15. Tage. Typhusbild. Die Amputationswunde nahm dabei einen ungestörten Verlauf. Bei der Section fand sich Thrombophlebitis Sinus longitudinalis.

W. Specht, 24 Jahre alt. Charité. Rec. 11. December 1865. Pat. war von einem Eisenbahnwagen gefallen und überfahren. Nach einer kurzvorübergehenden Commotio cerebri kam er in die Charité mit einer

Digitized by Google

grossen gequetschten Wunde am linken Scheitelbeine, in der der Knochen weithin blosslag, und einer Zermalmung des linken Unterschenkels, die eine primäre Amputation nöthig machte. Das Befinden des Patienten liess anfangs nichts zu wünschen übrig. Der Versuch einer prima intentio an der Kopfwunde missglückte. Die Eiterung hielt sich aber in normalen Grenzen. Vom 6. Tage ab aber wurde sie profuser, das Periost löste sich vom Knochen weiter ab. Temperatur Abends 38,7° C. Am 7. Tage spalteten wir die phlegmonös infiltrirte Galea, so weit sie vom Knochen abgelöst war. Morgens 38,5° C. Abends 39,2° C. An der Amputationswunde eiterten einige Nähte, die extrahirt wurden. Im Uebrigen sah der Stumpf gut aus. Am 8. Tage erschien der blossliegende Kopfknochen missfarben, trocken, stellenweise mit schmierigem Eiter belegt. Patient klagte über Kopfschmerzen, hatte Nachts delirirt, war aber Morgens besinnlich. Milz vergrössert, Leib aufgetrieben, Zunge trocken; lebhafter Durst. Temperatur Morgens 39,3° C., Abends 40,0° C. Puls 112. Am 9. Tage Nacht sehr unruhig, lebhafte Delirien, Tremor artuum. Morgens war Patient besinnlich, klagte sehr über Kopfschmerzen, hatte öfter gebrochen. Nachts drei dünne, gelbe Stühle. Im Urin Eiweiss. Die Kopfwunde eiterte stark; die Galea hatte sich noch weiter abgelöst; Knochen missfarbig, bei der Percussion empfindlich. Temperatur und Pulsfrequenz unverändert. Am 10. Tage: Ausser lebhaften Delirien, Flockenlesen, Sehnenhüpfen 6 dünne, hellgelbe Stühle. Morgens Leib sehr aufgetrieben, Zunge trocken, rissig, Milztumor beträchtlich, keine Roseola. Amputationswunde normal. Temp. Morgens 39,5° C., Abends 40,3° C. Puls 112. Am 10. und 11. Tage derselbe Zustand. Am 12. Tage Morgens war Patient unbesinnlich, er antwortete nur auf wiederholtes, lautes Anrufen und gab unzweckmässige Antworten. Unstillbare Secessus inscii. Die Kopfwunde war trocken, blass, der Kopfknochen thalerstückgross entblösst, übelriechend, missfarben. Temp. Morgens 40,2° C., Abends 40,7° C. Pulsfrequenz 120. 13. Tag: Nachts ruhig. Morgens war Patient sehr schwer zu wecken. 8 dünne, gelbe Stühle unfreiwillig entleert. Passive Lage; Herabrutschen im Bette. Pat. sprach fortwährend unverständlich vor sich hin. Zunge mit schwarzen Borken bedeckt, zitternd, nicht mehr activ hervorgestreckt. Milztumor unverändert; leicht icterische Färbung der Sclerae und Haut; viel Eiweiss im Urin. Temp. Morgens 40,8° C., Abends 40,5° C. Pulsfrequenz 124. Am 14. Tage fanden wir den Patienten comatös. So starb er am 15. Tage Abends.

Bei der Section fand sich die Amputationswunde grösstentheils vernarbt; die Venen frei; die Knochen von normaler Beschaffenheit.

Das ganze linke Scheitelbein lag missfarben frei. Nach Entfernung der weithin eitrig infiltrirten Galea und Abhebung der knöchernen Schädeldecke zeigte sich eine eitrige Durchtränkung des ganzen linken Scheitelbeines, der angrenzenden Partie des Hinterhauptbeines, auch der Keilbeinflügel und der Decke der Orbita. Dieser eitrigen Knochenaffection entsprechend war die Dura über dem Schläfenlappen ausgedehnt mit gelblich-weissen, fest anhaftenden Eitermassen bedeckt, getrübt, verdickt. Darunter erschien die Pia eitrig infiltrirt, auch an der Basis. Ueberall folgte die Eiterung wie ein dickes, gelbes Band den Gefässen. Im Sinus longitudinalis auf der Höhe des Scheitels in der Ausdehnung von 2 Zoll

Digitized by Google

eine eiterartige, weiche, dünnflüssige, übelriechende Masse; die Intima verdickt, uneben mit denselben Massen belegt. Dieselben liessen sich auch noch weit durch die einmündenden diploetischen Venen verfolgen. Die übrigen Sinus frei. Milz, Leber und Nieren stark getrübt. Ductus choledochus wegsam. Starker Magen- und Darmkatarrh; Peyer'sche Plaques und Mesenterialdrüsen geschwollen. Im Duodenum viele Petechien und hämorrhagische Erosionen. Ekchymosen auf allen serösen Häuten. Die Drüsen im ganzen Körper markig geschwollen.

Wir haben diesen Fall schon früher wegen der weiten Verbreitung der Ostitis purulenta erwähnt. Sie war in kurzer Zeit von Schädelknochen zu Schädelknochen bis auf die Basis fortgekrochen. Es ist erstaunlich, in wie kurzer Zeit dies Ereigniss sich abspielte! Bemerkenswerth war ferner, dass die basale und Convexitäts-Meningitis, wie die Phlebitis klinisch, durch kein Zeichen deutlich in die Erscheinung traten. Die schwere Sepsis beherrschte allein das Krankheitsbild. Trotz des starken Icterus war der Ductus choledochus wegsam, die Leber frei von Abscessen.

Viel häufiger fand sich die mit metastatischen Entzündungen verbundene Form der Sinusthrombophlebitis, d. h. neben dem typhösen Fieber traten parenchymatöse Entzündungen in inneren Organen (Pneumonien) oder eitrige auf den Serosae und an den Gelenken ein. Unzweifelhaft fanden dabei neben der Blutvergiftung noch Kokkenansiedelungen an diesen Stellen durch Bakterienverschleppung statt. Charakteristisch für diese Formen war der schleichende Eintritt multipler, secundärer, meist eitriger Entzündungen während eines typhösen Allgemeinzustandes. Wir unterschieden:

Den septischen oder perniciösen Gelenkrheumatismus.

Meist war damit eine peri-, par- und enarticuläre Eiterung verbunden. Sie führte schnell zur Zerstörung des Gelenkes. Immer waren mehrere Gelenke, auch die falschen ergriffen. Daneben fanden sich öfters noch Phlegmonen, oder eitrige seröse Ergüsse in den Körperhöhlen (besonders in den Pleurae). Die subjectiven Beschwerden, welche die Patienten von den Gelenkvereiterungen hatten, waren relativ gering. Nur bei stärkerem Drucke und bei Bewegungen der Glieder klagten sie über Schmerzen. Daher wurden diese Affectionen leicht überschen. Die Ergüsse waren plötzlich da, oft in erstaunlicher Menge. Die Knie-, die Schulter-, die Ellenbogen- und unter den falschen die sterno-claviculären und claviculo-humoralen Gelenke wurden am häufigsten befallen (Beob. 65).

Beobachtung 77. Vulnus contusum capitis cum denudatione ossis. Ostitis purulenta. Leptomeningitis duplex.

Digitized by Google

Thrombophlebitis sinus longitudinalis. Septischer Gelenkrheumatismus.

Der Heizer Carl Rohr, 36 Jahre alt, war zwischen zwei Puffern am Kopfe gequetscht, 8 Tage zu Hause behandelt und dann in die Charité gebracht. Er hatte auf beiden Temporalgegenden 4 cm lange, gequetschte Wunden, in denen die missfarbenen Knochen blosslagen. Die Wunden waren in profuser, dünner Eiterung, welche die Galea unterminirte. Bei Druck auf ihre Umgebung trat Eiter in grosser Menge hervor. Patient fieberte (39,2° C. Abends), Zunge trocken, rissig, lebhafter Durst. Abdomen aufgetrieben, Milz und Leber vergrössert, täglich mehrere gelbgefärbte, dünne Stühle. In den Lungen bestand ein diffuser Katarrh. Patient war besinnlich und gab richtige Auskunft über die Anamnese. 10. Tag: Die Galea wurde ausgiebig gespalten und viel Eiter entleert. Nacht sehr unruhig. Temp. Morgens vor der Operation 39,7° C. Abends war der Patient benommener. Er hatte mehrere Male gebrochen. 3 Erbssuppen-Stühle. Die Wunden eiterten stark. 11. Tag: Sehr unruhige Nacht. 5 Stühle. Im Urin Eiweiss. Patient klagte über Schmerzen im rechten Kniegelenke. Dasselbe war geschwollen, die Haut geröthet, etwas ödematös, Druck auf die Malleolen sehr empfindlich. Temp. 39,5° C. und 40,3° C., Pulsfrequenz 112. 12. Tag: Befinden unverändert. Icterus trat ein. 13. Tag: Nacht sehr unruhig. 5 dünne Stühle. Wunden trockener, Knochen sehr missfarbig, bei der Percussion schmerzhaft. Icterus deutlicher. Das rechte Knie stark geschwollen. Patient klagte auch über das linke Fussgelenk und die rechte Schulter. Auch hier bestand Schwellung, Röthung und Oedem der Haut. Temp. 40,1° C. und 40,5° C., Pulsfrequenz 120. Am 15. Tage fanden wir den Patienten nach einer relativ ruhig verlaufenen Nacht unbesinnlich. Er lag in sich zusammengesunken und sprach leise und unverständlich vor sich hin. Dünne Stühle hatte er unter sich gelassen. Am 16. Tage trat der Tod im Coma ein.

Section: Leiche abgemagert, stark icterisch. Muskeln trocken, dunkelroth. In der rechten und linken Temporalgegend je eine bis auf den Knochen dringende Wunde und mehrere Incisionswunden mit sehr missfarbenen, abgelösten Rändern. Das subcutane und pericranielle Bindegewebe war in grosser Ausdehnung vereitert und stellenweis zu gangränösen, stark stinkenden Fetzen in der Abstossung begriffen. Der in beiden Wunden blossliegende Knochen in unregelmässigen Formen missfarben stinkend. Nach Abtrennung der Schädeldecke erschien diese ganze Parthie eitrig infiltrirt. Die Knochenvenen schimmerten gelblichgrau durch. Die Dura darüber durch eine thalerstückgrosse Lage schmierigen Eiters vom Knochen abgelöst, sehr blutreich. Die weichen Hirnhäute waren an der rechten Hemisphäre durchweg, namentlich aber auf der Convexität des Vorderlappens eitrig belegt und infiltrirt. Pia und Arachnoidea bildeten bis tief in die Sulci hinab gelbe, 5 mm dicke, weiche Schwarten. Das Hirn darüber ödematös, weich und bleigrau verfärbt; keine enkephalitischen Herde. An der linken Seite erscheint die weiche Hirnhaut ödematös, trübe, stark injicirt, doch nirgends eitrig. Die Hirnsubstanz war überall sehr blutreich, die Ventrikel stark erweitert, mit röthlichgelbem, trübem Serum erfüllt. Im Sinus longitudinalis, entsprechend dem

Digitized by Google

bis an ihn herangehenden Extraduralabscesse, eitrig zerfallene Thromben, an der gewulsteten Intima ein breiiger, schmutziger Belag. Diese Massen gingen allmälig nach vorn und hinten in einen soliden Thrombus über. Herz gross, auf dem Pericardium Ekchymosen. Am Schliessungsrande der Mitralis einzelne, fest anheftende Faserstoffgerinnsel und ein Paar kleine Ekchymosen in den Mitralklappen. Parenchymatöse Schwellungen der Milz, Leber und Nieren. Ductus choledochus frei. In beiden Kniegelenken (im rechten mehr als im linken), in beiden Fuss- und Handgelenken und in beiden Schultergelenken eitriger Inhalt, die Kapseln verdickt, geröthet, die Knorpel stellenweis leicht usurirt.

Die typhös-septische Lungenentzündung.

Sie ist die Schwester der bei der Pest beobachteten. Meist schlich sie sich während eines typhösen Allgemeinzustandes unbemerkt (ohne Schüttelfrost) ein. Nur Dyspnoë und Cyanose kündeten dem sorgfältigen Beobachter ihr Vorhandensein an. Fast ausnahmslos waren beide Lungen entzündet. Eiterherde fanden sich nicht in ihnen, sondern genuine Pneumonien. Die begleitende Pleuritis war serös. Die Patienten hatten weder Stiche noch Schmerzen, husteten wenig und expectorirten nichts. Icterus fehlte selten. Traube hielt daher diese Complication bei jeder Lungenentzündung für sehr übel. Die physikalischen Zeichen entschieden die Diagnose. Unter schnellem Collaps starben die Patienten in wenigen Tagen.

Beobachtung 78. Vulnus capitis. Ostitis purulenta, Extraduralabscess, typhös-septische Pneumonie. Sinusphlebitis.

Der 36jährige Handlanger H. Krausnick erhielt am 5. Mai eine bis auf den Knochen dringende Stirnwunde linkerseits durch einen herabfallenden Maurerhammer. Sie war 3 cm lang, blutete wenig, so dass der Verletzte seine Arbeit nicht unterbrach. Nachdem die Wunde 6 Tage bestanden hatte, trat Fieber ein. Eine Eiterretention musste gespalten werden. Patient blieb darnach noch 3 Tage zu Hause, begann dann seine Arbeit wieder, obwohl er heftige Kopfschmerzen hatte. Sein Zustand verschlimmerte sich so, dass er am 12. Tage nach der Verletzung in die Charité kam. Er war theilnahmslos und sehr niedergeschlagen; gab aber noch richtige Antworten. Die Wunde sah sehr schlecht aus; ein brauner Schorf bedeckte sie; viel stinkender, dünner Eiter war darin verhalten. Bei der Spaltung der Galea zeigte sich diese eitrig infiltrirt, das Bindegewebe stellenweis in brandigem Absterben begriffen. Der Knochen war in Thalergrösse entblösst, missfarben, mit schmierigem Eiter bedeckt. Die Zunge des Patienten trocken, der Leib aufgetrieben, die Milz vergrössert, icterische Färbung der Sclerae, im Urin Spuren von Eiweiss. In beiden Lungen katarrhalische Geräusche. Temperatur 40,5° C. Pulsfrequenz 120. Die Nacht zum 13. Tage war sehr unruhig, lebhafte und laute Delirien. 5 erbssuppenartige Stühle. Bei der Morgenvisite fand sich eine linksseitige Pneumonie, welche im unteren Lappen bis zum unteren

Digitized by Google

Winkel der Scapula reichte. Patient bot vollständig das Bild eines Typhösen dar. Er lag in sich zusammengesunken da, murmelte vor sich hin, liess alles unter sich und schluckte nicht mehr. Am Abend bestand Cyanose und grosse Dyspnoë. Auch die rechte Lunge war im unteren Lappen bis zur Spina scapulae entzündet. Temperatur 41,2° C. Pulsfrequenz 140.

Morgens starb Patient unter den Zeichen des Lungen-Oedems.

Bei der gerichtlichen Section wurde eine Ostitis purulenta des ganzen linken Stirnbeins, eine eitrige Pachymeningitis externa und interna, Thrombophlebitis am vorderen Theile des Sinus longitudinalis, eine doppelseitige Pneumonie mit geringem trüb-serösen Exsudat in beiden Pleurahöhlen, Ekchymosen auf beiden Pleurae, dem Pericardium und dem Peritoneum, Gastrointestinalkatarrh, markige Schwellung der Peyer'schen Plaques und der Mesenterialdrüsen, parenchymatöse der Milz, Leber und Nieren gefunden.

Diese Beobachtung ist deshalb bemerkenswerth, weil die doppelseitige typhöse Pneumonie rein auftrat, denn meist bildet sie den Schlussstein bei den anderen Erscheinungsformen der Sepsis.

Die secundären septischen Phlegmonen

entstanden während eines typhösen Allgemeinzustandes ohne vorhergehende subjective Beschwerden meist auch ohne locale Röthung und Schwellung im subcutanen, inter- und submusculären, peri- und paravasculären Bindegewebe. Sie führten zu grossen, in beträchtlicher Zahl über den ganzen Körper verbreiteten Abscessen, die in verblüffend kurzer Zeit sich entwickelten und oft einen enormen Umfang erreichten. Ihr Inhalt war ein dünner, zellarmer, kokkenreicher Eiter. Es sah aus, als wäre der Eiter in das Bindegewebe hineingeschüttet worden, denn als fertige Gebilde traten sie dem Arzte entgegen. Sie blieben zuweilen auf niedrigen Entwicklungstufen stehen oder verschrumpften durch Zerfall der zelligen Elemente und Resorption der flüssigen, während andere erstanden. Die Abscesshöhle war glatt, doch fanden wir wiederholt necrotische Bindegewebsfetzen darin. Oft bildeten sie zufällige Sectionsbefunde, da sie im Leben übersehen waren. Gewiss hat Cohnheim Recht, wenn er sie auf Kokkenverschleppung zurückführt. Meist waren sie mit inneren metastatischen Eiterungen verbunden; ganz reine Fälle gehörten zu den grössten Seltenheiten. Hutchinson berichtet einen solchen. Bei einer Kopfwunde, in der der Knochen entblösst lag, entwickelten sich an einem im typhösen Fieber liegenden Kranken schnell zwei grosse Abscesse im Nacken und am rechten Schenkel. Der Kranke genas. Ob aber Sinusphlebitis die Ursache der Sepsis war, blieb unentschieden. Mir erscheint es nach dem günstigen Ausgange sehr zweifelhaft.

Digitized by Google

Beobachtung 79. Ostitis purulenta nach einer Kopfwunde. Extraduralabscess. Sinusphlebitis. Typhöser Zustand mit multiplen Abscessen.

Ein 21jähriger Arbeiter H. Müller wurde an einer Kopfquetschwunde poliklinisch behandelt. Er arbeitete weiter. Am 12. Tage trat Fieber ein, am 14. kam er in die Charité. Es bestand eine Eiterretention um die Kopfwunde, die gespalten wurde. Der Knochen (das linke Scheitelbein) lag entblösst, schmutzig verfärbt, von Eiter bedeckt in der Wunde. Pat. war benommen. Abendtemperatur 40,2° C. Pulsfrequenz 118. Die Nacht zum 15. Tage verlief sehr unruhig, Patient delirirte laut und versuchte das Bett zu verlassen. Temp. Morgens 39,7° C. Pulsfr. 120. Die Wunde sehr unrein, die Ränder in der Nekrose begriffen; Eiterung sehr reichlich. Die Galea war an der linken Seite abgelöst und vom Eiter unterminirt. Incision. Zunge trocken, lebhafter Durst, von gestern Abend ab drei Erbsensuppen-ähnliche Stühle, Milz beträchtlich vergrössert, diffuser, trockner Katarrh in beiden Lungen. Patient gab richtige Antworten nach lautem Anrufen, verfiel aber gleich wieder in Delirien. Abends Temp. 41,2° C. Pulsfrequenz 124. 16. Tag: Sehr unruhige Nacht. 5 diarrhoische, gelbe Stühle. Dem Wärter war es aufgefallen, dass Patient jedesmal Schmerzen äusserte, wenn er auf das Stechbecken gebracht wurde. Bei der Untersuchung fanden wir einen kinderfaustgrossen Abscess an der äusseren Seite des rechten Oberschenkels, der incidirt eine grosse Menge dünnen Eiters und einige Fetzen abgestorbenen Bindegewebes entleerte. Das Allgemeinbefinden hatte sich verschlechtert: Patient lag theilnahmlos in murmelnden Delirien und ganz in sich zusammengesunken im Bette. Der Leib sehr aufgetrieben; die Durchfälle bestanden weiter. Im Urin Eiweiss; icterische Färbung der Sclerae. Bei der Untersuchung des Thorax bemerkten wir noch einen Abscess über dem linken Sternoclaviculargelenke, in dem sich bei der Eröffnung die Clavicula entblösst fand. Temp. 41,1° C., Pulsfr. 130. 17. Tag: Nacht sehr schlecht. Secessus inscii. Die Wunde trocken, an der Galea fand sich eine neue Eitertasche links, die gespalten wurde. Morgentemp. 40,9° C. Pulsfr. 120. Abendtemp. 41,0° C. Pulsfr. 130. 18. Tag: Nacht ruhiger, Morgens war Patient soporös. Tod Abends 6 Uhr.

Bei der Section fand sich eine weite Ablösung der Galea durch eine schmutzige Eiterung, der Knochen in der Grösse eines 2 Thalerstückes entblösst, schmutzig verfärbt, mit Eiter durchtränkt, die Lamina interna mit Eiter bedeckt; Pachymeningitis purulenta, so weit wie der Knochen erkrankt war, keine Pachymeningitis interna; Piagefässe stark injicirt, in den Maschen der Pia ein trübes Serum; Thrombophlebitis im Sinus longitudinalis, soweit der extradurale Abscess, der in der Nähe des Sinus lag, reichte. Ausserdem Lungen- und Darmkatarrh, markige Schwellung der Mesenterialdrüsen, trübe Schwellung der Milz, Leber und Nieren. Ductus choledochus frei. Ausser den schon erwähnten Abscessen fand sich noch ein apfelgrosser am linken Oberarm und ein wallnussgrosser in der linken Wade.

Körner hat die osteogene Pyämie von der Sinusphlebitis getrennt und als Differentialdiagnose zwischen beiden hingestellt:

Digitized by Google

„Wenn sich zu einer acuten Mittelohreiterung hohes Fieber mit oder ohne Fröste gesellt, so ist die Annahme gerechtfertigt, dass es sich um Pyämie durch Osteophlebitis handelt. Kommen dazu noch Gelenk-, Schleimbeutel- oder Muskelmetastasen, so wird die Diagnose sicher.“ Ich weiss nicht, ob dieser Satz bei der otitischen Phlebitis seinen unbestrittenen diagnostischen Werth hat, bei der ostitischen muss ich es leugnen, denn die secundären Eiterungen, welche Körner näher bezeichnet, fanden sich, wie Beob. 77 und 80 lehren, auch bei der Sinusphlebitis und fehlten bei der Osteophlebitis in Beob. 29 und 82. Da meist beide vorhanden sind, so ist die Frage müssig.

In der Mehrzahl der Fälle aber traten neben dem typhösen Fieber parenchymatöse Entzündungen der Organe, besonders der Lunge, eitrige der serösen Häute und Gelenke und secundäre Phlegmonen zu sehr complicirten Krankheitsbildern verbunden auf.

Beobachtung 80. Ostitis traumatica purulenta. Extraduralabscess. Thrombophlebitis Sinus lateralis. Sepsis mit multiplen metastatischen Eiterungen.

H. Schumann, Arbeiter, 28 Jahre alt. Vor 14 Tagen hatte der kräftige Mann durch Stockschlag gegen den Hinterkopf eine kleine gequetschte, bis auf den Knochen dringende Wunde erhalten und bis gestern ohne Verband seine Arbeiten verrichten können. Seit 2 Tagen war die Eiterung viel stärker geworden, auch hatten sich Fieber und Kopfschmerzen eingestellt. Es fand sich am Hinterkopfe eine kleine missfarbene Wunde in starker Eiterung. Die Galea wurde gespalten. Dabei zeigte sich eine eitrige Infiltration der Galea und eine weite Denudation des Knochens. Temp. Abends 39,1° C., Pulsfr. 100. Am dritten Tage seines Hospitalaufenthalts, dem 17. der Verwundung, trat eine wesentliche Verschlimmerung des Zustandes des Patienten ein. Er hatte Nachts phantasirt, Morgens gebrochen und klagte über sehr gesteigerte Kopfschmerzen. Die Wunde secernirte sehr reichlich. Zunge trocken, rissig. Mehrere dünne, gelbe Stühle. Milz sehr vergrössert. Bei tiefem Athemholen hatte Patient Stiche linkerseits. Die physikalische Untersuchung ergab eine bis zur Scapula reichende Pleuritis. Temp. 40,3° C. und 40,8° C. Pulsfr. 112. Nach einer sehr schlechten Nacht fand sich am 18. Tage auch eine rechtsseitige Pleuritis. Pat. klagte auch über Schmerzen in der rechten Schulter und an der rechten Wade. Es zeigte sich an dem Schultergelenk ödematöse Schwellung und grosse Empfindlichkeit gegen Druck; ebenso Oedem, Härte und Schwellung des Bindegewebes an der Wade. Gegen Abend wurde Patient unbesinnlich. Pulsfr. 124. Temp. Abends 41,0° C. Nachts lag er ruhiger. Am Morgen fanden wir ihn besinnlicher. Die trockene Zunge wurde zitternd hervorgestreckt. Die Athmung war oberflächlich, sehr frequent. Die Stiche hatten nachgelassen. Hinten beiderseits bis zu den Spinae scapulae Dämpfung. Abends trat Coma und am 19. Tage Mittags der Tod ein.

Section: Intensiv icterische Hautfärbung, Muskulatur dunkelroth,

Digitized by Google

trocken. Am Hinterkopfe eine kleine Wunde mit missfarbenen Rändern, von hier aus mehrere stark mit schmutzigem Eiter belegte Incisionswunden. Galea weithin abgelöst; eitrig infiltrirt. Der entblösste Knochen missfarben, trocken, übelriechend, stellenweise erodirt. Nach Abhebung der knöchernen Schädeldecke konnte man bei durchfallendem Lichte die eitrige Durchtränkung und rothe Abgrenzung der blossliegenden Knochenpartie in der Grösse eines Guldenstückes gut erkennen. An der Innentafel fanden sich am Hinterhaupte und Scheitelbeine, namentlich aber um die Lambdanaht herum stark eitrige Beschläge. Die diploëtischen Venen der Hinterhauptsschuppe waren mit puriformen Massen erfüllt. Aus dem Emissarium mastoideum sinistrum ergiessen sich solche in den Sinus transversus sinister, der ebenfalls bis zur Vena jugularis interna hin zerfallene Thromben in Menge aufweist. Die Dura Mater war in ihrer ganzen Ausdehnung hyperämisch, stark geschwellt und succulent. Unter dem kranken Knochen fand sich auf beiden Seiten der Dura ein dicker eitriger Belag. Die übrigen Sinus erschienen frei. Die Pia und Arachnoidea waren stark getrübt, ödematös, links schon eitrig infiltrirt. Die äusserste Spitze des linken Hinterlappens des Grosshirns, welche der ersten Wunde entsprach, erschien aufgelockert und livide verfärbt. Ausserdem fanden sich doppelseitige Pleuritis und Pericarditis; Ekchymosen an den Pleurae und dem Pericardium; trübe Schwellung der Leber, Milz und Nieren; der Ductus choledochus frei; im rechten Schulter- und linken Fussgelenke Eiter; an der rechten Wade ein apfelgrosser Abscess zwischen den Muskeln. In keinem Organe ein embolischer Herd.

Als bemerkenswerth heben wir aus dieser Beobachtung hervor: den deutlich nachweisbaren Ursprung der Thrombophlebitis des Sinus lateralis aus Fortleitung der Phlebitis der Knochenvenen und das seltene Befallenwerden des Sinus lateralis. Auch hier zeigte sich wieder ein pyämischer Icterus ohne Erkrankung der Gallenwege (siehe auch Beob. No. 65).

Die meningitische Form

der thrombophlebitischen Sepsis zeigte sich darin, dass die Meningitis purulenta der Sinusphlebitis auf dem Fusse folgte und die Patienten unter den meningitischen Symptomen oder apoplektiform starben, ehe ein pyämisches Fieber eintreten konnte (Beob. 64).

II. Die Septico-Pyämie.

Unter diesem klinischen Bilde trat die Thrombophlebitis sinuum viel häufiger auf. Der Process begann zuweilen als reine Pyämie, d. h. es gelangten festere Stückchen aus den zerfallenen Thromben oder sehr kleine aus Bakterien bestehende in die Blutbahn und blieben in den Organen sitzen, wo sie theils mechanisch verstopfend und infectiös, theils nur infectiös wirkten, da die Eiterkokken da, wohin sie lebendig importirt werden, auch ihre Toxine entwickeln und putride Eiterungen anregen. Blieben die Emboli in Endarterien stecken, so entstanden keilförmige

Digitized by Google

Herde, in welchen die Kokken einen von der Peripherie nach dem Centrum vordringenden eitrig-jauchigen Zerfall erzeugten. Waren es solche aber nicht, so kam es zu metastatischen Abscessen in inneren Organen oder zu streifenförmigen Ablagerungen der Kokken an den Gefässen und dem perivasculären Gewebe.

Die erratischen Fieberanfälle mit Zickzack- oder grosszackigen oder serpentinartigen Curven (Koch's Streptokokken-Curve) waren das erste stürmische Signal der eingetretenen Pyämie. So constant und charakteristisch auch im Allgemeinen dies Symptom war, so durften wir doch nicht alle unregelmässigen Fieberanfälle, die im Verlaufe einer Kopfwunde eintraten, auf Sinusphlebitis zurückführen. Zuvörderst sahen wir Kopfrosen mit wiederholten, unregelmässigen Frösten einhergehen. Ich habe Fälle beobachtet, in denen jedes Weiterwandern der Rose von einem Schüttelfroste eingeleitet wurde. Auch Gastrokatarrhe können so verlaufen (Catarrhus gastricus pseudointermittens). Und wenn auch die unregelmässigen Fieberanfälle im Verlaufe einer Kopfwunde von einer Thrombophlebitis ausgingen, so sahen wir diese oft von den Venen, welche in den eiternden Weichtheilen oder in ostitisch erkrankten Knochen lagen, eintreten, (siehe Beob. 80, 102), nicht von der Sinusphlebitis.

Beobachtung 81. Kopfwunde. Osteophlebitis. Zahlreiche Lungen- und Leber-Abscesse. Perforation eines solchen. Allgemeine eitrige Peritonitis.

Heinrich Richter, Kunstgärtner, 33 Jahre alt. Fall auf den Kopf 13. Januar 1868; kleine Quetschwunde auf dem Scheitel, die bis auf den Knochen drang. Die Heilung verlief ungestört, doch blieb eine Fistel zurück, die auf rauhen Knochen führte. 3 Wochen nach der Verletzung bekam Patient den ersten Schüttelfrost (Maximal-Temperatur 42,8° C). Es zeigte sich eine Eiterverhaltung neben der Fistel, die gespalten wurde. Der Knochen war in der Ausdehnung eines Markstücks entblösst, rauh, nur an der oberen und unteren Grenze fand sich ein demarkirender Graben. Patient klagte über Kopfschmerzen und war schlummersüchtig. Der entleerte Eiter hatte einen üblen Geruch. Perkussion des Knochens verursachte Schmerzen. Abends klagte Patient über Schmerzen im rechten Hypochondrium. Die Leber war geschwollen und gegen Druck empfindlich. Temp. 35,9° C. Nach zwei Tagen wiederholte sich der Schüttelfrost (Maximaltemperatur 41,7° C). Patient war ikterisch, im Schüttelfrost war er ganz benommen. Nach demselben wurde er wieder besinnlicher. Wiederholtes Erbrechen. Nach drei Tagen wieder ein Schüttelfrost, in dem der Patient sehr laut phantasirte (Maximaltemperatur 41,7° C). Die Kopfwunde trocken, der blossliegende Knochen missfarben. Icterus melas. Die Leber enorm geschwollen, schmerzhaft. Erbrechen; zwei dünne, gelbe Stühle. Nach dem Anfalle kehrte die Besinnung wieder, doch bestand grosse Schlafsucht. So lag Patient 4 Tage theilnahmlos da. Dann trat wieder früh 6 Uhr ein Schüttelfrost ein. Nach demselben

Digitized by Google

plötzlich starker Collaps, heftige Leibschmerzen, Leib sehr aufgetrieben, bei Berührung ausserordentlich schmerzhaft, beständiges maulvolles grünes Erbrechen. Abend starb Patient völlig collabirt.

Bei der Section fand sich eine Ostitis purulenta im entblössten Knochenstück und weiter hinaus. Die Knochenvenen waren mit eitrigen Thromben erfüllt. Unter dem kranken Knochenstück ein extraduraler Abscess von Guldenstückgrösse. Sinus intact und die weiche Gehirnhaut rechterseits ödematös, ihre Gefässe injicirt, Gehirn blutreich. In den abhängigen Partien der Lungen mässige Hypostase. Im linken Unterlappen fanden sich 1, im rechten 3 haselnussgrosse, keilförmige, dicht unter der Pleura gelegene Eiterheerde; in den zuführenden Gefässen embolische Pfröpfe. In der Bauchhöhle eine grosse Menge dickflüssigen, gelbgrünen Eiters. Das viscerale wie das parietale Peritoneum stark verdickt, von sammetartig geschwellter Oberfläche mit äusserst zahlreichen Ekchymosen und diffuser, hochgradiger Injection der Gefässe versehen. Die Leber nahm fast die ganze Bauchhöhle ein, reichte nach links durchs linke Hypochondrium, nach unten bis 2 Querfinger unter den Nabel: grösste Breite 35 cm (10 cm davon auf den linken Lappen), grösste Höhe rechts 22 cm, links 16 cm, grösste Dicke rechts 9 cm, links 5,7 cm, Gesammtgewicht 5100 g. Die Därme waren stark nach unten zusammengedrückt. Die Oberfläche der Leber erschien verdickt, glanzlos, mit eitrig-fibrinösen Massen in hohen Schichten belegt; am rechten Lappen schimmerten einzelne fluctuirende gelbliche Heerde durch. Am hintern rechten Umfang lag ein mannsfaustgrosser Heerd, der an mehreren Stellen kleine, bis linsengrosse Durchbruchsöffnungen hatte. Auf dem Durchschnitt zeigte sich der rechte Lappen in seiner ganzen Ausdehnung ausser diesen grösseren Heerden noch von äusserst zahlreichen (fast 100) linsen- bis hühnereigrossen Abscessen durchsetzt, die bis zur Grenze des linken Lappens heranrückten; auch im lob. Spigelii war ein Abscess. Um die einzelnen Abscesse herum lag eine fast fingerbreite, scharf abgegrenzte Zone dunkelbraunrother, stark vergrösserter Leberläppchen. Die dunkle Färbung und Vergrösserung kam auf das Gebiet der Centralvene. Die übrige Lebersubstanz war wenig durchscheinend, die einzelnen Läppchen vergrössert, das Pfortadergebiet mässig verfettet. — Die Stämme der Pfortader waren frei, die der Lebervene zum Theil thrombosirt und mit eitrigen Massen gefüllt. Gallenwege frei. Milz vergrössert. Im Darmkanal leichte Schwellung der Follikel. Beckenvenen frei.

Der Fall bot viel Bemerkenswerthes: der rapide Verlauf, der plötzliche Eintritt einer diffusen Perforationsperitonitis in Folge Durchbruchs eines Leberabscesses, die osteogene Form der Pyämie etc.

Seltener gingen die septico-pyämischen Processe von der Phlegmone der Weichtheile aus. Dann aber bestand vor den Fieberanfällen schon eine hohe Continua remittens.

Beobachtung 82. Gequetschte Schädelwunde; Knochen nicht entblösst. Phlegmone Galeae. Secundäre Knochen-

Digitized by Google

entblössung. Hohes Fieber. Schüttelfröste. Thrombophlebitis der Venen an den weichen Schädeldecken, Lungeninfarcte.

Der Bäckergeselle W. Lapermann, 45 Jahre alt, ging der äusseren Station der Charité am 24. Juli 1864 in stark betrunkenem Zustande mit einer 5/4 Zoll langen, gequetschten, sehr verunreinigten Wunde an der linken Stirnhälfte zu. Sie war durch Ueberfahren kurz vorher entstanden. Der Knochen war nicht entblösst. Die Ränder wurden geglättet und Nähte angelegt. Am dritten Tage brach das Del. trem. aus. Als Patient von der Delirantenstation zurückkehrte (9. Tag der Verletzung) war die Wunde in trauriger Verfassung: die Nähte ausgerissen, profuse Eiterung, phlegmonöse Infiltration der Ränder, der Knochen entblösst. Temp. Abends 39,2° C. Pulsfr. 112.

Es wurden Incisionen durch die infiltrirten Partien gemacht und eine forcirte Reinigung der Wunde vorgenommen. Das Allgemeinbefinden des Patienten blieb aber schlecht; trockene Zunge, lebhafter Durst, Neigung zur Diarrhoe, Nachts Unruhe und Delirien; Milz- und Leberdämpfung vergrössert; im Urin Spuren von Eiweiss. Morgentemperatur 39,8° C. Abends 40,6° C. Pulsfrequenz 112—120. Die Galea war weithin ödematös geschwollen und löste sich mehr und mehr durch eine stinkende Eiterung ab. Am 14. Tage trat um 8 Uhr früh der erste Schüttelfrost ein (Maximaltemperatur 42,6, Minimaltemperatur 38,5° C). Abends war Patient sehr collabirt. Temperatur 39,8° C. Pulsfrequenz 120. Am 15. wurden wieder einige Incisionen durch die phlegmonös infiltrirte Kopfschwarte gemacht und alles Brandige abgetragen. Am 16. Tage 6 Uhr früh ein neuer Schüttelfrost (Maximaltemperatur 41,5° C. Minimaltemperatur 39° C). In demselben lebhafte Delirien. Abends 40,5° C., 120 Pulse. Klagen über Stiche in der linken Brust. Am 18. Tage zwei kurze Fieberanfälle. Kurz nach dem letzten starb Patient.

Bei der Section fand sich die Galea weithin eitrig infiltrirt, das Bindegewebe stellenweise in brandiger Abstossung begriffen, die Venen weithin mit eitrigen Thromben erfüllt, ihre Intima verdickt, missfarben, leicht zerreisslich. Die stinkende Eiterung erstreckte sich bis in und unter die Muskeln. Hier fanden sich unregelmässig gestaltete Abscesse in Menge. Die Muskelvenen waren theils mit puriformen Thromben erfüllt, theils durch die Eiterung zerstört. Der entblösste Knochen, die Dura, Pia, die Sinus und das Gehirn boten keine wesentliche Veränderung dar. In beiden Lungen fanden sich mehrere kleine, eitrig zerfallene Infarcte. Ekchymosen auf den Pleurae und am Pericardium. Doppelseitige eitrige Pleuritis. Parenchymatöse Trübung der Milz, Leber und Nieren. (S. Tafel I. Bd. LVI.)

Beobachtung 83. Vulnus capitis. Ostitis purulenta. Septico-Pyaemie. Blödsinniger Zustand des Patienten. Bei der Section findet sich nicht weit von der ostitischen Knochenpartie eine normal verlaufene Knochenfissur, die bis in die Basis dringt. Extradural-Abscess. Convexitäts-Meningitis. Die Septico-Pyaemie ging von den Venae meningeae mediae aus.

Der Tischler Burchardt, 46 Jahre alt, erhielt am 24. Juni eine gequetsche Kopfwunde mit Denudation des Knochens in der Ausdehnung

Digitized by Google

von 1½" am Hinterkopfe. Es bestand eine Blutung am rechten Ohre. Tiefe Commotio cerebri. Erst am dritten Tage kehrte das Bewusstsein zurück, doch wusste Patient über den Unglücksfall nichts. Die Tage, die er seit der Verletzung zugebracht hatte, waren in seinem Gedächtniss ausgestrichen. Die Wundränder wurden genäht, nachdem sie geglättet waren. Das Befinden des Patienten, der im Ganzen sehr theilnahmslos war und nur über Kopfschmerzen klagte, war bis zum 3. Juli leidlich. Die Wunde eiterte, der freiliegende Knochen in ihrem Grunde war blass. Vom 3. Juli ab wurde das Fieber stärker, auch klagte Patient über grössere Kopfschmerzen, Mattigkeit und Durst. Er blieb stets im Bette. Morgens war er ganz verkehrt, wusste nicht wo er war und wie er eine Sache angreifen sollte. Am 4. Juli Abends trat der erste Schüttelfrost ein, am 5. Juli zwei, am 6. und 7. Juli je einer. Von da ab bestand ein continuirliches, sehr hohes Fieber, Patient war icterisch, im Urin fand sich Eiweiss, das Sensorium wurde mehr und mehr umnachtet. Am 8. Juli bemerkten wir eine Parese der linken unteren, am 9. Juli eine solche der linken oberen Extremität. Am 10. Juli wurden in der gelähmten Seite klonische Krämpfe beobachtet. Am 12. Juli ein Schüttelfrost. Am 14. Juli Tod im Coma.

Bei der gerichtlichen Section fand sich am Hinterhauptsbeine rechter Seite eine Ostitis purulenta von 2" Länge und 1½" Breite, darunter ein hoher extraduraler Eiterherd; ein beschränkterer, subduraler; eine Leptomeningitis purulenta der ganzen rechten Hirnseite, die Sinus frei. Die grösseren Venae meningeae mediae waren mit eitrigen Thromben erfüllt. Eine Fissur begann an der Lambdanaht und erstreckte sich durch die linke Schläfenschuppe, das linke Felsenbein und durch die mittlere Schädelgrube. Die Ostitis purulenta ging nicht bis zu ihr heran, auch lag die Fissur in der Wunde nicht bloss. Die Knochenränder hatten ein gutes Aussehen. Eine basale Meningitis bestand nicht. Keine Lungen-, aber viele Leberabscesse.

Die Fissur war wohl durch sogenannten Contrecoup entstanden, da sie sich vis-à-vis dem Angriffspunkte der Gewalt am Schädel fand. Auffallend blieb, dass ihre Ränder von der Ostitis purulenta nicht inficirt wurden, obwohl sie nicht weit vom Eiterherde im Knochen begann, dass ferner eine basale Meningitis nicht eintrat, obwohl sich die Fissur bis auf die Basis erstreckte. Diese Thatsachen sind aber doch leicht verständlich, wenn man bedenkt, dass die Fissur von intacten Weichtheilen bedeckt blieb. Ehe die Thrombophlebitis bis in den Sinus geleitet werden konnte, trat schon der Tod des Patienten ein.

Virchow hat gezeigt, dass Thromben in den Becken- und Blasenvenen ein häufiges Ereigniss sind (siehe auch unsere 3. Beobachtung) und dass öfter unter dem Einflusse von septischen Eiterungen Thromben in den Venen entfernter Organe, besonders in den eben genannten, zerfallen und so eine Septico-Pyämie erzeugen. Wir

Digitized by Google

haben auch bei der Ostitis traumatica purulenta solche Beobachtungen gemacht.

Beobachtung 84. Vulnus capitis contusum. Erysipelas phlegmonodes capitis. Septico-Pyämie. Bei der Section fanden sich eitrig gefüllte Blasenthromben als Ursache dieser. Lungeninfarcte. Doppelseitige Pleuritis.

Der Agent Friedrich Magnus, 68 Jahr alt, ging der äusseren Station der Charité am 22. September 1866 zu. Er hatte durch Ueberfahren mit einer Droschke eine Risslappenwunde an der rechten Seite der Stirn erhalten. Da sie noch frisch war, so wurde die Naht angelegt. Nach drei Tagen musste sie wieder entfernt werden, da Eiterung eintrat. Der schon durch die Verletzung entblösste Knochen lag noch weiter bloss. Patient bekam eine Kopfrose am 4. Tage, die bis zum 12. anhielt. Nach derselben wurde die Eiterung profuser, auch mussten mehrere Abscesse neben der Wunde eröffnet werden. Der Knochen lag weithin bloss und war mit Eiter bedeckt. Am 15. Tage trat ein heftiger Schüttelfrost auf (mit einer Maximaltemperatur von 41,9° C), in dem der Patient soporös wurde. Es war ihm vorher leidlich ergangen. Die Fieberanfälle wiederholten sich nun fast täglich. Die Kopfwunde eiterte profus, der Knochen wurde immer weiter entblösst. Am 20. Tage konnten wir doppelseitige Pleuritis feststellen. Am 21. Tage trat der Tod ein.

Section. Das blossliegende Stirnbein zeigte keine eitrige Ostitis; Dura, Gehirnhäute und Gehirn normal. Es fanden sich zahlreiche Lungeninfarcte und doppelseitige eitrige Pleuritis. Im Trigonum der Harnblase prominirten mehrere, zum Theil sehr grosse, varicöse Venenpartien, die zum Theil mit schwarzen oder rothen Thrombusmassen, zum Theil mit erweichten, gelben, eitrigen erfüllt waren. Von hier aus liessen sie sich verfolgen bis in die grösseren Venenstämme. Der Plexus vesicalis zeigte ausgedehnte Phlebitis. Das Bindegewebe war nur um die Venen theils derb, theils von eiterartigen Zügen durchsetzt. An einzelnen Stellen zeigte die Harnblase einen leicht diphtheritischen Anflug.

Während in dieser Beobachtung nur ein pyämischer Herd in den Blasenvenen bestand, den man nach Lage der eitrigen Processe am Kopfe in dem Sinus longitudinalis vermuthen musste, so fand sich in der folgenden neben der Thrombophlebitis in zwei grossen Sinus, welche sich bis in die Vena jugularis interna erstreckte, auch noch eine Phlebitis der Beckenvenen.

Beobachtung 85. Schädelwunde mit Fissur. Osteomyelitis cranii. Naht getrennt. Jauchige Thrombophlebitis im Sinus longitudinalis sup. und transversus. Eitrige Pachy- und Leptomeningitis der Convexität und Basis. Fissura baseos. Metastatische Abscesse in beiden Lungen. Icterus ohne Leberaffection. Zerfallene Beckenvenenthromben.

Ferdinand Schreiber, Schlossergeselle, 20 Jahre alt. Patient glitt den 7. Januar 1871, während er zwei schwere Eisenstangen auf der rechten Schulter trug, aus; dabei trafen ihn diese mit der Kante gegen den Hinterkopf, während er mit der Stirn an einen Eisenbahnwagen fiel.

Digitized by Google

Er verlor nicht die Besinnung und wurde erst durch die starke Blutung auf die erlittene Verwundung aufmerksam, worauf er sich selbst mit einem Tuche verband und in das Hospital kam.

Status praesens. Ueber dem äusseren Theile des linken Supraorbitalrandes befand sich eine ungefähr 1 Zoll lange, schräg von innen und oben nach aussen und unten verlaufende Wunde mit gequetschten Rändern; das Periost war erhalten. An der rechten Seite des Hinterhauptes zeigte sich eine glattrandige, $2^1/_2$—3 Zoll lange Lappenwunde mit oberer breiter Basis. Der Knochen war hier in bedeutendem Umfange blossgelegt. Das Allgemeinbefinden des Patienten nicht alterirt. Die Wunden wurden durch Nähte vereinigt.

9. Januar. Die vordere Wunde vereinigt; die Nähte wurden deshalb entfernt. Die Hinterhauptswunde begann aus dem inneren Winkel zu eitern; die Nähte wurden deshalb auch hier entfernt. Patient klagte über Kopfschmerzen und Appetitlosigkeit.

11. Januar. Heute früh hatte Patient einen leichten Frostanfall. Beide Wunden hatten sich geöffnet und eiterten stark.

15. Januar. Patient hatte gestern einen starken Schüttelfrost gehabt und fühlte sich heute sehr schwach. Die Wunde am Hinterkopfe entleerte reichliche Mengen eines dicken Eiters. Der blossliegende Theil des Knochens war bräunlich-schieferig verfärbt.

21. Januar. Patient klagte über heftige Kopfschmerzen. Der Schlaf war unruhig, doch ohne Delirien. Aus der hinteren Wunde floss schmutziger Eiter, ihre Umgebung war weich und empfindlich. Neuralgische Schmerzen der Kopfhaut. Die vordere Wunde eiterte ebenfalls noch; die Augenlider der betreffenden Seite geschwollen. Appetit gering. Patient hat gebrochen.

24. Januar. Das Erbrechen hat sich seit dem 21. täglich wiederholt. Die Nächte waren unruhig und meist schlaflos. Es haben sich gelbgefärbte Durchfälle eingestellt, während die Kopfschmerzen geringer geworden sind. Patient klagte über Beängstigung beim Athmen. Zunge und Lippen trocken, erstere mit schmutzigem Belage versehen. Der M. rectus ext. des linken, leicht aus der Orbita hervortretenden Auges gelähmt. Aus der Hinterhauptswunde floss, besonders von unten und vom Ohre her, eine reichliche Menge dicken, mit einzelnen Coagulis vermengten Eiters. Vordere Wunde unverändert. Auffallende Nackenstarre.

Abends klagte Patient über Schmerzen in der Brust, namentlich in der Herzgegend. Die Herztöne rein. Schmerzhaftigkeit am rechten Schultergelenke. Patient ist leicht icterisch. Durchfälle bestehen weiter.

25. Januar. Patient liegt in einem soporösen Zustande da. Hin und wieder Zuckungen der Extremitäten. Pupillen sehr weit. Das linke Auge hervorragend, gelähmt. Bei der Auscultation des Herzens hört man pericardiales Reiben. Leberdämpfung vergrössert. Die Wunden secernirten übelriechende Jauche; ihre Granulationen livid und zusammengefallen.

26. Januar. Der Icterus bedeutend stärker ausgesprochen als gestern. Die pericardialen und pleuritischen (links) Reibegeräusche sehr deutlich. Sensorium stark benommen. Der Tod erfolgte Abends 6 Uhr.

Sectionsprotokoll. Obduction ca. 40. h. p. m.

Abgemagerter Leichnam, Haut des ganzen Körpers lebhaft icterisch gefärbt. An der rechten Seite des Occiput, genau in der Höhe des Ohr-

Digitized by Google

läppchens, eine 5 cm lange, klaffende, lineare Wunde, welche bis unmittelbar auf den Knochen vordringt; der letztere ist darunter, ebenfalls in Ausdehnung von 5—6 cm Länge, bei 1—3 cm Breite, necrotisirt, ringsum mit deutlichem Demarcationsgraben. Fast die ganze Hinterhauptsschuppe ist sowohl an der äusseren als inneren Fläche mit eitrigen Massen belegt, die Diploë daselbst mit kleinen Eiterheerden durchsetzt, ebenso sind sämmtliche Nahtknorpel eitrig infiltrirt. Der Sin. longitudinalis sup. ist von seinem hinteren Ende an mit jauchig zerfallenen Thrombenmassen erfüllt, welche sich in beide Sinus transversi erstrecken, links etwa bis unter den Felsenbeintheil desselben, rechts bis fast zum Anfange der Vena jugularis. Dort geht der zerfallene Thrombus allmählich in einen zusammenhängenden weichen, dann in einen festen entfärbten über, der sich seinerseits in ein frisches, cruorhaltiges, das Lumen nicht ganz ausfüllendes Gerinnsel fortsetzt. Dieses frische Gerinnsel ist allenthalben von flüssigem Blute umgeben. Die Dura mater an der Schädelbasis ist mit grossen Massen gelblichen Eiters belegt; derselbe geht am Hinterlappen rechterseits auch auf die Pia mater des Grosshirnes über, namentlich ist diejenige Fläche des Hinterlappens, welche dem Cerebellum zugewandt ist, mit einer dicken Schicht Eiters überzogen; die darunter liegende Schicht Hirnsubstanz ist bleigrau verfärbt; sonst zeigt das Hirn mit Ausnahme reichlichen Blutgehaltes nichts Abnormes. In der rechten hinteren Schädelgrube findet sich eine bis an die hintere Fläche des os petrosum verlaufende feine Fissur.

An der linken Seite der äusseren (pleuralen) Pericardialfläche eine über zweithalerstückgrosse, frische, mit feinzottigen, entzündlichen Beschlägen versehene Stelle. Dieselben feinen Beschläge finden sich auch an vielen Partien beider Lungen, namentlich in der Umgebung zahlreich vorhandener, keilförmiger Abscesse. Auf sämmtlichen serösen Häuten, namentlich aber dem Pericardium, Peritoneum, vor allem dem Mesenterium eine beträchtliche Menge fleckiger Ekchymosen von wechselnder Grösse; im Mesenterium nehmen dieselben oft die Gestalt kleiner Blutgeschwülste an. Die Milz etwa auf das Dreifache vergrössert, Nieren beträchtlich geschwellt und namentlich im Rindenparenchym stark getrübt. Leber umfangreich, ihre Substanz blass, blutarm, hier und da sind die Läppchen an der Peripherie lebhaft icterisch gefärbt und erscheinen im Ganzen etwas gross. Im ganzen Darmkanale, namentlich dem oberen Abschnitte, doch auch im Ileum, gallig gefärbter Schleim; bei Druck auf die Mündung des Ductus choledochus entleert sich ein kleiner Schleimpfropf, dem dünnflüssige Galle nachkommt. In den Venen um den Blasenhals herum sind theils feste, theils jauchig zerfallene Thromben.

Auch in der nachfolgenden Beobachtung bestanden zwei thrombophlebitische Herde.

Beobachtung 86. Schädelwunde. Periostitis und Ostitis cranii purulenta. Eitrige Pachy- und Leptomeningitis. Jauchige Thrombo-phlebitis der Schädelvenen und der Vena cava sup. Fractur des Sternum. Doppelseitige Pleuritis. Lungenabscesse.

Adolf Rittner, 14 Jahre alt, Maurerhandlanger, stürzte am 8. Juni

Digitized by Google

1871 von einem Baugerüste aus der Höhe von zwei Stockwerken zur Erde. Er fiel mit dem Kopfe und Rücken auf einen Haufen von Ziegelschutt, infolge dessen er eine Wunde an der hinteren Seitengegend des Kopfes davontrug, welche stark blutete; die Besinnung hatte Patient nicht verloren.

Status praesens: Wohlgenährter kräftiger Knabe. An der linken hinteren Seitengegend des Kopfes zeigte sich eine von der Tuberositas ossis occipitis ausgehende, und von da nach vorn und oben ziehende, 2 Zoll lange, mit Blutgerinnseln bedeckte Wunde. Bei der Reinigung derselben erschien die Galea blossliegend, die ziemlich glatten Wundränder hatten sich weit retrahirt. Der Knochen war nur in einem Oval von 4 Linien Länge und 2 Linien Breite vom Periost entblösst. Allgemeinbefinden nicht gestört. Die Wunde wurde durch Drahtnähte vereinigt.

10. Juni. Morgentemp. 37,5°, Abendtemp. 38,5°.

11. Juni. Allgemeinbefinden gut. Die Wunde hat sich oberflächlich per primam intentionem geschlossen. Bei Entfernung der Nähte und Oeffnung des unteren Wundwinkels entleert sich eine reichliche Menge Eiters. Morgenstemp. 39,8°, Abendstemp. 39,7°.

12. Juni. Morgentemp. 38,3°, Abendtemp. 39,1°.

13. Juni. Das Allgemeinbefinden hat sich plötzlich auffallend verschlechtert. Patient hatte einen starken Schüttelfrost, heftige Kopfschmerzen, sehr bedeutende Unruhe mit Delirien abwechselnd. Die Haut über dem Manubrium sterni zeigte sich leicht geröthet, auch war eine Stelle gegen Druck empfindlich. Crepitation machte eine Fractur wahrscheinlich. Die Kopfwunde eiterte lebhaft, der Knochen lag noch in derselben Ausdehnung wie früher bloss und erschien missfarben. Unwillkürliche Stuhlentleerung. Morgentemp. 39,6°, Abendtemp. 42,5. Puls 120. Resp. 28.

14. Juni. Patient hatte sich wieder etwas erholt, obgleich er noch ab und zu delirirt und auch wiederholt Erbrechen gehabt hat. Die Röthung und Schmerzhaftigkeit an der circumscripten Partie des Sternum war intensiver geworden, und es liess sich jetzt Fluctuation nachweisen. Die Kopfwunde eiterte stark, hatte sich aber im Uebrigen nicht verändert. Morgentemp. 38,2°, Abendtemp. 36,6°. Puls 112.

15. Juni. Allgemeinbefinden leidlich. Die Delirien des Patienten hatten nachgelassen; er war sehr matt, doch frei von Kopfschmerzen. Die Kopfwunde unverändert. Ueber dem Manubrium sterni hat sich ein Abscess gebildet. Respirationsfrequenz nicht vermehrt. Morgentemp. 39,0°, Abendtemp. 39,9°. Puls 112.

16. Juni. Morgentemp. 38,4°, Abendtemp. 40,4°.

17. Juni. Allgemeinbefinden schlecht. Patient hatte wieder einen Schüttelfrost mit Delirien verbunden. Die Geschwulst am Sternum hat sich beträchtlich vergrössert. Es wird eine Incision an der am meisten vorgewölbten Kuppel gemacht, aus der sich ein dünner, mit Gasblasen gemischter Eiter entleert. Athmung sehr beschleunigt. Patient hustet. Bei der Auscultation hörte man vorn auf beiden Seiten rein vesiculäres Athmen; ebensolches hinten links, rechts hinten aber Reibegeräusche und Rhonchi. Die Gegend der Fossa infraspinata auf derselben Seite zeigte

Digitized by Google

gedämpften Percussionston. Entsprechend der Dämpfung war auch der Pectoralfremitus abgeschwächt. Die Kopfwunde schmerzte wenig, der entblösste Knochen missfarben, bei der Percussion schmerzhaft. Die Wundränder geröthet, hart, die Kopfhaut war in weiter Ausdehnung von dem unterliegenden Gewebe abgehoben, unter ihr lebhafte Eiterung. Morgentemperatur 39,4°, Abendtemperatur 38,4°. Puls 112. Resp. 38.

18. Juni. Im Laufe des Tages zwei Fieberanfälle von kurzer Dauer. Morgentemp. 39,4°, Abendtemp. 38,5°. Resp. 38.

19. Juni. Starker Fieberanfall, die Athmung war sehr beschleunigt. Bald warf sich Patient unruhig und delirirend im Bett umher, bald lag er in einem mehr soporösen Zustande. Aus letzterem erwacht giebt er zweckmässige Antworten. Im Fieberanfalle Maximaltemperatur 42,0° C., Abends 39,5°. Bei der Abendvisite Coma.

Patient starb am 20. Juni Morgens.

Obduction 30 Stunden post mortem. Aeusserst abgemagerter Leichnam. Ungefähr der Mitte des Brustbeins entsprechend findet sich eine teigige, sich etwas nach oben und rechts verbreitende, ziemlich beträchtliche Anschwellung. Auf dem Durchschnitt derselben zeigt sich ein etwa kinderfaustgrosser, flach auf der Thoraxwand gegen die Achselhöhle hin sich ausbreitender, subcutaner und intermusculärer Abscess, welcher in einigen rundlichen Ausläufern den M. pectoralis major, zum Theil auch den minor bis auf das Rippenperiost durchsetzt. Das Sternum ist dicht über dem Manubrium doppelt fracturirt, so dass ein ungefähr 1 cm breites, nur noch mit der dritten Rippe zusammenhängendes Knochenstück herausgebrochen ist. In der Umgebung der Fractur sind sämmtliche Weichtheile vor dem Sternum mit zähem Eiter infiltrirt. Diese Eitermasse communicirt durch die Fracturstelle hindurch mit dem Bindegewebe des Cavum mediastini anterioris, welches ebenfalls in beträchtlicher Ausdehnung eitrig infiltrirt erscheint. Der Herzbeutel, sowie beide Lungen, namentlich die rechte, sind in der nächsten Umgebung des Abscesses mit dem Sternum ziemlich fest verklebt. Die verklebten Theile der Lungen zeigen keinerlei bemerkenswerthe Abweichungen von der Norm. Weiterhin jedoch ist die ganze Lungenoberfläche mit einer dicken Schicht eitrig-fibrinöser Masse belegt. In beiden Pleuraräumen selbst findet sich eine beträchtliche Quantität eitrig-seröser Flüssigkeit. Die Unterlappen beider Lungen sind fast vollkommen luftleer und mit zahlreichen kirsch- bis haselnussgrossen, rahmigen Eiter enthaltenden Abscessen durchsetzt. Das Schädeldach nmfangreich; auf der Höhe des linken Scheitelbeines ist das Pericranium in grosser Ausdehnung leicht ablösbar, stellenweise verdickt, schiefergrau verfärbt und mit einzelnen Abscessen durchsetzt. Am Knochen findet sich in der Mitte eine grünliche Verfärbung, um welche herum die diploëtischen Venen sich injicirt zeigen. Genau gegenüber an der inneren Schädeltafel einige ganz frische, weiche Osteophyt-Bildungen, die mit Eiter belegt erscheinen — nirgends lässt sich jedoch eine Thrombose einer grösseren Schädelvene nachweisen. Die Dura mater ist an beiden Flächen mit dicken grüngelben, eitrigen Belägen versehen, auch die Oberfläche der Pia zeigt einen eitrigen Belag. Die rechte Seite des Schädels, Hirns, sammt Häuten ist frei. Die grossen Venen, welche in den Sinus longitudinalis einmünden, sind links, nnmittelbar an der Ein-

Digitized by Google

mündungsstelle, durch feste, zum Theil puriform zerfallene Pfröpfe verschlossen. Auch im Sinus longitudinalis sup. finden sich einzelne zerfallene Thrombusbröckel, im Uebrigen enthält er ein ziemlich frisch aussehendes Speckhautgerinnsel. In den übrigen Schädelsinus meistentheils cruente und speckhäutige Gerinnsel, an denen man jedoch hier und da kleine punktförmige, wie eitrig zerfallene Massen bemerkt. Die Hirnsubstanz selbst ist etwas blass, weich, sonst ohne besondere Veränderungen.

Im Anfangstheile der Vena cava superior findet sich inmitten eines umfangreichen cruenten Gerinnsels ein fast haselnussgrosser, abscessartiger Herd, aus dem sich beim Anschneiden puriforme Massen reichlich entleeren. Dieser Herd adhärirt an einer Stelle der Venenwand und ist dieselbe an dieser Stelle verdickt, getrübt und mit eitrigem Belage versehen. Die Umgebungen der Venenwand, namentlich auch an dieser Stelle, zeigen sich vollkommen unverändert.

Es war nicht zu entscheiden, von welcher Thrombophlebitis hier die septische Allgemeininfection ausgegangen war, wahrscheinlich geschah es schliesslich von beiden. Die Thrombophlebitis der Vena cava mussten wir als eine Folge der vereiterten Fractura sterni auffassen. Dass dieses Ereigniss eintrat bei einer subcutanen Fractur war wohl auf die von der Kopfwunde ausgehende Sepsis zurückzuführen, unter deren Einflusse ja erfahrungsgemäss traumatische Blutgerinnsel zur eitrigen Einschmelzung gelangen können. Dann wäre doch die Kopfwunde und ihre Folgen das primäre und unheilvollste Ereigniss gewesen. Bemerkenswerth war, dass fast alle Sinus mit Thromben erfüllt waren, von denen ein Theil schon im eitrig-jauchigen Zerfall, der andere in beginnender purulenter Infection begriffen war.

Wenn somit nicht jeder im Verlaufe einer eiternden Kopfwunde auftretende Fieberanfall als ein Zeichen einer Sinusphlebitis aufzufassen war, so verlor doch dadurch dies Symptom nichts an seinem diagnostischen Werthe für diese Affection, so lange man eine Rose ausschliessen konnte. Der erste pyämische Schüttelfrost trat meist am Ende der zweiten Woche der Eiterung auf. Doch gab es Ausnahmen genug, in denen dies früher oder auch erst sehr später geschah. In der Beob. No. 12 z. B. starb der Patient schon am 10. Tage an Pyämie, in anderen Fällen wieder kam die Thrombophlebitis erst sehr spät nach der Verwundung zum Ausbruch. Ein bestimmtes Gesetz konnten wir dabei trotz vielfacher Bemühungen aus unseren Beobachtungen nicht feststellen, denn so lange die Eiterung bestand, sahen wir auch eine Thrombophlebitis im Verlaufe einer Kopfwunde sich entwickeln. Meist war schon ein septisches Fieber bei den Patienten vorhanden, ehe die Thrombophlebitis sich geltend machte. Dasselbe erfuhr im Fieberanfalle nur noch eine jähe Steigerung. Doch

Digitized by Google

kam es auch oft genug, besonders bei dem späten Eintritte der Thrombophlebitis während einer nekrotisirenden traumatischen Knocheneiterung vor, dass der erste Fieberanfall einen anscheinend noch in ungetrübtem Wohlbefinden umherwandelnden Patienten überfiel.

Beobachtung 87. Langsam verlaufende nekrotisirende Knocheneiterung. Plötzlicher Eintritt der Fieberanfälle. Ostitis, extra- und subduraler Abscess, beginnende Leptomeningitis, Thrombophlebitis des Sinus longitudinalis, Lungen-, Leber-, Milz- und Nieren-Infarcte. Icterus.

Joseph Hohbaum, Zimmermann, 31 Jahre alt. Dem Patienten war vor 4 Wochen ein eiserner Ring auf den Kopf gefallen. Er kam gleich darauf mit einer kleinen, gequetschten, bis auf den Knochen dringenden Wunde über dem linken Scheitelbeine, ziemlich genau am Angulus mastoideus gelegen, in das Krankenhaus. Da dieselbe in 6 Tagen vernarbt, der Patient völlig wohl war, so wurde er geheilt entlassen. Bei der Arbeit brach die ungeschützt getragene Narbe wieder auf und es entwickelte sich so eine fistulöse Eiterung, die den Patienten nicht belästigte. Er liess sich alle Morgen und Abend den Eiter von seiner Frau abwaschen. Sein Allgemeinbefinden war dabei ein wechselndes gewesen, doch konnte er seine schwere Arbeit verrichten. Genau am 28. Tage nach der Verletzung bekam er Morgens bei der Arbeit einen heftigen Schüttelfrost mit so starken Kopfschmerzen und Erbrechen, dass er wieder das Hospital aufsuchte.

Patient erschien kräftig und von mittlerer Ernährung. An der beschriebenen Stelle des Kopfes fand sich das etwa erbsengrosse Maul einer Fistel, durch welches man auf einen weichen Knochen mit der Sonde gelangte. Nach Spaltung der Fistel trat ein etwa achtgroschenstückgrosses, vom Periost entblösstes Knochenstück zu Tage, welches von einem deutlichen, kranzförmigen Granulationswalle umgrenzt war, doch noch fest adhärirte. Es hatte eine schmutzig gelbe Farbe und roch sehr übel. Am andern Tage wiederholte sich der Schüttelfrost:

9 Uhr	45 Minuten	Temp.	38,5° C.	Frostgefühl beträchtlich.
10 „		„	39,7° C.	Pulsfrequenz 100.
10 „	20 „	„	40,5° C.	
10 „	30 „	„	40,8° C.	
10 „	40 „	„	41,6° C.	Hitzegefühl.
10 „	50 „	„	42,3° C.	
11 „		„	42,8° C.	Schweiss.
11 „	10 „	„	42,7° C.	Pulsfrequenz 120.
11 „	20 „	„	41,4° C.	Starker Schweiss.
11 „	30 „	„	41,0° C.	Pulsfrequenz 112.
11 „	40 „	„	40,8° C.	
1 „	Mittags		39,8° C.	
4 „	Nachmittags		38,7° C.	Pulsfrequenz 100.
10 „	Abends		36,5° C.	

Patient war nach dem Anfalle sehr angegriffen, schlief aber die Nacht sehr gut. Morgens (30. Tag) Temp. 37,8° C. Patient klagte über Kopfschmerzen, hatte Uebelkeit und wenig Appetit.

Digitized by Google

Morg. 8 Uhr begann ein neuer Fieberanfall.

8 Uhr	15 Minuten	Temp.	40,7° C.,	Pulsfr.	120.	
8 „	25 „	„	41,5° C.,	„	130.	Hitzegefühl.
8 „	40 „	„	42,3° C.,	„	130.	
8 „	50 „	„	42,5° C.,	„	130.	
9 „	10 „	„	41,3° C.,	„	130.	Schweiss.
9 „	30 „	„	41,2° C.,	„	130.	
9 „	40 „	„	40,5° C.,	„	120.	
10 „		„	39,9° C.,	„	120.	
12 „		„	38,9° C.,	„	120.	
4 „		„	37,7° C.,	„	120.	
Abds. 9 „		„	38,5° C.,	„	120.	

Nach dem Anfalle waren die Sclerae icterisch gefärbt, die Haut gelblich grau, die Zunge belegt, trocken, die Milz vergrössert, täglich mehrere dünne gelbe Stühle, im Urin Eiweiss.

Am 31. Tag. Nachts Delirien. Diarrhoe bestand weiter. Icterische Färbung hatte zugenommen. Um 10 Uhr neuer Schüttelfrost.

10 Uhr	20 Minuten	Temp.	40,9° C.,	Pulsfr.	124.
10 „	40 „	„	41,2° C.,	„	130.
10 „	50 „	„	41,5° C.,	„	nicht zu zählen.
11 „	20 „	„	41,7° C.,	„	„ „ „
11 „	40 „	„	41,4° C.,	„	130. Schweiss.
12 „		„	40,8° C.,	„	130.
5 „		„	39,5° C.,	„	130.

Um 6 Uhr begann schon ein neuer Schüttelfrost:

6 Uhr	20 Minuten	Temp.	40,7° C.,	Pulsfr.	130.
6 „	40 „	„	41,4° C.,	„	130.
7 „		„	41,5° C.,	„	unzählbar.
8 „		„	40,2° C.,	„	„
10 „		„	39,7° C.,	„	„
11 „		„	39,3° C.,	„	134.

Am 32. Tage wieder zwei Frostanfälle. In dem ersten, der um 9 Uhr Morgens begann, erreichte die Temperatur als grösste Höhe 41,9° C. beim Beginne des Schweisses; im zweiten 40,2° C. zu derselben Zeit; Minimaltemperatur 39,0° C.

Am 33. Tage trat kein Frostanfall ein. Patient war unbesinnlich, liess Stuhl und Urin unter sich. Die Untersuchung des Thorax ergab doppelseitige Pleuritis. Leber sehr vergrössert, empfindlich gegen Druck. Icterus hat zugenommen. Im Urin viel Eiweiss.

Am 34. Tage 10 Uhr ein heftiger Schüttelfrost mit einer Maximaltemperatur von 41,7° C. und einer Endtemperatur von 39,5° C.

Am 35. Tage Coma und Tod.

Section: Ostitis purulenta; das erkrankte Knochenstück in der Demarcation begriffen, doch lässt sich die Ostitis purulenta an den Stellen, an denen die Demarcationslinie noch nicht gebildet ist, in unregelmässiger Begrenzung noch weiter durch den Knochen verfolgen. Pachymeningitis purulenta unter dem kranken Knochen. Keine Leptomeningitis purulenta, doch ist die Pia rechterseits mit einem trüben Serum gefüllt, getrübt, ver-

Digitized by Google

dickt, injicirt; auch kann man im Verlaufe der Gefässe gelbliche Punkte nachweisen. Im Sinus longitudinalis in der Ausdehnung von 2 Zoll und in nächster Nähe des extraduralen Abscesses eine eitrige Thrombophlebitis. In beiden Pleuraehöhlen ca. 1/2 Quart eitriger Flüssigkeit; in beiden Lungen, doch nur in den unteren Lappen, viele eitrige peripherisch gelegene Herde von Erbsen- bis Wallnussgrösse. Auf dem Durchschnitte erschienen diese derb, gelblich puriform mit hämorrhagischem Hofe. Einige derselben sind eitrig zerschmolzen. Dieselben Herde fanden sich in der Leber, Milz und beiden Nieren. Die in der Leber sitzen im rechten Lappen und zwar sehr viele kleine und theilweise confluirende bis zu Wallnussgrösse. Gallenwege durchgängig.

Der Patient war also bis zum ersten Fieberanfalle seiner schweren Beschäftigung nachgegangen. Einen anscheinend ganz gesunden Patienten Hutchinson's überraschte der erste Fieberfrost beim Mittagsbrod, das er mit gutem Appetite verzehrte. Wenn man solche Kranke aber in genauer klinischer Beobachtung und unter einer kundigen Controlle des Thermometers hatte, so stellt es sich doch heraus, dass schon früher ein schleichendes Fieber und allgemeine Indisposition, die von den Kranken der arbeitenden Bevölkerung nicht beachtet wurden, bestanden hatten.

Der Verlauf der Fieberanfälle hatte viel Charakterisches, wie Beobachtung 87 zeigt. Ich habe nur diese eine ausführlich mitgetheilt, obwohl wir bei vielen Kranken die Anfälle durchgemessen haben. Heftige Kopfschmerzen, besonders neben der erkrankten Parthie, auch Erbrechen, beunruhigendes Schwindelgefühl gingen ihnen oft vorauf. Die Fiebercurven der Beobachtunge 87 zeigen, wie die Temperatur im Anfalle jäh in die Höhe stieg. Dadurch wurde die starke Frostempfindung des Patienten bedingt. Das Maximum der Temperatursteigerung bis über 42° C. lag zwischen dem Hitzestadium und dem beginnenden Schweisse. In den ersten Anfällen fanden sich die höchsten Temperaturen, mit der Zahl derselben nahm auch ihr Maximum ab. Darin sprach sich die durch die Anfälle bedingte Inanition der Patienten aus. Der Abfall der Temperatur ging langsamer vor sich als der Anstieg. Wenn nicht schon vor dem Anfalle ein septisches Fieber bestand, so fiel die Temperatur schliesslich unter die normale. Auch dies war ein Inanitionszeichen. Bestand aber schon vorher ein septisches Fieber, so sank anfänglich doch die Temperatur nach dem Anfalle unter die vor ihm beobachtete, und hob sich erst später wieder. Das im Anfalle erreichte Temperaturmaximum war unabhängig von der Höhe des vor seinem Eintritte schon bestehenden Fiebers. Meist war sogar das Maximum der Temperatursteigerung am beträchtlichsten, wenn vor dem Fieberanfalle kein Fieber vorhanden

Digitized by Google

war, eine Beobachtung, die man freilich bei der ostitischen Sinusphlebitis nur selten zu machen Gelegenheit hatte. Im Froststadium trat eine cyanotische bläuliche Farbe, in der Hitze eine sehr lebhafte Röthung der Haut ein. Der Schweiss war überaus profus und nicht selten bläulich gefärbt. Wir konnten in einem Falle den Mikrococcus pyo-cyanicus darin nachweisen. Charakteristisch war die enorme Steigerung der Pulsfrequenz im Anfalle. Wenn sie schon vor demselben im septischen Prodromalfieber vorhanden war, so wurde der Puls kaum zählbar. Begleitet wurden die Anfälle vom Gefühle der grenzenlosesten Angst, des herannahenden Todes und der qualvollsten Vernichtung, das bis zum Irrsinn sich steigern kann (Beob. 83). Wir wissen aus den Experimenten, dass jagende Herzaction und psychische Depression Wirkungen des septischen Giftes sind, wenn es den Körper jäh überfluthet. Im späteren Verlaufe ging im Anfalle der Geist meist in die Irre, Delirien oder ein soporöser Zustand traten ein. Nach demselben konnten alle diese schweren Zeichen verschwinden und ein relativ gutes Befinden sich einstellen. Doch blieben meist eine Steigerung der Pulsfrequenz, eine Depressio animi bis zum Blödsinne (Beob. 83, 91) und eine icterische Färbung der Haut und Sclerae in beständiger Zunahme zurück. Je mehr Anfälle eintraten, desto weniger frei wurden die Remissionen, desto schwerer traten die erwähnten Störungen zwischen den Anfällen ein, desto deutlicher gesellte sich zum Bilde der Pyämie Sepsis oder Ichorrhämie. Kessel hat Pulsverlangsamung eintreten sehen, wenn die phlebitischen und perphlebitischen Prozesse sich bis auf die Jugularis fortsetzten und den Vagus reizten. Ich konnte das nicht bestätigen. Zuvörderst pflanzte sich die traumatische Thrombophlebitis des Sinus nur selten bis auf die Venae jugulares fort. Auch war in meinen Fällen meist die Sepsis schon so hoch entwickelt, dass der erkrankte Herzmuskel dem regulirenden Einflusse nicht mehr gehorchte. Die Fieberanfälle folgten einander bald langsamer, bald schneller; nicht selten ging einer in den andern über, oder es traten auch in 24 Stunden zwei nach einander auf (Beob. 86, 90, 91). Sie lagen aber auch mehrere Tage, ja Wochen auseinander. Ihre Zahl im Verlaufe eines Falles war sehr wechselnd. Selten blieb es bei einem einzigen.

Beobachtung 88. Vielfache Kopfwunden. Umfangreiche Ostitis purulenta. Ein Fieberanfall. Section: Extra-Dural-Abscesse, doppelseitige Convexitäts- und basale Meningitis, Thrombophlebitis des Sinus longitudinalis.

Hellwig, Arbeitsmann, 35 Jahre alt. Verwundet 22. Juni 1864, gestorben 2. Juli 1864. Patient war mit einer Eisenstange wiederholt

Digitized by Google

geschlagen worden. Es fanden sich: eine 2" lange Lappenwunde am Stirnbeine, je eine Lappenwunde am Scheitelbeine. In der Stirnwunde lag der Knochen bloss. Die Umgebung der Wunden stark contusionirt. Schon am 24. Juni zeigte sich ödematöse Schwellung um die Wunden und Fieber. Es mussten daher die Nähte entfernt werden. Nun fingen die Wunden sehr profus zu eitern an, so dass die Galea weithin abgelöst war, das Stirnbein und Scheitelbein mehr und mehr entblösst und von Eiter umspült wurde. Am 26. Juni sehr lebhaftes Fieber, Durchfälle, trockene Zunge, typhöser Allgemeinzustand. Fieber Abends 6 Uhr 40,5° C. Pulsfr. 112. Abends 7 Uhr trat ein heftiger Schüttelfrost mit einer Maximaltemperatur von 42,1° C ein. Am 27. Juni war Patient Morgens noch sehr benommen und schlafsüchtig. Temperatur 7 Uhr: 38,5° C. Mittagstemperatur: 39,7° C. Abendtemperatur: 40,6° C. Pulsfrequenz: 120. Abends starker Icterus; Patient wurde besinnlicher. Leber- und Milzdämpfung beträchtlich vergrössert, im Urine Eiweiss. Nachts sehr unruhig; furibunde Delirien. Es fiel gleich Exophtalmus und eine beträchtliche Erweiterung der Pupille an der linken Seite auf; der Bulbus war unbeweglich. Morgens Temperatur 40,5, Abends Temperatur 41,2° C. Pulsfrequenz 126, kaum zählbar. Der Exopthalmus und die Chemosis links sehr beträchtlich. Patient war soporös und rührte sich wenig, liess Alles unter sich. 29. Juni. Chemosis und Exopthalmus begannen auch rechts. Icterus melas. Die Wunde und der blossliegende Knochen wurden trocken, sehr übelriechend. Temperatur und Pulsfrequenz unverändert. 30. Juni. Befinden sehr verschlechtert. Gegen Abend ein Krampfanfall. 1. Juli. Coma. 2. Juli. Morgens im Coma Tod.

Kurzer Auszug aus dem gerichtlichen Sectionsprotokolle: Icterus. Lungeninfarcte. Parenchymatöse Trübung der Leber, Milz, Nieren. Im Duodenum gallig brauner Inhalt, Ductus choledochus frei. Eitrige Ostitis am Stirnbein, darunter eine grosse, eitrig belegte, verdickte Partie der Dura, die eitrige Infiltration der Dura erstreckt sich bis zum Sinus longitudinalis, welcher in seinem vorderen Theile von eitrigen Massen erfüllt ist. Links eitrige Meningitis über die ganze vordere Hälfte des Gehirns, rechts an dem über der Orbita gelegenen Theile des Vorderlappens gleichfalls ein thalergrosser, eitriger Belag. Links setzt sich die eitrige Meningitis bis zur Fossa Sylvii in die Basis fort. Beim Abziehen der Dura von den Knochen der Basis findet sich unter derselben gleichfalls ein eitriger Belag in der vorderen und mittleren Schädelgrube, und hier zeigen sich auch die Knochen von eitrigen Punkten durchsetzt. Die Tenon'sche Kapsel hat nach aussen eitrig infiltrirte Punkte, das Zellgewebe der Orbita eitrig durchsetzt.

Bemerkenswerth ist in dem eben berichteten Falle, dass sich die Ostitis purulenta nur im entblössten Stirnbein, nicht auch in dem blossliegenden Scheitelbeine entwickelte, dass sie ferner in so kurzer Zeit bis auf die Basis übergriff. Im Bilde der Convexitätsmeningitis fehlten die Lähmungen, obgleich sie doppelseitig auftrat. Klinisch sehr wohl charakterisirt war die basale Meningitis. Aber auch auf der Seite, an der die basale Meningitis nicht bestand, zeigten sich

Digitized by Google

Exopthalmos und Chemosis. Sie waren wohl auf die secundäre Phlegmone in der Orbita zurückzuführen. Selbst wenn sich viele metastatische Herde entwickelten, konnte die Zahl der Fieberanfälle eine sehr beschränkte bleiben, wie in der folgenden Beobachtung:

Beobachtung 89. Gequetschte Kopfwunde. Fractura humeri und Fractura fibulae. Osteomyelitis und Osteophlebitis, Pachymeningitis, Thrombophlebitis des Sinus longitudinalis, ein Fieberanfall, Leber-Abscesse, keine Lungen-Abscesse; beträchtlicher Icterus.

Arbeitsmann Riese, 26 Jahre alt. Rec. 25. Mai 1867. Verschüttung durch eine eingestürzte Mauer. Patient kam gleich in die Charité. Ueber dem linken Parietalbeine eine $2^1/_2$″ lange, unregelmässige Wunde mit sehr zerrissenen Rändern und Blosslegung des Knochens. Fractura humeri in der Mitte und Fractura fibulae über dem Gelenke. Schon am zweiten Tage eiterte die Kopfwunde sehr stark und ein langsam steigendes Fieber begann. Vom 30. Mai ab heftige Kopfschmerzen. Profuse Eiterung der Wunde, Nekrose der Wundränder, Abhebung der Galea; der blossliegende Knochen blass. 10. Juni heftiger Schüttelfrost. Danach Icterus und Schmerzen in dem rechten Hypochondrium. Die Leberdämpfung vergrössert. 11. Juni Icterus beträchtlich, Leber sehr empfindlich, trockene Zunge. Klage über heftige Kopfschmerzen. 13. Juni somnolenter Zustand. Die Leberdämpfung erreicht die Nabelgegend. 15. Juni Coma und Tod.

Section: Am linken Os parietale findet sich eine apfelgrosse, vom Periost entblösste, missfarbene Stelle, an der die Diploë von Eiter durchsetzt, die Venen mit solchem erfüllt sind. Die D. M. darunter von einem purulenten, fest anhaftenden Belage abgelöst, verdickt, missfarben. Dieser Belag erreicht den Sinus longitudinalis, der an der kranken Stelle mit eitrigen, dünnen, stinkenden Massen erfüllt ist. Lungen frei. In der Leber mehrere kleinere und eine ganze Zahl grösserer Abscesse durch das ganze Parenchym verbreitet; einige grössere an der Oberfläche dem Durchbruche nahe. Milz sehr vergrössert. Nieren parenchymatös getrübt.

Es liegt die Annahme nahe, dass die Abscesse der Leber in diesem Falle durch die Contusion des Organs bei der Verschüttung bedingt wurden. Dagegen sprach aber ihr multiples Auftreten durch das ganze Organ zerstreut und ihre Bildung aus dem Confluiren kleinerer. Aehnlich lagen die Verhältnisse in dem aus Bärensprung's Beobachtungen berichteten Falle. Die Fracturen waren in guter Callusbildung. Man konnte einwenden, dass der einmalige Schüttelfrost auf die intracraniellen Complicationen und nicht auf die Thrombophlebitis zurückzuführen war. Doch sprach die Eigenart des Verlaufes des Fieberanfalles und die Thatsache, dass die secundäre Meningitis selten mit solchem einhergeht, für ihren thrombophlebitischen Ursprung.

Eine grosse und oft sogar sehr grosse Anzahl von Fieberanfällen,

Digitized by Google

in bunter Reihe regellos eintretend, beobachteten wir bei chronisch verlaufenden Processen.

Beobachtung 90. Ostitis. Pachymeningitis. Keine Meningitis. Lungen- und Leberinfarcte. Kein Icterus. 21 Fieberanfälle.

W. Bock, 32 Jahre alt, verwundet 6. December durch einen herabfallenden Balken. Auf dem rechten Scheitelbeine fand sich eine $2^1/_2$" lange, gequetschte, den Knochen in der Grösse eines Viergroschenstücks blosslegende Wunde. Bis zum 12. December war der Wundverlauf fieberfrei, doch bestand eine starke Eiterung, welche die Galea nun weiter unterminirte, so dass das blossliegende Knochenstück die Grösse eines Thalers bekam. Von da ab klagte Patient über Kopfschmerzen, sein Appetit lag darnieder, auch bestand ein continuirliches Fieber, welches in allmählicher Steigerung Abends zu einer Temperatur von 39,7° C mit einer Pulsfrequenz von 112 sich hob. Am 16. December gegen Abend trat der erste Fieberfrost ein mit einer Maximaltemperatur von 42° C. Nach demselben betrug die Morgentemperatur 36,5° C. Von nun ab kamen die Fieberanfälle täglich, oft an einem Tage 2. Der sehr kräftig gebaute Patient blieb bei Besinnung, kam aber sehr herunter in seinen Kräften. Die Nächte wurden immer unruhiger. Vom 28. December wurde Patient icterisch. Am 2. Januar klagte er über Schwäche im linken Arme. Vom 10. Januar ab machten sich die Anfälle nicht mehr durch Frostgefühle, sondern nur durch unregelmässig und plötzlich auftretende Temperatursteigerung mit furibunden Delirien bemerklich. Am 12. Januar war auch das linke Bein schwächer. Am 15. Januar klagte Patient über Lungenstiche links. Es fand sich Pleuritis von unten bis zur Scapula. 17. Januar. Leber vergrössert, empfindlich, sehr starker Icterus. Nachts Delirien, am Tage Somnolenz, doch war Patient zu erwecken und gab langsam zweckmässige Antworten. Erst am 27. Januar trat im 21. Fieberanfalle der Tod ein.

Auszug aus dem gerichtlichen Sectionsprotokolle: Ostitis purulenta; extraduraler, bis an den Sinus longitudinalis reichender Abscess, Dura und Pia mater fest verwachsen unter sich und mit dem Gehirne, der Sinus selbst mit eitrigen Massen erfüllt; keine Meningitis; Gehirn blutreich. Viele Infarcte in beiden Lungen, eitrige Pleuritis duplex, mehrere kleine Leberinfarcte.

Dieser Fall war bemerkenswerth wegen des grossen Widerstandes, den der überaus kräftige Patient der Pyämie leistete. Daher konnte es zu der beträchtlichen Zahl von Fieberanfällen kommen. Da die Hirnhäute unter sich und mit dem Gehirne verwachsen waren, so waren unter dem extraduralen Abscess eigentlich alle Bedingungen zur Entwicklung eines Gehirnabscesses gegeben. Trotzdem trat er nicht ein; doch wir vermutheten ihn wegen der contralateralen Lähmung. Bemerkenswerther Weise fand sich auch keine Leptomeningitis. Deshalb war wohl die halbseitige Lähmung auf den grossen und hohen Extraduralabscess zurückzuführen. Wir haben bereits

Digitized by Google

hervorgehoben (Bd. LVI S. 459), dass dies immerhin ein seltenes Ereigniss ist. Dem starken Icterus entsprach der Befund von Leberabscessen.

Je länger die Pyämie dauerte, je stärker das septische Fieber wurde, um so mehr blieb, wie in der sub 87 berichteten Beobachtung, das initiale Froststadium des Fieberanfalles aus, weil die plötzlich eintretende jähe Temperatursteigerung in Wegfall kam. Man beobachtete dann nur noch unregelmässig aus dem hohen septischen Fieber aufsteigende Temperaturen, die, wie in Beobachtung 89 und 90, mit furibunden Delirien einhergingen. Auch in dem folgenden Falle traten solche Zufälle ein:

Beobachtung 91. Gequetsche Kopfwunde mit Denudation des Knochens. Rose. Septicopyaemie mit Schüttelfrösten. Später Anfälle furibunder Delirien mit Temperatursteigerungen. Icterus. Bei der Section fanden sich Pachy- und Leptomeningitis, Thrombophlebitis im Sinus longitudinalis, Lungen- und Niereninfarcte, im Ductus choledochus ein verstopfender Pfropf.

Der Schlächtermeister Werner, 41 Jahre alt, aufgenommen 23. October 1864, hatte im Streite eine gequetsche Wunde über dem rechten Stirnbein von sehr unregelmässiger Form und gezackten Rändern, in der der Knochen frei lag, erhalten. Die Ränder wurden geglättet und eine Naht versucht. Am 25. October zeigte sich schon unter lebhaftem Fieber eine Wundrose. Da die Wunde eiterte und Wundsecrete zurückgehalten wurden, so machten wir eine Lösung der Nähte und eine Spaltung der Ränder. Am 4. November war die Rose abgeblüht, das Fieber verschwunden, doch eiterte die Wunde sehr stark, sah schlaff aus, der blossliegende Knochen schmutzig, die Galea noch weiter abgelöst. Am 6. November war die Rose verschwunden, doch klagte Patient über Kopfschmerzen und Uebelkeit. Um 10 Uhr trat der erste Schüttelfrost ein, am 8. November zwei, Patient wurde icterisch, hatte ganz den Appetit verloren, die Kopfschmerzen waren unerträglich. Abendtemperatur 40,5° C. Pulsfrequenz 124. Nachts Delirien. 9. November Morgens Temperatur 39,5° C. Patient gab richtige Antworten. Um 12 Uhr fing er plötzlich furibund zu deliriren an. Er war schwer im Bette zu halten, schrie laut um Hülfe und geberdete sich ganz unsinnig. Das Thermometer ergab 41,9° C. Temperatur. Erst Nachmittags 5 Uhr beruhigte er sich. Temperatur 38,7° C. Abends 9 Uhr Temperatur 40,6° C. Pulsfrequenz 130. 10. November Morgens 7 Uhr ein ähnlicher Anfall von Tobsucht. Auch hier ergab die Messung 41,7° Temperatur. Gegen Abend Sopor. 11. November Lähmung der Motilität und Sensibilität auf der ganzen linken Körperhälfte. Comatöser Zustand. 12. November Tod.

Section gerichtlich: Os frontis rechts weithin missfarben, die graurothe Diploë mit Eiter durchsetzt, an einzelnen Stellen Beginn einer Demarcationslinie am Knochen. Darunter dicker eitriger Belag der D. M. Leptomeningitis purulenta der ganzen rechten Seite; links starke Hyperämie und Oedem der Pia. Gehirnsubstanz blass. Thrombophlebitis des

Digitized by Google

Sinus longitudinalis. Niereninfarcte. Lungeninfarcte.. Doppelseitige eitrige Pleuritis. Starker Gastrokatarrh. Ductus choledochus verstopft.

Ich habe auf den Fall schon S. 138 und Bd. LVI S. 469 verwiesen. Die eitrige Meningitis trat erst kurz vor dem Tode durch sensible und motorische halbseitige Lähmungen klinisch in die Erscheinung. Bemerkenswerth war ausserdem, dass dem Icterus ein katarrhalischer Verschluss des Ductus choledochus entsprach.

Bei einem anderen Patienten machten sich die Anfälle schliesslich durch epileptiforme Convulsionen mit unregelmässiger Temperatursteigerung und nachfolgendem Sopor bemerklich:

Beobachtung 92. Stirnwunde. Periostitis purulenta. Phlegmone orbitalis. Weit verbreitete Ostitis und Pachymeningitis purulenta. Sinusphlebitis. Erst charakteristische Fröste, dann convulsivische Anfälle mit jähen Temperatursteigerungen. Nur Lungeninfarcte.

Der Schlossergeselle Heinrich Merkel, 21 Jahre alt, erhielt am 21. Mai 1867 einen Schlag mit einem Hammer gegen die Stirn. Nach einer schnell vorübergegangenen Comotio cerebri kam er in die Charité mit einer gerissenen gequetschten Wunde an der linken Stirnhälfte. Starke Blutunterlaufungen in der Nachbarschaft. Offene Behandlung. Die Eiterung setzte gleich sehr stark ein, doch blieb das Allgemeinbefinden gut. Bei der profusen Eiterung nekrotisirte auch das blossliegende blutig unterlaufene Periost, so dass der Knochen in der Breite eines kleines Fingers blossgelegt wurde. Am 2. April trat bei ihm plötzlich ein Schüttelfrost ein, nachdem er schon 2 Tage über Kopfschmerzen und Schwindel geklagt und dass Bett gehütet hatte. Die Fieberanfälle wiederholten sich alle 2 Tage ziemlich regelmässig und führten zu ziemlich freier Apyrexie. Patient bekam daher grosse Dosen Chinin. Am 12. April sehr unruhige Nacht, Icterus, häufiges Erbrechen. Morgentemperatur 38,9° C. Puls = 120. Um 11 Uhr früh bekam Patient convulsivische Zuckungen am ganzen Körper und wurde soporös. Dabei stöhnte er laut und athmete sehr schwer. Eine Temperaturmessung ergab um 12 Uhr 41,8° C. Gegen Abend wurde Patient wieder klarer, forderte sich Wasser, klagte über Kopfschmerzen. Temperatur 38,9° C. Pulsfrequenz 124. Am 14. April schlief Patient viel, war aber zu erwecken, nahm auch etwas Nahrung zu sich. Temperatur Morgens 40,2° C. Abends 40,8° C. Am 15. April sehr unruhige Nacht. Morgens um 7 Uhr trat derselbe Anfall wie am 12. April ein. Er dauerte 5 Stunden. Die Temperatur stieg auf 42,5° C.; Pulsfrequenz unzählbar. Abends war der Patient ruhiger und schlief die ganze Nacht. Morgens fanden wir ihn im Coma. Abends, 16. April, trat der Tod ein.

Section: Eitrige Periostitis unter der Wunde. Das linke Stirnbein entblösst, trocken, weiss und am hinteren Abschnitte gefässreich. An der Oberfläche der D. M. bemerkt man hier eine grosse Zahl rundlicher, mit Eiter bedeckter Stellen, die gegen den Sinus longitudinalis zu einen dicken Belage confluiren, sich aber auf den vorderen Abschnitt der D. M. beschränken. Längs der linken Art. meningea media ist das Gewebe

Digitized by Google

besonders weich, missfarben und das ganze Gefäss in einen röthlichen Wulst verwandelt. In der vorderen Hälfte des Sinus longitudinalis finden sich eitrige Massen, nach hinten zu aber ein lockeres, nicht adhärentes Gerinnsel. Beim Ablösen der D. M. links treten zwischen P. M. und Arachnoidea an der vorderen Hälfte der grossen Hemisphäre grosse Mengen grüngelben Eiters hervor, die an beiden Membranen auch adhäriren. Rechts dagegen entleert sich eine klare, dunkelgelbe Flüssigkeit; nur an den über der Orbita gelegenen Partien des Vorderlappens zeigte sich eitriger Belag beider Gehirnhäute. An dem linken Vorderlappen wird der eitrige Belag gegen den vorderen Rand hin dicker und setzt sich an der unteren Fläche bis zur Fossa Sylvii fort, wo er mit einer scharfen Grenze aufhört. Auf der rechten Seite beschränkt sich der eitrige Belag an der Spitze auf eine thalergrosse Stelle. Im Sinus transversus lockeres Gerinnsel. An der inneren Fläche der basalen D. M. in der vorderen und mittleren Hirngrube ebenfalls ein eitriger Belag, der in der letzteren in einen mehr faserstoffigen, gelblichen, von ekchymotischen Punkten besetzten übergeht. Beim Ablösen der D. M. zeigen sich hier auch auf ihrer äusseren Fläche eitrige Punkte und die Knochen besonders gegen den hinteren Rand der Ala minor des Keilbeines und der Fissura orbitalis super. mit eitrigen Massen durchsetzt, ihr ganzes Gewebe sehr missfarbig. Die Tenon'sche Kapsel an der oberen und äusseren Fläche eitrig infiltrirt, ebenso das Zellgewebe der Orbita, besonders die Partien, welche zwischen den Muskeln und dem Nerv. opticus verlaufen. An der Spitze des linken Vorderlappens dringt ein eitriges Infiltrat der Pia bis in die Rindensubstanz des Gehirns, welche selbst missfarbig und in einen chocoladefarbenen Brei verwandelt ist. Sonst Hirnsubstanz sehr fest, weisse Substanz sehr blutreich. Icterische Färbung der ganzen Haut. In beiden Lungen viele kleine Infarcte. Milz sehr gross und wie die Leber parenchymatös getrübt. Im Duodenum gallig-brauner Inhalt, Ductus choledochus frei.

Diese Beobachtung war anfechtbar, denn die convulsivisch-soporösen Zufälle könnten ja durch das weitverbreitete entzündliche Gehirnleiden (doppelseitige Meningitis) bedingt gewesen sein. Dagegen scheint mir die plötzliche und hohe Steigerung der Temperatur, der Abfall derselben nach dem Anfalle, auch die Rückkehr des Bewusstseins nach demselben zu sprechen. Da es sich nicht um lebhafte Krampfbewegungen handelte, so waren doch wohl so beträchtliche Temperatursteigerungen auf Kosten eines pyämischen Fieberanfalles zu setzen. Bemerkenwerth war ferner die weite Verbreitung der Ostitis purulenta. Er hat in vielen Punkten eine grosse Aehnlichkeit mit dem Falle Nr. 88, da auch hier eine secundäre Phlegmone in der Orbita, und eine basale Meningitis eintrat. Letzere machte gar keine charakteristischen Erscheinungen. Auch wurden trotz der doppelseitigen eitrigen Meningitis keine contralateralen Lähmungen beobachtet. Auf den Gehirnbrand, der auch ganz symptomlos verlief, kommen wir bald zurück.

Digitized by Google

Meist blieben die unregelmässigen Temperatursteigerungen sub finem ganz aus, nur eine hochgradige Sepsis, complicirt durch die Zeichen der intracraniellen Eiterung, behaupteten das Feld.

Infarcte konnten fehlen, wenn viele Fieberanfälle vorhanden und bestehen, wenn solche überhaupt nicht beobachtet waren. Bei Herzkranken finden sie sich, ohne dass Fieberanfälle eintreten. Zwischen beiden kann also kein causaler Zusammenhang bestehen.

Schüttelfröste und doch kein embolisch metastatischer Herd fanden sich in folgenden Beobachtungen:

Beobachtung 93. Kopfwunde. Schüttelfröste, halbseitige Lähmung. Coma. Bei der Section finden sich Ostitis purulenta, Sinusphlebitis, Pachy- und Leptomeningitis, kein embolisch-metastatischer Herd.

Der Schiffer Eichhorn, 38 Jahre alt, rec. 28. October 1865, † 10. November 1865. Patient ging gleich nach der Verwundung zu mit einer gequetschten, winkelförmigen Lappenwunde über dem rechten Scheitelbeine, in der das Periost in der Grösse der Wunde abgelöst war. Die Wunde heilte durch Eiterung, welche vom 3. Tage ab sehr profus wurde. Um sie trat Oedem der Galea auf und Röthung der Haut. Pat. fing zu fiebern an und klagte über Kopfschmerzen. Viel Durst, kein Appetit! Milztumor.

4. November: Die Galea war durch die Eiterung unterminirt, das Periost weithin zerstört, der Knochen missfarben, übelriechend, uneben. Abends ein starker Schüttelfrost (Maximaltemperatur 42,3° C.). Nach demselben grosse Prostratio virium; icterische Verfärbung der Haut und Sclerae. Am 5. November zwei kleinere, am 6. November ein sehr heftiger Fieberanfall mit Delirien, Cyanose und grosser Dyspnoe. Nach demselben blieb die Temp. 40,5° C. Abends. 7. November: Pat. war sehr apathisch. Noch spät trat ein Fieberanfall ein. Morgens 8. November wiederholte er sich. Am 9. November traten nach dem Fieberanfalle Sopor und linksseitige Lähmung ein. Am 10. November starb Pat. nach einem heftigen Fieberanfalle.

Section: Jauchige, phlegmonöse Eiterung der Galea mit stellenweiser Nekrose derselben. Am Os parietale dextrum eine 2 Zoll lange und $1\frac{1}{2}$ Zoll breite missfarbige Stelle, in derselben die Diploe eitrig infiltrirt, die Vene mit eitrigen Thromben erfüllt. Die Lamina interna mit Eiter bedeckt, ebenso die Dura, soweit der Knochen erkrankt ist. Der extradurale Abscess erreicht den Sinus longitudinalis. (Taf. I Fig. 2.) In diesem besteht, entsprechend der erkrankten Knochenpartie, eine eitrig-jauchige Phlebitis. Pia in ihrer ganzen Ausdehnung mit dicken Eitermassen erfüllt, die sich bis auf die Basis und in alle Furchen des Gehirns erstrecken. Die Hirn-substanz blass und trocken. Parenchymatöse Trübung der Milz, Leber und Nieren. In keinem Organe ein embolisch-metastatischer Abscess. Im Ductus choledochus ein Schleimpfropf.

Auch auf diese Beobachtung habe ich schon (Bd. LVI S. 469 und 470) verwiesen, weil eine basale Meningitis symptomlos in ihr ver-

Digitized by Google

laufen und eine eitrige Convexitätsmeningitis auf die Basis unvermittelt übergekrochen war. Die Convexitätsmeningitis hatte sich nur durch die contralaterale Lähmung verrathen. Dem Icterus entsprach ein Schleimpfropf in den Gallenwegen.

Beobachtung 94. Kopfwunde. Anaesthesie und Parese der unteren Extremitäten. Hohes septisches Fieber. Kein Schüttelfrost. Ostitis, Pachymeningitis, Leptomeningitis, Sinusphlebitis. Viele embolisch-metastatische Lungenabscesse. Fractur der Lendenwirbel.

Der Arbeiter Fr. Dehmel, 25 Jahre alt, rec. 18. December 1865, † 8. Januar 1866, war am Tage seiner Aufnahme kopfüber in einen Brunnen gefallen. Er musste getragen werden, da er nicht gehen konnte. Eine Commotio cerebri hatte nicht bestanden. Bei der Untersuchung fanden sich 3 Wunden am Kopfe, die alle bis auf den Knochen drangen. Sie hatten gequetschte Ränder, ihre Umgebung war stark mit Blut unterlaufen, ihre Länge schwankte zwischen 2 Zoll und 1 Zoll. Unter der grössten auf dem linken Scheitelbeine war ein Knochenstück 8 Groschenstückgross leicht deprimirt. Auch am Körper fanden sich mehrere Quetschungen und kleine Wunden. Auffallend war eine Parese der Sensibilität und Motilität der Beine. Die Excremente wurden spontan entleert. Bei Bewegungen im Bette klagte Patient über heftige Schmerzen in der Lumbalgegend. Doch liess sich hier ausser einem fixen Druckschmerzpunkte und blutigen Suffusionen keine Dislocation oder Fractur an den Wirbeln nachweisen. Trotzdem schien uns eine schwerere Läsion der Wirbelsäule und des Rückenmarks ausser Zweifel, da auch der Patient gleich nach der Verletzung hohe Temperaturen hatte (39,5° C. und am Abend 40,° C.). Die Kopfwunden eiterten. Vom 24. October ab wurden die Beine freier beweglich, doch blieb die Sensibilität gestört. Das Fieber hatte sich auf gleicher Höhe gehalten. Vom 30. December ab klagte Patient über heftige Kopfschmerzen. Die Wunden eiterten sehr stark, die Galea und das Periost waren weithin abgelöst, der deprimirte Knochen sah missfarben aus. Er wurde daher, so weit er krank erschien, mit dem Trepan entfernt. Das herausgehobene Knochenstück war eitrig infiltrirt, darunter fand sich ein extraduraler Abscess. Auch diesen kratzten wir mit dem Hohlmeissel ab und nahmen auch vom Knochenrande noch alle missfarbenen Partien fort. Das Befinden des Pat. verschlechterte sich aber trotzdem weiter. Das Fieber blieb sehr hoch, 40,2° C. Morgens, 40,7° C. Abends; die Kopfschmerzen wurden so heftig, dass Patient nicht mehr schlafen konnte. Am 2. Januar fiel auch eine Lähmung der rechten Körperhälfte auf, die allmählich zunahm. Vom 3. Januar ab pleuritische Schmerzen und somnolenter Zustand; am 5. Januar trat Coma und am 8. Januar der Tod ein. Ein Fieberanfall wurde nicht beobachtet. Die beständig gemessene Temperatur schwankte zwischen 40,3° C. Morgens und 40,8° C. Abends.

Bei der Section stellte es sich heraus, dass die Ostitis purulenta den grössten Theil des linken Scheitelbeines ergriffen hatte. Auch seine innere Fläche war mit dickem gelbem Eiter belegt, wie die darunter liegende Dura M. bis zum Sinus longitudinalis hin, der Anfangs dunkel-

Digitized by Google

rothe, weiche, weiter nach hinten aber puriforme Massen enthielt. Die innere Fläche der Dura zeigte auch einen dicken eitrigen Belag. Leptomeningitis der ganzen linken Convexität. Gehirn blutleer, sonst intact. In den Lungen viele embolisch-metastatische Herde, doppelseitige eitrige Pleuritis, auch in der Leber einige kleine zerstreute Herde. Bei der Untersuchung der Wirbelsäule war die Knorpelscheibe zwischen dem 1. und 2. Lendenwirbel vielfach zerrissen und vom 2. Lendenwirbel der obere Rand abgebrochen. Medulla spinalis unverändert, doch an der Fracturstelle graugrün verfärbt.

Die Zerreissung der starken Wirbelzwischenscheibe war wohl die Folge einer durch das Trauma gesetzten übermässigen Ueberbiegung der Lendenwirbelsäule mit der Convexität nach vorn; die Parese der Motilität und Sensibilität der unteren Extremitäten durch intraspinale Blutungen bewirkt, die an der vorderen Seite schwächer als an der hinteren waren, denn die Störungen der Motilität schwanden, während die sensiblen weiter bestanden. Bemerkenswerth erschien uns, dass auch einer so tief im Lendentheile sitzenden Verletzung der Wirbelsäule unmittelbar so beträchtliche Temperatursteigerungen folgten.

Embolisch-metastatische Heerde ohne Frostanfälle fanden sich besonders, wenn der ostitische Process sehr acut verlief und frühzeitig von intracraniellen Eiterungen begleitet wurde. In der nachfolgenden Beobachtung wurde zwar kein Fieberanfall nachgewiesen, doch ist es wahrscheinlich, dass doch ein solcher unbemerkt vorhanden war.

Beobachtung 95. Wunde über dem rechten Scheitelbeine cum denudatione ossis. Ostitis ossis temporis. Keine Frostanfälle. Jauchige Thrombophlebitis des Sinus longitudinalis. Icterus pyaemicus. Eitrige Pachy- und Leptomeningitis; basale Meningitis. Abscesse in Leber und Lungen.

Kochmann, Arbeiter, 27 Jahre alt. 6. Juni Verletzung durch eine Radkurbel: 4 Zoll lange, vom vorderen inneren bis zum hinteren äusseren Winkel des rechten Scheitelbeines reichende, ziemlich gerade verlaufende, scharfgeschnittene Wunde der Kopfschwarte; Knochen freigelegt; Galea 1 Zoll weit abgelöst. Nähte. Patient wurde poliklinisch behandelt. Vom 21. Juni ab verschlechterte sich sein Befinden. Am 23. Juni trat Pat. in die Hospitalbehandlung ein. Abendtemp. 40,3° C. Pulsfrequenz 120. Klage über heftige, schlafraubende Kopfschmerzen. Wunde schlaff, in profuser Eiterung, der blossliegende Knochen blass, bei der Percussion schmerzhaft. Eiterretention unter der Galea und mehrere Incisionen. 24. Juni Nacht sehr unruhig, viel Durst, Delirien. Subjectives Befinden besser. Nüchtern wiederholtes Erbrechen. Temp. Morgens 39,1° C. Abends klagte Patient mehr, hatte nichts genossen, mehrere dünne Stühle. Temp. 40,2° C., Pulsfr. 120. Ebenso verlief der 25. Juni. Am 26. Juni nach einer sehr unruhigen Nacht Morgens starker Collaps, Patient lag von Schweiss übergossen da, gab träge Antworten, besann sich schwer

Digitized by Google

und klagte über Kopfschmerzen. Es waren wieder mehrere Incisionen nöthig, da die Galea weiter abgelöst war und der dünne übelriechende Eiter zurückgehalten wurde. Der Knochen weithin entblösst, trocken, missfarben, druckempfindlich. Temp. 41,2° C. Bei der Abendvisite lag Patient da wie ein Typhöser. Er war sehr schwer zu erwecken. Zunge sehr trocken, rauh, Lippen borkig belegt. Im Urin mässige Quantitäten Eiweiss. Temp. 40,5° C., Pulsfr. 124. 27. Juni sehr schlechte Nacht. Starker Icterus. Parese der Sensibilität und Motilität links. Auffallender Exophthalmus links, auch Chemosis. Der Levator palpebrae superioris erschien auch gelähmt, denn das linke Auge wird nicht geöffnet, wenn es mit dem rechten geschieht. Secessus inscii. Leber- und Milzdämpfung stark vergrössert. Bei der physikalischen Untersuchung der Brust zeigte sich doppelseitige Pleuritis. Abends: Am Tage hatte Patient geschlafen, doch viel delirirt. An beiden Augen Exophthalmus und Chemosis, auch Oedem der Lider, links mehr als rechts. Leichte convulsivische Zuckungen im linken Arme. Vollständige Benommenheit. Icterus sehr intensiv. 28. Juni: Die ganze Nacht hat Patient im Coma gelegen und alles unter sich gelassen. Morgens Puls unzählbar. Extremitates frigidae. Um 10 Uhr Morgens Tod im Coma.

Sectionsbefund: Leiche gut genährt, stark icterisch, beide Conjunctiven chemotisch vorgequollen. Auf dem rechten Scheitelbein eine $6\frac{1}{2}$ cm lange, 2—1 cm breite Hautwunde, in deren Tiefe der periostlose Knochen liegt. Auf dem Tuber des rechten Scheitelbeines beginnend, in der Richtung der Wunde nach vorn und links ziehend, die Sutura sagittalis um 1 cm überschreitend, findet sich eine scharfumgrenzte, mit zackigem Rande versehene Knochenpartie, welche hinten graulich verfärbt und porös, vorn mehr weiss und compact erscheint. Im hinteren Theile ist auch die Umgebung osteoporotisch; auf der inneren Fläche des Knochens und der anliegenden Dura dieser Stelle und deren Umgebung entsprechend viele gelbliche Eiterplaques von Linsen- bis Silbergroschengrösse, die sich weder von der Dura noch vom Knochen abspülen lassen. Die Diploe ist an der bezeichneten Stelle weithin bis an die Mitte grünlich verfärbt und undurchsichtig. Der übrige Theil der äusseren Durafläche ist frei, zwischen der harten und den weichen Hirnhäuten findet sich hingegen an der ganzen Convexität, besonders reichlich aber auf der rechten Seite, ein theils flüssiges, theils in den Maschen befindliches eitriges Exsudat, das sich bis in die Gyri weit hinein erstreckt und an manchen Stellen die Dicke von $\frac{1}{2}$ cm erreicht. Im Sinus longitudinalis superior ist im vorderen Theile nur flüssiges und frisch geronnenes Blut. Im hinteren Theile bis an den Sinus transversus ein zum Theil eiterähnlich zerfallener Thrombus und flüssige puriforme Massen. Am Hirn selbst merkt man nur ein bleifarbenes Aussehen der grauen und Injection der weissen Substanz in der Nähe der rechtsseitigen Eitermassen. An der Basis finden sich beiderseits ebenfalls zwischen Dura und Pia Eitermassen, aber in geringerer Menge. Linke Pleura mit vielen Ekchymosen bis zur Grösse eines Silbergroschens und gelben (durchscheinenden Abscessen entsprechenden) Stellen versehen. In der linken dreilappigen Lunge zahlreiche erbsen- bis haselnussgrosse, lobulär pneumonische Herde von gelber Farbe und ebenso grosse Eiterherde im voll-

Digitized by Google

kommen luftleeren Unterlappen. Die rechte Pleura verhält sich wie die linke, zeigt aber am Unterlappen einen frischen, fibrinös-eitrigen Belag. Rechte Lunge wie die linke. Milz gross, 16 cm lang, 9 cm breit, 4½ cm dick, weich. Leber 30 cm breit, der rechte Lappen 16, der linke 13 cm hoch, grösste Dicke 16½ cm. 2030 g schwer. Die Schnittfläche zeigt starke Trübung mit Verwischung der Läppchenzeichnung. Im rechten Lappen näher der hintern Oberfläche ein mit lividem Hofe umgebener, von fetzigen Wänden eingeschlossener, kleinapfelgrosser Eiterherd.

In diesem Falle war während des ganzen Krankheitsverlaufes kein Schüttelfrost beobachtet worden. Trotzdem konnte der Zustand des Kranken am 26. Juni den Verdacht begründen, dass sich ein solcher unbemerkt in der Nacht vorher abgespielt hatte. Dafür sprachen der profuse Schweiss und die hohe Temperatur am Morgen. Bemerkenswerth war ausserdem die doppelseitige Convexitäts- und basale Meningitis purulenta. Letztere trat deutlicher durch Symptome in die Erscheinung als erstere. Das fiel uns um so mehr auf, da die Convexitätsmeningitis weiter vorgeschritten und mächtiger ausgebildet war als die erstere (siehe Beob. 88.) Auch konnte man in diesem Falle eine directe Ueberleitung der Piaeiterung von der Convexität nach der Basis nachweisen (vide Bd. LVI S. 470). Merkwürdig bleibt auch der isolirte Leberabscess. Nach seinem Auftreten scheint er traumatischen nicht embolischen Ursprungs zu sein (Virchow). Der Vorgang bei der Verletzung schliesst eine directe Läsion der Leber nicht aus.

Wenn somit der Fieberanfall nicht durch den Eintritt embolisch-metastasischer Herde in den Organen hervorgerufen wurde, so galt er mit gutem Rechte für ein Product der plötzlich und cumulativ vor sich gehenden Invasion pyrogen-putrider Infectionsmassen aus dem eitrig-septischen Venen- und Sinus-Inhalte ins Blut und somit als ein an sich heilsamer Kampf des Organismus gegen den verheerenden Eindringling. Anfänglich war dieser auch wirksam, wie der Nachlass des Fiebers und die freie Apyrexie beweisen. So lange die Infectionsquelle aber nicht versiegt war, wiederholte sich der Vorgang immer wieder und zwar in seinem Erfolge immer ohnmächtiger, wie das nach dem Anfalle fortbestehende Fieber und die zunehmende Sepsis bekundeten, denn zu den alten Infectionsherden kamen immer wieder neue in den embolisch-metastatischen Abscessen der Organe. Schliesslich wurde der ganze Organismus mit dem septischen Gifte durchsäucht und blieb es trotz der Fieberanfälle, wie es der septisch typhöse Allgemeinzustand des Patienten zum Ausdruck brachte. Als Träger des putriden Giftes waren die von den zerfallenen Thromben abgerissenen, auch die rein aus Bakterien (mykotischen) bestehenden

Digitized by Google

festen Massen, und die in ihnen eingeschlossenen Toxine zu betrachten. Die Menge und die Qualität des septischen Giftes, welches das Blut inficirte, bedingte die Schwere der Erkrankung d. h. die Zahl, die Folgen und die Eigenart der Fieberanfälle. Der Vorrath an ihm konnte in einem Anfalle erschöpft und doch der Körper ganz inficirt sein, oder, was die Regel bildete, sich immer wieder ersetzen. Das Schicksal des Kranken bedingte nicht der Fieberanfall, obgleich der Tod in ihm eintreten konnte, sondern die Zerstörung der Organe durch metastatische Eiterungen, vor Allem aber der Eintritt allgemeiner Sepsis. Es könnte wohl auch bei der traumatischen Sinusphlebitis vorkommen, dass das untere Ende des Thrombus, von dem aus die Infarkte entstehen, nicht eitrig und septisch zerfiel, und so einfache hämorrhagische Infarkte entstehen und auch wohl ausheilen. Das habe ich niemals gesehen.

Grössere inficirte Emboli, welche im abwärts gerichteten Strome aus dem erkrankten Sinus oder im aufwärts gerichteten aus der erkrankten Lebervene in die Lunge gelangten blieben hier sitzen und zwar mit Vorliebe in den Randgefässen, besonders in ihren unteren Parthien, um hier durch die mechanische Verstopfung der Endarterien verbunden mit der Putrescenz, die sie anregen, oder ohne eine solche mechanische Wirkung rein durch diese, keilförmige, oder unregelmässig geformte, wallnussgrosse, metastatische Abscesse oder Brandherde zu erzeugen, die wieder putrides Gift in Menge producirten. Sie fanden sich multipel in einer, meist in beiden Lungen, doch in der einen meist in grösserer Zahl als in der anderen, dabei in allen Stadien der Entwickelung. Selten war nur ein Abscess vorhanden (Beob. 81 u. 102). Nur ausnahmsweise fehlten sie bei der Sinusphlebitis in der Lunge (siehe Beobachtung Nr. 89). Sie wurden hier gefunden, wenn sie auch in allen anderen Organen fehlten (Beob. 13, 74, 75, 82, 84, 85, 86, 92). Ob die Beobachtung Koerners, dass bei der Osteophlebitis sehr selten, bei der Sinusphlebitis constant Lungenmetastasen auftreten (weil bei der ersteren nur Mikroorganismen, bei der letzteren Thrombusstückchen ins Blut geriethen) auch für die ostitischen Processe zutraf, liess sich bei unseren complicirten Krankheitsbildern nicht entscheiden. — Wenn der ganze Körper von Infarkten durchsetzt war, so geschah es doch in der Lungen am frühesten und reichlichsten. Sie gingen oft nur unter dem Zeichen des Bronchialkatarrhs einher, denn das klinisch werthvollste Symptom der Lungeninfarkte, die Expectoration von Pflaumenbrühe ähnlichen Sputis war selten vorhanden (Beob. 73). Auch expectorirten meist die benommenen, kachektischen Patienten überhaupt nicht mehr. In einem Falle konnten

Digitized by Google

wir elastische Fasern in eitrigem Sputum nachweisen. Daher blieb die schleichend eintretende, doch von subjectiven Beschwerden bes. Stichen begleitete, doppelseitige Pleuritis das für die Diagnose der Lungeninfarcte werthvollste Symptom. Auch sie konnte fehlen und ein plötzlicher Pneumothorax kündete erst die Gefahr an.

Nach den Lungen wurde die Leber am häufigsten von embolisch metastatischen Abscessen im Verlaufe der traumatischen Sinusphlebitis befallen. Sie gehen, wir wie heute aus Weigerts Untersuchungen wissen, vorwaltend aus mykotischen Infarcten hervor. Nach Wyssokowitz verschwinden die direct ins Blut gelangten Kokken wieder aus denselben, bleiben aber in den Endothelien der Capillaren von Organen sitzen, die eine verlangsamte Blutströmung haben und dazu gehört die Leber in erster Linie. Das scheint kein seltenes Ereigniss zu sein, denn unter Virchow's Sectionen von Kopfverletzten fanden sie sich in 18% der Fälle. Erfahrene Beobachter, wie Koerner, halten trotzdem die Leberabscesse bei der otitischen Sinusphlebitis für seltene Ereignisse und von Dusch bezweifelte sogar ihr Vorkommen. Ich kann Virchow's Zahlenangaben bei der ostitischen Sinusphlebitis bestätigen. Doch ging man früher viel zu weit, wenn man aus dieser Thatsache den Schluss zog, dass Leberabscesse überhaupt ein häufiges Ereigniss bei Kopfverletzten seien („Notabilis est abscessus frequentia in hepate post vulnus capitis" sagt Bianchi [histor. hepatica Genev. 1725 I., 2 p. 147]), denn sie finden sich nur dann bei Kopfverletzten, wenn diese an Pyämie gestorben waren. Morgagni berichtet daher mit Recht (ep. anatom. LI art. 22) „Molliniens vidit interdum pus in alias quidem partes, sed non in jecus, in non paucis autem neque in hoc, neque in illas translatum; in aliis vero in jecus ubique, sed non secus a vulneratis aut exulceratis alliis partibus, quam a capite." Es sind zwar auch Leberabscesse bei Kopfverletzten gefunden, die nicht an Thrombophlebitis zu Grunde gegangen waren, doch haben Virchows Untersuchungen festgestellt, dass sie mit der Kopfverletzung nichts zu thun hatten, sondern von gleichzeitigen Contusionen des weichen, leicht zerreisslichen Gewebes der schweren und nur wenig sicher fixirten Leber bedingt werden. Unter meinen Beobachtungen verweise ich auf die Beobachtungen Nr. 27, 81, 95, 108. Wie die Leberabscesse in der Beob. 105 entstanden sind, ist schwer zu sagen, da weder Pyämie bestand, noch das Trauma der Art war, dass es die Leber treffen konnte. Gegen den traumatischen Ursprung spricht ihr multiples Auftreten. Da die Leiche aber schon verfault war bei der Section, so liegt die Annahme nahe, dass ein Eiterherd, von dem sie stammten, übersehen worden ist. Damit fallen alle die gesuchten,

Digitized by Google

mehr oder weniger ohnmächtigen Erklärungsversuche in sich zusammen, die man früher zur Deutung des allgemein angenommenen Zusammenhanges zwischen Kopfverletzungen und Leberabscessen angestellt hat. Von den pyämischen Leberabscessen ist ein grösserer Theil ein Abkömmling der schon vorher bestehenden Lungenabscesse. Die Thatsache aber, dass Leberabscesse ohne diese beobachtet wurden (Beob. 83. 89) weist auch noch auf einen anderen Ursprung hin. Sie erklärt sich leicht, wenn man bedenkt, dass die Leber ein Organ mit verlangsamter Blutströmung, mit einer sehr verwickelten Gefässeinrichtung und einem weit engeren Capillarnetze ist, als die Lunge. Daher werden alle nicht assimilirbaren Stoffe, z. B. lebendiges Quecksilber und weiche, kleine Emboli mykotischen Ursprungs, welche die Lungen noch gut passirt haben, in ihr noch festgehalten und angesiedelt. Die mykotischen Leberabscesse bildeten sich durch Confluiren vieler miliarer. Meist waren sie durch die ganze Leber verbreitet und fanden sich im rechten grösseren Lappen weit zahlreicher als im linken und in allen Stadien der Entwickelung im Centrum und in der Peripherie der Leber gelegen. Die peripherischen inficirten das Peritoneum und erzeugten oft eine circumscripte und zuweilen auch eine diffuse Peritonitis. In der Beobachtung 102 lagen mehrere kleine um einen grösseren Abscess. Den plötzlichen Durchbruch eines Leberabscesses in die Peritonealhöhle haben wir im Falle Nr. 81 beschrieben. An die Leberabscesse schliesst sich oft eine Phlebitis der Lebervenen an (Beob. 42). Aus ihr konnte die Leber der Lunge oft reichlich zurückgeben, was sie an Infectionsmaterial aus ihr erhalten hatte.

Beobachtung 96. Wunde der linken Stirn mit Entblössung des Knochens. Phlegmone capitis. Eitrige Ostitis und Pachymeningitis. Jauchige Thrombophlebitis im Sinus longitudinalis. Icterus pyaemicus. Leberinfarcte. Tod unter Convulsionen.

Der Arbeiter Fulde, 21 Jahre, erhielt am 14. September 1865 einen Steinwurf gegen die linke Stirn und das linke Wangenbein. An diesen beiden Stellen fanden sich gequetschte Wunden, welche die Knochen entblössten. An der Stirn begann die Wunde 1″ über dem Foramen supraorbitale, ging über den Arcus superciliaris sinister hinweg bis zur Mitte der linken Nasenwurzel und dem inneren Augenwinkel. Nach der Verletzung bestand Commotio cerebri durch zwei Stunden. Nähte. Es trat Eiterung ein, so dass die Nähte schon am dritten Tage entfernt wurden. Vom 20. ab zeigte sich Abends Fieber. Am 26. September trat der erste Schüttelfrost ein. Bei der Untersuchung des Kopfes fand sich eine Phlegmone mit Eiterretention, die mehrere Incisionen nöthig machte. Von nun ab bestand eine Febris continua: Morgens 40,2° C. Abends 40,8° C.

Digitized by Google

Am 28. September wurden wieder mehrere Incisionen nöthig. Das Stirnbein zeigte sich weithin entblösst, missfarben; die Galea war handtellergross von der Eiterung unterminirt. Das Fieber blieb trotz der Incisionen auf gleicher Höhe. Am 29. September trat ein neuer Schüttelfrost ein (Maximaltemperatur 41,8° C. Pulsfrequenz 130). Am 30. September grosse Schwäche, icterische Färbung der Sclerae, Zunge trocken, somnolenter Zustand, Klage über Stiche in der rechten Seite, Leber gegen Druck sehr empfindlich, Leber- und Milzdämpfung vergrössert. Bei der physikalischen Untersuchung der Lunge zeigte sich Pleuritis dextra. 4 dünne, hellgelbe Stühle. Abends wiederholte sich der Schüttelfrost. Nachts lebhafte Delirien. 1. October Morgens Pleuritis duplex. Morgentemperatur 39,2° C. Abends 38,5° C. 2. October Nachts wieder ein Fieberanfall mit furibunden Delirien; 3. October ein neuer. Abends 4 Uhr Maximaltemperatur 41,6° C, Pulsfrequenz unzählbar, soporöser Zustand. Icterus beträchtlich. 5 dünne, hellgelbe Stühle. 4. October Morgens Fieberanfall. Maximaltemperatur 40,8° C. Die Phlegmone am Kopfe schritt nicht mehr fort. Die Galea war in der Grösse eines Zweithalerstücks brandig. Profuse Eiterung, Knochen sehr missfarben, trocken. Allgemeinbefinden sehr schlecht. Abends 10 Uhr wiederholte sich der Fieberanfall. 5. October Abends Fieberanfall. 6. October Convulsionen, in denen der Tod eintrat.

Section gerichtlich. Stirnbein und Scheitelbein sind weithin entblösst, die Galea bis zum Hinterhauptsbeine abgelöst, in der Haut ein Defect von Zweithalerstückgrösse, die Ränder brandig. Die Spongiosa des Knochens sehr missfarben und in der Grösse eines Thalerstücks mit stinkendem Eiter durchsetzt. Pachymeningitis purulenta externa. Jauchige Thrombophlebitis des Sinus longitudinalis. In beiden Lungen ganz frische metastatische Herde, in der Leber aber weit zahlreichere und ungewöhnlich grosse. In den Lebervenen theils jauchig zerfallene, theils noch adhärente Thromben.

Aus der Beschaffenheit der Lungenherde ging hervor, dass sie neueren Datums als die Leberabscesse, somit wohl Abkömmlinge dieser waren.

Die Diagnose der Leberabscesse wurde durch die beständig zunehmende Vergrösserung und Schmerzhaftigkeit des Organs gesichert. Der Icterus war ein sehr zweifelhaftes Symptom, denn er konnte bei Leberabscessen fehlen (Beob. Nr. 23, 27, 50, 52, 58, 73, 90, 94, 105, 106, 109) oder auch ohne solche vorhanden sein (Nr. 13, 31, 44, 56, 76, 77, 79, 80, 88). Diese Thatsachen scheinen dafür zu sprechen, dass es einen pyämischen Icterus (also hämatogener Natur und unabhängig von der Leberaffection auftretend) giebt, doch ist es physiologisch noch zweifelhaft, ob aus dem Zerfall des Blutfarbstoffes ohne Vermittlung der Leber so massenhaft Gallenfarbstoff entstehen kann, wie es zur Hervorbringung einer so tiefen icterischen Verfärbung (Beob. 88) nöthig wäre. Bei der Mehrzahl unserer icterischen Patienten fand sich

Digitized by Google

freilich gallig gefärbter Stuhl im Darme und der Ductus choledochus frei (Nr. 76, 80, 92, 98, 104). Nur in den Beobachtungen Nr. 9, 85, 91 und 93 bestand ein Schleimpfropf in diesem. Das beweist im Ganzen wenig, denn ein Schleimpfropf könnte ja post mortem zerfallen sein.

Selten gelang es mir, die glatten Tumoren an der Oberfläche der Leber palpatorisch festzustellen.

Ich habe, soweit es sich nachweisen liess, niemals eine Zurückbildung pyämischer Leberabscesse beobachtet. Bärensprung meint: Wenn auch die septischen Erscheinungen, die sie begleiteten, nachliessen, so könnten die Patienten auch später an ihren Recidiven zu Grunde gehen. Ich habe aber, wenn man von der Beob. 32, in der die Diagnose nicht sicher war, absieht, niemals einen Nachlass der septischen Erscheinungen unter diesen Umständen beobachtet, und auch Virchow erklärt, dass der von Bärensprung aufgestellte Satz sich nicht aufrecht halten liesse.

Embolisch metastasische Milz- und Nierenabscesse sind bei unseren Fällen selten beobachtet worden (Nr. 60, 87, 91). Sie spielten im Krankheitsbilde gar keine Rolle.

Unsere Beobachtungen zeigen, dass cerebrale Symptome bes. psychische Störungen bis zum Blödsinn bei der ostitischen Sinusphlebitis nicht seltene Ereignisse waren. Im kindlichen Alter wurde sie vom Beginne ab von Convulsionen, meist allgemein epileptischen, seltener halbseitigen epileptiformen begleitet, also schon zu einer Zeit, wo eitrige Complicationen schwerer Art in der Schädelhöhle noch nicht vorhanden zu sein brauchten. Man musste sie wohl auf capilläre Apoplexien, oder ödematöse Durchtränkungen der Krampfcentren zurückführen, wie sie die venöse Stauung bedingen kann. Dagegen fanden sich bei Erwachsenen häufig als Anfangserscheinungen Kopfschmerzen, Erbrechen, Schwindel etc. Leider sind alle diese Zeichen nicht klinisch zu verwerthen, da sie ja auch die extra- und intracraniellen Eiterungen, die vor der Sinusphlebitis bestehen oder mit ihr eintreten, zu begleiten pflegen. — Bei Kindern traten Somnolenz und Sopor schon bei den ersten, bei Erwachsenen bei den sub finem sich einstellenden Anfällen auf. Ob die Sinusphlebitis contralaterale Lähmungen hervorrufen kann, wird zwar vielfach bestritten, scheint mir aber, soweit man aus den complicirten Beobachtungen Schlüsse ziehen darf (siehe Nr. 93, 94 u. 109) wahrscheinlich. Fortleitung der Phlebitis des Sinus longitudinalis in das Iugulargebiet haben wir nur selten beobachtet (Nr. 24, 80, 85), häufiger die des Sinus cavernosus in das Gebiet der Venae opthhalmicae. (Siehe Taf. I Fig. 1.)

Digitized by Google

Die überaus schlechte Prognose der Sinusphlebitis an sich wurde fast ausnahmslos noch schwer belastet durch die begleitende Sepsis, welche die Weichtheil-, Knochen- und endocraniellen Eiterung bedingt hatte. So war an eine Heilung, wie sie bei der otitischen wohl beobachtet ist, nicht mehr zu denken, und jeder operative Eingriff wäre verlorene Liebesmüh gewesen.

Ehe ich diesen Abschnitt schliesse, möchte ich noch kurz erwähnen, dass die Osteophlebitis cranii auch die Folge einer von einem andern Orte aus verursachten Pyämie sein, also ohne Vermittlung einer Kopfwunde eintreten kann. Eine solche Beobachtung veröffentlichte zuerst Billroth.

Resection des rechten Ellenbogengelenkes bei einem 19jährigen Mädchen, gefolgt von sehr profuser Eiterung. Am 8. und 10. Tage danach Schüttelfrost, am 17. Amputatio humeri. Am 25. Tage (8 Tage nach der Amputation) traten plötzlich Zähneknirschen, Zuckungen im Gesicht, besonders im Bereiche des Nerv. facialis auf, der rechte Mundwinkel wurde dabei stark in die Höhe gezogen; Blepharospasmus, Zuckungen aller Extremitäten. Der Anfall geht nach 5 Minuten vorüber, doch bleibt Unbesinnlichkeit. Diese Anfälle wiederholten sich bis zum Tode (am 30. Tage nach der ersten, am 13. Tage nach der zweiten Operation eingetreten) 3 Mal.

Section. Ueber der linken Schläfenschuppe ein flacher Abscess zwischen Knochen und Periost, Diploë darunter graugrün verfärbt, über der Lamina interna an dieser Stelle confluirende und isolirte eitrige Plaques in grosser Menge; ebenso auf der Dura Mater. Ihre Venen, wie der linke Sinus transversus und longitudinalis mit puriformem Brei gefüllt. Die Innenfläche der D. M. war in derselben Ausdehnung mit einer dünnen Schicht Eiter bedeckt. Die weichen Gehirnhäute ödematös, das Gehirn normal. Lungenabscesse.

Es hatte sich bei der Patientin also infolge der Sepsis, welche von der Ellenbogengelenksresection ausging, ein metastatischer Abscess unter dem Periosteam Kopfknochen entwickelt, und von diesem waren die Ostitis purulenta, die Pachymeningitis purulenta und die Thrombophlebitis ausgegangen. So hatte die Sepsis die Pyämie erzeugt. Am Amputationsstumpfe zeigten sich die Venen frei. Ich habe eine sehr ähnliche Beobachtung gemacht.

Beobachtung 97a. Der Töpfergeselle M. Wirth ging der äusseren Station mit einer durch Ueberfahren entstandenen complicirten Fractur des rechten Unterschenkels zu, die eine sofortige Amputation erforderte. Schon am 5. Tage nach derselben trat ein Schüttelfrost auf, nachdem vom 3. Tage ab eine profuse Eiterung am Stumpfe und ein beständig steigendes Fieber eingetreten waren. Die Fröste wiederholten sich am 8., 12. und 15. Tage. Nach dem letzten trat Sopor ein. Patient starb am 18. Tage Morgens.

Digitized by Google

Bei der gerichtlichen Section fand sich eine Thrombophlebitis in der Vena femoralis, begleitet von einer Periphlebitis; Lungen- und Leberinfarcte. Ueber dem rechten Scheitelbeine bestand ein wallnussgrosser Abscess, darunter ein vom Periost entblösster, missfarbener Knochen, und unter diesem wieder ein extraduraler Abscess von Thalerstückgrösse bis an den Sinus longitudinalis reichend, in dem ein eitrig zerfallener Thrombus sich befand.

Der Fall war nicht so einwandsfrei, wie der Billroth'sche, da nicht ausgeschlossen blieb, dass bei dem schweren Trauma auch der Kopf contusionirt war und unter dem Einflusse der von der Vena femoralis ausgehenden Sepsis ein Hämatoma periostale eitrig zerfallen und so die endocranielle Pyämie in der Stufenfolge, wie wir es gesehen haben, entstanden sein konnte; doch lag die Annahme einer secundären Osteophlebitis cranii näher.

(Schluss folgt.)

Erklärung der Tafel I.

Figur 1. Fortgeleitete Sinusphlebitis in die Vena jugularis interna (beginnende Eiterinfection der Thrombus).

Figur 2. Extraduralabscess bis zum Sinus longitudinalis reichend und Sinusphlebitis. Die Eiterung kriecht am Sinus entlang.

Digitized by Google

VI.

Aus der chirurgischen Universitätsklinik in der Königl. Charité zu Berlin (Geheimrath Prof. Dr. König).

Erweiterung unserer Kenntnisse über Patellarfracturen ohne Diastase durch das Röntgenbild.

Von

Stabsarzt Dr. Wegner,
Assistent der Klinik.

(Mit 3 Abbildungen.)

Das Röntgenbild hat schon manchen werthvollen Aufschluss über die Diagnose und Pathologie der Knochenbrüche gegeben. Diese Thatsache rechtfertigt es, in jedem nur irgendwie unklaren Fall einer Knochenverletzung, sowie in allen Fällen, in denen nur die Möglichkeit einer Mitbetheiligung des Skeletts vorliegt, die Röntgographie als Hülfsmittel für die Diagnose zur Anwendung zu bringen. Sie darf uns nicht verleiten, die bisherigen Untersuchungsmethoden zu vernachlässigen, sondern sie soll uns die Resultate derselben bestätigen, und wo sie im Stich lassen, neue Aufschlüsse geben. Bei der nach diesen Gesichtspunkten geübten systematischen Röntgenaufnahme von Verletzungen ist es mir in einigen Fällen gelungen, einen vorher nicht diagnosticirten Kniescheibenbruch als solchen klarzustellen und damit zugleich bisherige Anschauungen über Entstehung und Functionsbehinderung bei dieser Verletzung in gewisser Weise zu berichtigen oder, soweit sie nicht sicher waren, zu bestätigen.

Ich lasse zunächst die Krankengeschichten folgen.

1. Der erste Fall betrifft einen Unfallspatienten unserer medicomechanischen Abtheilung, Kr., im Alter von 35 Jahren. Derselbe rutschte am 23. October 1899 beim Auspacken von schweren Kisten aus einem Eisenbahnwagen mit dem rechten Fuss aus und knickte dabei heftig im Knie ein. Er giebt auf das Bestimmteste an, dabei nicht zu Fall gekommen zu sein. Nach etwa 20 Schritten, die er unter grossen Schmerzen im Knie noch zurücklegte, musste er nach Hause gefahren werden. Der behandelnde Arzt fand das Knie stark geschwollen, diagnosticirte eine innere Verletzung desselben und behandelte nach vierwöchentlicher

Digitized by Google

Fixation mit Massage. 2 Monate nach der Verletzung machte K. wieder leichte Arbeit, musste dieselbe aber wegen Schwäche und Schmerzen im Knie wieder aussetzen und kam am 16. Februar 1900, also 4 Monate nach der Verletzung, auf die medico-mechanische Abtheilung. Neben geringer Weichtheilverdickung in der Gegend des Lig. infer. war als einziges objectives Symptom eine starke Muskelatrophie des rechten Beines mit 3—4 cm Umfangsdifferenz am Oberschenkel vorhanden. Die Patella

Fig. 1.

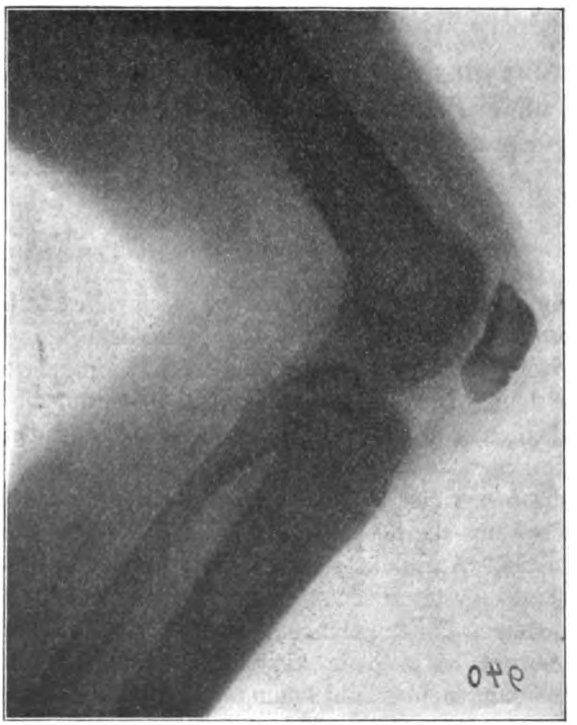

war gut beweglich, nicht vergrössert, nicht höckrig, die Bewegungen im Knie frei, ausgiebig und ohne Geräusche. Die Röntgenaufnahme ergab dann eine Patellarfractur (s. Fig. 1). Unter Massage und medico-mechanischen Uebungen kräftigte sich die Musculatur bald, Schmerzen und Schwächegefühl im Knie verschwanden, so dass K. am 5. März 1900 mit 25 Proc. Uebergangsrente auf $^1/_2$ Jahr wegen noch bestehender Muskelschwäche des rechten Beines ($1^1/_2$ cm Oberschenkeldifferenz) entlassen werden konnte.

2. Kl., ein 41jähriger Arbeiter, fiel am 31. März 1900 beim Heruntertragen einer Commode von einer Treppe, während er statt zwei Stufen

Digitized by Google

nur noch eine vor sich zu haben glaubte, mit dem linken Knie auf Asphaltpflaster auf. Trotz starker Schmerzen im Knie konnte er noch nach Hause gehen. Nachdem er einen Tag im Bett geblieben war, ging er am nächsten Tag ohne Stock oder sonstige Hülfe zu dem ca. 12 Minuten entfernt wohnenden Arzt, zu dessen Wohnung er 2 Treppen zu ersteigen hatte. Er zog dabei das linke Bein, das rechte stets vorsetzend, nach. Den Weg die Treppe hinab und nach Hause machte er wieder allein zu Fuss. Bei der Aufnahme auf die Klinik am 3. April mässiger Bluterguss im Gelenk. Punction. Schienenlagerung. An der Patella nichts Besonderes: kein localer Bruchschmerz, keine Verschieblichkeit der Patella an sich; Spalt nicht fühlbar. Das Bein wird mit Leichtigkeit gestreckt von der Unterlage gehoben. Rest von Erguss durch Compression nach 4 Wochen beseitigt. Bei der wegen dauernder Schmerzen an der Innenseite des Knies wiederholt vorgenommenen Untersuchung wird ein Gelenkkörper festgestellt. Die zum Zwecke der Entscheidung, ob es sich um einen knöchernen Körper handele, vorgenommene Röntgographie ergiebt, zufällig wie im 1. Fall, eine Querfraktur der Patella mit geringem Spalt (s. Fig. 2). Der Fremdkörper, der durch Einschnitt an der Aussenseite entfernt wird, hat ungefähr die Grösse und Form einer Mandel. Um des histologischen Interesses willen will ich kurz erwähnen, dass derselbe aus einem kleinen centralen Knorpelstückchen mit dicker Fibrinschale bestand, das sich von aussen her zu organisiren begann. In fixirendem Mooskuchenverband reactionslose Heilung. Am 21. Juni gute Beweglichkeit des Knies und der Patella. Kein Erguss. An der Innenseite des Knies bei Bewegungen noch geringe Schmerzhaftigkeit. Feste knöcherne Vereinigung der Bruchstücke ist eingetreten. Auf dem Röntgenbild ist ausser einem kleinen Höcker an der Vorderfläche der Patella nichts mehr von der Verletzung zu constatiren.

Fig. 2.

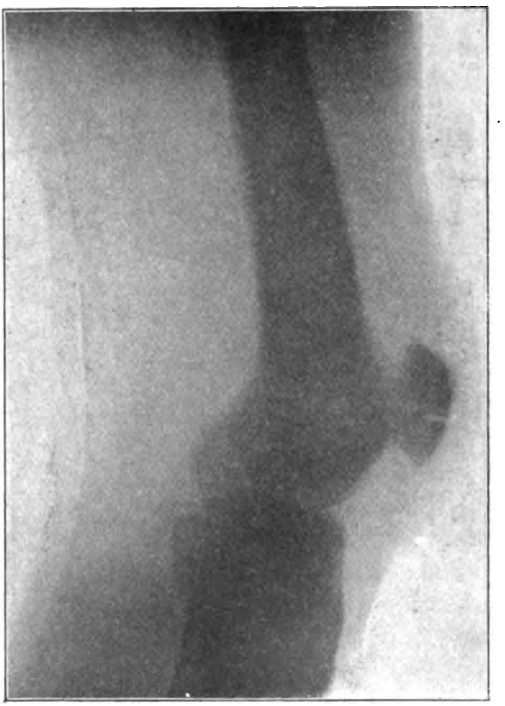

3. M., ein 44jähriger Arbeiter, trat am 28. Februar d. J., als er eine Leiter hinaufsteigen wollte, fehl und schlug mit dem rechten Knie gegen eine Sprosse. Er spürte ein Krachen, konnte aber trotz ziemlich

Digitized by Google

heftiger Schmerzempfindung einen Weg von 7 Minuten bis zur nächsten Pferdebahn allein ohne Stock zurücklegen. Er ging dann die Treppe zu seiner 3 Stock hoch gelegenen Wohnung allein hinauf und kurz darauf auf dem Wege zum Arzt wieder hinunter. Als er dann 2 Tage später auf Rath seines Arztes das Krankenhaus aufsuchte, ging er wieder die 3 Treppen seiner Wohnung allein hinab. Bei seiner Aufnahme bot das Knie ausser einem Bluterguss mässigen Grades vor und zu beiden Seiten der Patella keine Zeichen einer schweren Verletzung. Es konnte ohne grosse Schmerzen gut gebeugt und gestreckt werden. Gelenkerguss war nicht vorhanden, ein Spalt in der Patella nicht fühlbar, localer Bruchschmerz oder Verschieblichkeit der Bruchstücke nicht vorhanden, obwohl auf diese Symptome nach der Angabe des Pat., dass er sich wohl die Kniescheibe gebrochen habe, besonders gefahndet wurde. Erst die Röntgenaufnahme sicherte wieder die Diagnose einer Querfractur der Patella etwa in der Mitte mit kleinem Spalt (s. Fig. 3). Der Heilungsverlauf war sehr günstig. Nach sechswöchentlichem Gipsverband wurde mit Massage und Bewegungen begonnen. Eine Woche später nach schneller Besserung der anfänglichen, leichten Bewegungsstörungen wurde M. geheilt entlassen. 3 Monate nach der Verletzung fehlt nur etwas an völliger Beugung; die Muskulatur des Beines ist ebenso stark wie die des anderen, an der Kniescheibe nichts Besonderes zu fühlen. Auf dem Röntgenbild ist von einer Fractur nichts mehr zu entdecken.

Fig. 3.

Ueber die Pathologie und Symptome der Patellarfracturen mit geringer Diastase sagt König in seinem Lehrbuch: „Es scheint, dass in einer Anzahl von Fällen im Wesentlichen nur der Knochen bricht, während die Aponeurose ganz bleibt.“ Und weiter: „Bei der ersten (dieser) Form ist vielleicht Gehen noch möglich.“ In dem eben erschienenen Theil des Handbuchs der praktischen Chirurgie sagt

Digitized by Google

Reichel von den seltenen, unvollkommenen, „subligamentösen“ Kniescheibenbrüchen, bei welchen die Bruchstücke durch die nahezu oder völlig intacte Aponeurose zusammengehalten werden, dass sie nur durch relativ geringe, directe Gewalteinwirkung herbeigeführt würden; die Verletzten vermöchten manchmal noch kurze Strecken zu gehen; abnorme seitliche Verschiebbarkeit der Bruchstücke gegen einander sei stets vorhanden. Dies Symptom und das Fühlen des Spaltes durch die Haut hindurch giebt Hoffa in seinem Lehrbuch der Fracturen und Luxationen ebenfalls als constant an.

Dem gegenüber muss hervorgehoben werden, dass in unseren beiden letzten Fällen, die frisch zur Beobachtung kamen, ein Spalt oder seitliche Verschieblichkeit der Fragmente gegen einander trotz der darauf gerichteten aufmerksamen Untersuchung nicht festgestellt werden konnte. Das völlige Erhaltensein der Aponeurose, das hierzu vorausgesetzt werden muss, erklärt zugleich die ausgezeichnete Function des Streckapparates. Während die eben angeführten Autoren sich nur vorsichtig über beschränkte Gehfähigkeit bei derartigen Fracturen äussern, war bei unseren letzten beiden Fällen wiederholtes Treppensteigen noch möglich. Eine weitere, theoretisch interessante Thatsache bietet gegenüber der citirten Anschauung von Reichel der erste Fall: das Zustandekommen einer Rissfractur ohne Diastase. Die älteren Anschauungen über diesen Punkt waren so weitgehend, dass Pitha einen ganz bestimmten Unterschied machte zwischen den relativ leichten „traumatischen“ Fracturen der Patella und den indirecten, „muskulären“, deren letztere immer die schwersten Formen darstellen sollten mit einem Abstand der Fragmente von einander um mindestens 1, meist aber 2—5 cm. In unserem ersten Falle stimmt übrigens die Lokalisation mit der bei Hoffa angeführten Theorie von Baehr ziemlich überein, dass bei Rissfracturen in der Regel die Uebergangsstelle des Körpers in die Spitze betroffen sei, weil dort bei gebeugtem Knie der unterstützte in den nicht unterstützten übergehe und weil dort in Folge Anordnung der Spongiosabälkchen der schwächste Theil der Patella sei. Neben diesem theoretischen bieten aber die geschilderten Fälle, deren Diagnose ohne Röntgenaufnahme nicht gestellt wurde, ein grosses praktisches Interesse, erstens in der Hinsicht, dass bei nicht genügender Ruhigstellung leicht ein nachträgliches Zerreissen der Bandmassen und Diastase der Bruchenden, die dann den doch nicht gleichgültigen Eingriff einer Naht nach der auf der Klinik stets geübten Methode erfordern, stattfinden kann. Ein Fall der Art von Broca ist im Centralblatt für Chirurgie 1875 S. 223 referirt: Eine Frau ging mit einem nicht diagnosticirten Kniescheiben-

Digitized by Google

bruch 14 Tage mit Schwellung des Knies und unter Schmerzen umher, bis dann durch Muskelzug auch die Aponeurose riss und nun der Querbruch weit klaffend wurde. Die zweite ausserordentlich wichtige praktische Bedeutung der Diagnose solcher Patellarfracturen für die Beurtheilung von Unfallfolgen wird im ersten Fall demonstrirt. Die kaum sichtbare Weichtheilverdickung in der Gegend des Lig. pat. infer. würde wohl kaum Veranlassung gegeben haben, die Klagen des Pat. für gerechtfertigt zu halten, während der Nachweis einer Fractur so kurze Zeit nach der Verletzung ohne Weiteres die Unsicherheit und das Schwächegefühl mit geringen Schmerzen im Kniegelenk erklärt und so die ziemlich hochgradige Muskelatrophie des Beines als begründete Unfallfolge, nicht als Folge einer absichtlichen Unthätigkeit des betr. Beines erkennen lässt.

Die Fälle geben einen neuen Beweis für den Werth der Röntgographie in der Diagnose der Knochenbrüche.

Digitized by Google

VII.

Aus dem Krankenhause Bergmannstrost zu Halle a. S. (Prof. Dr. Oberst) und der chirurgischen Abtheilung des Stadtkrankenhauses zu Chemnitz (Oberarzt Dr. Reichel).

Ueber „Stauungsblutungen nach Rumpfcompression".

Von

Dr. K. Neck,

Secundärarzt der chirurgischen Abtheilung des Stadtkrankenhauses, früher Assistenzarzt am Krankenhause Bergmannstrost.

Seit der ersten Veröffentlichung von Perthes im Februarheft 1899 dieser Zeitschrift über Stauungsblutungen nach Rumpfcompression, sind weitere Mittheilungen durch Braun erfolgt. Braun erwähnt ausser einem von ihm in Heidelberg im Jahre 1878 beobachteten Fall, einen Fall von Vogt aus dem Jahre 1871 und einen weiteren Fall von Hueter aus dem Jahre 1874. Wenn wir den beiden ersten Fällen von Perthes noch den 3. Fall dieses Autors und als allerneueste Beobachtung die von Braun im Juniheft der Deutschen Zeitschrift für Chirurgie berücksichtigen, so verfügen wir im Ganzen über 7 Fälle, welche als „Stauungsblutungen nach Rumpfcompression" (Braun) oder als „Druckstauung" (Perthes) beschrieben wurden.

Eine Reihe von Symptomen waren bei den mitgetheilten Fällen constant vorhanden. Wenn ich in den folgenden Zeilen zwei neue von mir im Krankenhause Bergmannstrost und auf der chirurgischen Abtheilung des Stadtkrankenhauses zu Chemnitz beobachtete Fälle mittheile, so geschieht dies — abgesehen von der relativen Seltenheit dieser Verletzung — hauptsächlich deshalb, weil die beiden Beobachtungen im Vergleich mit den bereits beschriebenen Fällen Neues bieten.

Ich lasse hier zunächst die Krankengeschichte eines am 30. November 1899 verletzten 38jährigen Zimmermanns folgen, welcher bis zum 23. Januar 1900 in Behandlung im Krankenhause Bergmannstrost war. Bei der Aufnahme, welche etwa 6 Stunden nach dem erlittenen Unfalle erfolgte, war der Verletzte völlig bei Bewusstsein. Beim Arbeiten an einer

Digitized by Google

Wasserpumpe sass der Mann auf dem Wasserstandrohr. Die Pumpe ging los und drückte ihm die Brust von vorn nach hinten zusammen. „Er wäre zu Muss gequetscht, wenn nicht die Rohrzange dazwischen gerathen wäre.“ Der Patient gab mit Bestimmtheit an, dass er $^1/_2$ Stunde lang nach dem Unfall gar nicht mehr sehen konnte, dann trat die Sehkraft rechts wieder ein, während sie links ausblieb. Vor dem Unfall hat der Verletzte stets gut gesehen.

Der Aufnahmebefund ergab folgendes: Mittelgrosser Mann im mittleren Ernährungszustand. Puls regelmässig, kräftig, 85 Schläge in der Minute.

Das Gesicht und die Kopfhaut blauroth verfärbt und gedunsen. Innerhalb der gleichmässigen blaurothen Färbung sind einzelne Blutungen sichtbar. Die Lider beider Augen sind sehr stark geschwollen, so dass sie der Kranke nur wenig öffnen kann. Beim Auseinanderhalten derselben sieht man die Conjunctivae bulborum stark vorquellend und überall blutunterlaufen. Keine Verletzung der Corneae. Die Pupillen reagiren träge. Am Kopf keinerlei Verletzungen nachweisbar. Keine Blutung aus Nase, Mund oder Ohren. Eine geringere Blaufärbung besteht noch in der oberen Halshälfte. An der 7., 8., 9. und 10. Rippe rechts besteht in der hinteren Axillar- und in der Scapularlinie starke Druckempfindlichkeit. Daselbst hört man Crepitation. Im Bereich der genannten Rippen war unter der Haut ein Bluterguss vorhanden. In den Brusthöhlen kein Erguss. Kein Auswurf.

Urin frei von Eiweiss und Zucker. Zur Fixation des Brustkorbes wurde rechts ein Heftpflasterverband angelegt.

Die Schwellung des Kopfes war nach 4 Tagen bereits zurückgegangen. Die Blaufärbung im Gesicht, auf dem behaarten Kopf und am Hals war nach 7 Tagen verschwunden und bestand nur noch an den Augenlidern etwa 4 Wochen weiter, während die subconjunctivalen Blutungen erst nach 6 Wochen bis auf eine leichte Gelbfärbung der Conjunctiv. bulbor. beseitigt waren.

Da der Patient auch nach Abschwellung der Augenlider immer noch über Sehstörungen auf dem linken Auge klagte, wurde von Professor Bunge am 5. Tage nach der Aufnahme die Augenspiegeluntersuchung vorgenommen. Dabei zeigten sich auf dem linken Auge kleine frische Blutungen in der Macula und frische Glaskörperblutungen. Das Innere des rechten Auges bot keine krankhaften Veränderungen.

Am 5. Januar 1900 verliess der Verletzte das Bett und wurde am 23. Januar 1900 — abgesehen von den Sehstörungen auf dem linken Auge — geheilt entlassen.

Am 3. Februar 1900 wurde der Mann von Professor Bunge nachuntersucht. Der Augenspiegelbefund ergab auf dem linken Auge eine dreieckige Blutung mit beginnenden weissen Veränderungen am Rande in der Macula. $S = {}^4/_{12}$. Centralskotom der Blutung entsprechend. Im Glaskörper unten von der Retina ausgehende faserige, zottige Massen.

Am 1. Juli 1900 Blutung noch nachweisbar. Der weisse Rand vergrössert. Glaskörperblutungen nur wenig verändert, sehr weiss leuchtend.

Digitized by Google

In dem vorliegenden Falle waren unmittelbar nach dem Unfall Sehstörungen auf beiden Augen vorhanden, ein Befund, den auch die von Perthes und Braun früher mitgetheilten Fälle darboten. Diese Sehstörungen wurden von beiden Autoren auf Druck eines retrobulbären Blutergusses auf den Sehnerven bezogen. Durch den Obductionsbefund von Braun wurde das Vorhandensein eines derartigen Blutergusses bestätigt. Zweimal wurde ein Augenspiegelbefund erhoben (von Perthes 2 Tage nach dem Unfall, von Braun 24 Stunden danach), der aber beide Male ein negatives Resultat hatte. In dem einen Fall Braun's, welcher bei Lebzeiten Sehstörungen hatte, wurden auch bei der Obduction im Augeninneren keine pathologischen Veränderungen festgestellt. (Ausser einem kleinen dunklen Fleckchen auf der rechten Retina war nichts Besonderes vorhanden.) Es ist somit der von mir mitgetheilte Fall der erste, bei welchem nach Compression des Rumpfes wenigstens auf einem Auge im Innern desselben objectiv nachweisbare Veränderungen vorhanden waren. Die anfänglich auch bei unserem Kranken dagewesene Sehstörung auf beiden Augen möchten auch wir auf retrobulbäre Blutergüsse mit Druck auf die Sehnerven beziehen, während die später auf dem linken Auge fortbestehende Störung auf die obengenannten Veränderungen zurückzuführen sind.

Die vorstehende Beobachtung beweist also, dass bei Rumpfcompressionen Blutungen ins Augeninnere erfolgen können. Die anderwärts gemachten Beobachtungen machen es wahrscheinlich, dass derartige Augenveränderungen gewöhnlich nicht zu Stande kommen. Vielleicht beruhen im vorliegenden Fall die Blutungen auf einer individuellen Wiederstandslosigkeit der Bulbusgefässe, während die Druckkraft selbst bei stark einwirkenden Gewalten sonst meist nicht mehr genügt, um im Augeninnern selbst zu Blutungen zu führen. Bei dem Kranken waren keine Zeichen von Arteriosklerose vorhanden.

Im 2. Fall handelte es sich um einen 27jährigen Eisendreher aus Borna bei Chemnitz. Der Entstehungsmodus der Verletzung war folgender: Der Patient war als Eisendreher der sächsischen Maschinenfabrik damit beschäftigt, an Locomotivrädern die Achsenlöcher zu drehen. Ueber seine Arbeitsstätte zog eine sogenannte „Katze" (ein Geleis mit fahrbarem Krahn) in einer Höhe von etwa 2,5 m vom Boden entfernt. Diese „Katze" war zum Transport von 20 Centner schweren Locomotivrädern bestimmt. Beim Transport eines derartigen Rades traf das horizontalhängende Rad an eine in der Nähe befindliche Riemenführungsrolle, wobei es sich aus der Krahnkette aushing. Darnach fiel das Rad aus der genannten Höhe ohne irgendwo aufgehalten zu werden, auf den unten beschäftigten Arbeiter, traf ihn von hinten auf den Kopf und warf ihn auf die eiserne Fundamentplatte der Drehbank und zwar so, dass er mit dem Bauch auf

Digitized by Google

derselben lag. Das Rad schlug dann noch mit einem Randtheil auf einen dastehenden Holzbock auf, welcher umfiel. Auf diesem umgefallenen Holzbock lag das Rad mit dem einen Randtheil, während es gegenüber direct auf der Fundamentplatte der Drehbank ruhte. An der vom Holzbock unterstützten Seite lag das Rad etwa 20 cm über der Fundamentplatte. Der Mann war nun unter dem Rad auf der Eisenplatte so zu liegen gekommen, dass die Körperlängsachse schräg stand zu einer Verbindungslinie zwischen der Mitte des Holzbockes und dem auf der Unterlage gegenüber dem Holzbock aufliegenden Radrand. Der Kopf und der obere Brusttheil lag mehr nach dem Holzbock zu, so dass diese Körpertheile druckfrei waren. Der linke Arm wurde von dem auf der Fundamentplatte aufliegenden Radtheil zertrümmert. Etwa entlang einer Linie, welche man sich vom unteren Schulterblattwinkel links nach der Spitze der 11. Rippe rechts gezogen denkt, lag der Nabentheil des Rades — eine 50 cm lange und 30 cm breite solide Eisenplatte — auf dem unteren Brustkorbabschnitte auf und comprimirte hier den Thorax. Bauch und Beine des Patienten waren wieder ohne Belastung. Diese Beschreibung ist genau nach den Angaben der Leute wiedergegeben, welche den Patienten nach etwa 7 Minuten aus seiner Lage befreiten. Der Verletzte hatte Anfangs das Bewusstsein verloren, erlangte es aber vorübergehend unter dem Rade wieder. Er hatte dabei ein hochgradiges „Erstickungsgefühl“ und „Hitzegefühl“ im Kopfe. Später wurde er in seiner Lage unter dem Rade wieder bewusstlos und kam erst während des Transportes ins Krankenhaus wieder zu sich.

Bei der Aufnahme ins Krankenhaus, welche etwa 1 Stunde nach dem Unfall erfolgte, war der Verletzte völlig bei Bewusstsein. Der hier erhobene Befund ergab folgendes: Gut genährter, kräftiger Mann. Puls mittelkräftig, regelmässig, 92 Schläge in der Minute. Der linke Oberarm ist etwa handbreit unter dem Schultergelenk vollkommen zertrümmert. Er hängt nur noch an einer Hautbrücke. Die Nerven sind erhalten, die Gefässe zerrissen. Keine stärkere Blutung. Exarticulat. humeri. Der Kopf des Patienten ist im Gesicht und auf dem behaarten Theil stark ödematös geschwollen, besonders hochgradig ist diese Schwellung an den Lidern beider Augen vorhanden, so dass Patient die Augen kaum öffnen kann. Nach passiver Oeffnung der Lider ist die Conjunctiva stark geschwollen und hochgradig blutunterlaufen zu sehen. Die ganze Kopfhaut, das Gesicht und der Hals zeigen eine tiefblaue Verfärbung, die gleichmässig über die genannten Körpertheile ausgebreitet ist. Innerhalb dieser gleichmässigen Blaufärbung sind kleine rothe Punkte sichtbar (Blutextravasate), welche auf Fingerdruck nicht zum Verschwinden gebracht werden können. Etwas unter der Mitte des Halses setzt die tiefblaue Farbe ziemlich scharf um die ganze Halsperipherie herum ab, um unterhalb dieser Stelle wieder etwas weniger dunkelblau aufzutreten. Die Vorderseite des Thorax zeigt ebenso wie dessen Hinterseite dieselbe dunkelblaue Verfärbung und überall zerstreut dazwischen kleine punktförmige Blutungen. Nach dem unverletzten Arm zu setzt diese Farbe über dem unteren Rand des Muscul. deltoideus aus. Die Grenze gegen die normal gefärbte Haut am Thorax verlief vorn von der linken Schultergegend unterhalb der linken Brustwarze nach der Mitte des rechten

Digitized by Google

Rippenbogens, um hier weiter dem Verlauf des Rippenbogens nach hinten zu folgen. Auf der Hinterseite zog die Grenzlinie etwa vom linken unteren Schulterblattwinkel nach der Spitze der 11. Rippe, wo sie mit der von vorn kommenden Grenze zusammentraf. Unterhalb der äusseren Hälfte des rechten Schlüsselbeines war die gleichmässige Blaufärbung der Haut unterbrochen. Hier waren in der Ausdehnung eines Handtellers in ziemlich regelmässigen Abständen kleinere Blutungen und dazwischen normal gefärbte Haut. Diese Veränderung war dadurch zu Stande gekommen, dass eine grössere Anzahl Stahlsplitter, welche auf der Fundamentalplatte auflagen, hier den Blutaustritt theilweise verhinderten. Aus dem rechten Ohr und der Nase entleerte sich Blut. Bei der Besichtigung der Mundhöhle und des Rachens zeigte sich eine cyanotische Verfärbung der Rachen- und Gaumenschleimhaut.

Nach 5 Tagen war das Oedem verschwunden, die Hautverfärbung war ganz abgeblasst. Nach weiteren 3 Tagen war ausser den subconjunctivalen Blutungen, welche noch 6 Wochen bestanden, und ausser den Blutungen in die Augenlider, welche ebenfalls noch längere Zeit anhielten, nichts mehr von der auffallenden Hautverfärbung an Kopf, Hals und Thorax zu sehen.

Ueber Sehstörungen hat der Kranke nie geklagt. Er befindet sich zur Zeit noch in Behandlung, ist aber bereits seit 10 Wochen ausser Bett. Ausser einer leichten Gelbfärbung der Conjunctiv. bulbor. ist von den früheren Hautverfärbungen nichts mehr vorhanden.

Das oben geschilderte Aussehen des Verletzten bietet das typische Bild der Stauungsblutung nach Rumpfcompression. Ob die Blutung aus Nase und Ohr auf eine gleichzeitig vorhandene Schädelverletzung zurückzuführen ist, kann nicht mit Bestimmtheit angegeben werden, da sonstige Zeichen einer Fractur nicht vorhanden waren.

Während bei den meisten Beobachtungen die beschriebenen Hautveränderungen nur auf den Kopf und Hals beschränkt geblieben sind — und zwar waren am Hals meist nur die oberen Partien betroffen —, waren im 3. Fall von Perthes, ausser an Kopf und Hals „in den Supra- und Infraclaviculargruben ziemlich ausgedehnte Gebiete wieder mit Petechien besät. Gegen den Thorax und die Arme zu verloren sich die Petechien mehr allmählich. Am rechten Arm fand sich die Grenze des gefärbten Gebietes, etwa in der Nähe des Deltoïdesansatzes, doch wurden an der Streckseite des rechten Vorderarmes noch ganz vereinzelte Petechien constatirt."

In dem ersten Fall von Braun waren die starken Blutergüsse in die Haut des Gesichtes, des Halses, des Nackens und der linken oberen Extremität erfolgt.

Wenn wir diese beiden Beobachtungen, bei welchen ausgedehntere Partien der Körperoberfläche von der genannten Veränderung befallen waren, als in allen übrigen Fällen, mit unserem Fall vergleichen, so

Digitized by Google

springt in die Augen, dass bei unserem zweiten Kranken noch weit grössere Bezirke die nach Compression des Rumpfes geschilderten Veränderungen zeigen, denn in unserem Fall war die eine Thoraxhälfte fast vollständig, die andere (linke) zur Hälfte charakteristisch blauroth verfärbt, so dass unsere Beobachtung von den bis jetzt geschilderten Fällen die grösste Ausbreitung der Blutextravate zeigt.

Wenn wir uns fragen, warum bei unserem Verletzten die Ausbreitung der Veränderungen in der obengenannten Form zu Stande kam, so müssen wir dies mit der oben beschriebenen Lage des Rades auf dem Thorax des Mannes in Zusammenhang bringen. Wir konnten in diesem Falle ferner feststellen — wie bereits auch von anderer Seite hervorgehoben wurde —, dass am Halse des Verletzten eine scharfe Grenze zwischen einer tieferen Blaufärbung und einer weniger starken Verfärbung bestand. In unserem Fall wurde die Differenz der Farbe durch den scharfanliegenden Blousenkragen des Kranken bedingt.

Das Ergebniss unserer Beobachtungen können wir dahin zusammenfassen, dass, obgleich gewöhnlich nach Rumpfcompression mit Stauungsblutungen der Kopf und die obere Halshälfte befallen werden, dennoch in selteneren Fällen diese Grenze überschritten wird und ein grösserer Bezirk der Körperoberfläche die charakteristische Verfärbung zeigt.

Alle Gebiete, welche das Blut nach der Vena cava superior liefern, können von Stauungsblutungen befallen werden. Hals und Kopf bieten besonders günstige anatomische Verhältnisse für das Zustandekommen dieser Blutungen.

Die in einem Theil der Fälle beobachteten Sehstörungen beruhen auf retrobulbären Blutergüssen, bisweilen können dieselben aber auch durch Netzhaut- und Glaskörperblutungen verursacht werden.

Der Bezeichnung von Braun „Stauungsblutung nach Rumpfcompression" möchten auch wir beipflichten, da sie den Zustand am besten charakterisirt.

Meinen verehrten Chefs, Herrn Prof. Dr. Oberst und Herrn Oberarzt Dr. Reichel bin ich für die Ueberlassung der Fälle zu Dank verpflichtet, ebenso Herrn Professor Dr. Bunge für die Ueberlassung des Augenbefundes in Fall I.

Digitized by Google

VIII.

Aus dem Karl-Olga-Krankenhaus in Stuttgart; chirurg. Abtheilung (Prof. Dr. Landerer).

Zur Radicalbehandlung der Leistenhernien.

Von

Dr. L. Grosse,

Assistenzarzt.

Die Radicalbehandlung der Leistenhernien gehört mit zu den Operationen, welche durch die Fortschritte der neueren Chirurgie am meisten gewonnen haben, sowohl durch technische Vervollkommnung wie durch die Möglichkeit von Vermeidung von Infection und ihrer Gefahren. Es wird infolgedessen die Operation von Jahr zu Jahr häufiger ausgeführt, weil sie als ziemlich ungefährlich, das Leben jedenfalls nur in ganz besonderen und seltenen Fällen bedrohend, anzusehen ist, weil auch die Heilungsdauer nach der Operation bedeutend abgekürzt, der Verlauf in den meisten Fällen ein einfacher und glatter, den Patienten weniger belästigender geworden ist, und weil die definitiven Heilungsresultate, auch die Dauerresultate, sich wesentlich besser und befriedigender, bei einzelnen Methoden und in den Kliniken einiger Operateure bereits fast ideal gestaltet haben.

Rein sind die Ergebnisse der Operation aber doch noch nirgends geworden; mehr noch als durch die Unannehmlichkeit des Recidivs wird der Operateur trotz aller Verbesserung der A- und Antisepsis auch heute noch gerade bei Bruchoperationen durch Eiterungen der Wunde belästigt. Wenn es sich dabei auch nicht mehr um gefährliche Infectionen handelt wie früher, selten nur noch um grössere Abscessbildung, so tritt doch in einer um so grösseren Zahl von Fällen wenigstens eine unangenehme Fadeneiterung ein, die zu Ausstossung des Nahtmaterials führt und wohl in einem Haupttheil der Recidivfälle die Schuld am Misslingen trägt.

Das hat nun dazu geführt, dass die alten Bruchoperationsmethoden in der Neuzeit verschiedentlich modificirt und durch neue Methoden

Digitized by Google

ersetzt worden sind. Die Litteratur ist in den letzten Jahren durch eine Menge von Verbesserungsvorschlägen für die Radicaloperation der Leistenhernien bereichert worden. Wenn man nur die leichter erreichbare Litteratur der letzten 5 Jahre durchsieht, so finden sich da mehr als 50 verschiedene Vorschläge, theils neue Methoden empfehlend, theils alte verbessernd oder wieder in Erinnerung bringend.

Wieder aufgefrischt wurde sogar die alte Methode der Injectionsbehandlung, indem Luton[1])*) die Chlorzinkinjection in den Bruchsack, Demars und Lannelongue[2]) dieselbe in die Umgebung des Bauchsackhalses empfohlen.

Zu den Methoden, die auf die Bauchsackversorgung den Hauptwerth legen — innere Bauchsacknaht nach Czerny, einfache Ligatur des Bruchsackhalses nach Ball und Stoker, diese mit gleichzeitiger Umstechung des inneren Rings nach Barker, Vorlagern des zusammengerafften Bruchsacks nach Mac-Ewen — kommen die Methoden der Bruchsackanheftung am Hals und Einstülpung derselben durch Davis[3]) mit Zusammenraffung des eingestülpten Sackes, durch Serenin[4]) ohne solche. Während Karewsky[5]) und Fröhlich[6]) die einfache Ligatur des Halses für Kinder als genügend und der Schnelligkeit der Ausführung wegen als besonderss empfehlenswerth hervorgehoben haben, haben Read[7]) und Rotter[8]) Mac-Ewens Verfahren insofern verändert, als ersterer einen besonderen Schlitz durch die Aponeurose am annulus internus anlegend den gespaltenen Bruchsack dort beiderseits einrollte, verlagerte und fixirte, die Aponeurose darüber wieder schliessend, letzterer aber den Bruchsack hinter die Symphyse verlegte.

Grundlegend verändert wurde die Behandlung des Bruchsacks durch Kochers[9]) Vorgehen, der seine frühere Verlagerungsmethode mit Spaltung der Aponeurose und Canalnaht wie bei Bassini aufgebend in der bekannten Weise den isolirten Bruchsack durch einen oberhalb des annulus internus angelegten Fascienschlitz aussen auf die Aponeurose verlagerte, 1892; dieses Verfahren erfuhr dann, 1893, weil leicht Necrose des Bruchsacks eintrat, noch eine geringe Umwandlung, indem der Bruchsackhals lateral statt medial auf die Aponeurose gelagert und die Torsion desselben unterlassen wurde.

Dieses rasch zu einem der beliebtesten gewordenen Verfahren erfuhr eine gewisse Modification durch Ch. B. Ball[10]) auf welche ich später zurückkommen werde.

Dieser Gruppe von Autoren gegenüber steht die, welche den

*) Die kleinen Ziffern im Text beziehen sich auf das am Schluss befindliche Litteraturverzeichniss.

Digitized by Google

Hauptwerth auf Verstärkung der Canalwand legt und dies zu erreichen sucht theils durch Wiederherstellung möglichst physiologischer Wandverhältnisse, theils durch Heranziehung sonst an der Canalbildung unbetheiligter Muskelpartien, theils durch Verwendung von emporgeschlagenen Periost- und Knochenlappen, schliesslich unter Einlegung von Fremdkörpern in die zu grosse Bruchpforte. — Die souveräne Methode dieser Gruppe, nach der Zahl der darüber existirenden Mittheilungen wohl überhaupt die derzeit bevorzugteste Bruchoperationsmethode, ist die alte Methode von Bassini. Neben dieser stehen die Lucas-Championnière'sche der hohen Bruchsackabtragung und Bauchwandetagennaht, so wie sie bei Laparatomien geübt wird, sowie das früheste und einfachste Verfahren der Pfeilernaht von Ferrari, neu hervorgehoben und warm empfohlen von Taillens[11]). Dazu käme noch das Küster- Kocher- Krause'sche Verfahren der inneren Canalnaht. Bassinis Grundmethode wurde ein wenig modificirt durch Villard[12]), wesentlicher durch Brenner[13]), der die Bauchwandschichten des inneren Pfeilers an das genau isolirte Cremasterbündel längs des lig. Poupartii befestigt. Ekehorn[14]) und Minir[15]) üben das Bassini'sche Verfahren ohne das — vielfach als bedenklich angesehene — Spalten der Aponeurose des m. obliquus extern.

Um die oft trotz genauer Vereinigung der Schichten schwach bleibende Leistencanalwand zu verstärken, hat Wölfler schon früher neben der Anheftung des obliqu. int. an das Lig. Poupart. — wie es Reille[16]) später modificirt empfohlen hat – Annähen des m. rectus abdominis hinter dem Canal durch an das Lig. Poupart. vorgeschlagen. Fessler[17]) hat den Vorschlag erneuert; Poullet[18]) hat ein Stück der Quadricepssehne vom Ansatztheil des Muskels entnommen und nach oben geschlagen, wie derselbe Autor[19]) früher schon einen gestielten Periostlappen nach oben umgeklappt und in die Bruchpforte gelagert hat.

Trendelenburg und Kraske[20]) nahmen statt des Periostlappens eine gestielte Periost-Knochen-Lamelle, die in einer Reihe von Fällen bereits einen genügenden und dauerhaften Verschluss grosser Pforten ergeben hat. Statt dieser gestielten Knochenplatte ist früher schon von Trendelenburg Einlegung einer anderwärts entnommenen Knochenplatte versucht worden. Platt[21]) hat zum selben Zwecke Schwammscheibchen eingelegt und zur Einheilung gebracht, Witzel[22]) neuerdings erst Silberfiligrannetze in die Pforte einzuziehen begonnen.

Den Hauptwerth auf den Verschluss des inneren Rings legte das alte Barker'sche Verfahren, sowie das Bottinis. In ganz eigenartiger, sonst anscheinend nirgends nachgeahmten Weise hat Assaky[23]) den Verschluss des inneren Rings erzielt bei freien erworbenen Brüchen,

Digitized by Google

indem er oberhalb des inneren Rings laparatomirte, von innen aus den Ring vernähte und die neue Wunde nach Laparatomieart wieder verschloss.

Vollständigen Verschluss der Pforten, Verödung des Canals und Verlagerung des Funiculus erstrebten die älteren Verfahren von Postempski, von Hallstedt — Verlagerung des Funiculus etc. nach directer Durchleitung vom inneren Ring heraus zwischen Haut und Obliquus externus = Fascie — von Wölfler[24]) — Durchleitung des Stranges zwischen den beiden Muscul. recti hindurch — von Nélaton-Ombrédanne[25]) Durchführung des Samenstrangs unter einer aufgehobenen Knochenspange des os pubis weg —, von Lauenstein, der bei Leistenhoden den Testikel ganz in die Bauchhöhle zurückbrachte, sonst nach Mac-Ewen verschliessend und den Canal verödend. Letzteres Verfahren hat Bernhardt[26]) in den letzten Jahren zu verallgemeinern gewünscht, Ochsner[27]) räth bei alten Leuten mit Prostatahypertrophie zur jedesmaligen Resection des Samenstranges. Schliesslich haben in einander ziemlich ähnlicher Weise Bobrow, Stinson[28]), Mugnai-Jonnesco[29]), Praxin[30]) die Verfahren von Bassini und Lucas-Championière so modifirirt, dass der Samenstrang dabei statt in dem Canal auf gleiche Strecke hinter der Bauchwand zwischen Fascia transversa und Peritoneum zu liegen kommt.

Dazu kämen dann noch, wollte man sie alle als besondere Methoden anführen, eine Reihe von empfohlenen Operationen, die sich aus den bisher genannten combiniren, wie z. B. das Vorgehen von Phelps[31]), der Mac-Ewen und Bassini verbindet und durch Extraseitenschlitze den Funiculus hindurchführt, so ihm einen gewundenen Verlauf verleihend. Solche Abänderungen und Combinationen finden sich noch verschiedendliche angegeben.

Bei allen den bis jetzt angeführten Operationsmethoden nun wird eine mehr oder weniger grosse Anzahl von Fäden versenkt. Davon kommt leider in nicht zu seltenen Fällen ein Theil, wenn nicht die Gesammtheit zur Ausstossung, was die Heilungsdauer oft wesentlich verlängert und auch das Resultat wohl ungünstig zu beeinflussen vermag; wenn schon von vielen Operateuren hervorgehoben wird, dass trotz Fadeneiterung in der Mehrzahl der Fälle Recidive später nicht zu Stande kommen. Die Schuld an dieser Fadeneiterung und Ausstossung wird von einem Kreis von Operateuren dem Fadenmaterial zugeschoben, welcher Art es auch sei. Daher machte sich das Bestreben geltend, die versenkten Nähte ganz zu vermeiden. Duplay-Cazin[32]) verwendete deshalb den gespaltenen Bruchsack zur Bildung eines Knotens, Faure[33]) benutzte denselben sogar zu einer sich kreuzenden Naht. Andere erfanden sehr sinnreiche Nahtverfahren, um

Digitized by Google

die Nähte zu ausziehbaren zu machen, wie Poullet, Jonnesco[34]) Ihle, Link, de Fontaine, Gigli-Baroni, Villard. Alle Operateure erklären sich mit ihrem specifischen Verfahren zufrieden; andere dagegen haben weniger Erfolg bei der Nachahmung gehabt.

Das mag zum guten Theil daran liegen, dass nicht das Fadenmaterial allein die Schuld an der Eiterung trägt. Denn es giebt zweifellos Nahtmaterial, dass sich bei Bewahrung seiner Haltbarkeit so sicher durch Auskochen sterilisiren lässt, wie Instrumente, z. B. der Aluminium-Broncedraht von v. Bruns. Und doch sieht man auch bei der Verwendung solchen Nahtmaterials dann und wann Eiterung bei Radicaloperationen, während bei anderen Operationen die betreffenden Nähte, Ligaturen etc. anstandslos einheilen. Es muss also noch ein anderer Grund da sein als die Fadeninfection, und nach übereinstimmender Ansicht vieler Chirurgen wäre dieser zu suchen in der mangelhaften Ernährung der an Bruchpforten- und Bruchsackbildung betheiligten fasciösen Gewebe. Ihre geringe Blutversorgung muss zur Folge haben, dass stärker abgelöste, bandartige Teile oder solche Partien, die in zahlreichere oder schärfer angezogene Nähte gefasst sind, leicht ausser Ernährung gesetzt werden, absterben und sich ausstossen. Die necrotisirten und sich auflösenden Fascien- und Bruchsackpartien nehmen dann die an sich vielleicht unschuldigen Fäden bei der Ausstossung mit. Die beträchtliche Festigkeit, die auf der anderen Seite gerade diesen fasciösen Geweben innewohnt, erschwert die Demarcation und dürfte die Ursache sein der überaus grossen Hartnäckigkeit, durch die Fadeneiterungen nach Radicaloperationen berüchtigt sind.

Es ist nun ohne weiteres klar, dass diejenigen Methoden am ehesten zum Absterben von Gewebsbestandtheilen Anlass geben werden, die zahlreiche Nähte erfordern, wie die Bassini'sche; diese ist deshalb gerade von vielen Operateuren zu Gunsten der alten, einfachen Pfeilernaht oder anderer Methoden wieder verlassen worden. Andere Chirurgen haben bei dem Bassini'schen oder bei ähnlichen Verfahren weniger über Eiterung und Nahtausstossung zu klagen gehabt. Eine gewisse Rolle mag bei dieser Verschiedenheit der Resultate das schärfere oder schwächere Anziehen der einzelnen Fäden spielen oder die mehr oder weniger grosse Menge der eingelegten Nähte; dabei mag auch die Auswahl der Fälle von Einfluss sein, indem bei weiterer Bruchpforte die Spannung der Canalwandnähte natürlich grösser, die Gefahr des Drucks und der Nekrose in den genähten Geweben beträchtlicher sein muss. Aber auch die Methoden, die weniger Nähte erfordern, dagegen grössere Anforderungen an die Lebensfähigkeit des Bruchsacks

Digitized by Google

stellen, führen gelegentlich zu Necrose, und zwar eben in dem stärker eingeschnürten, gezerrten oder sonstwie geschädigten Bruchsack. So stösst sich nach Mac-Ewen'scher Operation dann und wann der ganze zusammengeschnürte Bruchsack nekrotisch aus. Auch bei dem Kocher'schen Verfahren, das sonst weniger Anforderungen an die Leistungsfähigkeit der Gewebe stellt, wird doch auch der Bruchsack speciell mehr oder weniger der Gefahr der Abschnürung und der Störung seiner so schon geringen Blutversorgung ausgesetzt. Kocher hat deshalb selbst schon sein Verfahren modificirt (III. Kocher'sches Verfahren, 1893) und die Torsion des Bruchsackhalses, sowie die scharfe Abknickung des durchgezogenen Bruchsackes medialwärts weggelassen, resp. in lateralwärts gerichtete Verlagerung und Anheftung umgeändert. Aber auch dabei ist die Gefahr der Bruchsackschädigung noch nicht ganz beseitigt. Einmal wird der Bruchsack schon beim Isoliren leicht gezerrt und werden seine Gefässe event. getrennt, was kaum zu vermeiden ist bei dem oft so mühsamen Ablösen des Bruchsacks vom Funiculus der angeborenen, wie vom Inhalt der alten, irreponiblen, fest verwachsenen Leistenhernien. Nur bei erworbenen, nicht verwachsenen, reponiblen Hernien — auf die das Kocher'sche Verfahren allerdings speciell berechnet erscheint nach der in Kocher's chirurg. Operationslehre[35]) wenigstens gegebenen Anleitung —, nur da dürfte eine Isolirung des Bruchsacks in der nöthigen Ausdehnung ganz schonend ohne schädliches Zerren, Einreissen, Abbinden etc. immer möglich sein. Sonst wird sich solches oft nicht vermeiden lassen. Dann kommt die weitere und grössere Gefahr für den vielleicht schon geschädigten Bruchsack, den man in gewisser Länge erhalten muss, hinzu, dass er nämlich durch einen ziemlich engen Spalt der straffen Fascie durchgezogen werden muss. Man fühlt bei straffen Bauchdecken und gut ausgebildeter Fascie oft deutlich an dem eingeführten Finger, wie die Ränder der neu angelegten Fascienspalte einschnürend wirken; zu gross mag man andererseits den Fascienschlitz auch nicht anlegen, um nicht eine neue Disposition für Hernien, eine neue Bruchpforte in der Bauchwand zu schaffen, die man erst wieder durch mehrere Nähte verschliessen muss. Schliesslich kommen noch die den Bruchsack aussen fixirenden Nähte hinzu, die man jedoch bei vorsichtigem Legen und Knoten wohl ohne weitere erhebliche Einschnürung des Bruchsacks anbringen kann. Die Hauptgefahr im Kocher'schen Verfahren dürfte demnach in event. Knickung oder unbeabsichtigter Torsion des Bruchsacks im Canal, sowie in Einklemmung desselben im Fascienschlitz liegen.

Mehrere Fälle von Eiterung bei Radicaloperationen nach dem

Digitized by Google

Kocher'schen Verfahren sind auf der chirurg. Abtheilung des Herrn Prof. Landerer am Karl-Olga-Krankenhaus zur Beobachtung gekommen, die zweifellos ihrem ganzen Verlauf nach auf solche Abklemmung, Nekrose und Ausstossung des verlagerten Bruchsacks zurückzuführen waren. Bei sonst ganz reactionslosem Verlauf war fast von Beginn an die Bruchsackgegend umschrieben empfindlich und zeigte bald etwas Schwellung; es bildete sich nach Wegnahme der Nähte (wie sonst bei glattem Verlauf am 6. Tag etwa bewirkt) ein kleinerer oder grösserer Spätabscess mit Durchbruch am oberen Winkel. Dort stiessen sich dann einige Ligaturen, deutlich als solche aus der Bruchsackbefestigung kenntlich, zusammen mit nekrotischem Gewebe aus; die etwas abseits gelegenen, grösseren Pfeilernähte blieben dagegen in der Mehrzahl der Fälle, wenn nicht in allen, unbeschädigt liegen. Dem zu Folge ist auch in keinem der Fälle, wie überhaupt bei keinem der nach Kocher operirten, ein Recidiv an der alten Stelle aufgetreten. Dagegen hat sich in 2 der mit Eiterung, Faden- und Gewebsausstossung verlaufenen Fälle eine Art neuer Bruchanlage an dem oberen Narbenwinkel gebildet, entsprechend dem darunter liegenden Fascienschlitz; dieser ist eben nach Ausstossung des sonst ihn verstopfenden Bruchsackgewebes und der Verschlussnaht offen geblieben. Es tritt zwar bei beiden Operirten, von denen der eine regelmässig schwer arbeiten muss, kein Bruch an besagter Stelle aus; man fühlt nur eine gewisse Vorwölbung und beim Husten Anprall; aber doch müssen Beide sicherheitshalber ein Band tragen und ist jedenfalls das erreichte Resultat kein ganz vollständiges zu nennen.

Durch diese beiden Beobachtungen hat nun Herr Prof. Landerer sich veranlasst gesehen, das Verfahren etwas zu modificiren. Nach dieser Modification sind unsere letzten Fälle operirt worden (vgl. Tabelle). Der 1. Fall davon, der bei der kleinen Anzahl von Patienten, die bisher in dieser Weise operirt werden konnten, obgleich allein dastehend, doch das statistische Bild noch sehr verunstaltet und eine hohe Procentzahl von Recidiven (1 : 4 = 20 Procent) zu Stande kommen lässt, verunglückte in seinem ganzen Verlauf in Folge besonderer Umstände. (Pat. litt, was vor der Operation nicht bekannt, an tertiärer Lues; es fand sich bei der Operation ein Gumma des vas deferens, das exstirpirt werden musste und später eine Nachblutung veranlasste; schliesslich kam nach der Operation noch eine Bronchitis fibrinosa mit Haemoptysen zum Ausbruch, die auch 1½ Jahr später zusammen mit Phthisis pulmonum den Exitus herbeiführte; gegen sein Lebensende hatte Pat. aber auch schon ein Recidiv, Folge der theilweise per secundam durchzuführenden Heilung.) Dieser Fall,

Digitized by Google

der einzige recidivirte und mit Eiterung verbundene, kann deshalb nicht sehr in Betracht kommen. Die anderen Fälle sind glatt geheilt und, soweit noch zu eruiren, recidivfrei; für letztere Behauptung ist allerdings die Zeit der Beobachtung noch etwas kurz; denn der älteste Fall ist erst vor 2 Jahren, der jüngste vor 1/2 Jahr operirt. Immerhin ist, da alle vorher nach Kocher operirten Fälle recidivfrei geblieben sind — seit 5 (ältester) bis 1 1/2 (jüngster) Jahren —, auch von dieser modificirten Kocher'schen Methode bei dem glatteren Heilungsverlauf ein ebenso günstiges Resultat zu erwarten.

Das Verfahren ist zunächst das gewöhnliche Kocher'sche der Isolirung des Bruchsackhalses bis über den Annulus inguinalis intern. hinauf. Dann aber wird nicht der Fascienschlitz angelegt und der Bruchsack durchgezogen, sondern der Bruchsack wird im Hals nahe dem Annulus externus mehrfach mit einem langen Faden durchstochen und durch mässiges Anziehen des Fadens zusammengezogen, so verschlossen. Distal von dieser Verschlussstelle des Halses wird der Sack quer abgetragen. (Man könnte also bei starker Verwachsung des Sackes mit dem Samenstrang in der von Podres[36]) vorgeschlagenen Weise den ganzen verwachsenen Sack im Hals oberhalb der Verwachsungen abtrennen und ungelöst im Scrotum zurücklassen.) Nunmehr werden die freien Enden des den Bruchsackstumpf lose schliessenden Fadens getrennt in 2 lange Nadeln gefasst, und diese Nadeln werden unter Leitung des Fingers den Canal aufwärts geführt bis über den Annulus internus hinauf, dort durch die Bauchwandmuskulatur ausgestochen. Durch Anziehen der Fadenenden wird nun der isolirte Bruchsackstumpf aus dem Canal hinaus und über den inneren Leistenring hinauf gezogen, dort oben an die Bauchwand angelegt (und jedenfalls rasch zur Anheilung gebracht). Schliesslich werden die Fadenenden auch noch getrennt durch die Haut ausgestochen. Die Austrittsstellen der Fäden pflegen dann etwas oberhalb des oberen Wundwinkels gegen Spina ilei anter. sup. hin zu liegen. Dort werden beide Enden über einen Gazetupfer weg geknotet ohne zu starkes Anziehen, damit der Bruchsackstumpf innen nicht noch zu sehr gepresst oder gar die zwischen beiden Fäden liegende Brücke von Bauchwandmuskulatur und Aponeurose eingeschnürt und zur Necrose oder Atrophie gebracht werde. Zum Schluss wird der Leistencanal durch einfache Pfeilernaht, in günstigen Fällen, bei glatt und rasch verlaufender Operation auch wohl noch nach Bassini, verschlossen. Am 6.—8. Tage werden die Hautnähte und mit ihnen auch der Fixationsfaden des Bruchsacks ausgezogen.

Dieses Verfahren ist seit August 1898, also beinahe 2 Jahre, hier

Digitized by Google

geübt worden, zwischendurch wurden noch reine Kocher'sche Operationen ausgeführt.

Bei der Litteraturdurchsicht zu dieser Arbeit fand sich, dass das ganz gleiche Verfahren schon früher von Charles B. Ball eingeschlagen und 1898 im Brit. med. journ. 98, 66. annual meeting [10]) beschrieben worden ist; jedenfalls ist Ball aus denselben Gründen, die Herrn Prof. Landerer zu der Modification der Kocher'schen Methode veranlassten, auf seinen Weg gebracht worden.

Ehe ich jetzt noch die statistische Uebersicht über die bisher hier in den Jahren 1894—1899 operirten Leistenhernien anfüge, ist noch zu erwähnen, dass bis 1897 zwischen verschiedenen Methoden schwankend operirt wurde, meist nach Bassini oder mit Ausführung einfacher Pfeilernaht, einige Male auch nach Mac-Ewen; dann allmählich mit nach Kocher. Vom November 1897 an wurde ausschliesslich nur noch nach Kocher operirt, weil die häufigen Fadeneiterungen von weiterem Ueben der früheren Verfahren abschreckten. Die Gründe für jene häufige Fadeneiterung in den früheren Jahren dürften allerdings kaum in den anderorts altbewährten Methoden zu suchen sein, wenigstens höchstens zum Theil darin, als vielmehr in rein äusserlichen Punkten (Neueinrichtung des Krankenhauses, allmählich erst zu bewirkende Schulung des Personals und Durchführung strengster Asepsis im Saal, in der Hände-, Fadendesinfection etc.). Immerhin sind seit Einführung des Kocher'schen Verfahrens die Eiterungen wesentlich geringer an Zahl geworden, und wir haben die Annahme dieser Methode, sowie die Anwendung der Modification derselben auch bezüglich der erzielten Dauerresultate nicht zu bereuen gehabt. Bei der jetzt angestellten eingehenden Nachforschung, theilweise mit Nachuntersuchung nach den Dauerresultaten unserer Operationen, hat sich bei den früher geübten Verfahren eine nicht unbeträchtliche Zahl von Recidiven gefunden (Bassini 3 Recidive auf 8 Fälle, Pfeilernaht 2 auf 6, Mac-Ewen 1 auf 3), nach Kocher dagegen kein Recidiv auf 15 Fälle, bei dem modificirten Verfahren 1 auf 5 (und zwar in dem oben genauer erwähnten Falle, wo das Recidiv nicht der Methode zur Last zu legen ist, abgesehen davon, dass es der 1. Versuchsfall war). Es besteht deshalb alle Veranlassung, auf diesem Wege weiter fortzugehen.

Es sei nun noch eine kurze Tabelle mit der Uebersicht der operirten Fälle angefügt, in Summa 46 Fälle, wovon 37 nachuntersucht oder wenigstens ausfindig gemacht und zu genauen Angaben über den jetzigen Zustand veranlasst werden konnten. 9 Fälle fallen aus, weil entweder nicht mehr aufzufinden oder weil zu bald nach

Digitized by Google

der Operation an intercurrenten Krankheiten, wenn auch recidivfrei, gestorben.

Operationsmethode	Zahl	Eiterungen	Dauerresultat unbekannt	Verwerthete Fälle	Geheilt	Recidiv
Mac Ewen	4	50 %	1	3	2 = 66⅔ %	1 = 33⅓ %
Pfeilernaht	7	14,3 %	1	6	4 = 66⅔ %	2 = 33⅓ %
Bassini	9	33⅓ %	1	8	3 = 37,5 %	5 = 62,5 %
Kocher	**19**	**21 %**	**4**	**15**	**15 = 100 %**	**0 = 0 %**
Modific. Kocher .	**7**	**14,3 %**	**2**	**5**	**4 = 80 %**	**1*) = 20 %**
	46	—	9	37	28 = 75,67 %	9 = 24,33 %

*) Scheidet man diesen einen, durch besondere Ursachen, nicht infolge der gewöhnlichen Operationsnachtheile, verunglückten Fall aus, so kommt auch bei der modificirten Kocher'schen Methode, wie bei der eigentlichen Kocher'schen ein Recidivstand von 0% heraus und überdies eine wesentlich geringere Eiterungszahl, als bei allen anderen Methoden.

Zum Schlusse erfülle ich noch die angenehme Pflicht, meinem verehrten Chef, Herrn Prof. Landerer, für die Anregung zu dieser Arbeit und für freundliche Unterstützung dabei meinen verbindlichsten Dank auszusprechen.

Litteraturverzeichniss.

1) Luton, Rev. des malad. de l'enfance. Dec. 1894.
2) Demars et Lannelongue, Compt. rend. de l'Acad. de la science. 1897/17.
3) Davis, Annals of surgery. Jan. 1896.
4) Serenin, VII. Congress russischer Aerzte. Kasan 1899.
5) Karewski, Deutsche med. Wochenschrift. Nr. 44. 1894.
6) Fröhlich, Revue de chir. 1897. No. 11.
7) Read, Med. and. surg. Reporter. 1895/15.
8) Rotter, Ref. des Centralblatts für Chirurgie. Nr. 51. S. 1230. Ueber Festschrift von Weigel.
9) Kocher, Langenbeck's Archiv. L, 1 u. Centralbl. f. Chirurgie. 1892. S. 1053. Dazu: Beresowski, Deutsche Zeitschrift f. Chirurgie. Bd. L. S. 295 und Lebensohn, Deutsche Zeitschrift f. Chirurgie. Bd. LVIII. S. 538 und Beresowski, Dissert. Moskau 1895.
10) Ball, Charles B., Brit. med. journ. 1898. 66. annual meeting of the British med. association, Edinburgh.
11) Taillens, Revue médic. de la Suisse rom. 1897/7.
12) Villard, Revue de chir. 1897/11.
13) Brenner, Centralbl. f. Chirurgie. 1898. Nr. 41.
14) Ekehorn, Hygiea 1895, 1. S. 370.
15) Minir, Wratsch, 1897/30.

Digitized by Google

16) Reille, Thèse de Paris. Steinheil. 1898.
17) Fessler, Münchener medic. Wochenschrift. 1897/29.
18) Poullet, Congrès franç. de chir. 1896. Centralbl. f. Chirurgie. 1897/7.
19) Poullet, Arch. prov. de chir. LIII. p. 310.
20) Borchart-Körte, Ueber Trendelenburg-Kraske'sche Operation. Beiträge zur klin. Chirurgie. XX, 2.
21) Platt, Johns Hopkins Hospital Bulletins. März 1897.
22) Witzel, Centralbl. f. Chirurgie. 1900/17.
23) Assaky, Münchener med. Wochenschrift. 1899/14.
24) Jonnesco, Centralbl. f. Chirurgie. 1897/12. Wölfler's Verfahren.
25) Nélaton-Ombrédanne, Presse méd. 1897/62.
26) Bernhardt, Correspondenzblatt f. Schweizer Aerzte, ref. Centralbl. f. Chir. Nr. 19. 1898.
27) Ochsner, Intern. journal of surgery. 1897.
28) Stinson, New York med. record. 7. März 1898.
29) Mugnai-Jonnesco, Centralbl. f. Chirurgie. Nr. 17. 1897.
30) Praxin, VII. Congress russ. Aerzte, Kasan. Refer. Centralbl. f. Chirurgie. Nr. 36. 1899.
31) Phelps, New York med. journ. 1894/10.
32) Duplay-Cazin, Semaine méd. 1896/57.
33) Faure, Presse méd. 1898.
34) Jonnesco, Centralbl. f. Chirurgie. Nr. 3. 1899.
35) Kocher, Chirurg. Operationslehre. 2. Aufl. 1894. S. 158.
36) Podres, Med. Obosrenje. Dec. 1898.

Digitized by Google

IX—X.

Kleine Mittheilungen.

IX.

Hämatemesis 13 Tage nach Operation einer incarcerirten Nabelhernie.

Mitgetheilt

von

Oberarzt Dr. Carl Lauenstein in Hamburg.

Die interessanten Beobachtungen v. Eiselbergs über Magen- und Duodenal-Blutungen nach Ablösung oder Unterbindung von Netz bei Abdominal-Operationen [1]), die experimentellen Untersuchungen von Professor Friedrich [2]) über dasselbe Thema, sowie die kürzlich erschienene Mittheilung von Meinhard Schmidt [3]) veranlassen mich, eine offenbar zu derselben Frage gehörende Beobachtung, wenn auch nur kurz, hier mitzutheilen.

Am 3. Februar 1899 sah ich mit dem Hausarzte, Herrn Dr. Kunkel, eine 50jährige, verheirathete Patientin, deren schon lange Zeit bestehender Nabelbruch seit der vergangenen Nacht eingeklemmt war. Die sehr fette Frau bot in ihrer Nabelgegend einen faustgrossen, an seiner Vorderfläche etwas höckerigen Tumor, der fast ganz innerhalb der sehr dicken Bauchdecken vergraben lag. Da der Tumor sich von den Seiten gar nicht umgreifen lässt, sondern nur von vorn ein Druck auf denselben ausgeübt werden kann, mithin eine Möglichkeit der Reposition durch Taxis vollkommen ausgeschlossen ist, so wird unter Assistenz der Herren Dr. Kunkel und Zander in der Privatwohnung die Herniotomie gemacht. Der sehr dünne Bruchsack enthält zahlreiche verwachsene Netzklumpen, die mit der Innenfläche fest zusammenhängen. Nach Lösung derselben findet sich mitten zwischen ihnen eine prall gefüllte, schwarzbraune Dünndarmschlinge. Nachdem die Netzadhäsionen vollends gelöst sind und der incarcerirende Bruchring eingekerbt ist, zeigen sich an der gelösten und

1) Freih. v. Eiselsberg, Ueber Magen- und Duodenalblutungen nach Operationen. Congress der D. Ges. f. Chirurgie. 1899.

2) Prof. Paul L. Friedrich, Zur chirurgischen Pathologie von Netz und Mesenterium. Congress der D. Ges. f. Chirurgie. 1900.

3) Meinhard Schmidt, Magenblutung nach Cholecystectomie. Deutsche Zeitschrift f. Chirurgie. Bd. LV. 28.

Digitized by Google

vorgezogenen Dünndarmschlinge, entsprechend den Schnürfurchen, keinerlei Ernährungsstörungen. Daher werden die Darmschlinge und der Stumpf des grossen Netzes, an dem nur ein Gefäss mit Catgut unterbunden worden ist, reponirt. Der quer verzogene Bruchring wird durch fortlaufende Catgutnaht geschlossen. Darüber kommt noch eine fortlaufende versenkte Catgutnaht. Die reichlich vorhandene Haut wird in der Längsrichtung, unter Offenlassen eines Wundwinkels, mit Seide vereinigt.

Ich sah die Operirte am 5. wieder. Sie befand sich in jeder Beziehung wohl und hatte nicht mehr erbrochen. Ferner sah ich sie in Conferenz mit Dr. Kunkel am 8. und 9. Auffällige Störungen wurden von uns an diesen Tagen nicht constatirt.

Am 16. wurde ich wieder zur Conferenz gebeten. Die Pat. hatte 2 Mal reichliche Mengen dünnflüssigen Blutes erbrochen, die aufbewahrt waren und uns vorgezeigt wurden.

Pat. war fast pulslos, hatte blaue Arme und war mit kaltem Schweiss bedeckt.

Die Nahrungsaufnahme durch den Mund wurde daher vollkommen eingestellt und eine Ernährung per Rectum begonnen. Ausserdem wurden sofort mehrere subcutane Kochsalzinfusionen gemacht, unter denen sich der Kräftezustand hob. Am 17. und 18. sah ich die Kranke in Gemeinschaft mit dem Hausarzte wieder. Sie hatte sich am 18. so erholt, dass der Hausarzt sie zunächst allein besuchte. Am 25. Februar wurde ich wiederum gebeten. Es hatte sich eine starke entzündliche Anschwellung der linken Parotis gebildet, die das Oeffnen des Mundes erschwerte. So viel mir erinnerlich ist, bestand damals leichte Temperaturerhöhung. Auf die von mir unter lokaler Anaesthesie vorgenommene Incision, die keinen Eiter, sondern nur starke seröse Durchtränkung ergab, erfolgte rasche Abschwellung und ungestörte weitere Reconvalescenz. Die Bauchwunde war inzwischen per primam verheilt. Die Pat. hat sich vollkommen erholt und erfreut sich jetzt vollen Wohlbefindens. Insbesondere hat sie keinerlei Magenschmerzen, wie sie denn, was ich hier noch nachträglich bemerke, auch vor der Operation niemals an Magenbeschwerden gelitten hat.

Unsere Beobachtung, über die ich, weil aus der Privatpraxis stammend, nur spärliche Notizen gemacht habe, gehört ohne Zweifel in die Kategorie der Fälle, auf die Prof. v. Eiselsberg unsere Aufmerksamkeit gelenkt hat.

Die Haematemesis trat in unserem Falle später auf als in der Mehrzahl der v. Eiselsberg'schen Beobachtungen, nämlich erst am 13. Tage. Ein vorher bestehendes Magenleiden ist, wie in den v. Eiselsberg'schen Fällen, auch in unserem auszuschliessen, desgleichen ist es unwahrscheinlich, dass die Chloroformnarkose eine Rolle gespielt hat bei der Veranlassung des Erbrechens; denn es waren schon volle 12 Tage seit der Operation vergangen, und Pat. hatte nach der Operation überhaupt nicht erbrochen. Vielmehr hatte das vorher in Folge der Incarceration bestehende Erbrechen nach der Operation aufgehört.

Die etwa 3 Wochen nach der Herniotomie auftretende linksseitige Parotitis kann immerhin, trotzdem sich bei der Incision makroskopisch kein Eiter ergab, dafür sprechen, dass die Asepsis der Wunde etwas

Digitized by Google

gestört gewesen sein mag. Einen Schlüssel liefert uns allerdings diese Thatsache auch nicht. Unter den v. Eiselsberg'schen Fällen waren ebenfalls günstig und weniger günstig verlaufende Fälle.

Das Moment, das bei dem Falle von Meinhard Schmidt möglicherweise eine Rolle gespielt hat, die mechanische Insultirung des Magens, steht in unserer Beobachtung ganz ausser Frage. Die vielfache Lösung von Netzadhäsionen der Innenfläche des Bruchsackes sind es, was man im Sinne v. Eiselsberg's aetiologisch für die Haematemesis heranziehen kann.

Sehr dankbar ist es zu begrüssen, dass Prof. Friedrich dieser ebenso interessanten wie dunklen Frage sein Interesse zugewandt hat und ihre Beantwortung durch das Experiment begonnen hat.

Ich möchte dem Wunsche von Meinhard Schmidt beitreten, dass alle etwa hierher gehörenden klinischen Beobachtungen möglichst genau mitgetheilt werden möchten.

X.

Magenblutung nach Gallenblasenoperation.

Von

Dr. Adolf Dehler,

Assistenzarzt der chirurgischen Klinik zu Würzburg.

Der Anregung des Herrn Dr. Meinh. Schmidt-Cuxhaven (diese Zeitschr. Bd. LV, 28) folgend, möchte ich kurz über einen Fall von Magenblutung nach Gallenblasenoperation referiren.

Eine 27jährige Patientin war im Jahre 1897 acht Wochen lang wegen einer mit Fieber und Geschwulstbildung in der rechten Bauchhälfte einhergehenden schmerzhaften Erkrankung behandelt worden. Ein zweiter Anfall desselben Leidens fesselte Patientin ein halbes Jahr später sechs Wochen lang ans Bett. Diätfehler hatten Anfangs, später nicht mehr, lebhafte Beschwerden zur Folge. Im Uebrigen blieben in der Gegend rechts vom Nabel immer „heimliche" Schmerzen von stechender Art bestehen, besonders beim tiefen Athmen.

Mitte October 1899 begab sich Pat., durch stärkere Schmerzen gezwungen, in die Behandlung der medicinischen Universitätsklinik hier für kurze Zeit; am 16. November erfolgte ihr zweiter Eintritt wegen starker Steigerung der vorher fast ganz geschwundenen Beschwerden.

Während bisher ernstere Symptome von Seite des Magens und jeglicher Icterus gefehlt hatte, musste Pat. vom 16. November ab fast alle aufgenommene Nahrung, auch flüssige, verschieden lange Zeit nach dem Essen in kurzen, schmerzhaften Stössen erbrechen; in Folge dessen magerte Pat. rasch ab, zumal spärliche, aber ununterbrochene Menstrualblutung sich einstellte. Am 26. November trat auch leichter Icterus auf. Fieber war nicht vorhanden.

Der Stuhlgang war immer etwas verlangsamt, aber schmerzlos; Gallensteine waren nie gefunden.

Digitized by Google

Pat. wurde am 28. November in die chirurgische Klinik transferirt. Sie bot das Aussehen einer Schwerkranken; die Herzthätigkeit war sehr geschwächt. Der Urin enthielt geringe Mengen Albumen und sehr viel Gallenfarbstoff. Das Abdomen weder aufgetrieben, noch eingezogen; dicht unter dem Rippenbogen und am lateralen Rectusrand rechts fühlte man von der Leber nicht abgrenzbar einen anscheinend nicht verschieblichen, sehr druckempfindlichen, derben Tumor von fast Gänseeigrösse.

Nach Anamnese und Befund war die Diagnose: Cholecystitis mit Verwachsungen, vielleicht Empyem in der geschrumpften Gallenblase berechtigt. Denn da Leberschwellung und stärkerer Icterus bei den zwei letzten Anfällen gefehlt hatten, war eine besondere Mitbetheiligung des Ductus hepaticus und choledochus durch entzündlichen oder lithogenen Verschluss auszuschliessen.

Operation ausgeführt von Herrn Hofrath Dr. Schoenborn am 30. November 1899: Schnitt parallel dem Rippenbogen. Nach Durchtrennung des M. obliq. int. wird ein zwischen Fascia transversa und Peritoneum parietale abgekapselter, nussgrosser Abscess, gefüllt von graurötlichem Eiter, eröffnet. Nach leicht und schnell gelungener Unterbindung und Durchtrennung mehrerer verschieden dicker Netzstränge, welche nach dem Leberrand, Magen und der Flexura coli hin adhärent sind, gelingt die schwierige Isolation der Gallenblase, welche unter dem Leberrand nicht prominent ist, mit dem Abscess nicht mehr in offener Verbindung steht und auf Punktion gelben Eiter entleert.

Der Fundus der Gallenblase reisst ein, reichlich hervorquellende Granulationsmassen werden abgetupft; nur im Ductus cysticus ist ein Stein zu fühlen. Nach sorgfältigem Abbauen der Peritonealhöhle folgt Isolation der Gallenblase und des Cysticus, Ligatur des Cysticus nahe der Mündung, Durchtrennung mit dem Galvanokauther, Jodoformgazetamponade; dreietagige Naht der medialen Hälfte der Wunde. Von einer Incision und Sondirung der anderen Gallengänge wurde in Anbetracht des Allgemeinzustandes und des negativen Ergebnisses der Palpation Abstand genommen. — Der vor der Operation fühlbare Tumor war also weder von der Gallenblase, noch von einem nach aussen perforirten Stein, sondern nur von 3 cm dicken Netzadhäsionen gebildet. Während der Operation war an keinem der benachbarten Organe, besonders nicht am Magen oder Duodenum, ein stärkerer Druck oder Zug ausgeübt worden; auch die Tamponade war nicht abnorm fest.

Der Zustand am Abend nach der Operation war der grösster Schwäche; kein Schweiss; Nährklystiere, nichts per os.

1. December früh Zustand von Inanition; keine peritonitischen Symptome; häufig Aufstossen; per os dargereichte Flüssigkeiten werden erbrochen, Nährklystiere nicht mehr retinirt. Von Mittags 12 Uhr an kommen Spuren von Blut in den geringen Mengen von Mageninhalt, die Pat. erbricht. Der Puls wird immer frequenter und schwächer (160 p. m.).

Nachm. 2 Uhr Infusion von 1500 ccm physiologischer Kochsalzlösung: die Zahl des Pulses geht auf 140 p. m. zurück und zum ersten Mal dilatiren sich und reagiren die bisher ad maximum contrahirten Pupillen. Das Antlitz bietet volleres Aussehen, die Farbe der Lippen ist besser. Temperatur Morgens 36,9, Abends 38,0.

Digitized by Google

Der Auswurf von Blut nimmt zu, bis nicht bloss ältere, fadenförmige, sondern auch frischere, braunrothe Cruorgerinnsel im Erbrochenen erscheinen (ca. 200 ccm). Es wird deshalb Abends 5 Uhr eine Ausspülung des Magens, der viel Blut enthält, genau nach Prof. Kehr's Verfahren (Diagn. d. Gallensteinkrankheiten S. 152) mit 2 % Sodalösung, 1 ‰ Höllensteinlösung und Eiswasser vorgenommen, danach völlige Abstinenz verordnet.

Abends 8 Uhr klagte Pat. wieder über Gefühl von Hitze und Völle im Magen, doch kommt keine Spur von Blut mehr. — Nährklystiere werden nicht behalten, keine peritonitischen Symptome, nur Aufstossen. Temperatur andauernd normal. Abends 9½ Uhr wegen wieder ansteigender Frequenz des Pulses Infusion von 900 ccm physiologischer Kochsalzlösung.

3. December. Pat. retinirt von Nährklystieren nichts, schläft in Folge geringer Opiumdosen öfters, macht immer noch den Eindruck grösster Schwäche. Durch das gegen Abend häufigere Aufstossen und Erbrechen kleiner Mengen galliger Flüssigkeit ohne jede Blutbeimischung wird eine Magenausspülung (mit mässig warmem Wasser) veranlasst; darauf subjektive Erleichterung und guter Schlaf.

Von nun ab sistirt das Erbrechen; es wird vorsichtig flüssige Nahrung per os verabreicht; die Frequenz des Pulses sinkt bis zum 6. December auf 80 p. m.; die Qualität des Pulses und das Allgemeinbefinden heben sich rasch; Reconvalescenz ungestört. Der am 6. December etwas gekürzte, die Peritonealhöhle abbauende Tampon wird am 10. December ganz entfernt, nachdem am 5. und 6. December starke, gallige Secretion von der Unterfläche der Leber den Verband durchtränkt hatte; die Cysticusligatur hatte gehalten. Am 10. Januar 1900 war Pat. mit schmaler Narbe geheilt, frei von Beschwerden.

Nachdem Icterus gefehlt hatte und eine stärkere Läsion der Magenwand bei der Operation oder festere Tamponade nicht erfolgt war, die Blutung langsam auftrat und nach specifischer Ausspülung völlig stand, ist als wahrscheinlichste Erklärung der eingetretenen Magenblutung eine Infarcirung der Magenschleimhaut mit oberflächlicher Ulceration, verursacht durch das Abbinden der adhärenten Netzstränge, anzunehmen. Es ist möglich und wahrscheinlich, dass in anderen Fällen eine oder mehrere der übrigen, in früheren Arbeiten genannten Ursachen die Magenblutung bedingen.

Die in unserem Falle eingeschlagene Therapie der Blutung erscheint nicht nur theoretisch begründet, sondern hatte auch praktisch sofortigen Erfolg.

Digitized by Google

XI.

Besprechungen.

1.

E. Lesser, Encyklopädie der Haut- und Geschlechtskrankheiten. Leipzig, Verlag von F. C. W. Vogel. 1900. Preis 30 M.

Die Verlagsbuchhandlung von F. C. W. Vogel in Leipzig hat sich zur Herausgabe einer Serie entschlossen, in welcher die Encyklopädien der einzelnen medicinischen Fächer als selbstständige Bände dem ärztlichen Publikum geboten werden sollen. Wir ersehen aus einem Prospecte, dass eine Encyklopädie der Ohrenheilkunde schon erschienen ist, dass der Band, welcher die Geburtshülfe und Gynäkologie umfasst, lieferungsweise schon erscheint, und dass die Encyklopädien der Hygiene, der Augenheilkunde, der gesammten Chirurgie sich im Druck befinden. Der uns vorliegende Band, die Encyklopädie der Haut- und Geschlechtskrankheiten, ist der erste, welcher in dieser Zeitschrift zur Besprechung kommt. Er ist herausgegeben von Lesser, unter Mitarbeit von einer sehr grossen Zahl von Dermatologen, unter welchen die Namen der geschätztesten Autoren dieses Faches figuriren.

Das von der Verlagsbuchhandlung geplante Unternehmen wird voraussichtlich in medicinischen Kreisen eine günstige und ausgedehnte Aufnahme finden. Wenn zum Vergleich die grosse von Eulenburg herausgegebene Encyklopädie und die grösseren Handbücher der einzelnen medicinischen Disciplinen herangezogen werden, so wird man nicht leugnen können, dass den Einzelencyklopädien gewisse Vortheile vor jenen zufallen können. Die grosse Eulenburg'sche Encyklopädie stellt einen so riesenhaften Gesammtorganismus dar, dass trotz der einzig dastehenden Redactionsthätigkeit ihres Herausgebers vom Beginn bis zur Vollendung des Werkes doch ein grösserer Zeitraum verstreicht, und dass die Ergänzung des Werkes, so nützlich auch die von Eulenburg herausgegebenen Nachträge sind, doch eine schwierige und unvollständige bleibt. Die Herausgabe von einzelnen Encyklopädien wird vielleicht in dieser Hinsicht eine Verbesserung darstellen, da deren Vollendung unter Benutzung einer möglichst grossen Arbeitstheilung in einem grossen Kreis von Fachgenossen binnen wenigen Monaten möglich ist, und da auch die Anschaffung eventuell neuer Auflagen leichter möglich sein wird. Wenn heutzutage jährlich hunderte von Aerzten das Bedürfniss fühlen, in Fortbildungscursen ihr Wissen und ihre Fertigkeiten in einem oder mehreren Gebieten der Gesammtmedicin zu vertiefen und zu ergänzen, so wird

Digitized by Google

voraussichtlich gerade für diese Aerzte der Gebrauch encyklopädischer Handbücher der Einzelfächer erwünscht und nützlich sein. Wenn diese Einzelencyklopädien eine schnelle Orientirung über einzelne Fragen oder Fälle gestatten, eine Orientirung, welche doch auch wieder den neuesten Forschungen entspricht und als Kritik derselben von berufener Seite in möglichster Kürze dargestellt ist, so ist dem neuen Unternehmen eine gute Prognose zu stellen. Es kommt nur darauf an, dass die Herausgeber es verstehen, neben der erforderlichem Gründlichkeit auch die Kürze und Präcision der Darstellung, neben der erwünschten wissenschaftlichen Grundlage auch die aus der Praxis selbst aufsteigenden Fragen und Bedürfnisse zu behandeln. Je umschriebener das betreffende Fach ist, um so leichter wird es sein, den ganzen Stoff in eine Encyklopädie von wissenschaftlichem und praktischem Werthe hineinzuzwängen; es dürfte sogar der Encyklopädie ein specieller Vorzug zukommen, wenn unter Vermeidung störender Wiederholung der Stoff unter therapeutischen und wissenschaftlichen Gesichtspunkten, resp. Schlagworten überall für sich in einem kleinem abgerundeten Artikel behandelt wird. Der vorliegende Band, die Encyklopädie der Haut- und Geschlechtskrankheiten, bringt, soviel ich sehe, alles das, was wir nach den Vorbemerkungen erwartet und wünschen mochten. Auf 548 Seiten ist eine ganz ausserordentliche Zahl von Einzelartikeln, von „Abscesse“ — „Zweigläserprobe“ behandelt, und wir möchten glauben, dass es dem Herausgeber thatsächlich gelungen ist, seinem Wunsche entsprechend, ein Werk zu schaffen, welches ein getreues Abbild des jetzigen Standes dieser Wissenschaft ist und welches vor Allem dem Arzte die Möglichkeit giebt, sich ohne Mühe rasch und zuverlässig über jede einzelne Frage zu orientiren.

Helferich.

2.

C. Röse, Anleitung zur Zahn- und Mundpflege. Verlag von Gustav Fischer. Jena 1900.

Das Büchlein ist in Form einer Aufklärungsschrift mit kurzem Text und einer grossen Anzahl vortrefflich orientirender Abbildungen geschrieben. Der Verfasser geht davon aus, dass die Zahnpflege bei uns eine völlig ungenügende ist, dass in Folge davon sonst gesunde erwachsene Menschen in der erschreckenden Höhe von 95 Proc. mit Zahnkrankheiten behaftet, und dass bei nur 5 Proc. von musterungspflichtigen jungen Männern völlig gesunde Gebisse constatirt werden konnten. Das untersuchte Material betrifft nahezu 14000 Schulkinder in Baden und Thüringen nnd 5600 musterungspflichtige Männer in Bayern. Bei den letzteren gewann er die Anschauung, dass die wegen allgemeiner Körperschwäche untauglichen oder nur bedingt tauglichen Leute zum grossen Theil darum in ihrer körperlichen Entwickelung zurückgeblieben waren, weil sie ausnehmend schlechte Zähne besassen. Ueber die unbedingte Richtigkeit dieser Folgerung lässt sich vielleicht streiten, zweifellos aber hat Röse vollkommen recht, wenn er verlangt, dass die Zahnpflege schon im Kindesalter beginnen müsse, und dass die Volksschule und die Armee von der Zahn- und Wundhygiene, wie er sich ausdrückt, „erobert“ werden müssen. Für

Digitized by Google

Aerzte und Chirurgen wird das vorliegende Büchlein mit seinen 38 Abbildungen, wie es jetzt in 5. Auflage als 25.—35. Tausend erschienen ist, sehr oft eine willkommene Art für die Belehrung von Laien darstellen. Der billige Preis, welchen der Verleger festgesetzt hat, wird die Verbreitung in weiten Kreisen erleichtern. Helferich.

3.

Le Dentu et P. Delbet, Traité de chirurgie clinique et opératoire Tome IX. Paris, J. B. Baillière & Fils. 1900. Preis 12 fr.

Dieser IX. Band der grossen französischen Chirurgie enthält die Darstellung der Krankheiten der Harnblase von Legueu, der Harnröhre von Albarran und Legueu, der Prostata von Albarran, des Penis von Legueu und der Hodenumhüllungen („enveloppes du testicule") von P. Sebileau, dazwischen einen interessanten Aufsatz über „infection urinaire" von Legueu. Die Leistungen der französischen Chirurgen auf den hier behandelten Gebieten waren immer hervorragend, und es gereicht dem Buche sicher zum Vortheil, dass die operativen Methoden Guyon's und seiner Schüler ausführlich dargestellt werden. Daneben finden sich auch ältere Methoden, welche kaum mehr gebräuchlich sind, beschrieben und abgebildet, wie z. B. die Sectio bilateratis nach Dupuytren mit dem Lithotome double. Auch die Abschnitte über pathologische Anatomie und Klinik der betreffenden Krankheiten sind mit Interesse zu lesen.

Der stattliche Band mit seinen 956 Seiten und 245 guten Abbildungen im Text reiht sich dem ausgezeichneten Werk würdig an. Der Verlag stellt das Erscheinen des 10. (Schluss-) Bandes für October d. J. in Aussicht. Helferich.

4.

Der Einfluss des Lichtes auf die Haut in gesundem und krankem Zustande. Von Dr. Magnus Möller, Dozent für Dermatologie und Syphilis in Stockholm. Bibliotheca Medica Abtheilung D II, Heft 8. Mit 4 Tafeln. 143 S. Stuttgart. Verlag von Erwin Naegele. 1900. Preis 26 Mark.

Möller's Arbeit macht uns die breite wissenschaftliche Grundlage des neuen, im Bau befindlichen Flügels am alten Gebäude der Therapie übersichtlich und liefert selbst werthvolle experimentelle und klinische Beiträge für die Beeinflussung der Haut durch verschiedene Arten von Licht. M. weist in der Einleitung darauf hin, dass das Licht als Wärme, Licht im engeren Sinn und chemische Kraft wirksam sei. Letztere ist an die violetten und ultravioletten Strahlen (mit den kleinsten Wellenlängen bis 750 Billionen Aetherschwingungen in der Sekunde) gebunden. Jenseits dieser noch liegen wahrscheinlich die Röntgenstrahlen. Die ultravioletten Strahlen sind auf Thiere und Pflanzen besonders wirksam. Pflanzen werden rasch getödtet; zuerst das Chlorophyll. Dieselbe Wirkung auf Bacterien ist hauptsächlich (bis zu 96 Proc. nach Finsen und Bie) durch die chemischen Strahlen hervorgerufen bei bacteriellen Hauterkran-

Digitized by Google

kungen, wie in Flüssen. Andererseits werden specifische Hautentzündungen durch Ultraviolett erzeugt. (Eczema solare, Hydroa aestivale; Variola etc.) Aehnlich verhalten sich die Röntgenstrahlen.

Das 1. Kapitel, Einfluss des Lichtes auf die Haut in gesundem Zustande, bespricht dann im Einzelnen den Sonnenbrand, der nicht durch die Hitze, sondern die chemischen Strahlen bedingt wird. Diese werden gerade in arktischen Gegenden und auf Bergen durch die Luft weniger resorbirt, durch den Schnee besonders vollständig reflektirt, so dass eine stärkere Belichtung und geringerer Schutz die Thatsache des schweren Erythema solare in jenen kalten Regionen erklärt. Hitze macht sofort Erythem;[1]) Sonnenbrand dagegen kommt erst nach 12—24 Stunden zur Geltung, verschwindet dann langsam unter Desquamation und Pigmentbildung. Experimentell erzeugte zuerst der Schwede Prof. Widmark eine entsprechende Dermatitis, indem er Bergkrystall und Glaslinsen verwandte. Nur erstere lassen die chemischen Strahlen durch, in ihrem Gebiet entsteht die charakteristische Hautentzündung. In ähnlichen Versuchen wies Möller den Einfluss der Strahlen auf die Hautfarbe nach. Er bekam zunächst Dermatitis, die sich bei starker Einwirkung bis zu demarkirender Entzündung und flächenhafter Abstossung des belichteten Gebiets steigern konnte. Der leichteste — physiologische — Grad aber besteht in Capillarerweiterung, Röthung (unbekleidete Theile!), weiterhin einer Geneigtheit zur Hyperämie, die dann durch mechanische oder psychische Reize auch leicht eintritt. Secundär werden durch die Blutfülle tiefere Gewebe vor den chemischen Strahlen geschützt, wie das rothe Glas den Photographen schützt. Die Epidermis selbst, durch die Hyperämie besser ernährt, wird durch Hornhautbildung, Trübung und Pigmentirung widerstandsfähiger und dunkler. Die Trübung ist Zelloedem, die Pigmentirung Körnchenbildung in den Zellen, vielleicht auch Phototropismus, Wanderung ähnlich den Retina-Fuscinkörnchen. Auch Nerveneinflüsse kommen in Betracht. Sie kommen wahrscheinlich zur Geltung bei farbwechselnden Thieren, beim Schwitzen im elektrischen Bad: schon bei 27° 2mal so stark und 4mal rascher als im russischen bei 60°. Die histologischen Befunde M.'s (vgl. Original und die vorzüglichen Tafeln) illustriren auch die Tiefenwirkung der Strahlen, z. B. durch ein Kaninchenohr. Charakteristische Neubildung in der Hornschicht unter gleichzeitiger Gefässparese; Thrombosirung, Bildung von serofibrinösem bis hämorrhagischem Exsudat, endlich Zellnekrose. Als Schutzvorrichtungen wirken neben der natürlichen Hyperämie und Pigmentirung absorbirende Farben der Kleidung (gelbes Futter, roth), Curcumatinktur, Chininsulfatpaste zur Hautbedeckung.

Die Röntgenstrahlen unterscheiden sich etwas von der Wirkung der violetten Strahlen durch starke Quellung speciell des collagenen Gewebes, des Hautgerüstes; Verdickung zwar des Epithels, aber gleichzeitig Atrophie der differenzirten Epidermisderivate. Nägel-, Haarausfall kommt durch chemische Strahlen nicht wie bei Röntgen vor. Auch besondere Idiosynkrasien sind beobachtet. Manches spricht dafür, dass sich

1) Durch Controlversuche mit Ausschaltung des ultravioletten Lichtes bestätigte M. die Wirksamkeit der Wärmestrahlen beim Hitzschlag (Hyperämie, Blutextravasate in Schädeldecken und im Gehirn).

Digitized by Google

brauchbare von ungünstig wirkenden X-Strahlen noch trennen lassen. Schutz vor den Strahlen wird z. B. durch Zinkleim mit 10 Proc. Zinnober und Wismuthoxychlorid erreicht.

Das 2. Kapitel: Einfluss des Lichtes auf die Haut in krankhaftem Zustande, betrachtet zunächst schädigende lokale Wirkungen bei gesteigerter Hautempfindlichkeit. So kommen die ziemlich seltenen Hauterkrankungen Eczema solare (Dermatitis papulovesiculosa), Hydroa aestivale, das Xeroderma pigmentosum (bis jetzt 75 Fälle, Beginn als Insolation im Sommer, später ungleiche Pigmentirung, Warzen, Hautcarcinome) zu Stand. Das Hydroa aestivale erfährt mit insgesammt 36 Fällen, genauen, eigenen, klinischen und experimentellen Studien an einem Hydroaleidenden durch Möller eine monographische Bearbeitung. In ihr u. a. der Beweis der Wirksamkeit wiederum der chemischen Strahlen. Charakteristisch für die Krankheit das Auftreten in der ersten Kindheit, Wiederkehr in der hellen Jahreszeit alljährlich in Anfällen, besonders nach stärkerer Sonnenbeleuchtung, zunächst diffuse Röthe, dann Aufschiessen von Bläschen auf den exponirten Theilen. Meist Tendenz zur Umbilication (H. aestivale vacciniforme), Krustenumwandlung vom Centrum nach der Peripherie und Narbenbildung (besonders an Ohren, Nase, Augenlidern). Histologisch kommt der Vaccinetypus zu Stande, indem die Vesikel aus vielen einzelnen serösen Ansammlungen an der Cutis-Epidermisgrenze besteht, die sich im Centrum des Gesammtbläschens, dem ältesten Theil, zuerst entleeren.

Unter den Affektionen, bei denen die Hautempfindlichkeit gegen Licht allgemeine Erkrankungen begleitet, ist Pellagra und Variola erwähnt. Bei der durch verdorbenen Mais hervorgerufenen chronischen Intoxikationskrankheit mit Verdauungs- und Cerebrospinalstörungen ruft die Sonne im Frühjahr eine allgemeine Acerbation und ein charakteristisches Erythem mit nachfolgender starker Pigmentbildung an Gesicht, Händen, Füssen (Barfüssiger) hervor. Aehnliche Dermatitiden sind auch bei Alkoholismus, Kachexien verschiedenen Ursprungs beobachtet. Die Blattern verlaufen bei Lichtausschluss gutartig, ohne Secundärvereiterung der Blasen, was, von Alters her bekannt, in letzter Zeit von Finsen wissenschaftlich begründet wurde.

Im letzten Abschnitt sind die bisherigen Erfahrungen über das Licht als therapeutisches Mittel bei Hautkrankheiten in objektiver Weise niedergelegt, durch eigene Beobachtungen (Stenbeck, Sjögren, Stockholm, 3 bezw. 6 Fälle) erweitert. Die Lichttherapie erfuhr besonders durch Finsen und Bie wesentliche Förderung seit Anwendung genau bekannter Lichtstärken (Bogenlampen, z. B. 40000 Kerzen = 80 Ampère in 2 Bergkrystalllinsen gesammelt, vermögen die meisten Bacterien in 1 Minute abzutödten) und Bergkrystalllinsen zur Gewinnung der chemischen Strahlen. Alle Fälle von Lupus erfuhren Besserung oder vorläufige Heilung bei viermonatlichen bis zweijährigen Sitzungen. Ueber Dauerheilung kann noch nichts gesagt werden.

Die Röntgentherapie ist hauptsächlich durch Schiff, Freund, Albers-Schönberg u. A. gefördert. Es kommt darauf an, die Strahlen genau zu dosiren nach Stärke und Belichtungszeit, dann werden gute Resultate, wenn auch erst nach vielen Sitzungen, am spätesten bei Lupus,

Digitized by Google

erreicht. Bei diesen Ergebnissen kann Erfolg und weitere Förderung zunächst nur in Instituten unter wissenschaftlicher Leitung erreicht werden; zu einer allgemeinen Anwendung ist die Methode noch nicht reif und es wird ihr durch solche nur geschadet.

So bekamen Schiff und Freund bei bestimmter Anordnung 1898 nur Haarausfall (Naevus piliferus) ohne Dermatitis. Spätere kurze Sitzungen verhinderten Recidive. Guten Erfolg bekam auch Gocht — Bartbeseitigung am Hals zur Heilung einer Operationswunde. Ziemssen u. A. heilten Favus, Sycosis (auch non parasitaria), Acne, Eczema chronicum (10—12 Sitzungen), vielleicht in Folge der Epilation; Jutassy einen grossen Naevus vasculosus nach 14 Sitzungen. 1½ Jahre ohne Recidiv.

Bei Lupus ist die Einwirkung nach Schiff ganz charakteristisch. Die Knötchen werden bald dunkelroth, auch noch unsichtbare kommen zum Vorschein, fallen dann aus. Heilung mit feiner Narbe. Nur die Dauer muss noch abgewartet werden bei all den positiven, in der Litteratur niedergelegten Fällen (Gocht, Neisser, Kümell u.A., neu Stenbeck). Aber das Gesammtbild regt, auch nach Würdigung der ungünstigen Erfahrungen, die M. bespricht, zu weiterer Arbeit an. Sick, Kiel.

5.

Atlas der normalen und pathologischen Anatomie in typischen Röntgenbildern. Die topographische Anatomie der oberen Extremitäten. Von Dr.Dr. Jedlicka, Kratzenstein und Scheffer. Hamburg. Lucas Gräfe & Sillem. 1900. (Ladenpreis 10 Mark.)

Das 4. Ergänzungsheft, mit welchem die Herausgeber der „Fortschritte auf dem Gebiete der Röntgenstrahlen", Professor Dr. Deycke und Dr. Albers-Schönberg, das ärztliche Publikum überraschen, ist die topographische Anatomie der oberen Extremitäten, und zwar des Ellenbogengelenks von Dr. Jedlicka in Prag, des Hand- und Schultergelenks von Dr. Kratzenstein in Frankfurt und Dr. Scheffer, Hausarzt am German Hospital in London. Auch dieses Heft enthält wundervolle Abbildungen und sorgfältig ausgearbeiteten Text. Die Röntgenbilder der genannten Gelenke in den verschiedenen Positionen, welche das normale Gelenk zulässt, sind mustergültig dargestellt, und durch zeichnerische wie beschreibende Erläuterung ist der Leser in den Stand gesetzt, die einzelnen Linien, Schatten, hellen Stellen etc. dieser Bilder zu verstehen und sich aus dem Bilde die normale Form der Knochen in ihrem gegenseitigen Zusammenhang zu construiren. Die Technik der Röntgenbilder ist in dem hier behandelten Gebiete wissenschaftlich bearbeitet, und das Buch setzt den Leser in den Stand, das volle Verständniss der Schattenbilder zu gewinnen. Es bedarf keiner besonderen Erwähnung, dass die Kenntniss der normalen Formen eine nothwendige Grundlage ist zum Verständniss der pathologischen, durch Traumen oder Erkrankungen entstandenen Veränderungen. Der neue Atlas ist ein unentbehrliches Hülfsmittel für jeden auf dem Gebiete der Röntgentechnik thätigen Arzt und Chirurgen.

Helferich.

Digitized by Google

6.

Chirurgie du rectum, Tome 2, Tumeurs du rectum: Adenomes. Tumeures villeuses. Cancer. Sarcomes. Myxomes. Enchondromes. Fibromes. Lipomes. Lymphadenomes. Myomes. Kystes dermoides. Angiomes. Par E. Quénu et H. Hartmann, Paris 1899, Steinheil, 384 S., gr. 8.

Vor fünf Jahren zeigte ich den ersten Band des nun nun vollständigen Werkes in dieser Zeitschrift an (Bd. 42, S. 323). Der zweite Band entspricht dem ersten in sorgfältiger Arbeit und ruhigem Urtheil. Es ist rühmend hervorzuheben, dass die Verfasser wiederum durchweg auf Grund eigener Untersuchung und Erfahrung urtheilen. Sie haben offenbar das gesammte behandelte Gebiet pathologisch-anatomisch, namentlich auch in histologischer Beziehung, selbst durchgearbeitet, soweit ihnen Material irgend zur Verfügung stand. Die klinische Durcharbeitung entspricht der reichen Erfahrung der Verfasser. Zahlreiche Krankengeschichten, einfachster, wie seltener Beobachtungen, durchflechten den Text. Zu bedauern ist eine vielfach unnöthige Breite der Darstellung, vornehmlich überflüssig lange Krankengeschichten und beispielsweise Mittheilung der allereinfachsten, alltäglichen Beobachtungen. Auch der Text ist von gewisser Breite und Wiederholungen nicht frei. Diese Breite stört beim Lesen, macht unruhig, lässt Seiten überschlagen, um schnell wieder zu dem Wesentlichen zu gelangen. Freilich ist die vollkommene Gewissenhaftigkeit, welche jegliche Erscheinung untersucht und bespricht, ein Vorzug des Werkes, der sich nicht verkennen lässt. Mir ist besonders aufgefallen die ausgezeichnete histologische und klinische Durcharbeitung der Adenome und Carcinome. Die Darstellung der Histogenese des Mastdarmkrebses, der Veränderungen, welche die wuchernden Epithelzellen eingehen, der Unterschiede der „Krebszelle“ von der normalen Epithelzelle, welche darin gipfelt, dass bei der Entstehung eines Krebses fundamentale biologische Wandelungen in der Epithelzelle vor sich gehen, ist ausserordentlich fesselnd. Die Verfasser behaupten, dass sich Krebszellen von normalem Epithel histologisch mit aller Sicherheit unterscheiden lassen. Wer die sorgfältige Darstellung und die wundervollen Tafeln histologischer Bilder aufmerksam studirt, wird meines Erachtens anerkennen müssen, dass der Beweis vollkommmen geglückt ist. Man betrachte die Abbildung S. 161, welche an einer Zotte aus einem Cylinderepithelkrebs neben einander normales Epithel, Uebergangszellen und echtes Krebsepithel zeigt! Deutlicher lässt sich nicht nachweisen, dass Krebse aus normalem Epithel dadurch hervorgehen, dass eine biologische Wandelung des Epithels eintritt, welche sich durch eine vollkommene Wandelung der histologischen Charaktere der Zelle äusserlich kennzeichnet. Es verdienen diese Theile des Buches besondere Beachtung, da in neuer Zeit die Ribbert'sche Auffassung der Histogenese des Krebses mehr und mehr Boden zu gewinnen scheint. Derartige Bilder widersprechen so viel ich sehe der Rippert'schen Theorie aufs entschiedendste. Ich kann hinzufügen, dass ich seit vielen Jahren mich mit der Histogenese des Brustkrebses beschäftigt habe und zahlreiche mikroskopische Präparate besitze, welche denen der Herren Quénu und Hartmann durchaus ana-

Digitized by Google

log sind. Leider ist meine Arbeit nicht vollendet, da mir jetzt die Zeit zu histologischen Untersuchungen völlig mangelt.

In praktisch-technischer Beziehung lassen die Verfasser allen gangbaren Methoden der Exstirpatio recti volle Würdigung angedeihen. Ihr Hauptbestreben ist darzustellen, wie vollkommene Asepsis inter et post operationem unbedingt nothwendig sei, um gute Erfolge zu erzielen. Um diese zu erreichen, führen sie fast regelmässig zuvor die iliacale Colotomie aus und legen den grössten Werth darauf, dass während der Operation das Rectum nicht eröffnet oder gar mit dem Finger in dasselbe eingegangen wird. In geeigneten Fällen schliessen sie, wie ja auch viele deutsche Chirurgen, den Anus durch Naht, um das Rectum geschlossen exstirpiren zu können. Dem Anus sacralis ziehen sie einen definitiven iliacalen Anus vor. Vor allem soll man auf eine Herableitung des oberen Darmstückes verzichten, wenn irgend welche Spannung besteht und lieber dieses, wie das untere einstülpen und verschliessen. Spannung führe fast immer primär oder secundär zur Gangrän. Die Operation werde gefahrloser, wenn man den Anus präternaturalis iliacus belasse. Interessant ist ferner, dass die Verfasser bei aller Würdigung der Kraske'schen Methode doch für die tiefer sitzenden Krebse die perinealen Operationsmethoden vorziehen (vgl. Küster). Man könne mit ihnen bei tief sitzender Geschwulst das Gleiche erreichen, wie beim Eingehen von hinten her. Doch entfernt Quénu auch bei der Operation vom Damme aus das Steissbein. Bei kombinirten abdomino-perinealen oder abdomino-sacralen Verfahren emphielt Quénu unbedingt zum Beginne beide Art. iliacae int. zu unterbinden und einen Anus praeter. in der Weiche anzulegen. Er hat selbst 8 mal so operirt und nur vier dieser Kranken verloren. Aus der Litteratur stellt er mit Einschluss der seinigen 16 solche Fälle zusammen mit 8 Todesfällen. Alle derart operirten Männer, 7 an der Zahl starben. Die Operation ist beim Manne schwerer, wie bei der Frau: von 9 Frauen genasen 8!

Diese Skizze möge genügen, um zu zeigen, dass auch der Erfahrene vielerlei Anregung in dem vortrefflichen Werke finden wird. Wer auf diesem Gebiete arbeitet, wird durch sein Studium sich unnöthiges Suchen in der Litteratur ersparen, da diese sehr sorgfältig berücksichtigt ist.

Worms im August 1900 L. Heidenhain.

7.

On Neuroma and Neuro-fibromatosis by Alexis Thomson. 168 S. 20 Tafeln. Turnbull and Spears, Edinburgh 1900.

In einer ausführlichen und mit sehr schönen Abbildungen versehenen Monographie spricht Thomson, angeregt durch 15 Fälle, welche er in den letzten 6 Jahren beobachtet hat, über Neuroma und Neuro-fibromatosis.

Nachdem Thomson eine pathologisch-anatomische Eintheilung der Neurome gegeben, eine Schilderung der wahren Neurome entworfen und die bekannten 5 Fälle von Knauss, Busse, B. Schmidt, Loretz und Axel Key referirt hat, bespricht er die Bindegewebsgeschwülste des peripheren Nervensystems, die sogenannten Neuromata falsa. Sie sind umschriebene und solitäre Geschwülste, welche von dem Bindegewebe

Digitized by Google

der Nerven (dem Endoneurium, dem Perineurium und dem Epineurium) und von dem der Ganglien aus sich entwickeln. Das Gewebe bietet keine Besonderheiten, aus welchen der nervöse Ursprung des Tumors nachgewiesen werden kann. Bei den gutartigen Geschwülsten, welche alle Bindegewebsgeschwülste umfassen, die in der Nervenscheide entstehen können, bietet der Nervenstamm, der Sitz des Tumors, keine pathologischen Veränderungen oder doch nur solche, welche auf die Gegenwart der Geschwulst zu beziehen sind. Die Nervenfasern bleiben passiv. Thomson hat folgende gutartige Nervengeschwülste beobachtet: 1. Myxoma N. interossei. 2. Fibroma N. sapheni sin. am linken Knöchel (Schmerzen bei der Menstruation). 3. Myxoma N. cutanei antibrachii medialis. 4. Myxofibroma rami cutanei N. intercostalis II. d. 5. Fibroma N. cutan. med. humeri sin. Primär maligne Neurome entstehen spontan oder durch bösartige Umbildung gutartiger Tumoren. Es kommen Fibro-, Myxo- und Spindelzellensarkome vor, häufig mit Cystenbildung. Sie wachsen verschieden rasch und erreichen Wallnuss- bis Kindskopfgrösse. Sie entspringen dem Epi-, Peri- oder Endoneurium, haben zu den Nervenbündeln verschiedene Lagen und sind zuweilen eingekapselt. Durch Druck und durch die Geschwulstzellen führen sie Zerstörung der Nervenfasern herbei. Sie wachsen in der Richtung der Längsachse, besonders in dem die Nervenfasern umgebenden Lymphraum. Sie sitzen sowohl an motorischen wie an sensiblen Nervenstämmen. — Zu den von Curvoisier gesammelten 53 Fällen kann Verf. 12 Fälle hinzufügen, von denen er drei selbst gesehen hat. Letztere sind: 1. Spindelzellensarkom des N. tib. post. sin. 2. Myxosarcoma N. musculocutanei sin. 3. Fibrosarcoma Plexus brachialis sin.

Die sogenannten multiplen Neurome, lange Zeit als multiple unabhängige Geschwülste der Nerven angesehen, wie die der Knochen und des Fettes, sind als locale stärkere Ausbildung einer diffusen oder allgemeinen Hypertrophie des Nervenbindegewebes (Neurofibromatosis), nicht länger als Tumoren im strengen Sinne des Wortes zu betrachten.

Auch das Neuroma plexiforme ist eine Fibromatosis, aber nur eines Nerven oder eines Plexus. Aetiologisch, anatomisch und pathologisch ist es der allgemeinen Form sehr ähnlich.

Da Garré's secundär maligne Neurome sich auf der Basis der Neurofibromatosis entwickeln, so sind sie zu dieser Gruppe zu zählen. Das Gleiche gilt von folgenden Hautkrankheiten, deren Zusammenhang mit Nerven erwiesen ist:

Molluscum fibrosum — Hautneurofibromatosis,
Elephantiasis neuromatosa,
Pigmentirungen bei Neuro-fibromatosis.

Die pathologische Anatomie der allgemeinen Neuro-fibromatosis hat vom Verf. eine vortreffliche Darstellung erfahren:

1. Aeussere Eigenschaften der afficirten Nervenstämme. Die Nerven sind Sitz von vielen deutlichen Tumoren, auch diffus und ungleichmässig verdickt, entweder in ihrem ganzen Verlauf vom Gehirn oder Rückenmark bis zur Haut oder in einzelnen Gebieten ihres Verlaufs. Die verschieden grossen, mannigfaltig geformten Verdickungen sind in der Nervenscheide

Digitized by Google

eingekapselt und leicht ausschälbar oder haften mehr oder weniger. Die Beziehung des „Tumors" zu den Nervenfasern variirt wie bei den solitären Geschwülsten. Die Nervenfasern sind pinselförmig oder an der einen Seite ausgedehnt, oder sie setzen sich über den „Tumor" ohne Auffaserung fort. Getrennt von einander oder nicht, zeigen sie in ihrem Verlauf über den „Tumor" unabhängige spindelförmige Verdickungen, welche dazu dienen, die Krankheit von den solitären Nerventumoren zu unterscheiden. Die Substanz der Verdickungen ist ungewöhnlich fest oder festweich, grauweiss, nur wenig gefässhaltig, glänzend oder durchscheinend, nach der Peripherie hin mehr fibrös, nach dem Centrum hin hämorrhagisch pigmentirt, gelatinös oder cystenhaltig. Die Nerven sind zwei- bis dreimal so dick als normal. Die Verdickung ist selten allgemein gleichmässig, meist ist eine Reihe localer Verdickungen vorhanden. Die einzigen Ganglien, welche Neuro-fibromatosis eingehen, sind die der hinteren Wurzeln (nach von Büngner auch die der vorderen Wurzeln. Ref.).

2. Auf Querschnitten sieht man die Bildung neuen Bindegewebes zwischen den primären Nervenbündeln oder zwischen Perineurium und den eingeschlossenen Nervenfasern an einer Seite oder der Circumferenz (charakterische Abbildungen Tafel V—VII). Längsschnitte zeigen besonders den gewundenen Verlauf der Nervenfasern. (Tafel VIII u. IX).

3. Hauptsitz ist das Endoneurium. Die Structur des Bindegewebes ist sehr mannigfaltig. Die Fibromatosis ist nicht der interstitiellen Entzündung gleichzusetzen.

4. In Bezug auf die Wirkung der Neurofibromatosis auf die Nerven erwähnt Verf. die verschiedenen Anschauungen der Autoren. Verf. selbst verglich Querschnitte ober- und unterhalb der Tumoren, konnte aber kein sicheres Resultat erlangen. In 2 Fällen beobachtete er Degeneration der Nerven. Sie kann vorkommen, aber nicht ausnahmslos, während die sarkomatöse Umwandlung mit ausgedehnter Zerstörung der Nervenfasern einhergeht.

5. Die Vertheilung auf die peripheren Nerven ist so verschieden, dass kaum 2 Fälle einander gleich sind. Die Gehirnnerven waren in 32 Fällen betheiligt, der Vagus 29 mal, der Trigeminus 12 mal, die übrigen weniger häufig.

6. Intramusculäre Neurofibromatosis sah Verf. mehrmals.

7. Ohne äusserlich sichtbare Veränderungen können die Hautnerven Fibromatosis zeigen. Man findet unzählige, mikroskopisch kleine bis erbsengrosse Tumoren in Beziehung zu den Nervenfäden.

8. Nur in einigen bemerkenswerthen Fällen war das sympathische System nicht afficirt, sonst fast immer betheiligt.

Das Neurofibroma plexiforme ist eine umschriebene Fibromatosis und gleichzeitig eine diffuse. Die Natur der Krankheit ist dieselbe, wie die der generalisirten Neurofibromatosis und beide, Neurofibroma plexiforme und allgemeine Neurofibromatosis trifft man oft mit einander combinirt. Zu Bruns' 42 Fällen kann Verf. 18 neue Fälle, darunter zwei eigene Beobachtungen hinzufügen. Histologisch findet man dieselbe Wucherung des Endoneurium wie bei der allgemeinen Neurofibromatosis, bei passivem Verhalten der Nervenfasern. Ausnahmsweise tritt einmal Nervendegeneration ein. Eine interessante Besonderheit des

Digitized by Google

N. plexiforme ist die Tendenz, Muskeln zu durchbohren und sich in deren Substanz zu verzweigen, obwohl es selbst einen sensiblen Nerven in sich schliesst. Die Haut und das subcutane Gewebe über dem N. plexiforme können normal erscheinen, aber doch nach Goldmann mikroskopisch eine ausgedehnte Neurofibromatosis aufweisen. Oft bietet sie sichtbare Veränderungen, Pigmentirungen und verschiedene Grade der Elephantiasis.

In einem mit multiplen Stammneuromen combinirten Fall von Hautneurofibromata, Molluscum fibrosum, gewann Verf. den Eindruck, dass das, was klinisch als Tumor imponirte, eine localisirte plexiforme Fibromatosis der Endfäden der Hautnerven war.

Der Elephantiasis neuromatosa hat Verf. einmal in einem äusserst charakteristischen Fall (Abbildung!) zu studiren Gelegenheit gehabt. Das Wesentliche der Elephantiasis ist die Ausbreitung der Fibromatosis von dem Endoneurium der Hautnerven auf das umgebende Gewebe.

Von 76 Fällen allgemeiner Neurofibromatosis ist in 19 Fällen Hautpigmentirung notirt, 25 Proc. Es sind 2 Arten abnormer Pigmentirung zu unterscheiden: 1. punktförmige Fleckchen, 2. grössere milchkaffeebraune Stellen. Soldau fand bei Pigmentmälern in 4 Fällen Fibromatosis der Endfäden der Hautnerven.

Ein typisches secundär malignes Neurom (Garré) hat der Verf. behandelt: Bei einem 28jährigen seit dem 13. Lebensjahr an multiplen Tumoren der peripheren Nerven leidenden Mann wächst am Medianus am Ellenbogen ein Tumor stärker, schmerzt und wird nach der Exstirpation als ein in sarkomatöser Umwandlung begriffenes Neurofibrom erkannt. Nach 4 Monaten wurde wegen Recidivs (mit Durchbruch durch die Haut und Medianuslähmung) die Amputatio humeri vorgenommen. Der Tumor war ein Spindelzellensarkom. 10 Monate später Recidiv am Stumpf und Exarticulatio humeri. Neues Recidiv in der Nachbarschaft der Narbe und Entwickelung eines neuen Spindelzellensarkoms im Lumbalplexus. Tod. Section: keine Metastasen.

Folgende Fälle von Allgemeiner Neuro-fibromatosis hat Verf. selbst beobachtet:

1. Multiple Tumoren des rechten Beins ohne irgend eine allgemeine Erkrankung der Nervenstämme. Tumoren druckempfindlich, lancinirende Schmerzen. Exstirpation. Heilung.

2. Neuroma plexiforme N. ischiadici sin. und multiple subcutane Neurofibromata am Stamm und den Gliedern. Theilweise Exstirpation des plexiformen Tumors. Fortgesetzt gute Gesundheit 3 1/2 J. später.

3. Neurofibroma plexiforme N. mediani d. am Oberarm. Punktförmige und fleckige Hautpigmentirung. Exstirpation des N. plexiforme und einiger Tumoren des Nervenstammes. Heilung.

4. Multiple Fibrome der Nervenstämme und der Haut. Erstere sehr schmerzhaft. Exstirpation gewisser Tumoren. Entwicklung von frischen Geschwülsten in verschiedenen Körpergegenden. Cachexie. Tod.

5. Multiple Neurofibromata. Secundär malignes Neurom (s. o.)

6. Multiple Neurofibromata der Nervenstämme und der Nervenwurzeln im Spinalcanal. Ausgedehnte Paralysis. Spontane unvollständige Heilung der Paralysis. Tod an Pneumonie.

Digitized by Google

Unter 45 Fällen von Neurofibromatosis hat Verf. 5 Fälle mit Tumoren des Centralnervensystems gefunden.

Nachdem Verf. in einer Tabelle die bis jetzt mitgetheilten 77 Fälle von Neurofibromatosis zusammengestellt hat, bespricht er die allgemeine Pathologie der Neurofibromatosis. — Die Periode des Beginns ist unbestimmt entweder intrauterin oder die Kindheit oder die Jugend. In 10 Fällen war die Krankheit erblich. Andere Defecte (Cretinismus, Idiotie, Stottern, Makroglossie und Sexualanomalien) sind selten nebenher gesehen worden. Das Geschlecht ist ohne Einfluss. Aeussere Faktoren können die Periode, die Lokalisation und die Schnelligkeit der Entwicklung beeinflussen.

Die Neurofibromatosis ist eine Elephantiasis der Bindegewebselemente des peripheren Nervensystems. Ihre Ursache ist unbekannt. — Sie kommt auch bei Thieren (Pferd, Rind) vor.

Was die klinischen Erscheinungen betrifft, so giebt es Fälle, welche erst nach dem Tode diagnosticirt werden. Das erste Stadium ist symptomlos und nur im pathologischen Sinne vorhanden. Im 2. Stadium sind Tumoren erkennbar. Die multiplen Tumoren sind meist unempfindlich und deshalb wenig beachtet. Empfindlich sind die Tumoren, welche Druck und Verletzungen ausgesetzt sind. Die Empfindlichkeit ist sehr ausgesprochen, wenn eine sarkomatöse Entartung stattfindet. Anästhesien sind sehr selten, motorische Störungen Ausnahmen, ebenso Krämpfe, Spasmen und Zuckungen, welche bei Berührung des Tumors ausgelöst wurden. Schwinden der Muskelkraft ist nicht ungewöhnlich.

Rückenmarkssymptome durch Druck machten sich in dem Gerhardtschen Fall und in einem Fall des Verf. geltend.

Die Gehirnnerventumoren können im Cranium Druck auf das Gehirn ausüben, ausserhalb der Schädelhöhle verhalten sie sich wie die der anderen Nerven. Die Sympathicustumoren sind meist ohne besondere Symptome.

Die Diagnose im 2. Stadium ist nicht schwierig. Die Prognose ist schlecht. Die Behandlung ist symptomatisch. Die operative Behandlung ist nicht ohne Gefahr. Bei schmerzhaften Tumoren ist vielleicht eine Resection des Nerven oberhalb der Geschwulst, eine Exstirpation oder eine Amputation auszuführen, bei Sarkom sicher die hohe Amputation auszuführen.

Die plexiforme Neurofibromatosis ist oft bei der Geburt oder im 1. Lebensjahr erkennbar. Die Haut über den Tumoren verhält sich verschieden (s. o.). Das Wachsthum hält mit dem des Kindes Schritt, erfolgt nicht oder rascher ohne offenbaren Grund. Die Deformität ist die Hauptursache der Klagen. Die Druckempfindlichkeit ist sehr gering. Maligne Umbildung tritt ausnahmsweise ein. Verf. hat 56 Fälle in einer Tabelle zusammengestellt.

Mit der Besprechung der Stumpfneurome und Mittheilung eines selbst beobachteten Falles schliesst die interessante Arbeit.

Göbell, Kiel.

Digitized by Google

Anzeigen litterarischer Neuigkeiten, welche der Redaction zugeschickt worden sind:

Bulletin of the Johns Hopkins Hospital. July-August 1900. Aus dem Inhalt: Elizabeth Hurdon, M. D.: I. Primary Carcinoma of the Appendix Vermiformis. II. Carcinoma of the Appendix Secondary to Carcinoma of the Ovaries. (Schöne makro- und mikroskopische Abbildungen.)

Archives provinciales de Chirurgie. IX, 8 août 1900. H. Delagenière (Le Mans), De l'Appendicite. (4 fig. 3 tabl.) E. Juvara (Jassy, Roumanie), La suture de la paroi abdominale par l'imbrication des plans musculo-aponévrotiques. (9 fig. Etagennaht mit seitlicher Verschiebung der Fascienblätter und dadurch Verstärkung der Mittellinie.)

The St. Paul Medical Journal, II. 8. August 1900. Rothrock, Thrombosis of the Coronary Arteries with Sudden Death. Mayo, Malignant Diseases of the Stomach and Pylorus. Dugan, Late Suppuration Following Traumatism of the Skull. etc.

Anales del Círculo Médico Argentino. XXIII. 4. Abril 1900.

H. Köber, Director der Deutschen Schuhmacher-Fachschule. Hinweis auf die Schule in Siebenlehn (Königr. Sachsen), in der aus Staatsmitteln ein Arzt im Lehrercollegium sitzt, um ein volles Verständniss zwischen Arzt und Schuhmacher zu erzielen. Das beste Mittel dafür seien Gipsabgüsse, deren Technik u. a. durch mehrtägige Curse (auch Vorträge über geeignetes Schuhmaterial u. s. w.) in Siebenlehn erlernt werden kann.

Kalender für Frauen- und Kinderärzte von Dr. med. Eichholz Bad Kreuznach und Dr. med. Sonnenberger, Worms. IV. Jahrgang. Verlag Harrach, Kreuznach. Mit werthvollen, wissenschaftlich praktischen Beiträgen von Prof. Kleinwächter (Behandlung der acuten Anämie. — Dysmenorrhoe), Niebergall (Diätetik des Wochenbettes) u. a. Sick, Kiel.

Digitized by Google

ENCYKLOPÄDIE

DER

OHRENHEILKUNDE

Herausgegeben

von

Dr. Louis Blau in Berlin

Bearbeitet von

Doc. Dr. ALT, Wien. Privatdocent Dr. ASHER, Bern. Prof. Dr. B. BAGINSKY, Berlin. Dr. BARNICK, Graz. Prof. Dr. BERTHOLD, Königsberg i. P. Doc. Dr. BING, Wien. Dr. BLAU, Berlin. Primärarzt Dr. BRIEGER, Breslau. Prof. Dr. BÜRKNER, Göttingen. Dr. DENKER, Hagen i. W. Privatdocent Dr. DREYFUSS, Strassburg i. E. Dr. EITELBERG, Wien. Dr. EULENSTEIN, Frankfurt a. M. Dr. FREY, Wien. Prof. Dr. FRIEDRICH, Kiel. Dr. GÖRKE, Breslau. Prof. Dr. GRADENIGO, Turin. Privatdocent Dr. GRUNERT, Halle a. S. Dr. GUTZMANN, Berlin. Prof. Dr. HABERMANN, Graz. Dr. HAMMERSCHLAG, Wien. Dr. HANSBERG, Dortmund. Privatdocent Dr. HAUG, München. Prof. Dr. HESSLER, Halle a. S. Prof. Dr. JACOBSON, Berlin. Dr. JANKAU, München. Privatdocent Dr. JANSEN, Berlin. Dr. JOÉL, Gotha. Privatdocent Dr. KATZ, Berlin. Dr. KAYSER, Breslau. Dr. KELLER, Köln. Prof. Dr. KIESSELBACH, Erlangen. Privatdocent Dr. KRAUSE, Berlin. Dr. KRETSCHMANN, Magdeburg. Prof. Dr. KÜMMEL, Breslau. Privatdocent Dr. LEUTERT, Königsberg i. P. Sanitätsrath Dr. LUDEWIG, Hamburg. Dr. MYGIND, Kopenhagen. Dr. NOLTENIUS, Bremen. Prof. Dr. OSTMANN, Marburg. Dr. PANSE, Dresden. Prof. Dr. PASSOW, Heidelberg. Prof. Dr. POLITZER, Wien. Doc. Dr. POLLAK, Wien. Dr. REINHARD, Duisburg. Sanitätsrath Dr. ROLLER, Trier. Dr. SCHUBERT, Nürnberg. Sanitätsrath Dr. SCHWABACH, Berlin. Dr. SCHWIDOP, Karlsruhe. Dr. SELIGMANN, Frankfurt a. M. Dr. SPIRA, Krakau. Prof. Dr. STEINBRÜGGE, Giessen. Dr. STERN, Metz. Prof. Dr. STETTER, Königsberg i. P. Prof. Dr. URBANTSCHITSCH, Wien. Dr. VOHSEN, Frankfurt a. M. Dr. VULPIUS, Weimar. Prof. Dr. WAGENHÄUSER, Tübingen. Prof. Dr. WALB, Bonn. Dr. WEIL, Stuttgart. Dr. WOLF, Frankfurt a. M. Dr. ZERONI, Halle a. S. Prof. Dr. ZUCKERKANDL, Wien.

LEIPZIG
VERLAG VON F. C. W. VOGEL
1900.

Gr. Lex.-8°. Preis: broschiert M. 20 —; gebunden M. 23. —.

Digitized by Google

Fig. 1

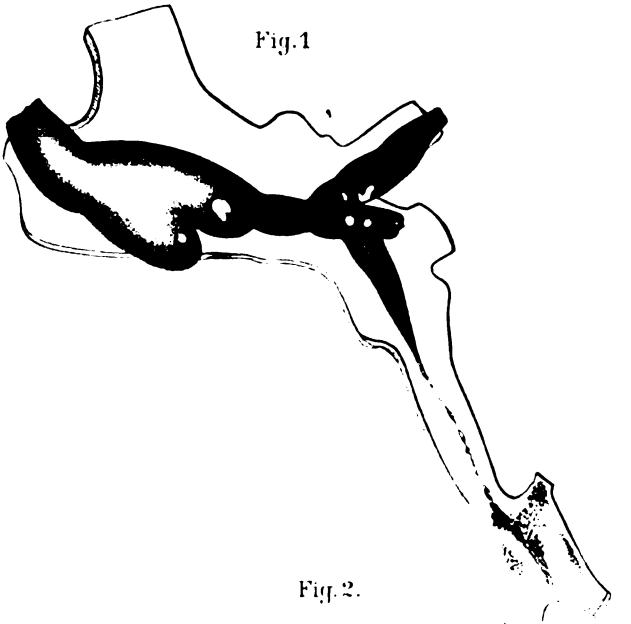

Fig. 2.

Fischer F.C.W.Vogel

Digitized by Google

Digitized by Google

XII.

Ueber den Lymphgefässapparat von Kehlkopf und Trachea und seine Beziehungen zur Verbreitung krankhafter Processe.

Von

Dr. A. Most in Breslau.

(Mit Tafel II. III.)

Die Bedeutung, welche der Lymphgefässapparat für die Verbreitung der verschiedensten krankhaften Processe besitzt, ist, wie wir wissen, sehr gross und auch im Kehlkopf, welchen so viele äussere Schädlichkeiten treffen, hat das Saugadersystem seine besondere Aufgabe zu erfüllen.

Was nun hier die malignen Tumoren und ihre Metastasen anlangt, so stellt bekanntlich der Larynxkrebs im Vergleich zu den meisten gleichartigen Erkrankungen anderer Körpertheile im Grossen und Ganzen ein relativ gutartiges Leiden insofern dar, als er gewöhnlich lange Zeit local bleibt und meist erst ziemlich spät Metastasen in den regionären Drüsen, seltener solche in entfernten Organen setzt. Ausserdem ist es nicht selten möglich, mit Hilfe unserer modernen Untersuchungsmethoden eine sichere Diagnose bereits dann zu stellen, wenn jener tückische Feind im menschlichen Organismus noch nicht weit vorgedrungen ist und er noch nicht oder nur erst wenig verheerend gewirkt hat. Andererseits kommen aber auch Fälle vor, wo, wie V. v. Bruns[4])*), Schwartz[54]), Tietze[60]) u. A. berichten, schon frühzeitig Tochtergeschwülste entstehen. Oder aber der Kranke sucht chirurgische Hilfe erst in einer Zeit nach, in der sich mit Sicherheit oder Wahrscheinlichkeit bereits Drüsenmetastasen gebildet haben. So wird der Chirurg nicht selten mit der Möglichkeit einer schon mehr oder weniger vorgeschrittenen Infection zu rechnen haben. Doch auch andere Krankheitsprocesse, acute und chronische Infectionen dringen im Larynx, wie überall im Körper gar häufig zuerst und vorzüglich

*) Die kleinen Ziffern im Text beziehen sich auf das am Schluss befindliche Litteraturverzeichniss.

Digitized by Google

auf den Lymphbahnen vor. Das Studium des Lymphgefässapparates des Kehlkopfes und seiner Nachbarorgane ist somit für die Erkenntniss und Behandlung mancher pathologischer Processe von hoher Bedeutung. Leider aber unterrichtet uns die einschlägige Litteratur über die hierbei in Betracht kommenden anatomischen Verhältnisse vielfach nur in unbefriedigender Weise. Ich schenkte daher bei meinen Lymphgefässuntersuchungen auch den Saugadern des Kehlkopfes und der Trachea meine besondere Aufmerksamkeit.

Anatomische Untersuchungen.

Die ältesten Angaben über den Lymphapparat des Kehlkopfes scheinen von Mascagni[36]) zu stammen; doch auch diese sind nur kurz und wenig bestimmt.*) Teichmann[59]) dürfte alsdann gewissermaassen der Erste gewesen sein, welchem wir die eingehendsten Untersuchungen hierüber verdanken, und die er in dem Luschka'schen Werke „Der Kehlkopf"[34]) niederlegte. Sappey[48]), der Meister der Quecksilberinjection, war es weiterhin, der die Resultate seiner Forschungen in dem bekannten Atlas wiedergab. Und schliesslich studirte Poirier[45]) den Lymphgefässapparat des Kehlkopfes im Jahre 1888 von Neuem; er konnte dabei die Angaben Sappey's im Wesentlichen bestätigen und erweitern. — Die eigenen Untersuchungen, über die ich nunmehr berichten möchte, wurden, gleich meinen früheren, mit Gerota's vorzüglicher Injectionsmethode ausgeführt.

Als Material benutzte ich die Leichen Neugeborener oder in den ersten Lebensjahren gestorbener Kinder, mitunter auch die Organe von Erwachsenen. Injicirt wurden die Lymphgefässe zum Theil in situ. Den Zugang verschaffte ich mir alsdann beim Larynx durch Spaltung desselben in der Medianlinie, analog der chirurgischen Laryngotomie. Der Spalt wurde dabei durch ein kleines Sperrhölzchen etwas klaffend erhalten und als Lichtquelle benutzte ich mit Vortheil den mittels eines Stirnreflectors auf das Operationsfeld geworfenen Lichtkegel. Behufs Injection der angrenzenden Rachentheile wurden die Wangen quer gespalten und, nach Entfernung von Schädeldach und Gehirn, wurde durch einen

*) In seiner Ichnographie sagt Mascagni S. 130, Tab. XXVII, Nr. 118: „Glandula truncos venoso jugularis internae apposita truncos recipiens ..... ex larynge ... procedentes." — S. 125, Tab. XXVI, Nr. 130: „Glandula inter cartilaginem cricoïdem ac thyroïdem sita, quae recipit truncum ex glandula musculo thyreo-hyoideo accumbente et alium truncum edit, qui ..... protenditur ad gl. jugulari int. accumbentem. — S. 63 sagt derselbe Autor: „.... Ex larynge, et ex parte inferiore pharyngis ..... adeunt glandulas, quae aut inter jugulares et glandulam thyroïdem, aut supra jugulares jacent, vel directe, vel aliis prius trajectis glandulis. quae cartilagini thyroïdi adque cricoïdi accumbent ....."

Digitized by Google

verticalen Schnitt, der das hintere Ende des harten Gaumens und die Choanen traf, das Gesichtsskelett entfernt und, wenn nöthig, wurden noch Kinn, Unterkiefer und Zunge in der Medianlinie durchtrennt und die gespaltenen Theile mittels Häkchen auseinander gezogen, so dass alsdann, unter vollständiger Schonung der in Frage stehenden Lymphbahnen und ihrer Topographie, auch die tiefer gelegenen Theile der Injectionscanüle gut zugängig gemacht wurden. Nachdem ich mich jedoch auf diesem Wege über die Lage der regionären Drüsen genügend orientirt hatte, wurden aus technischen Rücksichten die weiteren Versuche an den aus der Leiche herausgenommenen Halsorganen ausgeführt. Die injicirten Präparate wurden alsdann, soweit sie für die Untersuchung brauchbar waren, in Formalin oder nach Kaiserling conservirt, um sie mit einander vergleichen und die Resultate stets wieder controliren zu können. Ein Theil der Untersuchungen, jene nämlich, welche die Injectionen des Kopfkopfinneren betrafen, wurden bereits vor Jahresfrist in Kürze mitgetheilt (41)*); sie wurden jedoch nochmals revidirt und nicht unerheblich erweitert. Um sich bei der relativ grossen Variationsbreite, welche das Lymphgefässsystem besitzt, ein abschliessendes Urtheil bilden zu können, führte ich im Laufe der Zeit eine grössere Anzahl von Injectionen aus und zu der vorliegenden Arbeit wurden annähernd vierzig wohlgelungene und wissenschaftlich brauchbare Objecte verwandt.

Die in der beschriebenen Weise ausgeführten Untersuchungen führten zu den folgenden Resultaten.

1. Die Lymphgefässe der Schleimhaut des Kehlkopfes.

Der Reichthum an Lymphgefässen ist an den verschiedenen Stellen der Kehlkopfschleimhaut ein wechselnder. Die falschen Stimmbänder und die Morgagni'schen Taschen zeichnen sich sowohl durch die Dichte des von den Lymphgefässen gebildeten Maschenwerkes, als auch durch das stärkere Caliber der Gefässe aus. Sie gehören zu den an Lymphgefässen reichsten Theilen des Larynx. Ein annähernd ebenso dichtes Gefässnetz bedeckt die hintere Fläche des Kehlkopfinnern. Wiederholte Injectionen an der Epiglottis selbst haben mich zu der Ueberzeugung gebracht, dass auch dort reichliche Lymphgefässnetze existiren, besonders nach den Seiten hin, am freien Rande und auf der oberen Fläche des Kehldeckels, während sie an der unteren Fläche nach dem Ligamentum thyreo-epiglotticum zu, dort, wo die Schleimhaut straffer dem Knorpel anliegt, spärlicher werden. Nahe den wahren Stimmbändern nehmen im Kehlkopf Grösse und Dichtigkeit der Gefässe rasch ab, und auf den Ligamenta vocalia selbst sind sie

*) Jener kurzen vorläufigen Mittheilung wurden elf gelungene Injectionspräparate zu Grunde gelegt, nicht nur eines, wie W. Krause in Virchow-Posner's Jahrersbeicht für 1899. I, S. 23 irrthümlich referirt.

Digitized by Google

am zartesten und spärlichsten. Unterhalb der Stimmbänder breitet sich wiederum ein ziemlich dichtes Netz aus, welches aus Gefässen mit zarten länglichen Maschen besteht; die Richtung derselben ist eine schräg nach aussen und unten gehende, während sie nach der Trachea hin eine mehr quere wird. Die Anschauung Sappey's, dass sich die Lymphgefässe von der Epiglottis nach abwärts stetig vermindern, konnte ich also gleich Poirier nicht bestätigen. Andererseits kann ich aber auch letztgenanntem Forscher nicht beitreten, wenn er sagt „Le réseau lymphatique de la portion souglottique du larynx est formé d'un lacis extrêmement riche et serré de vaisseaux lymphatiques sous lesquels la muqueuse disparaît presque entièrement ....“ Ich muss vielmehr auf Grund meiner Untersuchungen mit Teichmann[84 u. 59]) hervorheben, dass, wie in allen Schleimhäuten, auch hier Zahl und Weite der Lymphgefässe von der Dicke und Spannung der Schleimhaut abhängig sind. Das Quecksilber scheint bei den sicherlich wohlgelungenen und ausgiebigen Injectionen Poirier's die Lymphgefässe in den meist etwas macerirten und schlaffen Geweben unnatürlich ausgeweitet und so die Schleimhaut selbst verdeckt zu haben, während das ungleich feinere Arbeiten mit der Teichmann'schen und Gerota'schen Injectionsmasse die Verhältnisse in mehr normaler Weise wiederspiegelt.

Es fällt nun auf, dass sich das Kehlkopfinnere in zwei von einander ziemlich scharf geschiedene Lymphgebiete theilt, ein oberes und ein unteres, welche nur durch die Lymphgefässe der hinteren Kehlkopfwand mit einander in Verbindung stehen. Die Grenze der Lymphgebiete wird durch die wahren Stimmbänder gebildet und ist bedingt durch die bereits erwähnte geringe Zahl der Lymphgefässe auf diesen, sowie durch ihre auffallende Zartheit, so dass aus mechanischen Gründen ein Lymphaustausch über dieselben hinweg erschwert wird. Ein eigentliches Netz auf den Ligamenta vocalia vera zu injiciren, ist mir nur unvollkommen gelungen; und von der Nachbarschaft aus füllten sich nur äusserst zarte, unter einander parallel und längs den Stimmbändern verlaufende Capillaren. Diese endigen — soweit ich beobachten konnte — nirgends blind, so dass es sich also nicht um zwei anatomisch vollständig getrennte Lymphgebiete handelt; praktisch jedoch besteht hier eine scharfe Scheidung; denn es ist mir niemals gelungen, von dem oberen Lymphgebiete aus (den falschen Stimmbändern, Morgagni'schen Taschen u. s. w.) über die Ligamenta vocalia hinweg die untere Hälfte des Kehlkopfes zu in-

Digitized by Google

jiciren, und umgekehrt. Ebenso wenig gelang dies zwischen den vorderen Ansatzpunkten der Stimmbänder, der vorderen Commissur, so dass, wie gesagt, nur die hintere Wand des Kehlkopfinnern eine allerdings relativ breite Verbindung zwischen oberem und unterem Lymphgebiet bildet.

Das obere Lymphgebiet sammelt sich an den seitlichen Theilen der Epiglottis, nahe den aryepiglottischen Falten, um dort den Kehlkopf zu verlassen und durch die Plica pharyngo-epiglottica und die Membrana thyreo-hyoidea ihre abführenden Gefässe nach aussen zu senden. Das untere Lymphgebiet hat seine Abflussbahnen durch Gefässe, welche an der Cartilago cricoïdea in weiter unten näher zu schildernder Weise den Larynx verlassen.

Die Lymphgefässe des Kehlkopfes communiciren mit der Umgebung nach allen Richtungen hin, und ebenso giebt die Mittellinie keine Grenze ab zwischen rechts und links.

Die Lymphgefässe der Trachea bilden, ähnlich der subglottischen Gegend des Kehlkopfes, ziemlich dicht gelagerte Maschen von erheblich zarteren und feineren Gefässen als dort. Die Richtung der Maschen ist eine quere, entsprechend der queren Lage der Trachealringe (s. Taf. II, Fig. 1), während am membranösen Theil der Trachea das ziemlich dichte, aber ebenfalls zarte Lymphnetz eine Längsrichtung gewinnt.

Besonders dicht gelagerte Lymphcapillaren finden sich an der dem Rachen und Oesophagus zugekehrten Fläche der hinteren Kehlkopfwand, also in der Schleimhautbedeckung der hinteren Seite des Ringknorpels; eine Thatsache, die Sappey ebenfalls hervorhebt. Nach der Speiseröhre hin nehmen Dichtigkeit und Weite der Lymphcapillaren rasch ab, so dass der Oesophagus nur zartere, längs gestellte Gefässe aufweist.

Eine besondere Eigenthümlichkeit der Kehlkopflymphgefässe und auch derjenigen der Trachea, welche bereits von Sappey und Poirier betont wurde, ist das auffallende Sichvermindern derselben beim Erwachsenen. Während die Injection schöner Netze und die Füllung der regionären Drüsen beim Neugeborenen für den mit der Technik Vertrauten keine aussergewöhnlichen Schwierigkeiten bietet, gelingt bereits an den Organen von mehrere Jahre alten Kindern die Füllung der regionären Drüsen nicht mit derselben relativen Leichtigkeit; und beim Erwachsenen bereiten Injectionen von Schleimhautnetzen grosse Schwierigkeiten, sie gelingen nie so vollständig und unschöne Extravasate sind dabei nicht zu vermeiden. Die Lymphgefäss-

Digitized by Google

netze selbst erscheinen, wenn auch noch ziemlich dicht, so doch im Verhältniss wesentlich zarter, als beim Neugeborenen. Bekanntlich besitzen die Lymphgefässe überhaupt in der ersten Lebenszeit eine relativ grosse Weite — Stahr[57]) (S. 43) gelang die Injection der Lymphgefässe des Nierenparenchyms am besten bei einer Frühgeburt am Ende des sechsten Monats — und ein gewisses relatives Zurückbleiben derselben im Wachsthum ist Regel; dies ist mir jedoch bei meinen Lymphgefässuntersuchungen überhaupt, wenigstens bis jetzt, gerade bei Kehlkopf und Trachea in besonderer Weise aufgefallen.

2. Die regionären Lymphdrüsen des Kehlkopfes.

Die Stämmchen, welche die Lymphe aus dem oberen Gebiet des Kehlkopfinneren sammeln, je drei bis sechs an Zahl, treten beiderseits nahe vor der Arteria laryngea superior durch den lateralen Theil der Membrana thyreo-hyoïdea hindurch, reduciren sich meist auf zwei oder vier Gefässe und ziehen in mehr oder weniger gerader Richtung mitunter auch im Bogen lateralwärts, zum Theil entsprechend dem Verlauf der Arteria laryngea superior über die Carotis hinweg zu Drüsen, welche an und auf der Vena jugularis communis in Höhe der Carotistheilung gelegen sind. Häufig beobachtet man, dass der obere Stamm sich nach hinten bis etwa an das Ende des Zungenbeinhornes wendet, dann nach Ueberkreuzung des Nervus hypoglossus hinter letzterem nach aussen zieht, um in eine am seitlichen Biventerbauch und lateral der Jugularis liegende Drüse zu münden. Andererseits kann einer der unteren Stämme zu Drüsen führen, welche unterhalb der Carotistheilung liegen; ja es können sogar Gefässe unter Ueberkreuzung der anderen an den geschilderten Drüsen vorbei zu Lymphknoten ziehen, welche etwa in Höhe der Mitte oder des unteren Poles der Schilddrüse, ja noch tiefer der Jugularis aufliegen, ein Verhalten, dem man am Lymphsystem häufig und vielerorts begegnet (Stahr u. A.) Wiederholt fand ich fernerhin eine kleine Drüse unterhalb des sehnigen Ansatzes des Biventer am Zungenbeinhorn, oder dem lateralen Rande des Musculus thyreo-hyoïdeus anliegen (siehe Taf. III, Fig. 2). Dieselbe konnte von der Epiglottis sowie dem Ligamentum aryepiglotticum und dem Sinus pyriformis aus injicirt werden, während mir ihre Füllung von den Schleimhautnetzen des Kehlkopfinneren aus nicht gelang. Einmal sah ich bei Injection des Cavum pharyngo-laryngeum eine Drüse seitlich am oberen Schildknorpelrande, eine zweite kleine, nicht injicirte Drüse lag der Membrana thyreo-hyoïdea direct,

Digitized by Google

aber ebenfalls seitlich auf und ein dritter Lymphknoten fand sich am lateralen Rande des Musculus thyreo-hyoïdeus. Als weitere Variante wäre zu erwähnen, dass aus dem oberen Lymphgebiet des Kehlkopfes und von der Epiglottis her wiederholt Stämmchen, die durch die Membrana thyreohyoïdea durchtraten, nach unten zu Drüsen zogen, welche der Schilddrüse und ihrer Kapsel vorn und seitlich auflagen. Topographisch anatomisch sind jedoch all' diese beschriebenen Lymphknoten den Gl. cervicales profundae zuzurechnen und ihre Lage ist, wie gesagt, nur als eine Variante des typischen Befundes anzusprechen, insofern, als sich erstere mehr oder weniger vom grossen Gefässstrang des Halses medianwärts entfernt haben.

Die Lymphe aus dem Gebiete unterhalb der wahren Stimmbänder kann an zwei Stellen das Kehlkopfinnere verlassen: nämlich an der vorderen Peripherie des Larynx durch das Ligamentum crico-thyreoïdeum sive conicum sowie hinten neben dem membranösen Theil der Trachea durch das Ligamentum crico-tracheale; also sowohl vorn und oberhalb der Cartilago cricoïdea, wie auch hinten und unterhalb derselben.

Vorn und oberhalb des Ringknorpels sind es wenige, äusserst dünne Stämmchen, die nahe der Mittellinie nach aussen treten, sei es beiderseits mit den Vasa crico-thyreoïdea, oder genau median, oder an all' den genannten Stellen die Membran durchbrechend. Ein oder mehrere Gefässe ziehen alsdann zu einer prälaryngeal gelegene Drüse, die meist median zwischen den Musculi crico-thyreoïdei auf dem Ligamentum conicum, manchmal etwas tiefer auf dem Isthmus, oder auch etwas seitlich liegt. Mitunter communicirt diese Drüse mit einer zweiten, unterhalb von ihr gelegenen und ebenfalls als praelaryngeal zu bezeichnenden Drüse; auch kann ein Aestchen von ihr lateralwärts weiterziehen. Wiederholt sah ich ein weiteres Stämmchen median über den Isthmus glandulae thyreoïdeae hinweg zu einer unterhalb der letzteren und nahe dem Iugulum der Trachea vorn aufliegenden Drüse treten. Weiterhin ziehen öfters ein oder zwei zarte Stämmchen im Bogen um den oberen Rand der Thyreoïdea zu ein oder zwei Drüsen, die der Jugularis, etwa der Mitte des Sternocleidomastoïdeus entsprechend, anliegen. Poirier[45]) sah einmal ein Gefäss von Ligamentum conicum nach oben über die Cartilago thyreoïdea zu einer dort gelegenen Drüse treten. Auch ich beobachtete zweimal eine ähnliche Drüse, die am oberen Rande des Schildknorpels und am lateralen Rande des Musculus thyreo-hyoïdeus lag; das eine Mal zog ein, wie es schien, gefässhaltiger Strang vom ligamentum conicum

Digitized by Google

zu ihr hinauf; er war jedoch nicht injicirt und sonach ist dieser Befund nicht weiter verwerthbar.

Diese soeben beschriebenen abführenden Gefässe sind durchweg klappenhaltig. Die Injection derselben ist, wohl wegen ihres zarten Charakters, schwierig und nicht selten wird sie durch Extravasate gestört.

Das nähere Quellgebiet dieser Drüsengruppen ist der vordere subglottische Theil des Kehlkopfes und sie ist bereits von der dicht an und unterhalb der wahren Stimmbänder liegenden Schleimhaut injicirbar.

Besonders diesem Theile des Lymphgefässapparates des Larynx hat Poirier[45]) seine Aufmerksamkeit zugewandt und er war auch der Erste, welcher die praelaryngeal gelegenen Lymphknoten (Ganglions prélaryngés) mittels Injection und Präparation eingehend studirte und beschrieb. Durch meine Versuche konnten seine Resultate nur voll und ganz bestätigt und bezüglich der weiteren Lymphgefässverbindungen über den Isthmus der Thyreoïdea hinweg und nach den cervicalen Drüsen hin, erweitert werden.

Unterhalb des Ringknorpels am Ligamentum cricotracheale, hinten dicht neben dem membranösen Theil der Trachea ist der zweite Sammelpunkt für die Lymphe aus dem subglottischen Larynxgebiet. Dort treten mehrere Stämmchen hervor. Ihre Zahl festzustellen erschien schwierig; bei guten Injectionen mochten es etwa drei bis sechs sein. Sie ziehen entlang dem Nervus recurrens ihn theilweise umspinnend zu kleinen Drüsen, welche in dessen Nähe in wechselnder Höhe liegen. Eine dieser Drüsen wurde ganz nahe an der Austrittsstelle der Gefässe aus dem Larynxinnern seitlich vom Oesophagus gefunden und einmal zogen zwei Stämmchen vom Ligamentum crico-tracheale direct nach hinten zu zwei Drüsen, welche sich beim Kinde an der hinteren, medianen Circumferenz der Thyreoïdea, also hinter dem Anfangstheil der Speiseröhre befanden (Taf. II, Fig. 1). In nicht injicirtem Zustande sah ich bei meinen Präparationen häufig solch' eine Drüse hinter dem Oesophagus, so dass ich geneigt bin, sie als ein constantes Gebilde zu bezeichnen; sie ist jedoch nicht nur vom Kehlkopf, sondern, wie ich mich überzeugen konnte, auch vom Pharynx aus injicirbar. — In einem Falle trat ein feines Zweigchen um den Ringknorpel herum nach vorn zu einer dem Isthmus thyreoïdeae aufliegenden Drüse (Ganglion pré-laryngé).

Wiederholt konnte ich zahlreiche Stämmchen darstellen, welche durch ihre mannigfachen Kreuzungen und Anastomosen ein netzartiges

Digitized by Google

Aussehen gewannen. Sie umspinnen alsdann zum Theil den Vagus, zum Theil treten sie auf die ihr gegenüberliegende Schilddrüsenfläche über, wo sie sich wiederum in ähnlicher Weise ausbreiten. Dabei durchsetzen sie mehrere kleine Drüsen, welche sowohl auf der Thyreoïdea — eine derselben nahe am unteren Pol — als auch nahe dem Vagus liegen und dort zwischen Trachea und Carotis im lockeren Zellgewebe bis in die Höhe des Sternums hinabreichen; einmal liessen sich sogar injicirte Aeste bis zu den supraclavicularen Drüsen verfolgen (siehe Taf. II, Fig. 3).

Das Quellgebiet dieser Drüsengruppe ist in dem hinteren Theil des subglottischen Raumes und vor Allem in der hinteren Larynxwand zu suchen.

Obgleich nun die pathologisch-anatomische Bedeutung dieses Kehlkopfabschnittes immerhin keine geringe ist, so sind doch die anatomischen Verhältnisse des ihm zugehörigen Lymphgefässsystems bislang nur wenig beachtet worden; denn die Litteratur berichtet nur kurz von Lymphgefässen, die aus dem Kehlkopfinneren zu Drüsen gehen, welche an den Endverzweigungen des Vagus liegen („ ... se rendent dans les très petits ganglions, qui entourent la partie terminale des nerfs récurents"). Sappey[18]) (Seite 110).

Die Lymphgefässe der Luftröhre verlassen das Organ meist seitlich zwischen den Trachealringen, um sich zu zahlreichen Drüsen zu begeben, die in der von ihr und dem Oesophagus gebildeten Furche nahe dem Vagus liegen. Etwa in halber Höhe der Trachea ziehen durch die genannten Drüsen hindurch, oder auch an ihnen vorbei direct von der Luftröhrenschleimhaut aus Gefässstämmchen lateralwärts hinüber zu den tiefen cervicalen Drüsen, (unterer Gruppe oberhalb des Schlüsselbeines). Die erstgenannten Lymphknoten am Vagus konnten zum Theil bereits vom Kehlkopf aus durch das Ligamentum crico-tracheale in der oben geschilderten Art und Weise injicirt werden. Fast regelmässig treten einige zarte Gefässe vorn median oder nahe der Mittellinie am Ligamentum crico-tracheale oder zwischen den oberen Ringknorpeln hervor, von denen ein oder zwei Stämmchen sich hinauf zu den sogenannten praelaryngealen Drüsen begeben, während die anderen nach unten und der Seite hin ziehen (siehe Taf. III, Fig. 3). Wiederholt verlief sogar ein Gefäss im langen Bogen hinab zu einer Drüse, welche unweit vom Iugulum links vorn der Trachea auflag.

Gouguenheim und Leval-Picquechef[14]) zerlegten die neben der Trachea liegende Drüsenkette in drei Gruppen von Lymphknoten und stützten sich dabei auf eine grössere Zahl von Befunde, welche

Digitized by Google

sie bei der Präparation von normalen und pathologischen Halsorganen erhoben hatten. Mitunter konnte ich dieses Eintheilungsprinzip bestätigen, im Grossen und Ganzen erschien es mir jedoch etwas gesucht und nicht immer exact durchführbar.

Zu den Lymphgefässen des Kehlkopfes stehen noch die Saugadern des untersten Theiles des Schlundkopfes, des Cavum pharyngo-laryngeum in naher Beziehung. Sie sammeln sich in dessen vorderen, seitlichen Partien, in dem Recessus pharyngo-laryngeus (Sinus pyriformis), treten dort von der Schleimhaut aus in die Tiefe und, reducirt auf einige wenige Stämmchen, durchbrechen sie alsdann die Membrana thyreo-hyoïdea. Häufig trat sogar nur ein injicirter Gefässstamm durch letztere hindurch. Vereint mit den abführenden Saugadern des oberen Kehlkopfgebietes ziehen nun die geschilderten Pharynxgefässe zu denselben tiefen cervicalen Drüsen, wie jene. In dem einen Falle, auf den ich bereits weiter oben hinwies, fand sich sogar eine Drüse dicht am lateralen Rande des Schildknorpels; diese musste erst der Gerota'sche Farbstoff durchsetzen, bevor er zu den an den grossen Halsgefässen gelegenen Lymphganglien gelangte.

Sappey[48]) bezeichnet als regionäre Drüsen des untersten Rachenabschnittes Lymphknoten, welche nahe der oberen Brustappertur liegen („.... situés à l'entrée du thorax"). Diesen Befund konnten wir also nicht bestätigen; es scheinen mir vielmehr die gedachten Drüsen zum Lymphgebiet des Oesophagus zu gehören, welches ja allerdings durch seine Schleimhautcapillaren mit demjenigen des Rachens communicirt. Mir ist vom Pharynx aus die Injection dieser für die Speiseröhre regionären Drüsen nicht gelungen, und überhaupt ist die Darstellung der Schleimhautlymphcapillaren an der Grenze dieser beiden Organe keineswegs leicht.

Wenn wir nun die Resultate der mitgetheilten Untersuchungen nochmals kurz zusammenfassen, so ergeben sich etwa folgende Feststellungen:

1. Die Schleimhaut des Kehlkopfs zeigt im Vergleich zu anderen Schleimhäuten im Grossen und Ganzen etwa einen mittleren Reichthum von meist zarten Lymphgefässen; die Menge derselben wechselt jedoch in den einzelnen Theilen des Organes und ist, wie bereits Teichmann[34]) hervorhob, von der Spannung und Dicke der Schleimhaut abhängig. Dementsprechend sind besonders die dem Oesophaguseingang zugekehrte Schleimhautbedeckung der Ringknorpelplatte und, im Kehlkopf, die Gegend der Morgagnischen Taschen von dichten Netzen relativ weiter Saugadercapillaren

Digitized by Google

durchzogen, während an den anderen Theilen dieselben enger sind und weniger dicht liegen, und an den wahren Stimmbändern so zart und spärlich sind, dass ihre Füllung mit dem Farbstoff nur unvollkommen gelingt und auch von den angrenzenden Schleimhautabschnitten aus eine Injection über sie hinweg mir niemals glückte.

2. Man kann sonach im Kehlkopfinneren praktisch zwei Lymphgebiete, ein oberes und unteres, unterscheiden, die durch die wahren Stimmbänder von einander gesondert sind, und nur an der hinteren Kehlkopfwand mit einander in freier Verbindung stehen. Im Uebrigen communiciren die Schleimhautnetze des Kehlkopfes überall unter sich und mit der Umgebung.

3. Die Lymphgefässe des Kehlkopfes verlassen an drei Stellen das Organ; nämlich:

a) Durch die Membrana thyreo-hyoïdea nahe den vasa laryngea superiora treten die Abflusscanäle aus dem oberen Lymphgebiet und der Epiglotis; sie ziehen hinüber zu den tiefen cervicalen Drüsen, vornehmlich zu denen, die nahe der Bifurcation der Carotis oder etwas weiter abwärts liegen.

b) Durch das Ligamentum conicum treten wenige zarte Gefässe zu ein oder zwei praelaryngeal gelegenen Drüsen (Ganglion pré-laryngé Poirier) und können weiterhin einerseits über den Isthmus thyreoïdeae zu einer prätrachealen, andererseits um den Schilddrüsenlappen herum zu den cervicalen (an der Jugularis gelegenen) Drüsen gelangen. Das Quellgebiet dieser Lymphknoten ist in erster Linie der vordere Theil der subglottischen Kehlkopfschleimhaut.

c) Durch das Ligamentum crico-tracheale hinten neben dem membranösen Theil der Trachea treten zarte Gefässe, welche die Lymphe vorwiegend aus dem hinteren Theil des unteren Kehlkopflymphgebietes sammeln; sie communiciren mit Drüsen, die entlang dem Recurrens und Vagus in der von Oesophagus und Trachea gebildeten Furche bis hinab zur oberen Brustappertur zu finden sind und dann seitlich mit den Gl. supraclaviculares in Verbindung stehen. Gouguenheim und Leval-Picquechef nennen erstgenannte Drüsen „ganglions péri-tracheo-laryngiens"; da sie jedoch, besonders die Lymphe aus der Trachea, und, wie ich mich durch Injectionen überzeugte, auch diejenige aus dem Oesophagus theilweise aufnehmen, so könnte man sie vielleicht Gl. oesophageo-tracheales laterales nennen, kurz bezeichne ich sie als peritracheale Drüsen. — Wiederholt fand ich eine Drüse nächst dem Durchtritt der Gefässe durch das Ligamentum crico-tracheale, sowie

Digitized by Google

eine zweite an der hinteren Circumferenz der Schilddrüse, hinter dem Oesophagus. Mitunter treten auch feine Gefässe auf die der Trachea zugekehrte Schilddrüsenfläche über und dort zu einigen Drüsen, deren eine häufig nahe dem unteren Schilddrüsenpol lag.

Es ist hervorzuheben, dass die zu den Drüsen ziehenden Lymphgefässstämme des oberen Lymphgebietes (sub a) an Kaliber diejenigen des unteren Kehlkopflymphgebietes (sub b und c) weit übertreffen.

4. Die Lymphgefässe der Trachea bilden zarte und feine Netze, deren Maschenrichtung der Lage der Knorpel entspricht und an der Pars membranacea sich parallel der Längsachse des Rohres stellt. Die Gefässe verlassen meist seitlich, einige wenige an der vorderen Circumferenz das Organ.

5. Von den Lymphgefässen des Rachens stehen diejenigen des Cavum pharyngo-laryngeum zum Kehlkopf in Beziehung. Dort treten die Gefässe im Sinus pyriformis zusammen und begeben sich durch die Membrana thyreo-hyoïdea mit denjenigen des oberen Kehlkopflymphgebietes zu den cervicalen Drüsen.

6. Die regionären Drüsen für den Kehlkopf sind demnach vor Allem die tiefen cervicalen Ganglien; aus der unteren Larynxhälfte jedoch und aus der Trachea fliesst die Lymphe in Drüsen, die seitlich der Luftröhre liegen, sowie zu solchen, die praelaryngeal und praetracheal sich befinden. Die Gl. supraclaviculares sind nur von secundärer Bedeutung.

Häufig ziehen Lymphgefässe auch hier, wie überall, an näher gelegenen Drüsen vorbei zu entfernteren; ein directes Ueberspringen ganzer Etappengruppen, also z. B. eine directe Injection supraclavicularer Ganglien unter Umgehung der cervicalen beobachtete ich beim Kehlkopf nicht.

Hinweise auf Pathologie und Chirurgie.

Ein Vergleich der durch die anatomischen Untersuchungen gewonnenen Resultate mit den klinischen Erfahrungen bereitet bezüglich des Kehlkopfkrebses insofern einige Schwierigkeiten, als dieser an und für sich keine häufige Erkrankung darstellt und ausgedehnte Metastasenbildungen dabei, wie schon erwähnt, meist relativ spät und selten auftreten. In Folge dessen sind die Erfahrungen nach dieser Richtung hin keine allzu umfangreichen und in der Litteratur finden sich auch nicht sehr viele genaue Aufzeichnungen hierüber vor.

Allgemein bekannt ist der Sitz von Metastasen in den tiefen cervicalen Lymphknoten; über Drüsengeschwülste, die „seitlich am Hals", „unterhalb des Kieferwinkels", oder am vorderen Rand des

Digitized by Google

Sternocleido-mastoïdeus liegen, wird vielfach berichtet. [Schüller[53]), Salzer[46]), Wassermann[63]) u. A.]

Parker[43]) exstirpirte die dem Verlauf der Carotis folgenden Lymphgefässe und Drüsen bis an die Schädelbasis hin. Lehrreich ist der von Maurer[37]) mitgetheilte und von Czerny operirte Fall eines Lymphosarkoms, das die Epiglottis, die Morgagni'schen Taschen und die Stimmbänder einnahm. Hier wurden fünf Recidivoperationen ausgeführt: das eine Mal wurden Drüsen, die hinter dem rechten Sternocleido mastoïdeus auf der Carotis lagen, exstirpirt, in einer zweiten Operation solche am inneren Rande des linken Kopfnickers in Höhe des Zungenbeines. Bei dem dritten Eingriff war der Tumor „derart mit der Vena jugularis communis und der Vena facialis communis verwachsen, dass man ihn nur nach Resection eines 5 cm langen Stückes aus der ersten Vene und eines $1\frac{1}{2}$ cm langen aus der zweitgenannten entfernen konnte". Zweifelsohne handelte es sich hier um jene typische Drüse, die wir constant im Winkel zwischen Jugularis und Facialis communis vorfanden und die eine Hauptstation für den Lymphstrom des Kehlkopfes und der vorderen Rachengegend darstellt. Das vierte und fünfte Recidiv betraf Drüsen, die rechts und links ebenfalls mit der Vena jugularis verwachsen waren, und schliesslich musste die Carotis communis unterhalb einer zu exstirpirenden und mit dieser fest verwachsenen Drüse unterbunden und resecirt werden; oberhalb des Tumors musste die Carotis externa und interna ligirt werden. Unter erneuter Bildung ausgedehnter doppelseitiger Halstumoren erfolgte schliesslich der Tod. Interessant ist noch der Bericht Madelungs über die Operation des Drüsenrecidivs jenes berühmten ersten Falles Fränkels[10]) von endolaryngealer Heilung eines Kehlkopfkrebses: „Es musste die Vena jugularis in 5 cm Ausdehnung resecirt werden .... Drei- bis vier erbsengrosse, anscheinend nicht veränderte, vom Haupttumor isolirte Lymphdrüsen wurden von dem hinter der Clavicula liegenden Theil der Vene abgelöst .... Die kleineren Drüsen zeigten beginnende Krebswucherung."

Auch bei der Durchsicht der im Breslauer pathologischen Institut zur Obduction gekommenen Fälle von Larynxkrebs fand ich eine Affection der tiefen cervicalen Drüsen meist verzeichnet. Einmal war „die linke Vena jugularis in Ausdehnung der Grösse einer normalen Thyreoïdea und in deren Höhe von Tumormassen derart umwuchert, dass sie nicht mehr durchgängig war."

Mitunter liegen die Tochtergeschwülste am Halse dem Kehlkopf selbst näher an.

So theilt Salzer[46]) eine Beobachtung mit, wo in der Höhe des rechten Zungenbeinhornes eine haselnussgrosse, druckempfindliche Geschwulst unter der Haut lag. In Landerer's Fall 3[29]) war eine wallnussgrosse, harte, mit dem Kehlkopf zusammen verschiebliche Drüse in der rechten Carotisfurche vorhanden. Einen ähnlichen Befund wies die Beobachtung Zeissl's[65]) auf, und Woltering[64]) fand links neben dem Larynx eine gut wallnussgrosse Drüse. Auch Herr Professor Kümmel hatte die Freundlichkeit, mich auf diese Lokalisation der ersten Tochter-

Digitized by Google

geschwülste nahe am Zungenbeinhorn beim Cancer extrinsèque aufmerksam zu machen.

Entweder sind dies nun cervicale Drüsen, welche den grossen Gefässen anliegen, die aber in Folge der Anschwellung etwas medianwärts gedrängt erscheinen, oder es ist eine jener kleinen Drüsen, die ich wiederholt am grossen Zungenbeinhorn beziehungsweise nächst dem Schildknorpel antraf, krebsig infiltrirt.

Die Lage der von Metastasen ergriffenen cervicalen Drüsen lässt, wie ich meine, im Allgemeinen keinen Rückschluss auf den genaueren Sitz des primären Larynxtumors zu; wenigstens bietet die anatomische Anordnung der Lymphgefässverbindungen keine Anhaltspunkte dafür. Immerhin meinen Tostain[61]) und Sendziak[55]), dass beim cancer intrinsèque die höher, d. h. die in Höhe der Membrana thyreo-hyoïdea gelegenen cervicalen Drüsen zuerst ergriffen seien, während beim cancer extrinsèque eine unterhalb dieser gelegene Drüsengruppe vorerst Metastasen zeige (Sendziak) oder umgekehrt (Schwartz[54]). Allerdings steuerten in einigen meiner Injectionspräparate von der Epiglottis aus die Lymphgefässe direct nach unten zu Drüsen, welche in der mittleren Höhe des Halses am Gefässstrang oder weiter median nahe der Thyreoïdea lagen; andererseits führten aber auch vom Kehlkopfinnern aus hierher Gefässe, während sich jedoch der Hauptstrom zu der an der Carotistheilung gelegenen Drüsen begab. Ein einigermassen verwerthbarer Unterschied in der Gefässvertheilung besteht aber demnach nicht. Nichtsdestoweniger könnte man vielleicht die Thatsache practisch verwerthen, dass die wenigen Fälle, in denen ich die nahe an der Membrana thyreo-hyoïdea, am Zungenbein oder am oberen Schildknorpelrande gelegenen kleinen Drüsen darstellen konnte, lediglich Injectionen der Epiglottis, der aryepiglottischen Falte und des Cavum pharyngo-laryngeum betrafen. Dies besonders, da v. Mikulicz und Kümmel[40]), wie oben angedeutet, bei Tumoren des Sinus pyriformis „eine solche Drüsenschwellung in der Lücke zwischen Schildknorpel und Zungenbein bei älteren Leuten immer für sehr verdächtig“ halten.

Metastasenbildungen in den anderen regionären Drüsen des Kehlkopfes, also in den praelaryngealen und peritrachealen, sind wenig bekannt. Vielleicht kommen sie überhaupt seltener oder erst in späteren Stadien der Erkrankung vor, was mir insofern plausibel erscheint, als die zuführenden Gefässe dieser Lymphknoten bedeutend enger und zarter sind, als die Gefässstämme, welche die Verbindung des oberen Kehlkopflymphgebietes mit den tiefen cervicalen Drüsen darstellen. Auf diese anatomische Eigenthümlichkeit machte bereits

Digitized by Google

Sappey[48]) aufmerksam, indem er sagt: „Mais tous ces ramuscules de la moitié inférieure du larynx sont d'une telle ténuité qu'on ne saurait leur appliquer la dénomination de troncs. Les seuls vaisseaux, qui méritent ce nom sont ceux qui passent au-dessous des plis arythenoepiglottiques entre le larynx et l'os hyoïde." Nimmt man noch hinzu dass diesen zarten Gefässstämmchen auch ein Quellgebiet entspricht, dessen Lymphkapillaren im Vergleich zu denen des Kehlkopfeinganges ebenfalls zarter und weniger zahlreich sind, so wären allerdings die Bedingungen für eine Verschleppung der Keime in die gedachten Follikelapparate nicht sehr günstige. Endlich ist noch zu berücksichtigen, dass primäre, maligne Tumoren im subglottischen Raum und an der hinteren Kehlkopfwand überhaupt nicht häufig sein sollen (siehe Schwartz[54]) (S. 26) und Schech[49]) (S. 1148); secundär allerdings greifen die Wucherungen nicht selten auf diese Theile des Larynx über; und so kommen nichtsdestoweniger Metastasen in den fraglichen Drüsen vor.

Ueber Anschwellungen der prälaryngealen Drüsen finden sich wenig Angaben.

In der Litteratur findet sich eine Notiz von Maas[35]), der bei seiner im Jahre 1874 in Breslau ausgeführten Larynxexstirpation wegen eines das ganze Kehlkopfinnere ausfüllenden Tumors eine über der Mitte des Schildknorpels liegende Drüse mitentfernte. In einem von Albert operirten und durch Zeissl[65] mitgetheilten Fall eines primär vom rechten Stimmbande ausgehenden und allmählich fast die ganze rechte Larynxhälfte ausfüllenden Epithelialcarcinoms waren sowohl etwas unterhalb der Incisura superior des Schildknorpels, als auch in der Höhe des rechten Zungenbeinhornes je eine Lymphdrüse nachzuweisen, die sich bei der Operation als carcinomatös erwiesen. Sodann war es wiederum Herr Prof. Kümmel, welcher auf Grund eigener Erfahrungen mich beim Anblick meiner Injectionspräparate auf die Localisation von Tochtergeschwülsten in den praelaryngealen Drüsen aufmerksam machte.

Auch über Metastasenbildungen in den peritrachealen Drüsen fand ich wenig klare Aufschlüsse in der Litteratur.

Nur Jurasz[21]) weist mit Fränkel darauf hin, „dass manchmal kleine carcinomatöse Drüsenschwellungen in der Tiefe der Weichtheile, ... oder in der Furche zwischen dem Oesophagus und der Trachea beim Lebenden gar nicht gefühlt und erst bei der Obduction entdeckt werden". Einen derartigen, von Semon beobachteten Fall theilt Bergeat[1]) mit, und bei dem schon citirten Maurer'schen Fall[37]) entnehmen wir aus dem Sectionsprotokoll, dass die Trachea ungefähr 4 cm nach unten von der Tracheotomieöffnung beginnend, in einer Ausdehnung von 2 cm erweicht und comprimirt ist durch die dort vorhandenen Lymphdrüsenschwellungen.

Einigemal war auch aus den Sectionsprotokollen des Breslauer

Digitized by Google

pathologischen Institutes die in Frage stehende Localisation der Tochtergeschwülste zu ersehen.

In einem Falle (sec. Dr. Storch, d. 8. Mai 1895) lautete die pathologisch-anatomische Diagnose: „Vulnus ex exstirpatione laryngis et portionis anterioris oesophagi. Noduli carcinomatosi circum hoc vulnus. Infiltratio carcinomatosa Gl. lymphaticarum oesophagi et tracheae". In einem weiteren Falle von ausgedehntem Carcinom, welches die linke Seite der hinteren Rachenwand, die Epiglottis und den ganzen Kehlkopf bis zum unteren Ringknorpel völlig zerstört hatte, fanden sich „sämmtliche Drüsen in der Umgebung des Kehlkopfes" inficirt (sec. Dr. Stolper, d. 29. December 1892). Und bei einer dritten Section fand Dr. Stolper (d. 20. April 1898) ein Carcinom, welches die Stimmbänder und die Basis der Epiglottis total zerstört hatte und in den Sinus pyriformis weitergewuchert war. Auch hier bestanden carcinomatöse Metastasen in den peritrachealen Drüsen.

Auch Drüsen, die an und hinter dem Oesophagus liegen, können Sitz von Tochtergeschwülsten werden, wie die Obduction des von Zeissl[65]) mitgetheilten und bereits oben erwähnten Falles zeigte, denn dort fand sich im retro-ösophagealen Gewebe eine carcinomatöse Drüse. Auch Herr Prof. Kümmel berichtete mir von einem Drüsenrecidiv, welches sich in einem Falle anscheinend hinter dem Oesophagus entwickelt hatte. Offenbar kam hier jener Lymphknoten in Betracht, der nahe der Durchtrittsstelle der Lymphgefässe durch den hintern Theil des Ligamentum crico-tracheale dem Oesophagus seitlich anlag, oder jener, den wir constant an der hinteren Circumferenz des Schilddrüsenlappens hinter dem Oesophagus vorfanden und dessen Injection mir einmal vom Kehlkopfinnern aus gelang (siehe Taf. I, Fig. 1).

Bei streng einseitiger Larynxaffection sind gewöhnlich nur die Drüsen der entsprechenden Körperhälfte erkrankt, wenigstens fand ich in der Casuistik, die ich darauf hin durchsah, keinen hier einschlägigen Fall, der gekreuzte oder doppelseitige Metastasen aufwies. Auch gelang es mir nicht bei meinen Experimenten, wie dies bei Pharynx und Zunge der Fall ist, von der einen Kehlkopfhälfte aus die Drüsen der anderen Seite zu injiciren, trotzdem der Farbstoff in den Schleimhautcapillaren die Mittellinie ohne Weiteres überschritt.

So sehen wir also, dass an all' den durch die anatomische Untersuchung festgestellten Drüsengruppen Metastasen auftreten und mitunter sehr wohl auch praktische Bedeutung gewinnen können. Dies besonders, da trotz des allerseits hervorgehobenen, meist relativ gutartigen Verlaufes, der Kehlkopfkrebs immer noch den Charakter des Tückischen und Unberechen-

Digitized by Google

baren mit den gleichartigen Erkrankungen anderer Organe gemeinsam hat. Stehen doch den zahlreichen Erfahrungen von ausgedehnten Zerstörungen des Larynx, bei denen auch die Obduction keine Metastasen auffinden liess, Erfahrungen, die wir durch die Sectionsprotokolle des Breslauer pathologischen Institutes noch erweitern könnten, eine grosse Reihe von Fällen gegenüber, bei denen die Tochtergeschwülste das erste, manchmal sogar das einzige Symptom des Kehlkopftumors darstellen. Ich verweise nur auf die Berichte von V. von Bruns[3]), Tietze[60]) Schwarz[54]) (Seite 106), auf einen von Le Dentu in der Société de chirurgie vorgestellten Fall, wo erst die Obduction den Primärtumor entdecken liess, während er der Laryngoskopie entgangen war. Ferner teilt Tostain[61]) (Seite 22) eine einschlägige Beobachtung mit und zwei solche von Dupley. Auch ich erinnere mich eines analogen Falles, der allerdings nicht den Kehlkopf betraf, immerhin aber vielleicht einiges Interesse beanspruchen darf.

Ein kräftiger Mann, Anfang der Dreissiger, bemerkte eine schnell wachsende, hühnereigrosse Geschwulst in der linken Halsseite. Die Untersuchung ergab keine sonstigen Krankheitserscheinungen. Bei der Operation (Prof. Kolaczek) fiel es auf, dass der blutreiche Drüsentumor mit der Vena jugularis stark verwachsen war; und noch auffälliger war es, dass die mikroskopische Diagnose zwischen einem Carcinom und einem alveolär angeordneten Sarkom schwankte. Eine erneute Untersuchung des Kranken ergab keinen anderen Primärtumor, und erst, als jener mehrere Wochen später mit einer neuen, rasch wachsenden Geschwulst an der anderen Halsseite ins Spital zurückkehrte, konnte ein kleiner Tumor tief unten an der Zungenbasis als primäre Krankheitsursache entdeckt werden. Der Patient verweigerte die Operation und starb nicht lange Zeit darauf zu Haus.

Ein weiterer, wie mich dünkt, recht bemerkenswerther Fall betrifft zwar auch keinen Kehlkopftumor, sondern die selten beobachtete Localisation eines primären Carcinoms in der Trachea mit enormer Metastasenbildung.

Am 5. August 1895 kam die 50jährige Schlosserswittwe J. K. in das Breslauer städtische (Allerheiligen-) Hospital (Primärarzt Prof. Buchwald) unter den Zeichen einer starken Dyspnoë und mit Oedemen zur Aufnahme. Am Hals zeigte sich Anfangs nur rechts, später auch links eine den Lymphdrüsen entsprechende, harte, kuglige, etwa apfelgrosse Geschwulst, die Anfangs unter der Haut verschieblich war, später jedoch, besonders rechts, mit der Haut verlöthete. Unter raschem Wachsthum erreichte die Schwellung rechts die Clavicula und Unterschlüsselbeingrube. Die Dyspnoë stieg allmählich, die Oedeme nahmen zu und schliesslich war das Gesicht bis zur Unkenntlichkeit gedunsen. — Die Gegend über dem oberen Ende des Sternums war gedämpft. Eine

Digitized by Google

sichere Diagnose konnte nicht gestellt werden; es musste ein die Luftwege comprimirender Tumor mit Metastasen in den Halslymphdrüsen angenommen werden.

Am 19. September erfolgte der Tod und die Tags darauf im pathologischen Institut vorgenommene Obduction (Dr. Mutschler) ergab im Wesentlichen Folgendes:

Die mittelgrosse, weibliche Leiche zeigt Oedeme an den Extremitäten und ein stark entwickeltes Fettpolster. In der rechten Supra- und Infraclaviculargrube fühlt man derbe Drüsenpackete, ebenso an der linken Halsseite und Oberschlüsselbeingegend. Bei der Eröffnung der Leiche und beim Abpräpariren der Brusthaut gewahrt man, dass die erwähnten Drüsenpackete beiderseits fest mit der Clavicula verlöthet sind. In der rechten Unterschlüsselbeingrube sind sie zum Theil mit dem Musculus pectoralis und mit dem Nervenplexus verwachsen, dort reichen sie noch tief axillarwärts herunter und umwuchern die Arteria brachialis vollkommen. Nach oben zu setzen sich am Hals die Drüsenwucherungen bis in Kehlkopfhöhe fort und erreichen rechts von letzterem die Grösse eines kleinen Kindskopfes, links die einer männlichen Faust.

Kehlkopf und Trachea sind etwas geröthet und geschwellt. Die Trachea ist zwei Finger breit oberhalb der Bifurcation mit weisslichen, confluirenden, bis linsengrossen, platten Knötchen übersät, welche sich in die weiteren Verzweigungen der Trachea nach unten fortsetzen. Der Oesophagus zeigt keine Veränderungen.

Die Lungen sind in grösserer Ausdehnung mit der Costalpleura verwachsen. Im Uebrigen sind sie theils mit frischen, theils mit älteren fibrinösen Auflagerungen bedeckt. Die Oberfläche derselben ist röthlich, schiefergrau und lässt vereinzelte, bis hirsekorngrosse Knötchen durchschimmern. Sämmtliche Lungenlappen fühlen sich lufthaltig an. Auf dem Durchschnitt sind dieselben emphysematös und zeigen mässige Stauung.

Die übrige Section ergab keine weiteren, hier in Betracht kommenden Veränderungen.

Die pathologisch-anatomische Diagnose lautete: Carcinoma tracheae. Metastases carcinomatosae in gl. lymphaticis colli et regionis supra- et infraclavicularis. — Myodegeneratio cordis, Pleuritis exsudativa, Nephritis interstitialis. — Metastases carcinomatosae peritonei singulares.

Hier hatte also der infiltrirende Luftröhrenkrebs ausserordentlich grosse Tochtergeschwülste vor allen Dingen in den cervicalen und den ebenfalls zum Lymphgebiet der Trachea gehörenden supraclavicularen Drüsen gesetzt. Von da aus waren rechts, wohl auf retrogradem Transport, die Keime in die infraclaviculare und sogar bis nahe an die axillare Drüsenkette verschleppt worden. Diese auffallend weitgehende Verbreitung des Tumors auf dem Lymphwege mit solch' excessivem und schnellem Wachsthum der Tochtergeschwülste ist um-

Digitized by Google

so bemerkenswerther, als die dünne und straff gespannte Trachealschleimhaut mit ihren, besonders beim Erwachsenen — wie wir sahen — äusserst zarten Lymphcapillaren für die Weiterverbreitung krankhafter Processe von vornherein wenig geeignet erscheint. Und in der That führen auch erfahrungsgemäss die Luftröhrencarcinome auffallend selten zu Metastasen. Von den 31 Fällen von Trachealkrebs, welche nach P. v. Bruns[3]) (S. 976) bis jetzt bekannt sind, fanden sich secundäre Krebsknoten „einmal nur in der Lunge (Virchow-Gerhardt), einmal in den Lungen sowie in der Vena cava, einmal im Mediastinum und in der linken Nebenniere, einmal in den Bronchialdrüsen, einmal merkwürdiger Weise in der Beere des rechten Ringfingers." Unser Fall mit seinen colossalen Drüsentumoren stellt somit unter den Erkrankungen gleicher Gattung gewissermaassen ein Unicum dar und beweist das scheinbar regellose und schrankenlose Vordringen bösartiger Geschwülste aufs Neue.

Aber auch in kleinen, anscheinend unschuldigen Drüsenschwellungen wurden wiederholt schon Krebsnester nachgewiesen, wie dies die Beobachtungen von Madelung (Fränkel's Fall[10]), Salzer[46]) (Fall 4) und Tietze[60]) lehren. In einem weiteren Falle Salzer's[47]) entsprach die hühnereigrosse Drüse „dem Sitze nach genau jener schmerzhaften Drüsenschwellung, welche drei Jahre vorher, vor der Larynxexstirpation, bemerkt wurde, welche aber damals nach der Operation anscheinend vollkommen verschwand". Wenn es nun andererseits Thatsache ist, dass — wie ich mich auch eines solchen Falles erinnere — gerade beim Kehlkopfkrebs Schwellungen von Lymphknoten nach der Operation spontan verschwinden können, und wenn es sogar Hahn[16]), Lublinski[32]) und Tietze[60]) gelang, auf Grund genauer histologischer Prüfung eine carcinomatöse Infiltration in derartigen Follikelschwellungen auszuschliessen und so die rein entzündliche Natur dieser Schwellungen darzuthun, so bleibt dabei doch stets zu bedenken, dass man nie mit Sicherheit vorhersagen kann, ob und wie weit die regionären Drüsen bereits krebsig ergriffen sind oder nicht.

Auch der bemerkenswerthe Unterschied, den bekanntlich Krishaber[26]) zwischen dem Cancer intrinsèque und dem Cancer extrinsèque machte, insofern, als Drüsenschwellungen nur bei letzteren vorkämen, ist nicht in seinem vollen Umfange haltbar und durch die Erfahrungen verschiedener Aerzte — Schwartz u. A. — widerlegt worden. Immerhin dürfte die praktisch wichtige Regel, welche Jurasz[21]) (p. 893) hervorhebt, zu Rechte bestehen, wonach „das primäre innerliche Kehlkopfcarcinom bedeutend länger als ein rein

Digitized by Google

locales Leiden zu betrachten ist, während das äusserlich sitzende Carcinom dieses Prädicat viel eher verliert". Der Grund für dieses Verhalten wird gewöhnlich in dem geringen Reichthum des Kehlkopfinneren an Lymphgefässen gesucht, und zwar zum grössten Theil wohl mit Recht. Sahen wir doch bei unseren Untersuchungen, dass gerade die Gegend der wahren Stimmbänder, von denen die Mehrzahl der Kehlkopfkrebse ausgeht, so ausserordentlich arm an Saugadern ist, und dass dort die Schleimhaut zudem dünn und stark gespannt und fest der Unterlage aufliegt. Sind also schon auf diese Weise dem Vordringen des verderblichen Feindes gewisse Widerstände entgegengesetzt, so kommt noch hinzu, dass die Mehrzahl der Kehlkopfkrebse folgerichtig dem Plattenepithelcarcinom zuzuzählen sind (von 486 Fällen 248mal; Sendziak[55]), welch' letztere ja erfahrungsgemäss relativ späte und weniger häufig ausgedehnte Metastasen setzen. Andererseits werden wohl die dichten Saugadernetze in der faltigen, lockeren und saftreichen Gegend der Morgagni'schen Taschen und ary-epiglottischen Falten für gewöhnlich günstigere Gelegenheit für eine schnelle Ausbreitung des Krebses darbieten. Doch auch hierbei kommen bemerkenswerthe Ausnahmen vor, wie dies u. a. ein am 10. April 1894 im Breslauer pathologischen Institut zur Section (sec. Prof. Kaufmann) gekommener Fall beweist.

Bei einem 65jährigen Manne findet sich im linken Sinus pyriformis ein über fünfmarkstückgrosses krebsiges Geschwür mit aufgeworfenem harten Rande und gangränösem Grunde. Der Larynx, dessen Epiglottis lang und in die Höhe gedrängt ist, ist bis auf ein kleines für einen Katheter durchgängiges Lumen von weichen, weissen Geschwulstmassen ausgefüllt, welche mit der inneren Wand des erwähnten Ulcus in Verbindung stehen. Diese Verbindung durchsetzt auch das Ligamentum ary-epiglotticum sinistrum, von welchem nur der untere hintere Theil in Form einer kleinen Brücke besteht. Diese Brücke geht in Weichtheile über, welche über der Platte des Ringknorpels liegen, aber von ihrer Unterlage losgelöst und von dem Geschwür aus unterminirt sind. Der Ringknorpel selbst ist bis auf einige in Geschwulstmassen liegende Sequester völlig geschwunden. Das besagte carcinomatöse Geschwür des Sinus pyriformis bricht in den untersten Theil des Kehlkopfes durch und ein krebsiges Infiltrat setzt sich von hier aus einen Centimeter weit auf die Trachea fort und umgiebt eine hier angelegte Tracheotomiewunde. Andererseits zieht die krebsige Infiltration von der Umgebung des Geschwüres genau am Uebergang des Pharynx in den Oesophagus in die hintere Wand der Speiseröhre hinüber. Die fingerdicke, circuläre Infiltration engt den Eingang in den Oesophagus sehr ein. Im Uebrigen ist aber die Schleimhaut des Pharynx und Oesophagus nicht verändert. In der Lunge finden sich Bronchiectasen und zahlreiche broncho-pneumonische Herde, die aber — auch mikroskopisch — keine Carcinomnester enthalten. Es finden

Digitized by Google

sich keine Metastasen in den Halsdrüsen, auch sonst keine Metastasen im ganzen Körper vor.

Also trotz des weit vorgeschrittenen Krankheitsprocesses, der bereits zu tief greifenden Zerstörungen geführt hatte, und zwar an Stellen, die sich durch ihren Lymphgefässreichthum auszeichnen, und obgleich fernerhin der Tumor primär den häufiger metastasirenden, äusseren Kehlkopfkrebsen zugehörte, waren keinerlei Tochtergeschwülste nachweisbar.

Im Larynx selbst kennt der krebsige Process für sein verderbliches Vordringen keine bemerkenswerthen Grenzen, wie dies aus den mitgetheilten und vielen anderen Beobachtungen unzweideutig hervorgeht. Ueberall hin, auch auf die Nachbarorgane, dringt er ungehindert vor, und die wahren Stimmbänder mit ihrer Lymphscheide bilden auch keinen sicheren Wall gegen den verheerenden Feind. Dass aber pathologische Processe im Allgemeinen durch die anatomischen Eigenthümlichkeiten des Organes beeinflusst werden können, zeigten mir etliche Fälle von Kehlkopftuberculose, welche ich im pathologischen Institut zu beobachten Gelegenheit hatte und auf die ich weiter unten noch zu sprechen kommen werde. Die wahren Stimmbänder boten nämlich mitunter eine Art von Wall, der die Ausbreitung des tuberculösen Processes in bemerkenswerther Weise beeinflusste. Vielleicht dass ähnlich, wenngleich sicher nicht in solch' eklatantem Maasse, auch die krebsigen Erkrankungen wenigstens im Beginn beeinflusst werden können, insofern nämlich, als Krebse, die auf das obere Kehlkopflymphgebiet beschränkt sind, lediglich in den zugehörigen tiefen cervicalen Drüsen metastasiren und solche des subglottischen Raumes sich aus dessen vorderem Theil nach den praelaryngealen oder aus dessen hinterem Bezirk vorzüglich nach den peritrachealen Drüsen fortpflanzen werden. Eine scharfe schematische Trennung wird sich jedoch nicht aufrecht erhalten lassen, und primäre Tumoren der wahren Stimmbänder beispielsweise werden wohl Drüsen aller drei Gruppen befallen können, ähnlich, wie es mir auch bei den Injectionen gelang, von den Ligamenta vocalia vera aus all' die Follikelapparate beider Lymphgebiete zu füllen.

Bei der Prüfung des Einflusses, welcher dem Lymphgefässapparate des Kehlkopfes im Allgemeinen bei Verbreitung krankhafter Processe zuzuschreiben ist, begegnet man einer auffallenden Thatsache, auf welche bereits König[23]) hinwies. Infectiöse Processe und speciell die Diphtherie zeigen nämlich eine sehr geringe Neigung, von Kehlkopf und Rachen auf den Oesophagus überzugreifen. Meist schneidet die Grenze des Erkrankten an der Speiseröhre scharf ab, und bei auf-

Digitized by Google

merksamer Betrachtung, besonders kindlicher Halsorgane, beobachtet man ebenfalls nicht selten ein plötzliches Aufhören der entzündlichen Röthung der Pharyngealschleimhaut an ihrem Uebergang in den Oesophagus. Auch besitzen nach König[23]) die Catarrhe der Speiseröhre einen durchaus anderen Charakter als diejenigen anderer Schleimhäute. Es scheinen also nach alledem in dem Oesophagus wohl ungünstigere oder wenigstens andere Bedingungen für das Fortschreiten gewisser Krankheitsprocesse zu bestehen. Ob dabei jedoch neben anderen Umständen auch den Lymphgefässen eine gewisse Bedeutung beizumessen wäre, ist nicht mit Sicherheit zu entscheiden, denn die Lymphgefässnetze communiciren überall mit denen des Oesophagus. Immerhin fällt es auf, dass die Saugadern des Laryngopharyngealraumes am Eingang in die Speiseröhre ziemlich rasch an Zahl und Weite abnehmen und in letzterer nur relativ zarte, längs gestellte Maschen darstellen. Ueberhaupt ist die Darstellung der Schleimhautcapillaren an der Grenze dieser beiden Organe nicht leicht, wie mich dies mehrere eigens zu diesem Zweck angestellte Versuche lehrten; und die technischen Schwierigkeiten schienen mir grössere zu sein, wenn man die Injection mit der nach der Grenzlinie hin gerichteten Nadel auszuführen suchte, als wenn man umgekehrt, nicht nach der Grenze, sondern mit der von dieser abgewandten Kanüle nach dem Centrum des Pharynx beziehungsweise Oesophagus hin den Farbstoff injicirte. Da nun Rachen sowohl, wie Oesophagus ihre eigenen regionären Drüsen besitzen, und da fernerhin die abführenden Lymphgefässe von den untersten Pharynxabschnitten aus, wie wir früher sahen, nach oben dem Sinus pyriformis zusteuern, während umgekehrt aus den obersten Oesophagustheilen die Lymphe nach abwärts den mehr nach der Mitte des Tractus zu gelegenen Drüsen zufliesst, könnte man vielleicht an eine Art Scheidung des Lymphstromes an der Grenze zwischen Pharynx und Oesophagus denken, die allerdings, in Folge der noch bestehenden relativ breiten Capillarverbindung, natürlich keineswegs prägnant und vollkommen erscheint und mit jener an den wahren Stimmbändern des Kehlkopfes durchaus nicht zu vergleichen ist. Vielleicht aber könnte sie zur Erklärung der oben angedeuteten Eigenthümlichkeit der entzündlichen Processe mit herangezogen werden, insofern, als Infectionskeime möglicherweise leichter zu den regionären Drüsen des Pharynx, als über die Grenze hinüber in die Oesophagusschleimhaut verschleppt werden, überdies wenn dort noch andere ungünstige Bedingungen ihrem Vordringen entgegenstehen.

Um die Bedeutung, welche dem Lymphgefässapparat des Kehlkopfes bei der Verbreitung pathologischer Processe zukommt, noch

Digitized by Google

weiterhin zu prüfen, wandte ich meine Aufmerksamkeit der Tuberculose zu. Es fiel mir auf, dass gerade über diese Frage die einschlägigen Publicationen — wenigstens soweit ich dieselben überblicke — nur ungenügende Aufschlüsse geben. Und doch sollte man von vorn herein erwarten, dass auch bei dieser Krankheitsform die Saugadern nicht bedeutungslos sind. Es schien mir daher der Mühe werth, bei einer Anzahl von Kehlköpfen, welche meist ausgedehnte Zerstörungen einwandsfrei tuberculöser Natur aufwiesen, und die von Leichen phthisischer Individuen stammten, auf die Betheiligung des Lymphapparates bei der Erkrankung zu achten. Im Ganzen standen mir 27 Kehlköpfe zur Verfügung, eine Zahl, die vielleicht etwas zu klein sein mag, um ein abschliessendes Urtheil zu ermöglichen, immerhin jedoch wohl hinreicht, um einen gewissen Ueberblick zu gestatten.

Bei der Betrachtung des Kehlkopfinnern war es von Interesse, zu erfahren, nach welchen Richtungen hin der tuberculöse Process sich am schnellsten ausbreitet, und ob die an Lymphgefässen so armen und im Uebrigen aus einem straffen Gewebe aufgebauten wahren Stimmbänder dem zerstörenden Werke jenes Krankheitserregers einen Widerstand bieten. Im Allgemeinen deuteten wir bereits weiter oben an, dass ein gewisser Einfluss der anatomischen Eigenarten des Kehlkopfinnern auf die Ausbreitung der Infection unverkennbar sei. Des Genaueren konnte ich nun an der Hand meines Materials constatiren, dass am häufigsten die Gegend der Aryknorpel und die hintere Wand des Kehlkopfes von der Tuberculose befallen waren. Dabei wurde wiederholt beobachtet, wie die Zerstörung von dort aus sowohl nach oben der Epiglottis zu, als auch in den subglottischen Raum hinab sich fortsetzte und so die Stimmbänder gewissermassen von beiden Seiten umging, ohne sie selbst zu zerstören, und selbst wenn der Process sich auf letztere eine kleine Strecke weit hinzog, liess er doch die vorderen zwei Dritttheile und mehr meist vollkommen intact. Ebenso konnte ich wiederholt beobachten, wie der geschwürige Prozess von einer Seite her sich an die wahren Stimmbänder und die vordere Commissur herandrängte, ohne jedoch diese Grenze zu durchbrechen. Einige Fälle zeigten dies besonders deutlich. In dem einen Präparate fand sich eine ausgedehnte Tuberculose der Epiglottis und Morgagni'schen Taschen, die scharf an den Stimmbändern abschnitt. Ein anderes Mal hatte die Erkrankung bereits die ganze obere Hälfte des Kehlkopfes, den Zungengrund und den Rachen ergriffen, geschwürig zerfressen und zerstört. An den wahren Stimmbändern aber begrenzte sich der tuberculöse Heerd mit einer scharfen Linie und der subglottische Raum war

Digitized by Google

vollkommen frei von Schleimhautveränderungen. — Umgekehrt fand sich einmal eine ausgedehnteste geschwürige Zerstörung der Trachea und des subglottischen Raumes, die nach oben bis auf die untere Hälfte der Stimmbänder und tief in den Winkel der vorderen Commissur hineinreichte, dort aber plötzlich Halt machte und den oberen Kehlkopfraum vollkommen frei liess. In manchen Fällen zeigte sich der harte Widerstand, den die Ligamenta vocalia vera dem pathologischen Process leisteten, dadurch, dass die Stimmbandgrenzen wie angenagt und angefressen erschienen, gleich als ob dem vordringenden Virus sein Zerstörungswerk nur mühsam und unvollkommen gelinge.

In anderen Präparaten hinwiederum waren das obere sowie das untere Lymphgebiet von dem infectiösen Process ergriffen. Auch hier leisteten die Stimmbänder energischen Widerstand, meist waren sie zum grössten Theil erhalten, und selbst die vordere Commissur bot einen festen Schutzwall. So waren in zwei derartigen Fällen die Stimmbänder wiederum von unten aus wie angefressen, ihr freier Rand aber vollkommen normal. An der vorderen Commissur näherten sich von oben und unten her die geschwürigen Processe derart, dass nur ein äusserst schmaler, aber intacter Grenzwall die ersteren von einander trennte. Ein weiteres Präparat zeigte eine weit vorgeschrittene Kehlkopftuberculose: die Epiglottis war vollkommen zerstört, Zunge und Sinus pyriformis waren mit ergriffen und auch der subglottische Raum und die Trachea zeigten die tiefgreifendsten Veränderungen. Die vorderen zwei Dritttheile der beiden wahren Stimmbänder leuchteten als glatte, glänzende Leisten intact aus den Trümmern hervor; auch die vordere Commissur war in Form eines 1—2 mm breiten Streifchens wohl erhalten.

Aus dieser Casuistik geht, meines Erachtens, unzweideutig hervor, dass die wahren Stimmbänder und die vordere Commissur eine Art Schutzwall gegen den herandrängenden Feind bilden. Diese Beobachtung erschien mir umso interessanter, als sie eine willkommene Ergänzung meiner Lymphgefässuntersuchungen von pathologisch-anatomischer Seite darbot. Sahen wir doch weiter oben, dass es mir nie gelang, über die wahren Stimmbänder und die vordere Commissur hinweg von dem einen Lymphgebiet aus die Lymphgefässe des anderen zu füllen, dass dabei die Injectionsmasse, gleichwie in einigen der eben geschilderten Fällen von Kehlkopftuberculose, an der gedachten Grenze plötzlich Halt machte und sich günstigen Falls nur wenige, zarte Saugadern auf den Stimmbandgrenzen unvollkommen füllten. In ähnlicher Weise konnte ich weiterhin durch Injection von

Digitized by Google

der rückwärtigen Kehlkopfwand und der Gegend der Giessbeckenknorpel aus zwar die Capillaren beider Lymphgebiete füllen, dabei aber blieben ebenfalls die wahren Stimmbänder wieder ausgespart und leuchteten als weissliche Leisten aus dem Blau der injicirten Umgebung hervor, ähnlich wie sie auch bei den tuberculösen Kehlköpfen von dem geschwürigen Zerfall der Umgebung sich abhoben. Ich bin nun weit davon entfernt bei dem Einfluss, den die Stimmbänder auf die Ausbreitung des phthisischen Processes sicherlich ausüben, den Lymphgefässen allein die Hauptbedeutung beizumessen. Meines Erachtens dürfte in der Art des anatomischen Gefüges der Stimmbänder im Allgemeinen, in ihrem fibrösen und gefässarmen Charakter der wesentliche Grund für die geschilderten Verhältnisse zu suchen sein. Die so dürftige Entwickelung der Saugadern ist ebenfalls nur als eine Folge und Theilerscheinung des Ganzen zu betrachten.

Trotz der beschriebenen Thatsachen ist der Widerstand, den die Stimmbänder bieten, immer nur ein relativer und nicht selten wird der Wall durchbrochen. Meist handelt es sich allerdings dabei, wenigstens in meinen Fällen, um ausgedehnte und tiefgreifende Geschwürsbildungen, die das ganze Kehlkopfinnere bereits mehr oder weniger zerstört hatten, so dass schliesslich auch die Stimmbänder der Tuberculose zum Opfer gefallen waren; und auch da waren, wie wir sahen, dieselben mitunter wenigstens theilweise erhalten. Nichts desto weniger finden sich auch unter meinem Material einige Fälle, wo bei dem noch nicht so sehr weit vorgeschrittenen Zerstörungsprocess die vordere Commissur bereits durchbrochen war oder die Ulcerationen auf und an den Stimmbändern sich mindestens gerade so hochgradig darstellten, wie diejenigen der Nachbarschaft. Ausserdem kommen doch auch Fälle vor, wo die wahren Stimmbänder selbst bei mehr oder weniger intacter Umgebung isolirte Ulcera aufweisen; und auch bei zwei meiner Präparate erstreckte sich von der Gegend der Aryknorpel aus beiderseits je ein Ulcus nach vorn bis nahe an die Commissur in die Stimmbänder hinein, letztere gewissermassen auseinander drängend, denn gabelförmig umgaben die helleren Leisten der Ligamenta vocalia das Ulcus.

Fassen wir nun nochmals die Resultate dieser Betrachtungen zusammen, so ergiebt sich, dass sich in acht Fällen unserer Beobachtungsreihe der Krankheitsprocess in scharfer Linie an den wahren Stimmbändern und der vorderen Commissur begrenzte. Dreimal umwucherte er von der Aryknorpelgegend aus die Stimmbänder ohne diese zu zerstören. Viermal hatte der Krankheitsherd die Ligamenta vocalia allerdings bereits ergriffen, immerhin aber waren dieselben zum

Digitized by Google

grösseren Theil, etwa zu zwei Dritttheilen und mehr noch intact. — Andererseits war in drei Fällen die vordere Commissur geschwürig zerfressen, und nur zweimal fanden sich isolierte Ulcera der wahren Stimmbänder vor, während ein drittes Mal ein Geschwür des Aryknorpels die hintere Hälfte des Stimmbandes bereits ergriffen hatte. Fünfmal war das ganze Kehlkopfinnere und mit ihm auch die Ligamenta vocalia vera verwüstet. Nimmt man noch hinzu, dass sich mein Material aus meist weit vorgeschrittenen Erkrankungsfällen zusammensetzt, so wird sich wohl ein bestimmender Einfluss der Stimmbänder im beschriebenen Sinne nicht in Abrede stellen lassen. Mein, allerdings vielleicht etwas zu kleines Beobachtungsmaterial, das zudem nur rein pathologisch-anatomischen Charakter trägt, scheint somit nicht geeignet zu sein, die Anschauung von Schech[49]) (S. 1133) zu vertreten, wonach die wahren Stimmbänder mit am häufigsten von der Tuberculose ergriffen werden. Allerdings besteht zwischen klinischen Erfahrungen und meinen Sectionsbefunden auch insofern ein Unterschied, als der intra vitam häufiger beobachtete sogenannte tuberculöse Catarrh ohne sichtbare Geschwüre nicht in den Bereich meiner Betrachtungen gezogen wurde. Hingegen muss ich mich Schech anschliessen bezüglich der Häufigkeit dieses Leidens an der hinteren Kehlkopfwand und der Gegend des Aryknorpel; diese waren in meinen Fällen meist mit erkrankt.

Um nun auch den Einfluss zu prüfen, welchen der phthisische Prozess auf die benachbarten Drüsen ausübt, mussten vor Allem die cervicalen Drüsen von der Untersuchung ausgeschlossen werden, da sie ihre Lymphe nicht vom Kehlkopf allein herbeziehen, sondern bekanntlich für die ganzen Kopf- und Halsgegend die wichtigste Station darstellen. Ebenso durften auch die peritrachealen Drüsen nur mit Vorsicht zur Beantwortung der gestellten Frage verwerthet werden; denn auch sie sind nicht nur für den Kehlkopf, sondern auch und besonders für Trachea und Oesophagus regionär. Uebrigens waren die bei dieser Drüsengruppe erhobenen Befunde im grossen Ganzen weniger befriedigende; denn während nicht selten, besonders bei tuberculösen Affectionen der Luftröhre, die untersten, nahe der Bifurcation gelegenen Lymphknoten geschwollen und verkäst waren, fanden sich gröbere Veränderungen an den in mittlerer Höhe der Trachea gelegenen Follikelapparaten schon seltener und die nächst dem Kehlkopf gelegenen peritrachealen Drüsen waren in meinen Fällen kaum je nennenswerth geschwollen und makroskopisch einwandsfrei inficirt. Eine Drüse fand ich wiederholt geschwollen und entartet. Sie lag, ähnlich wie in meinen Injectionsversuchen, am unteren Pol eines seit-

Digitized by Google

lichen Schilddrüsenlappens mit ihrer freien Seite bald mehr nach unten oder aussen, bald mehr der Trachea zugewandt.

So blieben denn nur noch die Glandulae praelaryngeales als einziger, einwandsfreier Prüfstein übrig; denn diese haben, meines Wissens, als einziges Quellgebiet das Kehlkopfinnere und speciell den vorderen subglottischen Raum. Aber auch diese typischen Lymphknoten finden sich erfahrungsgemäss nicht immer vor. Nach Poirier[45]) sollen sie mit zunehmendem Alter atrophiren und bei Greisen verschwinden und auch in zehn Fällen meiner Beobachtungsreihe waren dieselben nicht vorhanden. In normalem Zustande sind es beim Erwachsenen kleine, etwas abgeflachte, kaum linsen- oder erbsengrosse Gebilde. Und diese schwellen nun in der That bei der Larynxtuberculose mehr oder weniger an. In den 17 Fällen, wo ich ihre Anwesenheit constatiren konnte, handelte es sich elfmal um je eine Drüse, die in 6 Fällen noch klein, kaum erbsengross war und viermal das Volumen ungefähr einer Bohne erreicht hatte. In zwei Fällen befand sich ausser dieser einen Drüse eine zweite unterhalb des Isthmus, die das eine Mal verkäst war. Von den fünf Präparaten, die je zwei prälaryngeale Drüsen aufwiesen, zeigten dieselben zweimal etwa Erbsengrösse, einmal Bohnengrösse, einmal erreichten sie den Umfang eines etwas flachen Kirschkernes und in dem fünften Falle lag neben einer erbsengrossen Drüse eine flache, fast kirschgrosse verkäste Drüse. Schliesslich ergab ein Präparat noch das Vorhandensein eines Drüsenpacketes von drei dicht gelagerten, bohnengrossen Lymphknoten.

Ein Abhängigkeitsverhältniss der Schwellung der Drüsen von der Tiefe und Ausdehnung des Processes war nicht zu constatiren. So bezogen sich die beiden letztgenannten Präparate mit den relativ umfangreichen Drüsenpacketen auf Fälle, in denen nur die Stimmbänder Ulcera zeigten, während andererseits bei ulcerösen Processen an der vorderen Commissur oder bei ausgedehnter Zerstörung nahezu des ganzen Kehlkopfinnern die gedachten Drüsen oft nur in geringem Maasse vergrössert erschienen.

Zu einem, wie ich meine, interessanten Resultate führte die mikroskopische Untersuchung der prälaryngealen Drüsen. Leider konnte dieselbe nur in zehn Fällen vorgenommen werden, da die übrigen sieben Präparate nach Aufnahme des genaueren makroskopischen Befundes nicht weiter aufbewahrt wurden. Während nun mit dem unbewaffneten Auge nur in wenigen Fällen specifische Veränderungen wahrzunehmen oder zu vermuthen waren, zeigte das Mikroskop in all den zehn untersuchten Präparaten sichere und einwandsfreie Tuberkelherde mit Riesenzellen und mehr oder weniger ausgedehnten

Digitized by Google

Necrosen und Verkäsungen. Das eine Mal war bei einem Falle ausgedehntester Kehlkopftuberculose die kaum bohnengrosse Drüse fast total verkäst und zweimal wiesen auch die kleinen, annähernd erbsengrossen Lymphknoten zahlreiche Tuberkel und Verkäsungsherde auf; in einem Falle sogar enthielt ein etwa stecknadelkopfgrosses Drüschen einen einwandsfreien verkästen Tuberkel mit Riesenzellen. Es scheint mir sonach trotz des etwas kleinen Untersuchungsmateriales gerade mit Rücksicht auf die Regelmässigkeit der positiven Befunde die Annahme berechtigt, dass die prälaryngealen Drüsen häufig bei Larynxphthise miterkrankten.

Obgleich nun die einschlägige Litteratur, soweit ich sie kenne, keine Anhaltspunkte und bestimmten Aufschlüsse giebt, scheint die eben beschriebene Thatsache dem Praktiker bereits bekannt zu sein; denn sowohl Herr Professor Kümmel, wie der Oberarzt der otologischen Abteilung des hiesigen St. Joseph-Krankenhauses, Herr Dr. Walliczek, berichten mir, dass sie bei Larynxtuberculose eine Vergrösserung der genannten Drüsen nicht selten klinisch beobachtet haben. Die oberflächliche Lage derselben und sonach ihre leichte Zugänglichkeit für die Palpation werden an und für sich ein Anschwellen bald verrathen. Immerhin scheint mir der praktische Werth dieses Symptomes nur ein relativer zu sein. Denn einmal sahen wir trotz weit vorgeschrittener Kehlkopfphthise besagte Follikelapparate nicht selten fehlen, oder aber sie waren nur wenig vergössert. Den Umfang einer kleinen Bohne oder darüber erreichten sie nur in acht also in kaum einem Dritttheile unserer Fälle. Ausserdem ist es nicht unmöglich, dass ein abgesprengter Schilddrüsenkeim, oder ein mittleres Horn der Thyreoïdea zu Verwechselungen führen könnte. Bekanntlich zieht ein unpaarer Processus pyramidalis häufig bis zum oberen Rande des Schildknorpels oder zum Zungenbein empor. v. Eiselsberg[6]) giebt an, dass jeder dritte Mensch diese Anomalie aufweise. Auch unter meinen 27 Präparaten finden sich 11 derartige Fälle: Meist zog ein breiterer oder schmaler Streifen median oder etwas seitlich nach oben, dreimal war es nur ein kurzer, rundlicher Ansatz, der das Ligamentum conicum bedeckte und nur bis etwa zum unteren Rande der Cartilago thyreoïdea reichte und zweimal waren es abgeschnürte, isolirte Drüsentheile, die nach Lage und Form eine geschwellte prälaryngeale Lymphdrüse sehr wohl vortäuschen konnten. Wenn man nun auch einen grösseren Processus pyramidalis sehr wohl von einer Lymphdrüse wird unterscheiden können, dürfte doch mitunter diese Anomalie für die Diagnose einige Schwierigkeiten zu bieten im Stande sein.

Digitized by Google

Das Gesagte nochmals zusammengefasst, ergiebt also, dass bei Larynxtuberculose die prälaryngealen Drüsen häufig inficirt werden. Nicht selten wird man diese schon im Leben als geschwellt nachweisen können.

Ob man nun besagtes Anzeichen auch für die Differentialdiagnose gegenüber dem Carcinom wird mitverwerthen können, ist wohl zweifelhaft, vielleicht aber nicht ganz ausgeschlossen, denn einmal scheinen die praelaryngealen Drüsen beim Krebs nicht mit dieser Häufigkeit befallen zu werden, wie bei der Tuberculose, sodann wird man bei den malignen Tochtergeschwülsten vielleicht ein progredienteres Wachsthum erwarten dürfen gegenüber den meist kleineren Drüsenschwellungen bei der Phthise. Doch darüber müssen grössere Erfahrungen entscheiden; ebenso wie auch darüber, ob nicht vielleicht auch bei der Larynxsyphilis Drüsenschwellungen vorkommen. Auch wird man bei der Untersuchung an die beschriebenen Anomalien der Schilddrüse zu denken haben.

Die pathologischen und klinischen Erfahrungen haben also, wie wir fanden, unsere anatomischen Untersuchungen nach allen Richtungen hin bestätigt. Sahen wir doch, dass einmal der anatomische Aufbau des Kehlkopfinnern nicht ohne Einfluss auf die Ausbreitung pathologischer Processe bleibt, und dass auch Weite und Zahl der Lymphgefässe ihre Bedeutung für den Transport speciell krebsiger Keime zu besitzen scheinen. Metastasen fanden sich in den Drüsen beider Kehlkopflymphgebiete, besonders aber in den tiefen cervicalen Drüsen, zu deren Quellgebieten die gefässreichen und lockeren Schleimhautpartien der oberen Kehlkopfhälfte gehören und mit denen sie durch relativ weitere und grössere Gefässstämme verbunden sind. Aber auch die regionären Drüsen des subglottischen Raumes, die praelaryngealen und peritrachealen Lymphknoten, waren mitunter Sitz von Metastasen, die allerdings, vielleicht wegen des zarteren Charakters der dort vorhandenen Saugadern, erst in den späteren Stadien der Erkrankung zur Entwicklung zu kommen scheinen.

Bei der Kehlkopftuberkulose sind speciell die praelaryngealen Drüsen, wie es scheint, häufig ebenfalls tuberculös entartet.

Tuberculöse Veränderungen der Luftröhre sowie der mitgetheilte Fall von primärem Trachealkrebs mit seinen ausgedehnten Metastasen bestätigten in gleicher Weise unsere Lymphgefässuntersuchungen.

Der Praktiker wird auf die Drüsenaffectionen in den

Digitized by Google

beschriebenen Bezirken zu achten haben. Anschwellungen und stärkeres Wachsthum der tiefen cervicalen Drüsen, mitunter besonders solcher, welche nahe dem Ligamentum thyreo-hyoïdeum liegen vielleicht auch rascher wachsende praelaryngeale Drüsentumoren werden, im Verein mit anderen Symptomen, auf eine krebsige Erkrankung des Larynx hinweisen können. Andererseits aber werden nicht selten meist wohl kleinere praelaryngeale Follikelanschwellungen auch bei Tuberculose nachzuweisen sein.

Der Chirurg wird bei der Operation des Larynxkrebses ebenfalls auf die gedachten Drüsen zu achten haben. Die Exstirpation der tiefen cervicalen und praelaryngealen Lymphknoten werden, abgesehen vielleicht von Verwachsungen mit den Halsgefässen, keine besonderen Schwierigkeiten verursachen. Anders ist es mit den peritrachealen Drüsen. Sind sie in erheblichem Grade miterkrankt, so wird ihre radikale Entfernung wohl nur schwer und unvollkommen gelingen. Kleine Tochtergeschwülste im Beginn ihrer Entwicklung und soweit sie nahe am Kehlkopf liegen, wird man vielleicht von der Operationswunde aus nach Entfernung des erkrankten Larynxtheiles erreichen können. Bei streng einseitigen Kehlkopfkrebsen wird es in der Regel genügen, nur die Drüsen der erkrankten Seite operativ zu berücksichtigen.

Glücklicherweise stellt der Larynxkrebs im Grossen und Ganzen ein, im eingangs besprochenen Sinne, relativ gutartiges Leiden dar, so dass Drüsenexstirpationen nicht immer nothwendig sein werden. Nichts desto weniger theilt ja auch der Kehlkopfkrebs, wie gesagt, den tückischen Charakter dieser Erkrankungsart mit den Krebsen anderer Organe, und der Chirurg hat also auch hier die Verpflichtung, dem Feinde nachzuspüren bis in alle ihm zugänglichen Verbreitungsbezirke.

Die anatomischen Untersuchungen dieser Arbeit wurden im königl. anatomischen Institut des Herrn Geheimrath Hasse ausgeführt, während mir für den pathologisch-klinischen Theil das Material des pathologischen Institutes hiesiger Universität Herr Geheimrath Ponfick zur Verfügung stellte. Beiden genannten Herrn spreche ich auch an dieser Stelle meinen ergebensten Dank aus für ihr freundliches Entgegenkommen und die gütige Ueberlassung des Materials.

Litteraturverzeichniss.

1) Bergeat, Das Sarkom des Kehlkopfes und der Luftröhre. Monatsschr. f. Ohrenheilk. 1895. S. 368.
2) Boldryew, Lymphgefässe der Kehlkopfschleimhaut. Archiv f. mikrosk. Anatomie. 1871.
3) P. v. Bruns, Die Neubildungen der Luftröhre. Heymann's Handbuch für Laryngologie u. s. w. Wien 1899. I. S. 952.

Digitized by Google

4) V. v. Bruns, Die Laryngoskopie und laryngoskopische Chirurgie. Tübingen 1865.
5) Cohn, Deutsch med. Wochenschrift. 1889. Nr. 22.
6) v. Eiselsberg, Handbuch der prakt. Chirurgie v. Bergmann, v. Bruns und v. Mikulicz. Stuttgart 1900.
7) Foulis, Transactions of the international medical Congress. London 1881. Vol. III, 7. Session.
8) B. Fränkel, Deutsche med. Wochenschrift. 1889.
9) Derselbe, Archiv f. Laryngologie. 1894. Bd. I, 1.
10) Derselbe, Archiv f. klin. Chirurgie. Bd. XXXIV. S. 281.
11) Derselbe, Zur Diagnose des tuberculösen Kehlkopfgeschwüres. Berliner klin. Wochenschr.
12) Gerota, Anatomischer Anzeiger 1896. Bd. XII.
13) Gottstein, Die Krankheiten des Kehlkopfes. Leipzig-Wien 1890.
14) Gouguenheim et Leval-Picquechef, Annales des maladies de l'oreille etc. 1884. p. 15.
15) Hahn, Berliner klin. Wochenschrift. 1888. S. 413.
16) Derselbe, Volkmann's klin. Vorträge. 1885.
17) Derselbe, Archiv f. klin. Chirurgie. Bd. XXXI. 1884. S. 171.
18) Derselbe, Ebenda. Bd. XXXVII. S. 525.
19) Derselbe, Berliner klin. Wochenschr. 1886. 4.
20) Derselbe, Ebenda. 1887. 49.
21) Jurasz, Die bösartigen Neubildungen des Kehlkopfes. Heymann's Handbuch der Laryngologie und Rhinologie. Wien 1899. I. S. 885.
22) Koch, Centralbl. f. Chirurgie. 1881. Nr. 26.
23) König, Die Krankheiten des Pharynx und Oesophagus. Deutsche Chirurgie. Lief. 35.
24) Kosiński, Centralbl. f. Chirurgie. 1877. S. 401.
25) Kraus, Des rétrécissements tuberculeux du larynx. Thèse de Paris. 1892.
26) Krishaber, Annales des maladies de l'oreille. 1879. Bd. V.
27) Kümmel, Die bösartigen Geschwülste der Nase. Heymann's Handbuch d. Laryngologie u. s. w. Bd. III.
28) Küttner, Lymphgefässe der Zunge. Beiträge zur klin. Chirurgie. Bd. XXI.
29) Landerer, Deutsche Zeitschrift f. Chirurgie. Bd. XVI. S. 149.
30) v. Langenbeck, Berliner klin. Wochenschrift. 1875. Nr. 33.
31) Lubarsch und Ostertag, Ergebnisse der allgemeinen Pathologie. Wiesbaden 1897.
32) Lublinski, Berliner klin. Wochenschr. 1886. S. 122.
33) Ludwig, W., Cruikshank's Beschreibung der Saugadern. Leipzig 1789 bis 1894.
34) v. Luschka, Der Kehlkopf des Menschen. Tübingen 1871.
35) Maas, Archiv f. klin. Chirurgie. Bd. XIX.
36) Mascagni, Vasorum lymphaticorum corporis humani historia et ichnographia. 1785.
37) Maurer, Berliner klin. Wochenschr. 1882. Nr. 26 u. 27.
38) Maydl, Wiener med. Presse. 1882. Nr. 53.
39) Derselbe, Ebenda. 1884. Nr. 12.
40) v. Mikulicz und Kümmel, Die Neubildungen des Rachens. Heymann's Handbuch f. Laryngologie. II. S. 389.
41) Most, Anatomischer Anzeiger. Bd. XV. Nr. 21. 1899.
42) Orth, Lehrbuch der speciellen patholog. Anatomie. Berlin. Hirschwald 1887.
43) Parker (Liverpool), Berliner klin. Wochenschr. 1888. 2. S. 26.
44) Pilger, Deutsche Zeitschr. f. Chirurgie. Bd. XIV.
45) Poirier, Annales des maladies de l'oreille. Bd. XIII. 1887. S. 193. Dasselbe Progres médical. 1887. Nr. 19. S. 373.
46) Salzer, Archiv f. klin. Chirurgie. 1885. Bd. XXXI.
47) Derselbe, Ebenda. Bd. XXXIX.
48) Sappey, Anatomie, Physiologie, Pathologie des vaisseaux lymphatiques. Paris 1874.
49) Schech, Die tuberculösen Erkrankungen des Kehlkopfes. Heymann's Handbuch. I. S. 1109.

Digitized by Google

50) Schede, Deutsche med. Wochenschr. 1889. S. 61.
51) Scheier, Deutsche med. Wochenschr. 1888.
52) Schmidt, M., Archiv f. klin. Chirurgie. XVIII. S. 189.
53) Schüller, Die Tracheotomie, Laryngotomie und Exstirpation des Kehlkopfes. Deutsche Chirurgie. Lief. 37.
54) Schwartz, Des tumeurs du larynx. Thèse de Paris. 1886.
55) Sendziak, Die bösartigen Geschwülste des Kehlkopfs. Wiesbaden 1897.
56) Stahr, H., Archiv f. Anatomie und Physiologie, anatom. Abth. 1898.
57) Derselbe, Ebenda. 1900.
58) Störck, Erkrankungen von Nase, Rachen und Kehlkopf. Nothnagel's specielle Pathologie und Therapie. Wien 1895.
59) Teichmann, Das Saugadersystem. Leipzig 1861.
60) Tietze, Deutsche Zeitschr. f. Chirurgie. 1891. S. 481.
61) Tostain, Du cancer des Ganglions cervicaux. Thèse de Paris. 1884.
62) Virchow, Deutsche med. Wochenschr. 1894.
63) Wassermann, Deutsche Zeitschr. f. Chirurgie. XXIX. S. 474.
64) Woltering, Monatsschrift f. Ohrenheilkunde. 1886. 6.
65) Zeissl, Wiener med. Presse. 1881. Nr. 44.
66) v. Zenker-Ziemssen, Krankheiten des Oesophagus. Handbuch d. spec. Pathologie und Therapie. VII[1]. Wien 1877.
67) v. Ziemssen, Krankheiten des Kehlkopfes. Ebenda.

Erklärung der Abbildungen auf Tafel II. III.

(Die Figuren wurden von dem Universitätszeichner Herrn Dr. Löschmann mit grossem Eifer und in künstlerischer Vollendung ausgeführt, wofür ich ihm noch besonders meinen Dank ausspreche.)

Figur 1. Die Lymphgefässe des Kehlkopfinnern und der Trachea; links zeigt sich die Schleimhautfläche des Oesophagus, rechts der hintere Theil der Schilddrüse. — Die wahren Stimmbänder bilden eine scharfe Trennung der Lymphgebiete, welch letztere jedoch durch die hintere Kehlkopfwand mit einander in Verbindung stehen. Am Ligamentum crico-tracheale und zwischen den Ringknorpeln treten die Gefässe heraus zu Drüsen, die unfern von dem Recurrens liegen. Nahe am Ligamentum crico-tracheale befinden sich zwei Drüsen, die eine davon am hinteren Rande der Schilddrüse.

Figur 2. Die Lymphgefässstämme und die regionären Lymphdrüsen des Kehlkopfes. — Die Lymphgefässe des oberen Lymphgebietes sammeln sich in fünf Stämmen, welche unterhalb des Zungenbeines durch das Ligamentum thyreo-hyoïdeum treten, und zu den, an der Jugularis gelegenen, tiefen cervicalen Drüsen ziehen. Auch der constante, grössere, im Winkel der Vena facialis und Jugularis interna gelegene Lymphknoten ist injicirt. Am Zungenbeinhorn selbst liegt eine inconstante, aber wiederholt beobachtete Drüse. — Die Lymphgefässe des unteren Lymphgebietes (vorderer Theil) treten in Form von drei zarten Stämmchen durch das Ligamentum conicum zu zwei prälaryngealen Drüsen und durch diese, oder an ihnen vorbei zu je einer prätrachealen und tiefen cervicalen Drüse.

Figur 3. Die regionären Lymphdrüsen des hinteren Theiles des unteren Kehlkopf-Lymphgebietes und der Trachea. — Die Thyreoïdea ist nach rechts zurückgeschlagen; die den Nervus recurrens umspinnenden Gefässe und Drüsen sind auf diese Weise sichtbar; zum Theil treten sie auf die der Trachea zugekehrten Fläche der Schilddrüse über, und dort ist ein wiederholt constatirter Lymphknoten am unteren Pol der Thyreoïdea gelegen. Ein Gefäss zieht im grossen Bogen nach vorn zu einer auf der anderen Seite der Mittellinie und oberhalb des Jugulum gelegenen Drüse. Zwischen dem zweiten und dritten Trachealknorpel treten median einige Gefässe heraus, von denen einer zu einer prälaryngealen Drüse emporzieht. — Die peritrachealen Gefässe communiciren schliesslich mit zwei supraclavicularen Drüsen.

Digitized by Google

XIII.

Aus der chirurgischen Klinik in Jena.

Ueber die Behandlung der acuten primär synovialen Eiterungen der grossen Gelenke.

Von

Dr. med. Otto Hartmann,

Privatdocent an der chirurgischen Klinik zu Jena.

(Mit Tafel IV.)

„Das Ideal, welches die Heilkunde anstrebt, ist die Heilung äusserer Gebrechen ohne Operation und vor Allem die Vermeidung der verstümmelnden Operationen. Das ganze Bestreben der neueren und neuesten Chirurgie ist darauf gerichtet zu erhalten, und nicht leicht blickt ein Chirurg noch mit Stolz auf seine Amputationsstümpfe, sondern vielmehr mit Wehmuth über die Unvollkommenheit seiner Kunst." Das sind die denkwürdigen Worte, mit denen B. v. Langenbeck seine chirurgischen Beobachtungen aus dem Kriege 1870/71 einleitet. Dieser Ausspruch, dem Parallelstellen von vielen anderen Autoren zur Seite stehen, charakterisirt ganz und gar den Standpunkt, den die meisten Chirurgen bei grossen Verletzungen und weitgehenden Eiterungsprocessen an den Extremitäten bis auf den heutigen Tag eingenommen haben. Besonders kommt den acuten Vereiterungen der Gelenke eine eigenartige Stellung und eine besondere Bedeutung zu, sowohl hinsichtlich der Frage der Lebenserhaltung als auch mit Rücksicht auf die Brauchbarkeit der geheilten Extremität.

Während man noch bis in die vierziger Jahre allgemein schwere Gelenkwunden, um das Leben zu erhalten, durch die Amputation in einfache Schnittwunden zu verwandeln suchte und dieses Verfahren lange Zeit hindurch für nahezu unerlässlich zur Erreichung dieses hauptsächlichsten Zieles hielt, strebt man in neuerer Zeit bei Gelenkwunden neben der Erhaltung des Lebens auch diejenige der verletzten Extremität mit vollem Bewusstsein an.

Digitized by Google

Interessant ist es, in dieser Beziehung die Behandlungsmethoden in den letzten Kriegen des 19. Jahrhunderts zu verfolgen. Während vor dem dänischen Kriege noch alle Gelenkverletzungen rücksichtslos der Ablatio anheimfielen, begann man in diesem Kriege deutscherseits an den überkommenen ärztlichen Maximen, wie sie Stromeyer namentlich lehrte, zu rütteln und mehr Augenmerk auf eine conservative Behandlung zu richten. Der nordamerikanische Bürgerkrieg und der deutsch-österreichische Krieg eroberten dieser neuen Behandlungsweise noch ein grösseres Terrain, indem man in diesen Kriegen bei einfachen Knie- und Fussgelenksschüssen ein durchaus conservatives Verfahren anstrebte und bei einfachen Schulter- und Ellenbogenverletzungen der gefährlichen Exarticulation die Resection bevorzugte. In dem deutsch-französischen Kriege hatte bei den Deutschen die letztere Behandlung einen nicht unbedeutenden Zuwachs erhalten, und ein unparteiischer Beobachter, der russische Chirurg Heyfelder, schreibt: „Bei den Franzosen in Metz, St. Quentin und Lille massenhafte Amputationen, und unter den Amputirten grosse Sterblichkeit, bei den Deutschen und in den von fremden Aerzten geleiteten Lazarethen wenig Amputationen. In Lille und Umgegend fingen die Kranken an, die Amputationen zu verweigern, und verlangten, in ein Lazareth gebracht zu werden, wo man nicht amputirte.“ Wenn trotzdem die Invalidenlisten über die Resectionen in diesem Kriege so überaus traurige Ergebnisse geliefert haben, so liegt es darin, dass der begutachtende Militärarzt nicht zu entscheiden hat, was die Resection geleistet hat, sondern lediglich nach gesetzlich festgestellten Normen nachzuweisen hat, ob der Verwundete im Sinne des Gesetzes Invalide ist oder nicht. Nach den jetzigen Beobachtungen und Resultaten dürfte in einem Zukunftskriege die conservative Chirurgie noch mehr zur Geltung kommen und die Amputationen eine noch erheblichere Einschränkung erfahren.

Die Eigenthümlichkeit der Gelenkwunden wird durch die anatomischen Verhältnisse und die Bedingungen der physiologischen Leistungen der Gelenke leicht verständlich. Während bei einfachen Weichtheilsverletzungen im Allgemeinen die Grösse der Wunde lediglich dem Umfange des Gewebsverlustes entspricht, ist bei den Gelenken nicht nur der getroffene Theil, sondern ausserdem noch die gesammte Wandung der eröffneten Gelenkhöhle als Wunde anzusehen. Dann kommt weiter hinzu, dass eine offene Gelenkwunde, die nicht selten durch verdächtige Instrumente entstanden ist, ohne Mikroorganismen kaum zur Verheilung gebracht werden kann. Es ist durch zahlreiche, sich deckende Untersuchungen bestätigt worden, dass in den meisten

Digitized by Google

Wunden, auch in den reizlosesten, ebenso im Schorfe der per primam verheilten, Mikroorganismen gefunden werden, z. T. hochvirulente Eitererreger. Hat doch auf dem vorletzten Chirurgencongresse Doederlein durch seine zahlreich angestellten Experimente bei Laparotomien gezeigt, dass sich auf der Oberfläche von sterilen Gummihandschuhen im Verlaufe der Operation Keime ansiedeln. Wenn trotzdem die Laparotomien fieberfrei und ungestört verlaufen sind, so haben wir es hier eben mit sehr günstigen Verhältnissen zu thun, da durch die ausserordentlich grosse Oberfläche des Peritoneums die Mikroorganismen zu kleinsten Mengen vertheilt, der Einwirkung der Schutzkräfte des Körpers zugänglicher gemacht werden. Es wird der peritonealen serösen Flüssigkeit eine höhere baktericide Eigenschaft zugeschrieben als anderen Flüssigkeiten des Körpers. Ist weiter die Peritonealhöhle voll Blut gesickert, so wird dies bald durch die grossen Stomata resorbirt. Die Beschaffenheit der Synovialis dagegen begünstigt in hohem Maasse ein Stagniren des Secretes (H. Braun) und damit eine Vermehrung der in das Gelenk hineingebrachten Mikroorganismen, so dass schliesslich von hier aus der ganze Organismus inficirt wird.

Bei den Gelenken kommen, wie bei mit Schleimhaut ausgekleideten Organen, nach Volkmann zwei verschiedene Arten von Eiterung in Betracht, eine oberflächliche, mehr secretorische, wie sie namentlich bei den Katarrhen der Schleimhäute beobachtet wird, bei der Krause, Lexer u. A. als Ursache derselben einen Kettencoccus nachgewiesen haben, der mit dem Streptococcus pyogenes Rosenbach's ohne Zweifel identisch ist, und eine parenchymatöse, welche die tiefer gelegenen Gewebsschichten mit ergreift und mit Ulcerationen, Abscedirungen und Bildung von Granulationsgewebe verbunden ist. Bei dieser Form fand Lexer meistens den Staphylococcus, der im Gelenke ein viel bösartigeres Verhalten zeigt, als sein Verwandter, der Streptococcus. Hier muss man stets an die specifisch deletäre Natur des Eiters denken, der zur Zerstörung des Gelenkknorpels und damit zur Blosslegung des Knochens führt. Diese rein eitrige Synovitis kann aus der serösen oder katarrhalischen Form hervorgehen, setzt indessen nicht selten von Anfang an als solche ein, ohne dass eine bestimmte Ursache namhaft gemacht werden kann.

Am meisten aufgeklärt sind bis auf den heutigen Tag die Gelenkvereiterungen nach den acuten Infectionskrankheiten, unter denen die Osteomyelitis wohl die erste Stelle einnimmt, und nach penetrirenden Hautwunden. Und da giebt es im praktischen Leben eine grosse Reihe sich wiederholender Verletzungen, die gern zu acuter Vereiterung der Gelenke führen und in unserer Klinik zur Beobachtung ge-

Digitized by Google

kommen sind. In erster Linie kommt die typische Verletzung in Frage, die sich der Zimmermann beim Behauen des Bauholzes zuzieht. Diese liegt gewöhnlich auf der Innenseite des linken Kniegelenkes oder auf der Innenseite des linken Fusses in der Gegend des Malleolus internus, der häufig dabei neben der Verletzung der Art. tibialis post. abgeschlagen wird, und ist eine breit klaffende Kapselwunde. Die zweite, eine meistens viel gefährlichere und in ihren Folgen häufig unterschätzte, ist die durch die Ahle des Schuhmachers entstandene. Die Schusterahle ist in viel höherem Grade Trägerin von Infectionskeimen als das Beil des Zimmermanns, das als im Wesentlichen aseptisch angesehen werden darf. Man kann dort schon nach dreimal 24 Stunden Temperaturen von 40° und darüber hinaus erleben mit all den unangenehmen Symptomen der Blutvergiftung. Es muss sich bisweilen um eine ganz unglaubliche materia peccans handeln, die mit derartigen spitzen Instrumenten in die Gelenke hineinbefördert wird. Das Beil des Zimmermanns importirt weit seltener inficirende Schädlichkeiten, höchstens sind es die mit in das Gelenk hineingerissenen Kleiderfetzen, und es giebt eine Anzahl von Beobachtungen, die beweisen, dass solche Verletzungen in der That ohne Gelenkeiterung verlaufen sind.

Die Behandlung der acut eitrigen Gelenkerkrankungen, von denen in dieser Arbeit nur die sechs grossen Gelenke erwähnt werden sollen, ist entschieden eine der schwierigsten Aufgaben der modernen Chirurgie, und trotzdem ist ihr in der neueren Litteratur nicht der gebührende Rang eingeräumt worden. Auch hier sollen im Allgemeinen nur die primär synovialen Eiterungen berücksichtigt werden, nur ausnahmsweise die primär ostalen. Hätte man alle diese Eiterungsprocesse heranziehen wollen, so wäre die Arbeit 'zu umfangreich geworden, zumal da die Zahl dieser Fälle in hiesiger Klinik eine ausserordentlich grosse ist.

Im Jahre 1861 empfiehlt Volkmann in seiner Arbeit über „Katarrhalische Formen der Gelenkvereiterungen" auf das Wärmste die Punction dieser Gelenke mit nachfolgender Einspritzung von medicamentösen Agentien, ein Verfahren, das schon seit dem Jahre 1841 nach dem Vorschlage von Velpeau und Bonnet in die Chirurgie eingeführt war. Die einfache Eröffnung des Gelenkes mit dem Messer und die Drainirung wird von Volkmann strengstens verworfen; sie ist nur in den Fällen indizirt, wo die Zerstörung bereits die Gelenkenden ergriffen hat und von einer Rettung des Gelenkmechanismus nicht gut mehr die Rede sein kann.

Erst mit der Einführung einer wirklich streng nach Lister durch-

Digitized by Google

geführten antiseptischen Wundbehandlung wird für diese Therapie ein neues Feld gewonnen. Auf dem dritten Chirurgencongresse von 1874 berichtet Schede über mehrere Fälle von acuter Gelenkvereiterung aus der Hallenser Klinik, bei denen nach Eröffnung des Gelenkes durch die Drainage unter dem Schutze des Listerverbandes hervorragende Resultate erzielt waren.

Volkmann ist es wieder gewesen, der in dieser Zeit der Antisepsis diese Behandlung der Gelenkvereiterung in Deutschland besonders gepflegt hat, und mit ihm sein Freund König, der auch in seinem Lehrbuche auf Grund seiner reichhaltigen Erfahrung dieser Behandlungsmethode das Wort redet.

In der neueren Zeit, der aseptischen Aera, haben sich Franke und Oswiecimsky sehr für eine ausgiebige Eröffnung, namentlich des Kniegelenkes, mit nachfolgender Drainage, resp. Tamponade ausgesprochen und haben schöne Resultate durch dies conservative Verfahren erzielt.

Rotter hat auf Grund seiner eigenen Beobachtung und weiteren Prüfung an der Leiche bei Fussgelenksvereiterungen je eine Incision hart am Rande des Tibiaknöchels medialwärts von der Sehne des Tibialis anticus und neben dem lateralen Rande der Achillessehne empfohlen, durch die, während das Gelenk durch einfache Extension geradeaus distrahirt wird, ein Drain, bezw. Mulldocht über die Talusrolle durchgeführt werden kann.

Fabiani eröffnet bei schwerer Kniegelenkvereiterung, nachdem seitliche Einschnitte und Drainage erfolglos geblieben sind, durch einen breiten Querschnitt das Gelenk, durchsägt die Patella, entfernt die Meniscen, wenn sie erkrankt sind, drainirt nach der Kniekehle und fixirt das Bein in Beugestellung, um das Gelenk möglichst offen zu erhalten.

Miller preist bei der Resection des Handgelenkes einen $1^1/_2$ Zoll oberhalb des Processus styloideus ulnae nach der Palmarseite zu beginnenden und auf dem fünften Metatarsalknochen verlaufenden Schnitt, der guten Zugang in das Gelenk schafft und für die Drainage günstig liegen soll.

In der neuesten Auflage des Lehrbuches der speciellen Chirurgie spricht Albert eingehend über die Incisionen des Kniegelenkes, von ihm Arthrotomie genannt, und giebt verschiedene Indicationen zu derselben an.

Weiter ist in neuerer Zeit häufiger der Gelenkeröffnung mit nachfolgender Drainage bei gonorrhoischen Arthritiden von Thiéry (Ab-

Digitized by Google

meisselung des Olekranon), Lasalle, König, Perizeau, Schüller, Nasse, Benecke u. a. gedacht worden.

Aber fast alle Veröffentlichungen über die verschiedenen Behandlungsmethoden haben den Nachtheil, dass sie sich entweder nur auf ein einziges Gelenk beziehen, oder sie sind gewöhnlich so allgemein gehalten, dass man sich über die Art und Weise der Incisionen für die Drainage keine klare Vorstellung machen kann.

Die grossen Gelenke des Körpers bieten in der Anordnung ihres Baues manches Uebereinstimmende — von feineren anatomischen Modificationen sehe ich ab —, so dass die Gruppirung im Allgemeinen keine Schwierigkeit darbietet. Das Knie-, Fuss- und Ellenbogengelenk wird im Grossen und Ganzen zu den Winkel- oder Ginglymusgelenken gezählt, bei denen die Bewegung nur in einer Ebene und um eine Achse vor sich geht; das Hüft- und Schultergelenk gehört dagegen in die Gruppe der Kugelgelenke oder Arthrodien, bei denen der Kopf sich in der Pfanne nach jeder Richtung hin verschieben kann und in jeder Stellung um eine senkrecht auf die Pfanne gedachte Achse sich drehen lässt. Einzig und allein steht nur das Handgelenk in seinem Bau da, das complicirteste aller Gelenke; es fasst eine Summe von Gelenkverbindungen zwischen den Unterarmknochen, den einzelnen Handwurzelknochen und den oberen Enden der Mittelhandknochen in sich, die als ein zusammenhängendes Ganzes zu betrachten sich sowohl vom physiologischen als auch vom anatomischen Standpunkte empfiehlt.

Es leuchtet nun ein, dass die Ginglymusgelenke infolge ihrer Grösse und oberflächlichen Lage Traumen häufiger ausgesetzt sind als die unter dem mächtigen Muskelapparate versteckt liegenden Kugelgelenke, das Hüft- und Schultergelenk und somit auch häufiger Veranlassung zu pathologischen Veränderungen und operativen Eingriffen geben. Und unter den Erkrankungen der Ginglymusgelenke nimmt wieder das Kniegelenk, bei weitem das umfangreichste, die erste Stelle ein.

Kniegelenk.

Handelt es sich um eine nicht infectiöse Kniegelenkentzündung, um eine Gonitis serosa acuta, was aus dem Fehlen hohen, anhaltenden Fiebers und der phlegmonösen Schwellung ersichtlich ist, wird man nur für die Ruhigstellung des Gelenkes Sorge tragen. Ist dagegen eine Infection des Gelenkes erfolgt, so ist die Beweglichkeit des betreffenden Gelenkes schon in Frage gestellt, und da muss unser ganzes Bestreben dahin gerichtet sein, durch möglichst conservative Behandlung ein bewegliches Gelenk zu erhalten. Man hat in der

Digitized by Google

Behandlung der inficirten Gelenke so zu sagen einen Instanzenzug innezuhalten. Handelt es sich um ganz leicht inficirte Gelenke, in deren Flüssigkeit sich Fasern und zarte Membranen, allerdings noch in geringer Menge, finden, deren Gelenksack noch fast gar nicht geschwellt ist, so behandelt man eine solche Entzündung in erster Instanz durch Punction mit nachfolgender Injection von 5 proc. Carbolsäure. Es ist ausserordentlich selten, dass man bei derartig milder Infection mit diesem Verfahren nicht zum Ziele kommt. Sollte nach der ersten Punction noch ein mässiger Erguss bestehen bleiben, so ist ein zweiter Versuch zu unternehmen, ehe man zu anderen Mitteln greift. Mit dieser einfachen Punction sind in unserer Klinik mehrere Gelenkentzündungen, auch Trippergelenke verheilt worden.

1. Lesser, Adolf, 33 Jahr alt, Tünchermeister aus Dermbach, aufgenommen am 18. April 1892, entlassen 21. Mai 1892.

Anamnese: Patient ist vor 6 Wochen acut mit Schmerzen und Schwellung des r. Kniegelenkes erkrankt. Eine Woche lang ging er noch damit umher, dann musste er sich in's Bett legen wegen starker Empfindlichkeit des Beines. Mehrere Tage vor Beginn der Erkrankung soll Ausfluss aus der Harnröhre bestanden haben; wohl benigne Urethritis. Abendtemperatur am Tage der Aufnahme 38,3. Rechtes Kniegelenk mässig gefüllt. Patella tanzt. Pappschienenverband. Hochlagerung des Beines. Schmerzen im Knie jedenfalls nicht übermässig. Nach Anlegung des Verbandes noch geringe Temperatur, weiterhin kaum über 37,5, abends nur einmal 38,0.

3. Mai. Punction: Katarrhalisches Secret wird entleert. Wieder Pappschienenverband, comprimirend. Danach allmählicher Abfall der Temperatur unter 38,0. Schmerzen nehmen entsprechend ab.

21. Mai. Pat. auf Wunsch mit Pappschienenverband entlassen. Knie kaum noch geschwollen, jedenfalls kein Erguss mehr nachweisbar, ganz unempfindlich.

16. August. Kniegelenk normal beweglich.

2. Föckel, Hermann, 13 Jahr alt, Stellmacherssohn aus Weimar, aufgenommen am 29. April 1892.

Anamnese: Patient ist vor fünf Wochen ohne nachweisbare Ursache acut mit Schmerzen und Schwellung im l. Kniegelenk erkrankt.

Pat. zeigt bei der Aufnahme ziemlich pralle Füllung des betreffenden Gelenkes. Dasselbe ist im ganzen wenig druckempfindlich, nur über dem Condylus internus tibiae besteht grössere Schmerzhaftigkeit auf Druck. Temperatur leicht fieberhaft, bis 38,3 abends.

3. Mai. Punction ergiebt katarrhalisches Secret; ziemlich grosse Fibrinfetzen (mikroskopisch sehr viele Eiterkörperchen). Pappschienenverband, comprimirend, Hochlagerung des Beines.

Temperatur fernerhin nur noch zweimal 37,1 resp. 37,2, sonst immer unter 37,0. Empfindlichkeit ganz verschwunden.

11. November. Pappschienen entfernt. Gelenk völlig abgeschwollen, gar nicht druckempfindlich.

Digitized by Google

17. Mai. Pat. steht auf.

20. Mai. Pat. entlassen. Beweglichkeit im Knie noch beschränkt.

6. Juli. Pat. stellt sich in der Poliklinik vor. Nicht das geringste Pathologische am Gelenk zu bemerken; dasselbe ist völlig frei beweglich.

3. Freisleben, Elisabeth, 2 1/2 Jahr alt, Maurerskind aus Roda, aufgenommen am 29. September 1894.

Anamnese: Eltern vollständig gesund. Tuberculose nicht in der Familie. Bis jetzt immer gesund, abgesehen von einem leichten Bronchialkatarrh, der schnell vorüberging. Vor drei Wochen fing Pat. ohne äusseren Anlass an, hoch zu fiebern, klagte über Schmerzen im l. Knie. Am Tage darauf lief des Kind noch herum, wenn auch mühsam, am zweiten Tage schwoll das Knie stark an und schmerzte sehr bei Bewegungen. Drei Wochen wurde es mit Ruhigstellung behandelt; das Fieber liess allmählich nach.

Status: Kräftiges Kind, innere Organe gesund. Das l. Knie wird in leicht flectirter Stellung gehalten. Deutliche Schwellung des oberen Gelenkabschnittes, Schmerzhaftigkeit bei Bewegungen. Am Knochen nichts nachzuweisen.

30. September. Punction des Kniegelenkes in leichter Narkose. Es entleert sich mühsam eine geringe Menge zähen, glasigen Schleimes, wie Nasensecret aussehend. Pappschienenverband.

4. Oktober. Abendliche Temperatursteigerung auf 38,4. Am anderen Morgen Verbandwechsel. Knie ist augenscheinlich dünner geworden. Mikroskopische Untersuchung des Secretes ergab Schleim mit wenig Eiterkörperchen.

27. Oktober. Verband wird weggelassen. Knie, ohne Schmerzen beweglich, ist nur noch etwas geschwollen.

39. Oktober. Entlassen.

10. November 1899. Vorgestellt: Vollständig normales Knie, schon seit vier Wochen nach der Entlassung gut functionirend.

Diese Fälle sind, was die Aetiologie anbetrifft, unaufgeklärt geblieben. Klarer ist schon die Krankheitsursache bei der folgenden Patientin.

4. Uhrl, Lina, 17 Jahr alt, Dienstmädchen aus Jena, aufgenommen am 7. August 1889, entlassen 28. September 1889.

Anamnese: Vor einigen Tagen traten plötzlich Schmerzen und Stiche im linken Knie auf, das schnell dick wurde. Menses regelmässig. Fluor wird geleugnet. Status: Blasses, mässig kräftiges Mädchen. Linkes Kniegelenk zeigt pralle Füllung mit Flüssigkeit, sehr empfindlich. An der Innenseite der linken kleinen Labie ganz vereinzelt spitze Papillome, kein Fluor, aus der Urethra nichts auszudrücken.

15. August. Das Kniegelenk wird punctirt, mit 1 proc. Carbollösung ausgewaschen, zum Schluss 10 proc. Carbollösung injicirt. Pappschienenverband.

20. August. Heute 39,1. Am Knie nichts zu finden.

22. September. Verband wird weggelassen. Pat. darf aufstehen.

28. September. Entlassen: Knie noch etwas dick, aber kein freier

Digitized by Google

Erguss mehr nachzuweisen; kann ganz gestreckt, aber nicht über 160° gebeugt werden. Es bestehen gar keine Schmerzen mehr. Pat. kann ohne Stock laufen.

Am 10. September 1899 stellt sich Pat. mit vollkommen normal beweglichem Kniegelenk vor. Sie kann ohne Schmerzen grössere Touren machen. Nur bei Witterungswechsel will sie häufig noch stechende Schmerzen im Kniegelenk empfinden.

Ein weiterer Fall von serös-eiterigem Ergusse, secundär nach Osteomyelitis entstanden, war auch mit der einfachen Punction zu zwingen.

5. Anschütz, Ernestine, 4 Jahr alt, Büchsenmacherstochter aus Mehlis, aufgenommen am 4. Janur 1893.

Anamnese: Vater soll Hüftgelenksentzündung gehabt haben. Mutter ist hier 1877 operirt (scheint den Narben nach Osteomyelitis gewesen zu sein); sonst ist die Familie gesund. Seit 15 Tagen, nachdem ein Knabe sie mit einem Eisen gegen das Bein geschlagen, ist Pat. krank. Knie dick, sehr empfindlich. Geringes Fieber.

Status: Mässig kräftiges Kind. Rechtes Knie stark geschwollen. Tanzen der Patella. Oberschenkel scheint dicht oberhalb des Knies infiltrirt. Knie wird spitzwinklig contrahirt gehalten, ist äusserst empfindlich.

6. Februar 1893. Narkose: Punction des Knies ergiebt stark blutig gefärbtes Serum. Nach Entleerung des Gelenkes scheint die Umgebung des unteren Femur entschieden infiltrirt. Knie lässt sich ganz leicht gerade strecken. Pappschienenverband.

12. März. Rechtes Knie noch ganz unbedeutend dicker als das linke, kann bis 150° gebeugt werden. Mit Pappschienenverband entlassen.

In diesem Falle wurde angenommen, dass die Infection des Kniegelenkes von einem osteomyelitischen Heerde des Femur aus erfolgt sei, und nur, weil die Eltern darauf bestanden, das Kind mit nach Hause zu nehmen, musste von einer weiteren Klarstellung des Falles abgesehen werden. Pat. konnte doch schon 5 Wochen nach der Operation mit annähernd normaler Beweglichkeit entlassen werden.

Laut Brief vom 11. September 1899: Die jetzt elfjährige Pat. ist jetzt vollständig gesund, kann beide Beine gut gebrauchen, zeigt keine anatomischen Veränderungen und Functionsstörungen im Knie und war während dieser ganzen Zeit nicht krank.

Die zweite Instanz in der Behandlungsweise leicht inficirter Gelenke ist die Punction mit nachfolgender Einführung kleiner Drains durch die Troicartcanüle in das Gelenk hinein. Diese Methode liefert unzweifelhaft die besten Resultate, man möchte sie die ideale Therapie nennen. Sie ist einfach, verletzt so gut wie gar nicht die Gelenkkapsel und schafft noch dazu dem Secrete permanenten Abfluss nach aussen. Denn ist ein Gelenk einmal inficirt, so begegnen wir bei der fortschreitenden Stauung des Secretes am sichersten der Gefahr der allmählichen Vergiftung des Organismus, wenn wir sogleich das Ge-

Digitized by Google

lenk eröffnen und es durch Drainage in dauernde Verbindung mit der Aussenwelt bringen. Doch muss hier nochmals betont werden, dass ein derartiges Verfahren nur bei ganz milden Infectionen zu empfehlen ist; bei schwereren hat Riedel von dieser Methode wenig Nutzen gesehen, da die minimalen Oeffnungen zum Abfluss des Secretes meist doch nicht genügen.

In unserer Klinik ist es uns im letzten Jahre gelungen, bei einem Fall von so leichter Infection durch diese Methode ein günstiges Resultat zu erzielen.

6. Greschner, Wilhelm, 31 Jahr alt, Dienstknecht aus Blankenhain, aufgenommen am 15. Januar 1898.

Anamnese: Früher will Pat. stets gesund gewesen sein. Ende November 1897 erhielt er einen Hufschlag gegen das linke Knie, das gleich danach angeschwollen sein soll Links nach aussen und unten von der Kniescheibe entstand durch den Stollen eines Hufeisens eine 1 cm lange, 2 cm breite Wunde. Pat. schonte sich nur wenig, ging seiner Thätigkeit nach, bis am 13. Januar die Schwellung des Kniegelenkes bedeutend zugenommen hatte. Anfangs hatte er heftige Schmerzen, die sich im Laufe der Zeit gebessert hatten. In letzter Zeit nachts Schlaflosigkeit.

Status: Grosser, kräftiger Mann mit gesunden inneren Organen. Das linke Knie ist in allen seinen Abschnitten bedeutend aufgetrieben, giebt das Gefühl der Fluctuation. Patella tanzt. Bewegungen nur in sehr geringem Grade möglich. Links aussen und unten von der Patella eine mit eitrigem Belag versehene Wunde, die eitrig-seröse Flüssigkeit secernirt und geröthete, verdickte und entzündlich infiltrirte Umgebung hat. Temperatur am Morgen 37,6.

Unter Aetherspray wird ein Drainrohr in die Wunde geschoben, dann der obere Recessus von aussen und innen punctirt, feine Drains durch die Troicartcanüle in die Gelenkhöhle eingeführt. Die durch die Punction entleerte Flüssigkeit ist von dunkelgelber, fast klarer Beschaffenheit, enthält spärliche Fibrinflocken.

18. Januar. Temperatur am Abend 38,2; am anderen Morgen 37,6. Verandwechsel. Reichliche Flüssigkeit aus dem Gelenke gelaufen.

22. Januar. Temperatur am Abend 37,5. Noch immer reichliche Secretion. Knie etwas abgeschwollen, das ausfliessende Secret hat fast klare Beschaffenheit.

2. Februar. Knie kann ohne Schmerzen bis zum rechten Winkel gebeugt werden. Drains liegen noch. Temperatur normal.

1. März. Geheilt entlassen.

In diesem Falle ist die Infection des Gelenkes wohl mit Sicherheit aus der nicht gepflegten, längere Zeit eiternden Wunde in der Nähe des Gelenkes erfolgt, und zwar nicht durch directe Perforation in das Gelenk hinein, eine offene Communication dieser Wunde mit dem Gelenke bestand nicht, sondern durch Hindurchwandern der Mikroorganismen durch das zwar intacte, aber weniger restitente Ge-

Digitized by Google

webe in der Nähe des Gelenkes. In Fällen von so leichter Infection ist eine Restitutio ad integram rem möglich, und die Beweglichkeit des Gelenkes fast nie in Frage gestellt.

Als Uebergangsfall zu der nächsten Instanz, den bilateralen Incisionen, möge auch noch folgende Krankengeschichte Erwähnung finden. Hier wurde durch die von einer zersprungenen Flasche herrührende Schnittwunde das Gelenk nur drainirt. Das Functionsresultat bei der Entlassung war ein durchaus befriedigendes, wenn auch die vollständige Beweglichkeit noch nicht wieder hergestellt war.

7. Schilling, Carl, 19 Jahr alt, Hausbursche aus Freiburg a. Unstrut, aufgenommen am 7. November 1889.

Anamnese: Pat. hat sich mit einer zerbrochenen Glasflasche eine Kniegelenkverletzung zugezogen. Die Wunde wurde von einem herbeigerufenen Arzte desinficirt, genäht und drainirt. Pat. nach 5 Tagen der Klinik überwiesen.

Status: Kräftiger junger Mann. Auf der Innenseite des rechten Kniegelenkes eine 8 cm lange, bis in die Gelenkhöhle sich erstreckende Wunde, die mit zwei Nähten versehen ist und ein Drainrohr enthält. In dem Kniegelenke eine deutliche Flüssigkeitswelle nachzuweisen.

Nach Entfernung der Nähte fliesst bei Druck auf das Kniegelenk eine trübe, seröse Flüssigkeit ab. Pat. hat bei der Aufnahme morgens 38,2° Temperatur. Therapie: Wunde weit geöffnet. Verband auf Volkmann'scher Schiene.

Verlauf ganz reactionslos.

25. November. Kleiner Granulationsstreifen. Kniegelenk noch nicht beweglich. Deshalb active und passive Bewegungen und Massage. Nach 3 Wochen ist die ganze Narbe wieder zerfallen, deshalb Bettruhe. Schlecht aussehende Granulationen, so dass in Narkose am 7. Februar 1890 Auskratzung der Granulationen mit dem scharfen Löffel vorgenommen wird. Eine Fistel ist nicht vorhanden. Da die Wunde noch keine Neigung sich zu schliessen zeigt, wird am 6. März die Exstirpation der Narbe, resp. der granulirenden Partie vorgenommen. Catgutnaht, keine Drainage. Pappschienenverband. Heilung per primam.

3. April 1890. Pat. geheilt entlassen. Function im Knie noch nicht normal. Beugung nur bis zum rechten Winkel möglich.

Augenblicklicher Aufenthaltsort nicht zu ermitteln.

Bei dem folgenden Falle, der auch noch immer zu den milden — seiner Aetiologie nach — unschuldigen Formen einer Kniegelenksinfection zu rechnen ist, wurde die Punction gar nicht erst versucht. Hier bestand schon weiter nach dem Ober- und Unterschenkel sich erstreckende Schwellung und höheres Fieber. Man ging sogleich noch einen Schritt in dem Instanzenzuge weiter und machte seitliche bilaterale Incisionen. Man muss bei ernsteren Erkrankungen auf jede Art und Weise drainiren, man muss, wie Schede sagt, für dreiste

Digitized by Google

Incisionen und Sicherung des freien Abflusses der Secrete durch Drainageröhren Sorge tragen. Denn mit kleinen Schnitten, die gewöhnlich nur dem prall geschwollenen und fluctuirenden oberen Recessus zu Leibe gingen, kam man früher nicht zu dem gewünschten Ziele, da man ja die tiefste Stelle der Gelenkhöhle nicht drainirte und das Secret eben nicht den Berg hinauffliessen kann. Während vor Lister die kleinsten Incisionen in den meisten Fällen rapid verlaufende Gelenkverjauchung herbeiführten, die an grossen Gelenken von letalem Ausgange gefolgt war, sind wir jetzt in die glückliche Lage versetzt, durch antiseptische oder vielmehr aseptische Behandlung auch bei den grössten Incisionen die Prognose im Allgemeinen günstig zu stellen. Es empfiehlt sich daher, um dem Eiter den gewünschten Abfluss zu verschaffen, an den tiefsten Stellen der Kniegelenkhöhle grosse Incisionen zu machen und nicht zu kleine Drainröhren hineinzulegen.

8. L., Minna, 21 Jahr alt, Kohlenhändlerstochter aus Jena, aufgenommen am 14. October 1892.

Anamnese: Vor 3 Wochen sprang die aus gesunder Familie stammende Pat. einige Fuss hoch auf den Erdboden und bekam im Anschluss daran einige Tage später Schmerzen im linken Kniegelenk. Letzteres schwoll allmählich an und konnte wegen eines Gefühles der Steifigkeit nicht recht gebraucht werden. Vor 8 Tagen stiess Pat. sich gegen das Knie, und danach wurde die Schwellung plötzlich stärker. Es trat Fieber und schlechtes Allgemeinbefinden auf.

Status: Linkes Kniegelenk prall gefüllt. Unter- und Oberschenkel stark ödematös geschwollen. Beträchtliches Fieber.

19. October. Narkose: Längsschnitte an der Innen- und Aussenseite des Kniegelenkes fördern ca. 1/2 l trüber, seröser, mit katarrhalischen Flocken gemischter Flüssigkeit zu Tage. Der obere Recessus war prall gefüllt. Drainage. Schienenverband.

17. December 1892. Entlassen. Secretion hat langsam nachgelassen, ebenso die Empfindlichkeit sehr langsam. Kleine granulirende Streifen.

Februar 1893. Ganz minimale Beweglichkeit ohne Schmerzen.

Augenblicklich besteht fibröse Ankylose. Nur ganz minimale Beweglichkeit im Gelenk.

Bei dieser Patientin, deren Ruf niemals der beste war, muss man entschieden die Gonorrhoe als ätiologisches Moment der katarrhalischen Kniegelenkvereiterung ansprechen, selbst wenn damals versäumt war, den Gelenkinhalt bakteriologisch zu untersuchen. Aber man ist, wie bei der tuberculösen und anderen Gelenkentzündungen, auch ohne bakteriologische Untersuchung im Stande, das Bild einer gonorrhoischen Gelenkentzündung klar zu skizziren. Jedenfalls kommt die gonorrhoische Gelenkmetastase viel häufiger vor, als man bis jetzt angenommen hat. König sagt, wenn er nach dem Krankenmateriale

Digitized by Google

der Berliner Charité die Häufigkeit der Gelenkentzündungen in Betreff ihrer Aetiologie abschätzen würde, dann würde er die Gelenkentzündung der Gonorrhoiker für die häufigste halten. Trotz der breiten Incisionen ist das Resultat in diesem Falle ein sehr ungünstiges. Es besteht vollkommene Ankylose, was uns nicht Wunder nimmt. Denn bei den schwereren gonorrhoischen Formen mit Infiltration der Kapsel und des paraarticulären Gewebes beobachtet man häufig trotz grosser Incisionen eine grosse Neigung zur Ankylosirung, ein Symptom, welches keiner anderen Krankheit in dem gleichen Maasse eigenthümlich ist und zumal am Kniegelenk.

Dieser Krankengeschichte analoge Fälle sowohl in Betreff der Aetiologie als auch des Resultates sind folgende:

9. Kreutzberg, Bertha, 19 Jahr alt, Dienstmädchen aus Blankenhain, aufgenommen am 23. October 1894.

Anamnese: Pat. hat sich vor ungefähr 6 Wochen inficirt. Seit einigen Tagen bestehen heftige Schmerzen im linken Knie; dasselbe schwoll sehr stark unter hohem Fieber an.

Status: Kräftiges Mädchen. Linkes Kniegelenk prall gefüllt. Haut bis weit hinauf zum Oberschenkel stark geröthet. Gelenk offenbar schon perforirt.

24. Oktober. Operation in Narkose: Grosse seitliche Incisionen entleeren reichlich katarrhalischen Eiter; derselbe ist schon dicht unter der Haut. Drainage des Gelenkes. Verband. Im Eiter werden mikroskopisch Gonokokken nachgewiesen. Verlauf reactionslos.

Heilung in Ankylose.

10. Appelfelder, Emilie, 29 Jahr alt, Dienstmädchen aus Jena, aufgenommen am 30. August 1889.

Anamnese: Früher einmal Windpocken gehabt, sonst stets gesund. Beide Eltern starben an Typhus. Vor 3 Tagen traten ohne äusseren Anlass glötzlich Schmerzen im rechten Kniegelenk auf, das gleich darauf anschwoll. Fluor albus soll seit 5 Jahren vor der Regel auftreten.

Status: Rechtes Kniegelenk ist stark geschwollen, der obere Recessus ist prall gefüllt, die Fluctuation ist aber nicht die einer reinen Flüssigkeit, sondern etwas fester, teigig. Gruben um die Patella sind verstrichen, Schwellung geht allseitig um das Kniegelenk herum, ergreift auch den unteren Theil des Oberschenkels. Bewegungen im Knie sehr schmerzhaft. Besonders empfindlich ist Druck auf den Condylus internus tibiae. An den übrigen Gelenken keine Schwelluug oder Schmerzen. Feste Einwickelung. Bettruhe.

14. September. Status unverändert, leichtes Fieber abends bis 83,3. Eisblase lindert die Schmerzen etwas.

In Narkose punctirt: Zuerst entleert sich Serum mit dicken Fibrinflocken, sodann Volkmann'scher Nasenschleim aus der Gelenkhöhle. Deshalb die beiden Seitenschnitte und Drainage des Gelenkes. Synovialis war hochroth, stark geschwellt. Pappschienenverband und Volkmann'sche Schiene.

Digitized by Google

In dem frischen Gelenkinhalt lassen sich keine Gonokokken nachweisen.

Die ersten 14 Tage nach der Operation besteht mässiges Fieber, einmal sogar 38,7. Die Empfindlichkeit des Kniees hat allmählich nachgelassen.

9. November. Drains werden heute fortgelassen.

1. Januar 1890. Die Granulationen überhäuten sich nur sehr langsam.

16. Januar. Auf Wunsch in die poliklinische Behandlung entlassen. Knie noch etwas angeschwollen, aber kein Erguss nachweisbar. Beweglichkeit minimal und noch immer schmerzhaft. An Stelle der Incisionen 2 schmale Granulationsstreifen; Tibia ein klein wenig nach hinten gesunken. Beim Gehen an Stock nur geringe Schmerzhaftigkeit.

25. August. 1890. Pat. ist jetzt Wäscherin und geht ohne Stock gut. Knie dünn, absolut unempfindlich, aber ankylotisch.

Auch die nächste Krankengeschichte beweist klar, dass man bei ernsterer Infection durch die Einlegung eines kleinen Drains in das Gelenkcavum des Processes nicht mehr Herr werden kann. Hier mussten noch die bilateralen Schnitte hinzugefügt werden, um einen allmählichen Abfall der Temperatur zu erzielen.

11. Schröder, Traugott, 3 1/2 Jahr alt, aus Hermsdorf, aufgenommen am 7. Mai 1889, entlassen am 11. August 1889.

Anamnese: Pat. hat sich vor 14 Tagen eine Verletzung mit dem Messer in der rechten Kniegegend zugezogen. Aus der Wunde floss anfangs nur klares, klebriges Secret ab; dasselbe wurde im Laufe der nächsten Tage allmählich mehr eiterig. Fieber soll nicht bestanden haben.

Status: Rechtes Knie im Winkel von ca 160° flectirt. Lateral dicht neben der Patella eine 1 cm lange Wunde, die Eiter mit Synovia gemischt entleert. Keine Temperatursteigerung.

Einlegung eines kleinen Drains durch die Wunde in das Gelenk. Extensionsverband.

9. Mai. Temperatur am Abend 38,3. Kleiner frequenter Puls.

10. Mai. Narkose: Von der bestehenden Wunde aus Spaltung des oberen Recessus nach oben hin in Länge von ca. 4 cm. Zwei seitliche in das Kniegelenk dringende Schnitte. Einlegung von Drains. Ausspülung des Kniegelenkes. Schienenverband. Temperatur am Abend normal. Die Heilung erfolgt langsam. Allmählich flectirt sich das Knie ein wenig.

9. Juli. Wunden geheilt. Streckung des Beines im Knie ohne Narkose. Gypsverband.

11. August. Gypsverband wird abgenommen. Knie fast gerade, in geringem Maasse beweglich. Entlassen. Massage des Beines und passive Bewegungen empfohlen.

Laut Brief vom 28. Juni 1899: Perfectes Functionsresultat. Bein kann im Kniegelenk normal gestreckt und gebeugt werden. Schmale, leicht verschiebbare Narben.

12. Krause, Hugo, 15 Jahr alt, Ziegeleiarbeiter aus Utenbach, aufgenommen am 9. März 1897.

Anamnese: Vor 9 Wochen plötzliche Erkrankung im rechten Knie unter grossen Schmerzen. Es entstand Anschwellung, die in letzter Zeit stärker wurde. Eltern sind gesund. Keine Tuberculose in der Familie.

Digitized by Google

Status: Rechtes Knie spindelförmig geschwollen. Ballottement der Patella.

11. März 1897. Operation in Aethernarkose: Längsschnitt an der Aussenseite des Knies, nachdem Punction Eiter ergeben hatte. Es entleert sich Eiter und Nasenschleim aus dem Gelenke. Kein osteomyelitischer Herd zu finden. Drainage. Verband.

20. März. Ganz glatter Verlauf.

16. April. Mit guter Function des Gelenkes entlassen.

13. Wolter, Franz, 42 Jahre alt, Maurer aus Lobeda, aufgenommen am 22. Januar 1894.

Anamnese: Pat. hatte im letzten Sommer rheumatische Beschwerden, stammt aus gesunder Familie, stellt stattgehabte luetische Infection in Abrede. Mitte December vorigen Jahres erkrankte er an Influenza. Die Beschwerden waren am 30. December 1893 bereits fast völlig geschwunden, so dass sich Pat. seinem Arzte persönlich vorstellen konnte. Auf dem Nachhausewege fühlte er plötzlich einen Stich in der linken Kniekehle. Abends bemerkte er schon Schwellung in dieser Gegend. Schmerzen und Schwellung nahmen im Laufe der Zeit immer mehr zu, das Bein stellte sich bald in Beugestellung.

Status: Sonst gesunder, kräftiger Mann. Linkes Bein im Kniegelenk leicht flectirt. Tibia wohl etwas nach hinten gesunken. Ziemlich erhebliche Schwellung des Kniegelenkes. Strangförmiges, sehr derbes Infiltrat medial in der Kniekehle, in die Wadenmusculatur sich fortsetzend und sich dort allmählich verlierend. Pat. klagt über Schmerzen in der Kniekehle. Keine Temperaturerhöhung.

Hochlagerung des Beines. Bleiwasserumschläge. Temperatur bleibt normal.

26. Januar. Die Gelenkschwellung ist bis auf ganz geringen Grad zurückgegangen, das Infiltrat in der Kniekehle dadurch viel deutlicher geworden. An den Knochen nichts zu fühlen, nirgends Druckempfindlichkeit. Operation in Narkose: Incision führt in alte gelbe Granulationen. An der Innenseite des Gastrocnemiuskopfes vorbei gelangt man in das Kniegelenk. Dann findet sich weiter hinab ein Abscess unter dem Soleus mit ersterem communicirend. Auch hier blutige, serös-eiterige Flüssigkeit. Weite Spaltung, Drain in das Gelenk. Verband.

Verlauf ganz glatt. Drains werden allmählich gekürzt.

28. Februar. Drains werden fortgelassen.

4. April. Pat. wird auf Wunsch entlassen. Knie kann nicht ganz gestreckt werden, Beweglichkeit noch gering. In der Umgebung der nur noch ganz schmalen Granulationsstreifen an der Incisionsstelle alles weich.

17. April. Pat. hat sich heute wieder gezeigt, er kann das Knie nur wenig beugen.

Laut Brief vom 21. September 1899: Pat. besitzt ein bisher gebrauchsfähiges linkes Kniegelenk. Beugung ist bis zum rechten Winkel möglich; jedoch fühlt man bei jeder Bewegung ein intensives Reiben und Knarren in allen Theilen des Gelenkes. Schmerzen sind nicht vorhanden, ausser ein wenig bei Witterungswechsel.

Digitized by Google

Trotzdem dieser Fall durch die Operation nicht ganz klar gestellt ist, neige ich doch zur Annahme, dass es sich auch hier um eine katarrhalische Kniegelenkentzündung, und zwar älteren Datums, handelt, bei welcher der Eiter auf einem sehr selten betretenen Pfade, wie später noch erwähnt werden soll, auf dem Wege des Semimembranosusschleimbeutels, das Gelenk in die Wadenmusculatur perforirt und sich von hier aus in die Kniekehle gesenkt hat. Dass in diesem Falle der Verlauf ein viel milderer war als bei der Infection mit Staphylo- und Streptokokken, und dass dieser Process noch durch ausgedehnte Spaltung coupirt werden konnte — Wadenabscesse bei Kniegelenkvereiterung indiciren stets die Ablatio femoris — ist meiner Meinung nach ein Beweis, dass diese Gelenkentzündung eben wenigen virulenten Eitererregern, den Influenzabacillen, wie die Anamnese besagt, ihren Ursprung verdankt. Bei der Influenza sind in den letzten Jahren gar nicht selten chirurgische Nachkrankheiten zur Beobachtung gekommen. Wenn trotzdem in der Litteratur von Seiten der Chirurgen dieser Krankheit wenig Aufmerksamkeit zu Theil geworden ist, so liegt das einerseits daran, dass diese Erkrankung von den Chirurgen bis jetzt wenig studirt ist, andererseits daran, dass der Diagnose auf Influenza leider allzu häufig ein nicht berechtigter Skepticismus entgegengebracht wird. Da es sich bei der Influenza ja auch um eine Infectionskrankheit handelt, muss man ja a priori annehmen, dass diese Krankheit, die ohne Unterschied jedes Organ befallen kann, bei der Recidive keine Seltenheit sind, auch die Gelenke nicht verschont

Nach Toynbee sollen auch die Arterien in der Synovialis anfangs in gerader Richtung gegen das Centrum der Gelenkfläche hinziehen und auf diesem Wege eine Menge kleiner Aeste abgeben, die ein zierliches Netzwerk bilden und sich mit kleinen Venen vereinigen. Sie endigen nach seinen genauen Beobachtungen, indem sie umbiegen und breite Schleifen mit den Venenwurzeln bilden, oder sie münden bald einzeln, bald zu mehreren in ein breites Gefäss, von dem die Venen ihren Ursprung nehmen. Auch Hüter sah einen anfangs geradlinigen Verlauf der Arterien, die dann aber nach seinen Studien am Rande arkadenförmig umbiegen und mit den Venen durch ein zierliches Capillarnetz in Communication stehen. Hier ist also der im Blutstrome kreisenden Influenzabacillen — Canon wies sie zuerst im Blute Influenzakranker nach — die beste Gelegenheit gegeben sich an der Wandung der Gefässe festzusetzen, zumal da in dem in den Capillaren an sich schon verlangsamten Blutstrome beim Uebergange von einem engen in einen weiten Gefässabschnitt bei verminderter Spannkraft positive Stauung und beim Uebergange von einem

Digitized by Google

weiten zu einem engen Abschnitte bei plötzlich erhöhter Spannkraft negative Stauung entsteht. [Eine ähnliche Stauung erhalten wir auch, wenn wir den Hüter'schen Gefässverlauf als den richtigen anerkennen, da die in den Gefässen enthaltene Flüssigkeit an den arkadenförmigen Biegungsstellen sich nicht sofort der neuen Form ihrer Bahn anpassen kann. Diese durch die Gefässform bedingte Stauung zugleich mit der primären Stromverlangsamung in den Capillaren wird sehr dazu beitragen, die Influenzabacillen immer mehr an die Gefässwand zu drängen, durch die sie dann durch eigene Kraft leicht in das Gelenkcavum vordringen können, weil die Gefässe an der freien Oberfläche der Synovialis nach Hüter u. a. von Endothel unbedeckt zwischen den Zellen verlaufen sollen. Dass bei der Influenza die Eiterungsprocesse im Allgemeinen seltener beobachtet werden als die Toxinwirkungen, hat seinen Grund darin, dass die Influenzabacillen im Blute sich nur spärlich vorfinden.

Ein weniger gutes Resultat hatte die folgende Kniegelenkvereiterung. Allerdings thaten auch hier die Incisionen und Drainage ihre Schuldigkeit, was aus dem prompten Abfall der Temperatur ersichtlich ist, aber das Kind erlag einer Meningitis cerebrospinalis.

14. Wittig, Paula, 3/4 Jahr alt, Dienstmagdskind aus Dermbach, aufgenommen am 6. Januar 1896.

Anamnese: Pat. ist ein uneheliches Kind. Die Mutter und deren Familie ist, soweit bekannt, gesund. Ueber den Vater nichts zu eruiren. Pat. war bis jetzt vollständig gesund. Sie erkrankte vor 8 Tagen acut an hohem Fieber und Schwellung des rechten Kniees.

Status: Bei der Aufnahme des Kindes Temperatur 39,5°. Das rechte Bein in halber Flexion, stark geschwollen. Schwellung geht auf den Oberschenkel über. Auf der medianen Seite unter der Haut ein Abscess. Wade ödematös. Diagnose wurde auf Kniegelenkvereiterung mit Perforation des oberen Recessus gestellt. Vielleicht beginnender Wadenabscess. Osteomyelitis als Ursache in Erwägung gezogen.

7. Januar. Operation. Incision des medialen, unter der Haut liegenden Abscesses; von hier aus leicht die halb erbsengrosse Perforation der Gelenkkapsel zu finden. Kniegelenk beiderseits weit aufgeschnitten. Am Knochen nichts zu finden; ebensowenig ein Wadenabscess. Tamponade. Drainage. Abends 39,2°, dann rascher Abfall der Temperatur zur Norm. Kind befindet sich gut, hat Appetit.

Am Abend des 12. Januar 37,7°. Wohlbefinden. Am anderen Morgen 38,7. Pat. liegt da mit ruhigem Gesicht und clonischen Krämpfen der Extremitäten, namentlich linkerseits. Keine Nackenstarre. Pupillen reagiren kaum. Kurze Zeit darauf treten heftige Contracturen am linken Facialis auf, hauptsächlich am Mundfacialis. Conjugirte Deviation der Augen nach rechts. Nach einer Stunde etwa dieselben Erscheinungen rechts mit Deviation der Augen nach links. Dann abwechselnd Krämpfe an allen Extremitäten. Abends Exitus.

Digitized by Google

Section (Geheimrath Müller) ergiebt: eiterige Meningitis cerebrospinalis, Endocarditis ulcerosa an der Mitralis etwas älteren Datums. Femur intact.

Was die Entstehung dieser Kniegelenkentzündung anlangt, so lässt sich die so nahe liegende Vermuthung, dass es sich um eine primäre acute Osteomyelitis gehandelt habe, dem Sectionsprotokolle zufolge mit Bestimmtheit zurückweisen, ebenso dass die Drainage ihre Schuldigkeit nicht gethan hätte. Das Secret hatte guten Abfluss, da die Temperatur gleich nach der Operation zur Norm abfiel. Es spricht vielmehr für eine primäre Endocarditis, die auch die Meningitis verursachte; doch ist nicht ausgeschlossen, dass die Gelenkvereiterung primär bestanden hat und durch sie, weil zu spät operirt, die Endocarditis und die Meningitis hervorgerufen worden ist.

Bei dem nächsten Patienten, einem Studenten, dem auf der Säbelmensur die Patella durchgeschlagen war, hatte man, nachdem man die Patellarfragmente durch eine Catgutnaht vereinigt hatte, prophylaktisch das Kniegelenk von beiden Seiten drainirt. Und wie gut man daran gethan hatte, zeigte die am anderen Tage sich einstellende Temperatursteigerung und die Röthung der Umgebung der genähten Hautwunde, ein Zeichen, dass die gefürchtete Infection des Gelenkes thatsächlich erfolgt war.

15. Sch., Diedrich, 24 Jahre alt, cand. med. aus Ubbendorf bei Hoya (Hannover), aufgenommen am 3. August 1894.

Anamnese: Pat. ist heute auf einer Säbelmensur als Secundant von seinem eigenen Paukanten die Patella an der unteren Spitze durchgeschlagen.

Status: Gesunder, kräftiger, junger Mann. Ueber dem rechten Knie eine 15—18 cm lange Wunde, die stark klafft und nach Abnahme des Nothverbandes stark blutet. Sofortige Unterbindung der Gefässe. Gründliche Reinigung und Desinfection der Wunde, wobei man fühlt, dass die Patella quer durch einen glatten Hieb von innen oben nach aussen unten durchtrennt ist. Das Gelenk ist also natürlich eröffnet. Jodoform, Occlusivverband in Volkmann'scher Schiene. Am anderen Morgen Operation in Aethernarkose. Naht der Patella durch dickes Catgut, indem dasselbe durch das obere und untere Ligam. patellae um die Patella herum geschlungen wird, und dann die Fragmente zusammengeknüpft werden. Dazu ist ein kleiner Schnitt von 3 cm oberhalb der Patella erforderlich. Danach Drainage des Gelenkes zu beiden Seiten durch kleine Drainrohre. Hautseidennaht. Volkmann'sche Schiene.

5. August. Pat. hat leichtes Fieber. Verbandwechsel. Haut über der Patella und in der Umgebung der Hautnaht leicht geröthet. Um der beginnenden infectiösen Entzündung Einhalt zu thun, Entfernung der Hautnähte. Patellarnaht bleibt erhalten. Verband. Fieber fällt allmählich stufenförmig ab zur Norm.

17. August. Drains werden fortgelassen. Wunden granuliren gut.

Digitized by Google

20. August. An der Innenseite etwas Secretverhaltung.

13. October. Entlassung. Pat. geht mit Stock, aber mit noch wenig Beweglichkeit im Kniegelenk. Die Fracturenden klaffen kaum.

Da es sich hier neben einer Patellarfractur um eine offene, mit der Aussenwelt communicirende Gelenkwunde handelte, entschied sich Riedel am anderen Tage, an dem er den Patienten zu sehen bekam, ohne Bedenken zur Naht der Patella. Eine secundäre Infection durch die Operation herbeigeführt trat in diesem Falle gegenüber der primären auf dem Paukboden ganz gewiss in den Hintergrund. Eine derartige Patellarfractur mit kleinem unteren Fragmente gehört, was das Functionsresultat anlangt, zu den allerungünstigsten. Da die medialen wie die lateralen Vastusfasern sich zu beiden Seiten der Patella bis zur Uebergangsstelle des Körpers in die Spitze inseriren, so hängt die Function der Extremität keineswegs vom Grade der Diastase ab, sondern vielmehr davon, in welcher Höhe der Patella die Fractur stattgefunden hat. Ist z. B. die Patella hoch oben an der Basis quer fracturirt, so werden den Ausfall des Rectus die seitlich sich inserirenden Vastusfasern compensiren, so dass die Streckbewegung im Kniegelenk noch ganz gut geschehen kann. Dieser Reservestreckapparat wird dann im Laufe der Zeit recht ansehnlich hypertrophiren, so dass selbst bei starker Diastase durch Schrumpfung der Rectusfasern und durch Schrumpfung des Ligamentum patellare eine gute Function der Extremität gewährleistet werden kann. Deshalb ist die Naht der Patella bei Fracturen im Gebiete der Spitze, bei denen ausser dem Rectus die Wirkung des Vastus ausgeschaltet wird, so überaus wichtig.

Laut Brief des Patienten vom 14. November 1899: Die Fractur der rechten Kniescheibe ist gut verheilt, mit ganz geringer Dislocation des unteren Fragmentes (Apex) lateralwärts. Das rechte Kniegelenk ist frei beweglich und kann ebenso stark flectirt werden wie das linke. Die anfangs ausgesprochene Atrophie des M. extensor cruris quadriceps ist völlig gehoben worden, und ist die Leistungsfähigkeit des rechten Beines ebenso wie links. Pat. hat seiner Militärpflicht genügen können und ist feld- und garnisondienstfähig. Irgend welche Schmerzempfindungen im rechten Kniegelenk hat Pat. nach der Operation nicht gehabt.

16. Böttcher, Adolf, 24 Jahr alt, Tischler aus Roda, aufgenommen am 2. Februar 1891.

Anamnese: Pat. ist Anfang December vorigen Jahres an Typhus erkrankt, der anfangs leicht verlief. Dann trat ein Recidiv auf, das einen sehr schweren Verlauf nahm, so dass Pat. in die medizinische Klinik überführt werden musste. Vor 10 Tagen wurde eine Schwellung des linken Knies bemerkt, die anfangs zu schwinden schien, dann aber unter Schüttelfrösten sich verschlimmerte. Vor 2 Tagen schwoll das ganze linke Bein stark an. Die Schwellung ging nach Hochlagerung des Beines

Digitized by Google

zum grössten Theile wieder zurück. Gleichzeitig wurde das linke Kniegelenk wieder prall gefüllt. Die gestern in der medizinischen Klinik vorgenommene Punction ergab Eiter. Die Temperatur bewegte sich in den letzten Tagen zwischen 38,5° am Morgen und 39,5° am Abend.

Status: Blasser, abgemagerter Mann mit benommenem Sensorium. Handtellergrosse Hautgangrän über dem Steissbein, Blasen mit sanguinolentem Inhalt gefüllt an beiden Fersen. Linkes Bein in toto ödematös. Linkes Kniegelenk prall gefüllt. Beträchtliche ödematöse Schwellung der linken Schenkelbeugengegend. Hüftgelenkgegend hinten kaum geschwollen. Derbere Resistenz im Verlaufe der grossen Gefässe am linken Oberschenkel. (Thrombose?) Pat. äussert fast gar keine Schmerzen. Auf den Lungen überall Rasselgeräusche, über der rechten unteren Hälfte Knisterrasseln.

2. Februar. Operation in Aethernarkose ohne Blutleere mit Rücksicht auf die eventuelle Thrombose. Es werden 2 Seitenschnitte angelegt, aus denen sich dünnflüssiger, trüber Eiter in reichlicher Menge ergiesst. 2 Drains in die Gelenkhöhle eingeführt. Schienenverband.

Gangränöse Haut über dem Steissbein exstirpirt. Gangrän hat die ganze Dicke der Haut befallen. Jodoformgazetampon.

4. Februar. Verbandwechsel. Viel Eiter im Verbande. Trotz der Wasserkissen macht die Gangrän am Steissbein Fortschritte. Temperaturen wie früher zwischen 38,5° und 39,5°. Sensorium getrübt.

Er verfällt immer mehr bis zum

12. Februar. Exitus.

Section (Geheimrath Müller) ergiebt: Ausgedehnter Decubitus. Das linke Kniegelenk beiderseits geöffnet. Oedem der rechten unteren Extremität. Seröser Erguss in das rechte Kniegelenk, das linke Kniegelenk Eiter und an der Oberfläche der lebhaft gerötheten Synovialmembran graugelbe, fibrinöse Beläge aufweisend. Doppelseitige Hüftgelenkvereiterung, Eitergang zwischen Kreuzbeindecubitus und Umgebung des linken Hüftgelenkes. Mässiggradige doppelseitige Pleuritis. Verdichtungsherd in der vorderen Hälfte des Mittellappens der rechten Lunge, einzelne auch am Hilustheile des Unterlappens. Geschwür des Zungengrundes und der linken Kehlkopfhälfte. Mässige Endarteriitis der Aorta. Einzelne kleine Milzinfarcte. Einzelne flache Geschwüre mit grauem Saum im Ileumende und auf der Klappe. Beiderseits subperitoneale Eiterherde im Becken.

17. Kluge, Carl, 7 Jahr alt, Holzhauerskind aus Weissenborn, aufgenommen am 21. Juni 1894.

Anamnese: Pat., stets gesund und aus gesunder Familie stammend, schnitt sich vor 3 Wochen mit einem Schnitzmesser, das an der Spitze sichelförmig gekrümmt war, in das linke Kniegelenk. Der Arzt verordnete Umschläge nach Beizungen mit Argentum nitricum. Pat. hatte erhebliche Schmerzen.

Status: Schwächlicher Junge mit gesunden inneren Organen. An der Aussenseite des linken Kniees neben der Patella befindet sich ungefähr in der Längsrichtung eine 2 1/2 cm lange, 1/2 cm breite Wunde mit vorgequollenen Granulationen, reichlich Eiter aus der Tiefe entleerend. Das Gelenk ist intensiv geschwollen, mässig fluctuirend. Fieber besteht 38,5°.

Digitized by Google

Operation am 22. Juni in Aethernarkose. Sonde gelangt in das Gelenk. Es bleibt also eigentlich nichts anderes übrig als die Resektion. Um aber dem Jungen ein Knie zu verschaffen, das gebrauchsfähig ist, wird das Gelenk durch einen Querschnitt oberhalb der Patella eröffnet, die Ligamenta lateralia beiderseits durchschnitten und das Gelenk aufgeklappt. Ligamenta cruciata und Bandscheiben erhalten. Das Gelenk wird ausgespült, dann werden die hinteren Gelenktaschen beiderseits durch Rohre drainirt, die hinter den Epicondylen liegen. In den Gelenkspalt wird sterile Gaze hineingebracht. Pappschienenverband. Am Abend nach der Operation einmalige Temperaturerhöhung bis 40,0°; dann die Temperatur dauernd normal.

27. Juni. Erster Verbandwechsel. Gaze entfernt. Drains bleiben liegen.

18. Juli. Fingerbreite Granulationsfläche. Wunde sieht gut aus. Gelenk beweglich. Mit Verband entlassen.

Laut Brief vom 2. April 1899. Pat. hat recht erfreuliche Fortschritte in der Beweglichkeit des betreffenden Kniegelenkes gemacht. Anfangs fast rechtwinkliges, steifes Gelenk, jetzt vollständige Beugung und Streckung möglich. Ich möchte 90—95 Proc. Beweglichkeit annehmen. Kaum noch lahmender Gang. Keine Schmerzen.

Trotzdem durch diese letzte Schnittführung wie auch durch einfache Längsschnitte erfreuliche Resultate erzielt worden sind, ist man in hiesiger Klinik in den letzten Jahren doch bestrebt gewesen, in Fällen von ernsterer Vereiterung des Kniegelenkes, das ja von allen Gelenken am häufigsten befallen wird und deshalb schon die wichtigste Stelle einnimmt, sich mehr an typische Schnitte zu gewöhnen, von denen man möglichst günstige Abflussverhältnisse erwartet und die den anatomischen Verhältnissen des Gelenkes mehr entsprechen. Man geht dabei von dem Principe aus, das Kniegelenk in möglichst grosser Ausdehnung freizulegen, um sowohl das Gelenk gut drainiren zu können, als auch sich eine gute Uebersicht zur Klarstellung des Falles verschaffen zu können, ohne die wichtigen Muskeln und Sehnen zu verletzen und eventuell diese Schnitte im Nothfalle zur Resection selbst verwenden zu können. Denn durch die quere Durchschneidung der mächtigen Quadricepssehne, wie in dem letzten Falle, kann unter Umständen die Streckung im Kniegelenk eine erhebliche Einbusse erleiden, so dass sich noch eine zweite Operation, die secundäre Vereinigung der durchschnittenen Quadricepssehne mittelst Catgutnähte, nöthig macht. Auch dies ist wiederum mit Schwierigkeiten verknüpft, da wegen der leichten Zerfaserung der Sehnen die Bedingungen für die Sehnennaht nicht die günstigsten sind. Zur Illustration der in letzter Zeit von uns geübten Schnitte gebe ich zwei weitere Krankengeschichten von katarrhalischer Kniegelenkvereiterung wieder, die im Anschlusse an penetrirende Wunden entstanden sind. Hier wird in

Digitized by Google

bequemer Weise das Thor und die Bahn in die Tiefe durch die Weichtheile den Mikroorganismen geöffnet.

18. Geyer, Ernst, 8 1/2 Jahr alt, Holzhauerskind aus Oelze bei Gross-Breitenbach, aufgenommen am 6. Juni 1897.

Anamnese: Der gesunde Knabe wurde am 5. Juni von einer beim Holzhauen fortfliegenden Axt an das rechte Knie getroffen. Eine starke Blutung erfolgte. Der zugezogene Arzt nähte die Wunde, legte einen Verband an und überwies Pat. der Klinik. Die Temperatur betrug am Tage der Einlieferung 38,0, am folgenden Tage war sie annähernd normal, um am 8. Juni morgens wieder auf 38,2 zu steigen.

Die Wunde ist verklebt und wird wieder geöffnet. Das Knie ist geschwollen. Da am 9. Juni 38,3 besteht, wird zur sofortigen Operation in Aethernarkose geschritten. Die Sonde dringt in das Gelenk, aus dem röthlich trübe Flüssigkeit quillt. Schnitt über die Mitte der Patella, ohne Verletzung derselben; zwei Längsschnitte entsprechend dem typischen Resectionsschnitte eröffnen das Gelenk. Ausspülung der Gelenkhöhle mit 2 proc. Carbollösung. Drainage durch zwei Drains. Verband. Temperatur am Abend 36,8.

Sie war in der ganzen Zeit der Behandlung mit Ausnahme des 29. Juni, an welchem Tage die Drains gewechselt wurden (38,7), normal.

30. November. Pat. wird mit mässiger Beweglichkeit im Kniegelenk entlassen.

Laut Brief vom 14. April 1899. Bei der äusseren Besichtigung fällt eine Verdickung des inneren Condylus des Femur auf. Der Schnitt ist prächtig mit schmaler Narbe verheilt. Das Knie wird völlig gestreckt und kann bis zu etwa 100° gebeugt werden. Beim Gehen ist leichtes Hinken und eine nicht vollkommene Streckung, sowie leichte Genuvalgum-Stellung bemerkbar. Die ersteren Abnormitäten sind wohl theilweise Folgen grosser Bequemlichkeit, die letztere dürfte auf einer Verdickung des Condylus internus femoris, die weniger stark auch an dem gesunden Knie vorhanden ist, beruhen. Ich glaube, dass das Ergebniss der Operation als ein recht gutes bezeichnet werden kann.

Hat man es mit einer Wunde in der Nähe des Gelenkes zu thun, wo die Vermuthung vorliegt, dass sie eventuell mit dem Gelenke selbst communiciren könne, so erfordert diese Complication alle Sorgfalt des Chirurgen. Man muss immer als Norm ansehen, dieselben unter keinen Umständen durch die Naht zu schliessen, mag man noch so sehr von den Angehörigen dazu gedrängt werden. Man muss immer dessen eingedenk sein, dass die aseptische Wundbehandlung in der heute noch allgemein geübten Form weit von einem idealen Ziele entfernt ist, dass die Drainage aller grösseren und complicirteren Wunden heute noch als Normalverfahren gilt, und dass viele Operateure es bei einfachen, aber gefährdeten Wunden vorziehen, auf die primäre Heilung ganz zu verzichten und die Wunde zu tamponiren, um sie im besten Falle erst nach einigen Tagen secundär zu vernähen. Hierbei wird das sich ansammelnde Blut + Exsudat, der

Digitized by Google

günstigste Nährboden für die Mikroorganismen, am besten nach aussen geleitet. Wenn eine offene Wundbehandlung schon bei einfachen Wunden empfohlen wird, um wie viel mehr müssen ein solches Verfahren die complicirten Gelenkwunden beanspruchen.

Selbst das Arbeiten mit der Sonde bei Gelenkwunden, die man conservativ behandeln will, zur Befestigung der Diagnose ist verwerflich, um sie nicht secundär durch Contact zu inficiren. Diese Beobachtung hatte Bergmann schon bei der Behandlung der Gelenkverletzungen in dem russisch-türkischen Kriege von 1877 gewonnen, der unter ungünstigen äusseren Verhältnissen hervorragend günstige Resultate auf dem Gebiete der Wundbehandlung erzielte. Er hatte in diesem Kriege durchweg die Beobachtung gemacht, dass diejenigen Schussfracturen und Wunden der grossen Gelenke am besten geheilt waren, die mit der Sonde, der neuen metallischen Noxe, wie er sie nennt, am wenigsten in Berührung gekommen waren, bei denen an diagnostischen Manövern möglichst wenig geschehen war. Nur sobald es sich darum handelt, operativ vorzugehen, ist die Untersuchung mit der Sonde zulässig, bisweilen sogar geboten.

In unserem Falle war es demnach ganz verkehrt, die Wunde zu vernähen, wie es leider geschehen. Die Folgen dieser Vernähung machten sich denn auch bald an dem Fieber, das kurz nach der Einlieferung in die Klinik auftrat, an der phlegmonösen Schwellung bemerkbar. Wenn auch in diesem Falle die Eiterung mehr einen katarrhalischen Charakter hatte, ohne dass tiefer gehende Veränderungen mitspielten, so lag doch die Gefahr vor, weil der einmal in der Gelenkhöhle vorhandene Eiter die Neigung zu andauernder eitriger Absonderung unterhält, dass aus der anfänglichen katarrhalischen eine rein eitrige Entzündung des Gelenkes würde. Dann beschränkt sich der Process nicht mehr auf die Synovialis, es treten gewöhnlich bald Knorpelveränderungen auf, es kommt zu Trübung, Zerfaserung und Auflösung der Knorpelgrundsubstanz, so dass Defecte im Knorpel entstehen und damit der darunter liegende Knochen blossgelegt wird, was wiederum eine unberechenbare Reihe von Störungen im Gefolge hat und die Aussicht auf Ausheilung mit beweglichem Gelenk immer mehr in Frage stellt.

Deshalb ist es unbedingt nothwendig, sobald das Secret ernstere, infectiöse Eigenschaften hat, aus Furcht vor dem Gespenst des Empyems das Gelenk vom Eiter sobald als möglich zu entlasten.

Riedel empfiehlt in letzter Zeit bei leichteren, mehr secretorischen Gelenkvereiterungen in dritter Instanz aus Gründen, die später dargelegt werden sollen, einen Querschnitt über die Patella mit Durch-

Digitized by Google

trennung der Seitenbänder, ohne jedoch die Strecksehne des Quadriceps zu verletzen, verbunden mit bilateralen Längsschnitten, wie bei der typischen Kniegelenkresection. Legt man dann grössere Drains von diesen Schnitten aus in die Gelenkhöhle, so kann man in vielen Fällen des Processes Herr werden und erreicht mit diesem immerhin conservativen Verfahren eine gute Functionsfähigkeit des Gelenkes, wenigstens annähernd das Ideale.

Es wurde demnach in unserem Falle ähnlich dem typischen Resectionsschnitte nach Volkmann quer über die Mitte der Patella geschnitten mit Durchtrennung der Seitenbänder beiderseits bis zu den hintersten Ausladungen der Epicondylen des Femur hinabsteigend. Dieser Querschnitt soll fast im Niveau der hinteren Gelenkkapsel endigen, so dass nur die Kniekehlenhaut intact bleibt. Darauf folgen senkrecht auf diesem Querschnitt beiderseits die Längsschnitte, die nach unten 2 cm über das Gelenk hinabgehen, und nach oben so weit, als der obere Recessus sich hinauf erstreckt. Nachdem dann das Gelenk mit einer 2 procent. Carbollösung ausgewaschen war, ein Verfahren, das weniger in das Gewicht fällt, da wir nur bis zu ganz geringen Tiefen bakterientödtende Wirkung erzielen, wurden zwei grössere Drains eingeführt, und ein umfangreicher aseptischer Verband angelegt, und die Extremität auf eine Volkmann'sche Hohlschiene gelagert. Der Erfolg dieser Drainage war ein guter. Gleich nach der Operation sank die Temperatur zur Norm, um mit Ausnahme eines Tages — des Verbandwechseltages — nicht wieder febril zu werden. Nach 8 Wochen war das Gelenk mit geringer Beweglichkeit ausgeheilt und am 3. September wurde Pat. im blühenden Zustande mit schon verhältnissmässig guter Gehfähigkeit entlassen.

19. Hänzeroth, Reinhold, 15 Jahr alt, Holzhauerssohn aus Tautenhain, aufgenommen am 31. Mai 1898.

Anamnese: Angeblich ist Pat. immer gesund gewesen. Hackte sich am 11. Mai 1898 mit einer Axt in das linke Knie lateral von der Patella. Danach starke Blutung. 14 Tage später wurde ein Arzt hinzugezogen, der einen Verband anlegte. „Wäre nach 5 Tagen geheilt gewesen, so dass er 10 Tage wieder arbeitete; dann wäre Schwellung eingetreten". Am 31. Mai auf Wunsch des betreffenden Arztes hier eingeliefert.

Status: Kleiner, magerer Junge mit gesunden inneren Organen. Am linken Knie nach aussen von der Patella eine Wunde. Temperatur abends normal.

1. Juni. Abendtemperatur 38,1, am 2 Juni morgens 36,4. Trotzdem wird sogleich zur Operation in Aethernarkose geschritten. Querschnitt über die Patella bis zum Niveau der hinteren Gelenkkapsel, 2 Längsschnitte zur Eröffnung des Gelenkes. Von beiden Seiten werden grössere

Digitized by Google

Drains eingeführt. Gelenkmembran war geröthet und mit eiterigen Belägen versehen, die, so gut wie es ging, mit dem scharfen Löffel abgekratzt werden. Schienenverband. Temperatur abends normal.

3. Juni. Temperatur normal.

4. Juni. Verbandwechsel, da Temperatur gestiegen war. Reichliches Secret. Dann glatter Verlauf.

1. August. Schmale Granulationsstreifen. Das Bein kann ohne grosse Schmerzen etwas flectirt werden.

24. August, Da die Krankenkasse abgelaufen, wird er nach Hause entlassen. Eine kleine Stelle der Querwunde granulirt noch. Flexion im Winkel von 35° möglich.

Laut Brief vom 2. April 1899: Fast gar keine Beweglichkeit, noch bei längerem Gehen und Stehen Anschwellung, Schmerzen und Ermüdung. Pat. trägt noch Stützapparat, war zwei Monate in einem medico-mechanischen Institute in Zwickau.

In diesem Falle war die Gelenkentzündung Anfangs reactionslos, so dass Pat. einige Tage seine Arbeit wie früher verrichtete. Erst am 15. Tage nach der Verletzung machte sich die Infection des Gelenkes durch stärkere Schwellung und Schmerzen bemerkbar und wenige Tage später stieg die Temperatur auf 38,1. Da es sich, wie die Operation demonstrirte, auch in diesem Falle um mehr katarrhalische Eiterung handelte, wurden nur die vorhin beschriebenen Incisionen gemacht, grosse Drains eingelegt, die in vorzüglicher Weise ihre Schuldigkeit thaten. Und trotzdem, was die Functionsfähigkeit anlangt, ein solch ungünstiges Resultat! Es beweist ausgezeichnet, was durch mangelhafte Nachbehandlung und unterlassene Uebung verdorben werden kann.

Einzig in seiner Art ist folgender Fall, bei dem man nur infolge falscher Diagnosenstellung von der einfachen Eröffnung des Gelenkes mittels Incisionen Abstand genommen hatte. Da das Gelenk ganz das Bild einer tuberculösen Erkrankung bot — man hatte den Eindruck, als ob man neben dem minimalen Ergusse eine schwammige Kapselschwellung durchfühlte, eine Wunde konnte ebenfalls nicht constatirt werden —, entschloss man sich zur Resection des Gelenkes, nachdem längere Zeit hindurch durch Ruhigstellung keine Besserung erzielt war. Und wie erstaunt, ja erschrocken war der Operateur (Dr. Breitung), als er als den Urheber der vermeintlichen tuberculösen Entzündung in dem oberen Recessus einen Dorn fand, der bei einem Sturze in ein Loch in das Gelenk hineingerathen sein muss. Selbstverständlich wurde unter diesen Umständen von einer Entfernung der Gelenkenden abgesehen.

20. Buchheim, Otto, 16 Jahr alt, Wirkerlehrling aus Apolda, aufgenommen am 10. October 1895.

Digitized by Google

Anamnese: Vater war blind und starb an Auszehrung. Mutter hustet. Pat. war noch nie krank und hat sich vor 8 Wochen, als er in ein Loch fiel, gegen das rechte Knie gestossen. Pat. konnte einige Tage später schlecht gehen, da das Knie ganz steif wurde. Das Knie schwoll 2 Stunden nach der Verletzung gleich an und ist seit dieser Zeit eher dicker als dünner geworden.

Status: Bleich aussehender Knabe mit gesunden Organen. Das rechte Kniegelenk in toto geschwollen. Die Haut ist röthlich glänzend, jede Palpation schmerzhaft. Stellung in leichter Flexion. Ruhiglagerung der rechten unteren Extremität.

23. Septempter. Das Knie ist nicht dünner geworden. Kein Fieber während dieser Zeit, höchste Abendtemperatur 37,7.

26. September. Verband angelegt.

16. October. Aethernarkose: Resectionsschnitt. Patella wird durchsägt. Nichts von Tuberkulose zu finden, wohl aber entdeckt man in dem oberen Recessus einen ca. 5 cm langen Dorn von reichlich Stricknadeldicke. Hautnaht Verband.

24. October. Nähte entfernt. Reactionsloser Verlauf.

16. December. Wunde ist geheilt. Die beiden Patellarfragmente miteinander mit geringer Diastase verwachsen. Flexion im Kniegelenk bis ca. 120° möglich. Pat. geht umher

24. December. Entlassen.

Da der jetzige Aufenthaltsort des Patienten unbekannt ist, kann über das Endresultat nichts ermittelt werden.

Da das Kniegelenk auf dem Durchschnitte senkrecht zur Längsachse der Extremität annähernd einem gleichseitigen Dreiecke mit abgeschnittener Spitze (Patella) entspricht, dessen Basis die hintere Gelenkfläche bildet, so kann man nicht gut von einem tiefsten Punkte des Gelenkes sprechen. Auf der ganzen hinteren Gelenkfläche wird eben der Eiter stagniren. Dies wäre schon Grund genug, da man die hintere Gelenkfläche in der Mitte infolge des steten Kampfes mit den Gefässen zum Abfluss des Secretes nicht gut incidiren kann, das Gelenk sowohl an der Innenseite wie an der Aussenseite durch die beschriebenen Längsincisionen zu eröffnen. An diesen Stellen finden auch die eingeführten Drains zwischen den Gelenkflächen der Oberschenkelcondylen und den Bandscheiben eine geeignete Lage, aus der sie nicht leicht herausschlüpfen können. Wenn schon durch die Bandscheiben, die mediale wie die laterale, die beim Erguss in das Gelenk gleichsam eine fixe Ebene darstellen, von der die Gelenkflächen des Femur wie der Tibia nach beiden Seiten hin abgedrängt werden, die Kniegelenkhöhle in zwei horizontale Kammern abgetheilt wird, in eine bedeutend grössere obere und kleinere untere, so kann doch der Eiter nach unten hin seinen Abfluss finden, da die Bandscheiben keine Verbindung mit der hinteren Wand des Kniegelenkes eingehen, sondern nur der äussere Rand der Bandscheiben mit der Gelenkkapsel fest

Digitized by Google

verwachsen ist. Deshalb sieht man auch bei jedem mit Flüssigkeit angefüllten Kniegelenke und bei frei gelegter Gelenkkapsel eine etwas über den Condylen der Tibia gelegene Furche, welche durch die Verwachsung der Bandscheibe mit der inneren Fläche der Kapsel hervorgebracht wird. Weiter ist für unsere Drainage besonders wichtig, dass das Kniegelenk auch noch durch eine sagittale Scheidewand in zwei verticale Abschnitte getrennt wird, die jedoch nur in den hinteren Abschnitten der Gelenkhöhle bestehen. Es erstreckt sich nämlich recht häufig von der unteren Spitze der Patella eine synoviale Falte, das Ligamentum mucosum, als dünner Fortsatz zu den Ligamenta cruciata und geht von hier regelmässig als zarte Membran zur hinteren Kapselwand, so dass bei eröffnetem Kniegelenke oberhalb der Bandscheiben zwei taschenartige Nischen entsprechend den Oberschenkelcondylen deutlich zu fühlen sind, die nur auf Umwegen unter sich in Communication stehen. Es würde demnach bei einseitiger Incision zur Drainage — entweder nur an der Aussen- oder nur an der Innenseite — nur die betreffende Seite der Gelenkhöhle vom Secret entleert werden, während auf der anderen Seite dasselbe wie zuvor weiter stagniren würde.

Wie verhalten sich nun die mit dem Kniegelenke communicirenden Schleimbeutel zu unseren Drainageverhältnissen? Der Cruralschleimbeutel, der in den meisten Fällen breit in das Gelenkcavum übergeht, so dass häufig eine Trennung zwischen beiden nicht nachzuweisen ist, kann sein Secret in genügender Weise in die tiefer liegenden Drainagerohre entleeren und kommt hier infolge dessen weniger in Betracht. Viel wichtiger ist es mit dem Poplitealschleimbeutel, der zwischen der Sehne des M. popliteus und der Gelenkkapsel liegt und ganz beständig durch einen Schlitz mit der unteren äusseren Kammer der Kniegelenkhöhle communicirt, und dem Semimembranosusschleimbeutel bestellt, der als eine mächtige Ausstülpung der hinteren Kapselwand angesehen werden muss. Dieser liegt zwischen der lateralen Fläche der Semimembranosussehne und dem stärkeren medialen Kopfe des Gastrocnemius, dessen Ursprung sich bis auf das Planum popliteum erstreckt. Nach Gruber soll er etwa in zwei Drittel der Fälle mit dem Gelenke communiciren.

Um dieser Frage näher zu treten, injicirte ich ein völlig gesundes Kniegelenk an einer kräftig entwickelten Leiche mit Glycerin, einer Flüssigkeit, die an Consistenz dem katarrhalischen Gelenkeiter ungefähr gleichkommt. Es wurde zu diesem Zwecke die Patella mit einem mässig grossen Trepan durchbohrt, und diese Oeffnung durch einen mit einem verstellbaren Tubulus versehenen Kork verschlossen. Dann

Digitized by Google

wurde das Gelenk mittelst einer auf den Tubulus gesetzten Spritze so lange mit Glycerin gefüllt, bis die Conturen der Patella verwischt waren und der Cruralschleimbeutel sich prall vorwölbte. Die Patella war wie bei einem pathologischen Ergusse ins Gelenk von den Condylen des Femur abgehoben und schwamm auf der injicirten Flüssigkeit. Als man nach einiger Zeit die oben beschriebenen seitlichen Längsschnitte im Niveau der hinteren Gelenkkapsel mit darauf gesetztem Querschnitte quer über die Patella anlegte, lief das injicirte Glycerin in promptester Weise aus der Gelenkhöhle und dem oberen Recessus durch die zum Klaffen gebrachten Schnitte ab, so dass auf der hinteren Gelenkfläche nirgends Glycerin stagnirte. Nach diesem Versuche legte ich den Poplitealschleimbeutel frei und überzeugte mich, dass auch in ihn das injicirte Glycerin seinen Weg genommen hatte. Ganz anders dagegen verhielt sich auf der Innenseite der Semimembranosusschleimbeutel. Er wurde nach gehöriger Freilegung frei gefunden, obwohl auch bei ihm sich eine Communicationsöffnung mit dem Gelenke mit der Sonde nachweisen liess. Um auch diesen Schleimbeutel zu füllen, injicirte ich später ein zweites Kniegelenk in derselben Weise, eröffnete dasselbe jedoch nicht in der beschriebenen Methode durch seitliche Incisionen, sondern von oben her durch einen mächtigen Querschnitt durch das Ligamentum patellare, um ein vorzeitiges Auslaufen der injicirten Flüssigkeit zu verhüten. Auch dieses Mal konnte ich das Glycerin in dem Poplitealschleimbeutel nachweisen, nicht dagegen in dem Semimembranosusschleimbeutel, der sich erst dann allmählich mit Glycerin zu füllen begann, als ich den ihn bedeckenden Semimembranosusmuskel und Gastrocnemius durchschnitten und abpräparirt hatte. Da erst wurde unterhalb des Gelenkes eine fluctuirende Geschwulst bemerkbar. Bei diesen zwei Versuchen wollte es der Zufall, dass der Semimembranosusschleimbeutel beide Mal mit dem Gelenkcavum communicirte, was, wie schon gesagt, nach Gruber etwa in zwei Drittel der Fälle zutrifft. Im Anschlusse an meine Experimente wurden auch im hiesigen anatomischen Institute viele Leichen hierauf hin von Herrn Professor v. Bardeleben untersucht, der im Grossen und Ganzen die Zahl Gruber's bestätigen konnte.[1])

Es liegt demnach der Semimembranosusschleimbeutel für unsere Drainage recht ungünstig; und nur der Umstand, dass der kräftig entwickelte Gastrocnemiuskopf diesen Schleimbeutel fest umschliesst,

1) Eine wohlgelungene Zeichnung dieses so wichtigen Semimembranosusschleimbeutels in seinem Verhalten zum Kniegelenk wird in der neuesten Auflage des Atlas der topographischen Anatomie des Menschen von v. Bardeleben und Haeckel erscheinen.

Digitized by Google

man möchte sagen, immer wieder wie einen Gummiball ausdrückt, verhindert für gewöhnlich eine grössere Senkung des Secretes in denselben. Auch der Poplitealschleimbeutel, der sich dem Margo infraglenoidalis der Tibia mehr oder minder weit abwärts erstreckt (Henle), liegt ebenfalls unter unserer beschriebenen Schnittebene und wird daher schwerlich sein Secret durch die Drainrohre entleeren können. Wenn demnach das Exsudat im Gelenk eine mehr eiterige Beschaffenheit annimmt und die Entzündung des Gelenkes in gleicher Weise die Schleimbeutel, namentlich den Poplitealschleimbeutel in Mitleidenschaft zieht, so leuchtet es ein, dass derartige Schnitte nicht zu dem gewünschten Resultate führen können. In solchen Fällen wird man conservativ vielleicht noch etwas erreichen können, wenn man von den Längsschnitten aus die Weichtheile durchsetzt und die Musculatur wie bei der Resection so weit von den Knochen abpräparirt, als sich die Schleimbeutel nach unten erstrecken. Hierdurch kann eine bessere Freilegung der Schleimbeutel erreicht werden, und es wird in Fällen, bei denen das Seeret einen mehr rein eiterigen Charakter hat, künftig in dieser Weise verfahren werden, bevor man sich zur Resection der Gelenkenden entschliesst.

Ist jedoch Gefahr vorhanden, dass der Gelenkeiter in die umgebende, zum Theil sehr mächtige Musculatur perforirt, hat man alles versucht, die Eiterung zu bekämpfen, entwickelt sich ein Fieber von pyämischem Charakter bei abundanter Eiterung und droht dem Leben des Patienten ein Ende zu machen, dann ist der Moment gekommen, das conservative Verfahren aufzugeben und wiederum einen Schritt in dem Instanzengange weiter zu gehen. Bei der nächst folgenden Instanz wird allerdings die Beweglichkeit des Gelenkes geopfert. Doch die erste Aufgabe für den Chirurgen ist die Erhaltung des Lebens, erst in zweiter Linie darf dem Gedanken Raum gegeben werden, die Extremität möglichst wenig in der Beweglichkeit zu schädigen.

Die Resection schafft zwar die schönsten Abflussbedingungen, aber sie vernichtet gänzlich den von der Natur so kunstreich geschaffenen Mechanismus des Gelenkes durch die Zusammenheilung der knöchernen Gelenkenden. Nach ausgeführter Resection der Gelenkenden kann nirgends mehr, vorausgesetzt, dass keine Perforation des Gelenkes oder der mit dem Gelenke communicirenden Schleimbeutel in die Weichtheile hinein stattgefunden hat, Secret stagniren; es muss, da ja zugleich mit den Gelenkenden alle Nischen und Taschen der Gelenkkapsel mit exstirpirt werden, dem Gesetze der Schwere folgend, seinen vorgeschriebenen Weg durch die eingeführten Abflussrohre nehmen. Es erfolgt nach der Operation der oft frappant rasche

Digitized by Google

Abfall des Fiebers, sobald nur die Noxe mitsammt der Wurzel entfernt ist. Demnach muss die Methode der Resection derartig sein, dass sie uns erlaubt, das Gelenk möglichst frei zu übersehen und alle Gelenktaschen genau zu exstirpiren. Der Schnitt, der diese Bedingungen recht gut erfüllt und in unserer Klinik ausschliesslich geübt wird, ist der nach Volkmann: Querschnitt durch die Patella, zwei seitliche Längsschnitte, die im Niveau der hinteren Gelenkkapsel endigen, so dass nur die Kniekehlenhaut intact bleibt.

Bei Kindern, falls keine ausgedehnten osteomyelitischen Knorpel- und Knochendefecte vorhanden sind, begnügt man sich lediglich mit der Arthrektomie. Doch wird in allen Fällen der Gelenkknorpel abgetragen, weil er die feste Verwachsung der Knochenenden zu hindern scheint.

21. Schmidt, Walter, 1 1/2 Jahr alt, Weichenstellerskind aus Tiefurt, aufgenommen am 19. Juli 1896.

Anamnese: Mutter magenleidend, Vater gesund. Vier ganz gesunde Geschwister. Pat. selbst bis auf einen Brechdurchfall bisher immer ganz gesund gewesen. Jetzige Krankheit ist vor 14 Tagen plötzlich entstanden. Vormittags war das Kind noch ganz gesund, nachmittags nach dem Schlafen trat es nicht mehr auf, schien aber sonst wohlauf zu sein. Am dritten Tage bemerkte die Mutter eine Schwellung des rechten Knies und Fieber.

Am Abend der Aufnahme hat Pat. 38,3; ist ein sehr elendes, erbärmliches Wesen, atrophisch. Rechtes Knie prall geschwollen.

29. Juli. Eröffnung des Knies durch zwei seitliche Längsschnitte. Es wird Vereiterung auf Grund von Osteomyelitis angenommen. Es fand sich röthlich grauer Eiter im Gelenk. Kein Herd. Drainage. Verband.

Am anderen Tage 39,0. Temperatur sinkt dann etwas, um am 27. Juli wieder 39,0 abends zu erreichen. So drei Tage lang.

28. Juli. Gelenk in Narkose nunmehr durch Querschnitt völlig freigelegt und arthrektomirt. Am Knochen nichts zu finden. Tamponade. Verband.

Am anderen Abend 39,5. Nach Entfernung des Tampons fällt die Temperatur ab.

1. August. Das Gelenk noch immer von beiden Seiten drainirt. Querschnitt heilt rasch zu.

14. August. Pat. wird von den Eltern, die selbst zahlen müssen, abgeholt und soll zum weiteren Verbinden gebracht werden.

9. September. Das Kind ist noch ziemlich elend, hat häufig Durchfälle und keinen Appetit. Granulationen der Längsschnitte äusserst schlaff, leicht blutend.

Unsere jetzt weiter mitzutheilenden Fälle zeigen ebenfalls, dass man durch die blossen seitlichen Incisionen mit nachfolgender Drainage nicht immer im Stande ist, die Eiterung zu bekämpfen, falls sie

Digitized by Google

intensiv ist. Stets ist die Drainage versucht worden; von einer Punction musste von vornherein Abstand genommen werden, ohne dass definitiver Erfolg erreicht ist; in allen Fällen musste die nächste Instanz, die Resection, nachfolgen.

22. Helbig, Gustav, 18 Jahr alt, Kutscher aus Klebisdorf, aufgenommen am 20. Juni 1893.

Anamnese: Pat. ist vor mehreren Tagen mit einer Flasche geworfen worden und hat durch Splitterung derselben eine Wunde am Knie erlitten. Anfangs keine Beschwerden, dann zunehmende Schmerzen.

20. Juni. Abendtemperatur 39,2. Starke Schwellung des Kniegelenkes, trübe Synovia läuft auf Druck aus dem Gelenke aus einer 1 cm langen Hautwunde ab. Grosse Schmerzhaftigkeit.

21. Juni. Operation in Aethernarkose: Bilaterale Längsincisionen, auf einer Seite noch eine Querincision, bis hinten zum unteren Ende des Gelenkes hin reichend. Ein Stück Zeug im Gelenke, es fliesst seröskatarrhalisches Secret ab. Drainage des Gelenkes und des oberen Recessus.

Weiter Fieber, extreme Empfindlichkeit. Deshalb am 24. Juni Resectio genu. Gelenkinhalt war trüb eiterig. Synovialis stark geschwollen, zum Theil hahnenkammähnliche Zotten bildend, die eitrig-fibrinös belegt sind. Querschnitt genäht, Längsschnitte offen.

Verlauf: In der ersten Woche noch manchmal leicht erhöhte Temperaturen, dann andauernd normale Temperatur. Secretion gering.

2. September. Knie fest. Seitenschnitte noch schmal granulirend. Pat. steht auf.

21. September. Entlassen. Pat. hat noch eine fingerbreite granulierende Querwunde an der Aussenseite des Kniegelenkes, die nicht heilen will, da er trotz Verbotes beständig umherläuft.

23. Giessler, Auguste, 28 Jahr alt, Handarbeitersfrau aus Erfurt, aufgenommen am 12. Januar 1892.

Anamnese: Vater ist an Lungenkrankheit gestorben, Mutter hat lange gehustet und ist im 51. Jahre an Kehlkopfentzündung gestorben. Geschwister gesund. Pat. selbst will nie krank gewesen sein. Nur vor 2 Jahren 8 Tage lang Schmerzen und Schwellung im linken Knie. Am 7. November 1891 erkrankte sie plötzlich mit Fieber, Schüttelfrost und Schmerzen in beiden Beinen. Das rechte Knie wurde sehr dick. Nach 4 Wochen wurde es incidirt, sero-fibrinöser Inhalt soll herausgekommen sein.

Status: Etwas magere, mässig kräftige Frau. Herz und Lungen normal, im Urin kein Eiweiss. Das rechte Bein im Knie leicht flectirt, Ober- und Unterschenkel ödematös geschwollen, Kniegegend verhältnissmässig dünn. Längscontouren neben der Patella verstrichen, feste Schwellung des Gelenkes, kein flüssiger Inhalt. Zu beiden Seiten des Gelenkes Längsschnitte, in denen Drains stecken, die entfernt werden. Ganz extreme Empfindlichkeit des Gelenkes bei der geringsten Bewegung, z. B. beim Anstossen an das Bett.

21. Januar. Nur geringe Temperatursteigerung bis 38,0. Die ausserordentliche Empfindlichkeit des Knies hält an. Deshalb in Aethernarkose

Digitized by Google

Resectio genu. Volkmann'scher Schnitt mit Durchsägung der Patella: Der laterale Condylus des Femur wie der Tibia stark durck Druck geschwunden, stärkere Schwellung der Synovialmembran; sonst nur sulziges Secret im Gelenk. Kein Knochenherd. Jodoform, seitlich offene Wunden. Pappschienenverband. T-schiene.

30. März. Knie bis auf kleine granulirende Stellen geheilt. Während dieser Zeit keine Schmerzhaftigkeit des Gelenkes.

7. Mai. Wunden verheilt. Wasserglasverband.

15. Mai. Nach Hause entlassen.

26. Juli. Wasserglassverband wird abgenommen. 2 1/2 cm Verkürzung. Knie fest, steht tadellos. Pat. kann sofort nach Abnahme des Verbandes ohne Stütze gut laufen.

24. Hüttig, Paul, 21 Jahr alt, Landwirth aus Jena-Löbnitz, aufgenommen am 12. März 1895.

Anamnese: Am 7. März 1895 fuhr dem Patienten beim Holzhauen das Beil, das von einem Holzknorren abglitt, in das rechte Knie. Zwei Stunden danach kam der Arzt, der die Wunde auswusch und vernähte. Schon Tags darauf hatte Patient keinen Appetit mehr, der Arzt verband die Wunde täglich, am 3. Tage sagte er, Patient müsste operirt werden, zuvor hatte er die Fäden herausgezogen.

Status, Schlanker, junger Mann mit fieberhaft gerötheten Wangen klagt über Schmerzen im rechten Knie. Man sieht über der Patella eine schräg verlaufende, ca. 5 cm lange Wunde klaffen mit schmierigen Rändern und Röthung ringsum. Das Kniegelenk fluctuirt, bei Druck auf die Patella entleert sich dünnflüssiger Eiter aus der Wunde. Pat. hat abends 39,5 Temperatur.

Operation am 13. März 1895 in Morphium-Aethernarkose. Wegen der Jugend des Pat. wird versucht, durch einfache Incisionen das vereiterte Gelenk zu erhalten. Dazu werden grosse seitliche Incisionen an der tiefsten Stelle des Gelenkes angelegt. Drainage. Verband. An den ersten 4 Tagen noch hohes Fieber, dann bis zum 26. März morgens 37,0, abends 38,0, hierauf wieder Fieber von bedenklicher Höhe. Mit dem 7. Mai beginnt wieder die Temperatur zu sinken; das Gelenk eitert dabei sehr stark, die knorpeligen Theile stossen sich allmählich ab. Gelenkabscesse bilden sich in der Kniekehle, die gespalten werden müssen. An der Innenseite schwindet mehr Knochen als an der Aussenseite, so dass das Knie in starke Varusstellung geräth. Dabei Temperatur abends 38,2. Patient ist sehr abgemagert und elend geworden. Dashalb um 6. Mai typische Resectio genu. Gehörige Drainage und Tamponade.

11. Mai. Kniegelenk eitert noch. Tamponade. Wöchentlich zweimal Verbandwechsel. Temperatur sinkt allmählich gegen Ende des Monats und nähert sich immer mehr der normalen. Das Bein wird langsam fest. Pat. erholt sich allmählich, und die Granulationen beginnen sich zu epidermisiren. Schliesslich nimmt letzterer Process keinen gehörigen Fortgang mehr. Pat. wird durch täglich frische, feuchte Verbände auf die Transplantation vorbereitet.

20. September. Excision der Narben und Transplantation in Aethernarkose. Patellarschnitt lässt sich wieder nähen nach Exstirpation der Narbe, desgleichen der obere Theil der äusseren Längsnarbe.

Digitized by Google

25. September. Versuch ist gelungen. Transplantation angeheilt das Genähte hat trotz starker Spannung gehalten.

Am 6. November geheilt, aber mit steifem Beine und 4 cm Verkürzung entlassen.

Obwohl schon in diesem Falle die Eiterung trotz der Incisionen bei längerem Zuwarten einen recht bedenklichen Grad erreicht hatte, sich schon periarticuläre Abscesse gebildet hatten, konnte doch noch die Extremität durch die gelungene Resection gerettet werden.

Ist dagegen der geeignete Moment verpasst, hat der Eiter schon an verschiedenen Stellen das Gelenk in die Muskelmasse perforirt, mit Vorliebe — das Gefährlichste — thut er das entsprechend dem Gesetze des geringsten Widerstandes an der Spitze des Extensorenschleimbeutels oder am Ende des Poplitealschleimbeutels, dann muss man das immerhin noch conservirende Verfahren aufgeben, und es kann nur noch Rettung des Kranken in der verstümmelnden Operation, der hohen Oberschenkelamputation, erwartet werden. Dabei nimmt der Eiter seinen typischen Weg durch die Muskelinterstitien unter dem mächtigen Vastus, geht weiter nach oben zwischen diesem Muskel und den Adductoren auf der medialen, ja auch auf der lateralen Seite, und dringt in manchen Fällen bis zum Trochanter oder gar bis zum Hüftgelenk empor, überall das Gewebe verzehrend und den Knochen rings umspülend, bisweilen blosslegend. Die mächtigen Weichtheilsmassen der unteren Extremität geben vielfach Gelegenheit zu weit gehenden Eitersenkungen und starken Anschwellungen sowohl am Oberschenkel als auch am Unterschenkel.

Findet demnach der Durchbruch nach hinten unten auf dem Wege des poplitealen Schleimbeutels statt, so nimmt der Eiter ebenfalls zwischen mächtigen Muskeln, zwischen den oberflächlichen und tiefen Flexoren seinen Weg und kommt erst an der Oberfläche zum Vorschein, wo die oberflächlichen Flexoren aufhören.

In allerletzter Zeit (bereits nach Vollendung der Arbeit) ist es uns gelungen, noch einen Schritt in der conservativen Therapie weiter zu gehen und auch einen beginnenden Wadenabscess noch durch die Resection des Kniegelenkes mit Entfernung des Fibulaköpfchens und nachfolgender Drainage zu coupiren. Einem 24jährigen kräftigen Manne, der durch einen Hufschlag eine bis in das Kniegelenk hinein reichende Wunde sich zugezogen hatte, musste das Kniegelenk infolge Infection mittelst der angegebenen Schnitte eröffnet werden. Ueberall im Kniegelenke fanden sich dicke, eiterige Beläge. Der obere Recessus war schon in die Musculatur des Oberschenkels perforirt, so dass auf der Aussenseite eine Spaltung der Weichtheile bis zur Spitze

Digitized by Google

des Recessus nöthig wurde. Hiernach Tamponade und Drainage des Gelenkes und des Recessus. Bei diesem Kranken wurde also die dritte Instanz noch versucht, aber das Fieber blieb weiter bestehen, und beim ersten Verbandwechsel post operationem bestand schon Wadenschwellung, ein sicheres Zeichen, dass der Eiter auch hier das Gelenk auf dem Wege des Poplitealschleimbeutels perforirt hatte. Trotzdem nun eine Perforation dieses Schleimbeutels stets zur Ablatio femoris zwingt, versuchte man in diesem Falle doch noch die Extremität durch einen weiteren Schritt in dem Instanzenzug zu erhalten. Es wurde das Kniegelenk nur resecirt und von einem weiteren Längsschnitte aus unter sorgfältiger Schonung des N. peroneus das Fibulaköpfchen entfernt, um von hinten aus ein Drain in den Eiterherd führen zu können.

Ich gebe in Beilage die Krankengeschichte eines 22jährigen Landwirthes, der im Anschlusse an eine Osteomyelitis plötzlich eine acute Vereiterung des rechten Kniegelenkes bekam, der alle Instanzen, die Incisionen, die Resection und schliesslich die Amputation durchgekostet hat.

25. Judersleben, Oskar, 22 Jahr alt, Landwirth aus Jernstedt, aufgenommen am 4. Juli 1898.

Anamnese: Eltern gesund. Pat. angeblich gesund bis zum Jahre 1884; damals Knochenhautentzündung am rechten Oberschenkel. Durch kleine Incisionen sei damals viel Eiter entleert worden. 2 Jahre war Pat. ohne Beschwerden, bis sich ein Geschwür an der Aussenseite des rechten Oberschenkels bildete, aus dem reichlich Eiter abfloss. Dann wieder gesund bis Ende Januar. In dieser Zeit heftige Schmerzen im rechten Oberschenkel, abends hohes Fieber. Knie soll gleichzeitig angeschwollen sein.

Status: Grosser, kräftiger Mann. Lunge normal, Herzresistenz in normalen Grenzen. Töne rein. Action etwas beschleunigt. Rechter Oberschenkel stark geschwollen. Farbe der Haut des Oberschenkels normal, Berührung äusserst schmerzhaft. Rechtes Kniegelenk in allen seinen Abschnitten von einem mächtigen Erguss ausgedehnt. Temperatur am Abend 39,7, am anderen Morgen 39,4.

5. Juli. Morphium-Aethernarkose. Incision des grossen Abscesses an der medialen Seite des Oberschenkels durch einen Schnitt von ungefähr 25 cm Länge, Spaltung des Abscesses an der lateralen Seite von gleicher Ausdehnung. Punction des Kniegelenkes ergiebt Eiter; daher Querschnitt über die Patella und zur Freilegung des Kniegelenkes seitliche Längsschnitte. Grosse Eitermassen werden entleert, ein Abscess geht in die Musculatur des Oberschenkels fast bis zur Höhe des Trochanter major. 2 Drains werden um das Femur herumgeführt. Naht der Musculatur mit Catgut. Austamponiren mit Gaze Verband. Temperatur am Abend 37,0. Puls normal.

7. Juli. Temperatur am Morgen 38,3. Reichliche Secretion. Puls

Digitized by Google

kräftig. Verband in leichter Aethernakose. Tampons gewechselt. Temperatur am Abend 37,7.

10. Juli. Temperatur gestern abend 39,3, heute morgen 37,2. Sensorium benommen. Pat. lässt die Faeces und den Urin unter sich gehen. Puls 156. Tampons werden entfernt. Salbenverband. Abendtemperatur 40,0.

11. Juli. Temperatur morgens 38,0. Sensorium frei. Puls 120, ziemlich kräftig. Verbandswechsel. Secret fliesst aus dem Gelenkspalte. Resection des Kniegelenkes. Poplitealschleimbeutel vereitert. Weichtheile von der lateralen Seite bis zum Schleimbeutel hin abpräparirt, bis genügend Abfluss vorhanden ist, desgleichen die Streckmusculatur des Oberschenkels. Austamponiren des Gelenkes und der Weichtheilswunden. Temperatur abends 39,1. Allgemeinbefinden gebessert.

12. VII. Temperatur morgens 37,4, abends 37,5. Puls 110, kräftig. Sensorium frei.

17. Juli. Temperatur wieder 39,1. Verbandwechsel. Sehr reichliche Secretion.

20. Juli. Die Abendtemperaturen erreichen noch immer 39,1. Bisweilen ist Patient benommen.

25. Juli. Da die Temperatur noch immer sehr hoch ist, und Patient von Tag zu Tag elender wird, wird bei dem heutigen Verbandwechsel der Oberschenkel hoch oben, aber noch im Gebiete der Eiterung amputirt.

27. Juli. Noch immer beträchtliches Fieber. Sensorium aber stets frei.

1. August. Temperatur normal. Patient bekommt mehr Appetit.

14. August. Wunde granuliert gut. Pat. hat sich sichtbar erholt.

Am 5. October wird Patient mit brauchbarem Stumpfe in blühendem Zustande entlassen.

Dieser Fall von Gelenkvereiterung war von ausserordentlich schwerem, hartnäckigem Charakter. Selbst die Resection verbunden mit weitgehendsten Spaltungen und Austamponirung der Eiterquellen führte nur auf wenige Tage eine merkliche Besserung des Allgemeinbefindens herbei. Durch das wieder einsetzende hohe, septische Fieber, durch die äusserst starke Secretion kam Patient immer mehr herunter, so dass hier nur die hohe Oberschenkelamputation als lebensrettender Eingriff in Frage kam, wenn man nicht den Kranken an allgemeiner Sepsis oder Erschöpfung zu Grunde gehen lassen wollte. Dies ist die einzige Kniegelenkvereiterung in der Jenaer Klinik gewesen, die unserer conservirenden Methode (Incisionen, Resection) getrotzt hat, bei der die Extremität schliesslich im Oberschenkel amputirt werden musste. Alle anderen Kranken sind mit erhaltener Extremität durchgekommen, obwohl doch einige unter ihnen sich in schwerer Gefahr befanden. Es beweist ausgezeichnet, dass im Laufe der letzten Jahrzehnte die Indication zur Amputation gewaltig herabgedrückt ist,

Digitized by Google

und dass das Verfahren, das früher als Regel galt, heute zur Aus
nahme geworden ist. Und legen wir uns die Frage vor, wodurch sind
in den letzten Decennien die günstigeren Resultate der Gelenkvereite
rung bedingt, so müssen wir zugestehen, dass es gewiss nicht die
vieles versprechende Antiseptik und Aseptik gewesen ist. Ein anti
septisches Mittel im wahren Sinne, d. h. ein Mittel, im Organismus
die Eitererreger zu bekämpfen, zu vernichten, hat man sich bis heute
vergeblich zu erfinden bemüht. Der Antiseptik und Aseptik fällt bei
der Vereiterung der Gelenke heute nur die Aufgabe zu, die früher so
sehr gefürchtete Putrescenz zu verhindern. Was wir dagegen in den
letzten Jahren gelernt haben, ist: eiterige Processe durch mög
lichst grosse Schnitte zu coupiren.

Fussgelenk.

Bei den acuten Vereiterungen des Talo-cruralgelenkes, die spontan
selten eintreten, in den meisten Fällen die Folge von Hautwunden
oder complicirten Malleolarfracturen zu sein pflegen, können die Gren
zen der conservativen Chirurgie im Grossen und Ganzen recht weit
ausgedehnt werden, so lange die Eiterung mässig bleibt, und die
Prognose, was die Function anbetrifft, kann im Allgemeinen gut ge
stellt werden. Sie heilen mit voller Beweglichkeit aus, da der Proces
durch den festeren Abschluss nach den angrenzenden Gelenken hin
meistens auf dies eine Gelenk localisirt bleibt.

Nicht so günstig verlaufen die Eiterungen in den Tarsalgelenken.
Hier kommt es durch den weniger festen Abschluss der Gelenke —
die Septa sind äusserst schmal und zart — leicht zur Verbreitung
des acuten Processes und zu Decubitusdefecten, die durch das feste
Aneinanderpressen der Gelenkflächen von Seiten der straffen und
starken Bänder bedingt werden. In solchen Fällen kommt es bei
älteren Personen meistens zur Ablatio des Fusses aufwärts der er
krankten Stelle, bei Kindern muss man jedoch zuvor die Resection
der befallenen Fusswurzelknochen versuchen.

Bei katarrhalischen und auch schon ernsteren Eiterungsprocessen
im Talo-cruralgelenke wird man heute fast immer und besonders bei
Kindern, conservativ verfahren. Man kann, wie gesagt, nach den
heutigen Methoden das Eintreten einer ausgedehnten Phlegmone und
der Nekrose des Gelenkknorpels und des darunter sich befindlichen
Knochens meistens verhüten.

In früherer Zeit indicirten alle eitrigen Processe im Fussgelenk
wenn nicht die Amputation im Unterschenkel (Stromeyer), so doch
zum mindesten die Resection nach Langenbeck: Längsschnitt an

Digitized by Google

die Malleolen mit Aushülsung derselben; hierauf Luxation des Fusses nach aussen. Diese Operation entsprach am besten dem Standpunkte der damaligen Chirurgie, da durch Entfernung der Knöchel dem Secrete gehöriger Abfluss verschafft und durch die Erhaltung des Periostes die Neubildung der Knöchel ermöglicht wurde. Da aber die Malleolen sich nur äusserst mangelhaft wieder bilden, so musste eine ganz unsichere Verbindung zwischen Unterschenkel und Fuss die Folge sein, ja es wurden verschiedentlich sogar Schlottergelenke erzielt, so dass Patienten dauernd Schienenschuh zu tragen gezwungen waren. Bei Kindern ist dieser Eingriff um so mehr zu vermeiden, weil die Epiphysenlinien mit fortfallen, so dass nicht nur eine Wachsthumsbeschränkung des Fusses, sondern eine noch viel grössere des Unterschenkels resultirt; ja es sind sogar nach der Langenbeck'schen Methode Verkürzungen bis zu 15 cm beobachtet worden. Heute wird diese Resection nach Langenbeck bei Erwachsenen mit Fussgelenken, die von Fisteln durchsetzt sind, deren Secret schon ein putrides ist, noch vielfach indicirt bleiben.

Weit bessere functionelle Erfolge hat die König'sche, zunächst lediglich für tuberculöse Gelenke bestimmte Methode, die conservativ im weitesten Sinne ist, nur dass sie bei Gelenkvereiterungen zu wenig Werth auf die Drainageverhältnisse legt. Man kann bei dieser Methode den tiefsten Punkt des Gelenkes nicht drainiren. Dieser Schnittführung lag namentlich der Gedanke zu Grunde, kein gesundes Gewebe zu opfern, lediglich nur krankhaftes zu entfernen und für ungestörtes Wachsthum zu garantiren. Die Nachtheile dieses Schnittes, da König nicht hinten öffnen wollte, bestehen darin, dass die hinteren Knochentheile, falls sie erkrankt sind, zu wenig angegriffen werden können und noch weniger gut das Gelenk drainirt werden kann. Riedel hat deshalb in Aachen, um jede unvollständige Operation zu vermeiden, seinen ersten Fall von tuberculöser Fussgelenkerkrankung gleich anders operirt und diese Methode im Laufe der Zeit peu à peu auf die eitrigen Processe übertragen. Er wollte dem Gelenke ganz beikommen und zugleich gute Abflussbedingungen schaffen. Deshalb modificirte Riedel die König'sche Methode, wie sie zuerst von Erasmus beschrieben ist, in folgender Weise[1]):

Zuerst die beiden König'schen Längsschnitte auf die vorderen Ränder der Knöchel, ca. 15 cm lang bis 3 Finger breit unterhalb des Fussgelenkes; Ablösung der zwischen beiden Schnitten gelegenen Weichtheile ohne Verletzung des Periostes. Trennt man besonders

1) Riedel, Anleitung zum Operiren an der Leiche und am Lebenden. Seite 70.

Digitized by Google

nach unten mehrere Centimeter weit über das Fussgelenk hinaus ab, so kann man bequem den vorderen Theil der Gelenkkapsel exstirpiren. Dann folgen zwei hintere, bogenförmig um die Knöchel herumlaufende Längsschnitte auch 12—15 cm lang. Sie dringen nach Spaltung der Sehnenscheiden unter sorgfältiger Schonung der Gefässe und Nerven auf die hinteren Partien des Fussgelenkes vor, um die dort hervorquellenden Kapseltheile zu entfernen. Dann werden beide Knöchel in schräger Richtung durchschlagen ohne Abhebelung des Periostes; das distale Ende des Meisselschnittes liegt im Niveau der unteren Tibiafläche. Weil man mittels der hinteren Längsschnitte das Durchtreten des Meissels genau controliren kann, so gelingt das Abschlagen der Knöchel sehr leicht. Jetzt werden die in Verbindung mit den derben Ligamenten bleibenden Knöchel durch eingesetzte Doppelhaken abgezogen, worauf man das Fussgelenk luxirt; dadurch wird die untere Tibiafläche dem Auge zugänglich, ebenso die Talusrolle. Der Gelenkspalt zwischen Tibia und Fibula lässt sich bequem reinigen, desgleichen die Innenfläche der Knöchel sammt ihren Bandmassen, endlich auch der Rand der Talusrolle. Nach dieser Methode mit Abschlagen der Knöchel zur besseren Drainage durch das ganze Gelenk nach hinten ist folgender Knabe mit acuter Vereiterung des Fussgelenkes operirt worden.

26. Jans, Otto, 3 Jahr alt, Geschirrführerskind aus Köttendorf, aufgenommen am 17. November 1898.

Anamnese: Gesunde Familie. Pat. selbst bisher stets gesund. Vor ca. 3 Wochen erkrankte er ganz plötzlich mit Schmerzen und Schwellung in der Gegend des rechten Fussgelenkes. Die Schwellung wurde allmählich immer stärker. Vor 4 Tagen machte der Arzt eine Incision an der Innenseite des Fussgelenkes und entleerte Eiter.

Status: Elend aussehendes Kind mit 38,2° Temperatur. Rechte Fussgelenkgegend stark geröthet und geschwollen; an der Innenseite eine Incisionsöffnung, aus der sich auf Druck Eiter entleert. Bewegungen im Fussgelenke wegen Schmerzen unmöglich. Schwellung geht ziemlich gleichmässig um das ganze Gelenk herum. Sämmtliche unteren Gelenke frei.

18. November 1898. Chloroformnarkose. Zwei vordere, zwei hintere Längsschnitte im Fussgelenk, aus denen sich Eiter aus dem Gelenke entleert. Abschlagen der Knöchel. Knorpel noch ziemlich intact. Kein osteomyelitischer Heerd. Drains von hinten in das Gelenk. Verband.

23. November. Pat. fiebert noch etwas. Wunde sieht gut aus.

3. December. Temperatur allmählich zur Norm zurückgegangen. Gelenkgegend innen noch etwas geschwollen, scheint noch ziemlich schmerzhaft zu sein.

14. December. Gelenk vollständig abgeschwollen. Geringe Secretion. Drains fortgelassen.

Digitized by Google

19. Februar 1899. Fuss steht etwas in Spitzfussstellung, ist im Fussgelenk kaum beweglich. Entlassen.

In hiesiger Klinik wurde bei milderen Eiterungsprocessen gewöhnlich in erster Instanz — geeignete Fälle für die Punction kamen nicht vor — das Fussgelenk mittels dieser vier angegebenen Schnitte eröffnet und durch grössere Drains, namentlich in die hinteren Schnitte, dem Secrete Abfluss verschafft.

27. H., Gertrud, 21 Jahr alt, Kindergärtnerin aus Weissenfels, aufgenommen am 20. April 1898.

Anamnese: Patientin stammt angeblich aus gesunder Familie und will selbst nie erheblich krank gewesen sein. Am Charfreitag machte Pat. eine Tour nach dem Fuchsthurme; auf dem Heimwege bekam sie Schmerzen ins rechte Fussgelenk, Anschwellung an den Knöcheln. Von Umknicken und dergleichen weiss sie nichts. 10 Tage ging Pat. noch mit ihren Schmerzen umher; in den letzten Tagen soll Fieber bestanden haben (heisser Kopf, viel Durst).

Status: Grosses, kräftiges, dickes Mädchen. Das rechte Fussgelenk bei Bewegungen äusserst schmerzhaft. Bei leichten Bewegungsversuchen kein Knarren. Die ganze Gelenkgegend teigig geschwollen. Erguss nicht recht nachzuweisen. Abendliche Temperaturen bis 38,5 mit morgendlichen Remissionen auf 36,5°.

23. April. Operation in Morphium-Aethernarkose: Die 4 typischen Längsincisionen wie bei Resection. Gelenkkapsel verdickt, eiterig infiltrirt. Im Gelenke eine geringe Menge eiteriger Flüssigkeit. Gelenkenden fast unverändert. In die Längsschnitte werden Drains eingeführt. Verband.

Zunächst bestehen erhöhte Temperaturen fort, so dass am 26. April der Verband gewechselt wird.

18. Mai. Drains werden fortgelassen.

19. Juni. Verlauf gut. Patientin drängt nach Hause. Es bestehen noch 2 granulirende Streifen von ganz geringer Ausdehnung. Bewegungen im Fussgelenk wegen Schmerzhaftigkeit noch nicht ausführbar. Pat. muss zur Bahn gefahren werden.

30. April 1899. Vorgestellt. Bewegungen im Bereiche von 85—115°. Doch kommt der grösste Theil der Extensionsstellung auf die Beweglichkeit des Chopart'schen Gelenkes. Ferse bewegt sich aber auch (ca. 5°). Geht bergauf und bergab gleich gut 3 Stunden lang ohne Schmerzen. Leichte Schwellung abends zuweilen.

Der folgende Fall einer schon recht bedenklichen Fussgelenkvereiterung, complicirt mit einer weiteren Vereiterung des Chopart-schen Gelenkes, scheint gleich dem vorigen bei diesen vier typischen Schnitten einen guten Verlauf zu nehmen, wenn auch die Abendtemperaturen noch immer etwas hoch sind. Die beträchtliche Schwellung des Fusses und des unteren Drittels des Unterschenkels war schon nach dem ersten Verbandwechsel gänzlich zurückgegangen, und die Eitersecretion ist heute ebenfalls bedeutend geringer. Diese

Digitized by Google

Krankengeschichte mag weiter ein beredtes Zeugniss davon ablegen, dass diese 4 Schnitte auch bei Bekämpfung eines weiteren Eiterungsprocesses im Chopart'schen Gelenke voll und ganz ihre Schuldigkeit zu thun im Stande sind, falls man sie nach unten hin genügend verlängert.

28. Müller, Otto, 24 Jahr alt, Landwirth aus Schöndorf, aufgenommen am 18. Mai 1899.

Anamnese: Patient hackte sich am Tage vor Himmelfahrt (10. Mai) mit aller Wucht in den linken Fuss. Es wurde sogleich ein Arzt herbeigerufen, der 1 1/2 Stunde nach der Verletzung die Wunde auswusch und danach vernähte. Pat. will schon am 2. Tage hohes Fieber und die ganze Zeit die fürchterlichsten Schmerzen gehabt haben. Am 4. Tage, als der Fuss wieder verbunden wurde, war er in allen seinen Theilen geschwollen, und der Arzt entfernte die Nähte wieder. Heute überweist er den Patienten der Klinik.

Status: Kräftiger, junger Mann mit gesundem Herzen und normalen Lungen. Linker Fuss in allen seinen Abschnitten, aber namentlich im Bereiche des Chorpart'schen und des Talo-cruralgelenkes geschwollen; diese Schwellung erstreckt sich auch noch auf das untere Drittel des Unterschenkels, die Lymhgefässe im Bereiche des ganzen Unterschenkels strichförmig geröthet. Auf der medialen Seite des Fusses im Bereiche der Tuberositas ossis navicularis eine 7 1/2 cm lange, klaffende Wunde mit eitrig belegtem Grunde. Unterhalb beider Knöchel subcutane Eiterherde. Ob Erguss im Talo-cruralgelenk selbst vorhanden, ist nicht mit Sicherheit zu konstatiren, aber wahrscheinlich. Bewegungen des Fusses sind äusserst schmerzhaft. Temperatur gleich nach der Einlieferung 40,1°. Pulsfrequenz 128. Deshalb sogleich Operation in Morphium-Chloroform-Aethernarkose. Die 4 typischen Resectionsschnitte nach vorn genügend über das Chopart'sche Gelenk hinaus verlängert; die hinteren legen gut die extraarticulären Abscesse frei. Aus beiden Gelenken, dem Sprunggelenke wie dem Chopart'schen, entleert sich trüb eiterige Flüssigkeit; Gelenkknorpel, so weit er sichtbar, überall intact. Tuberositas ossis navicularis war abgeschlagen und wird entfernt. Austamponiren der Wunden mit Gaze. Pappschienenverband. Temperatur am Abend post op. 39,5°. Puls sehr frequent.

20. Mai. Temperatur 38,2—38,7°. Erster Verbandwechsel. Fuss gänzlich abgeschwollen. Viel Secret im Verbande.

23. Mai. Abendtemperatur 38,2°. Spaltung zweier kleiner Abscesse an der Innenseite des Oberschenkels. Lymphangitis zurückgegangen.

29. Mai. Temperatur steigt wieder staffelförmig an. Keine Schmerzen im linken Fuss, wohl aber in der gleichnamigen Schulter.

30. Mai. Heute deutlich Fluctuation des Deltoidesschleimbeutels nachzuweisen. Entleerung desselben in ganz leichter Chloroformnarkose. Verband.

Hierauf Abfall der Temperatur bis auf 38,0°.

Bei dem folgenden Falle, der ebenfalls die Folge einer Verletzung war, dachte man Anfangs, nur mit den vorderen Schnitten zu beiden

Digitized by Google

Seiten der Strecksehnen sich begnügen zu können. Doch als die Schwellung des Fussgelenkes und des Unterschenkels gar nicht weichen wollte, die Temperatur wieder in die Höhe ging, mussten die beiden hinteren Schnitte noch hinzugefügt werden.

29. Pf., Conrad, 4½ Jahre alt, Kupferschmiedssohn aus Jena, aufgenommen am 22. Januar 1897.

Anamnese: Am 17. Januar 1897 trat der gesunde Knabe im Garten in die Scherben einer Weinflasche und verletzte sich an der Innenseite des rechten Fussgelenkes, so dass er nach Hause getragen werden musste. Ein herbeigerufener Barbier spritzte die Wunde aus und verband dieselbe. Am Tage nach der Verletzung lief der Knabe schon wieder herum. Am nächsten Tage stellte sich hohes Fieber ein. Der jetzt gerufene Arzt machte eine Incision am inneren Knöchel. Da das Fieber auch am Tage nach der Incision nicht nachliess, wurde eine zweite vorgeschlagen. Die Eltern bringen das Kind in die Klinik. Hier wird in Aethernarkose sogleich durch die zwei König'schen Längsschnitte zu beiden Seiten der Strecksehnen das Fussgelenk eröffnet und drainirt. Es zeigt sich eine geringe Eitermenge im Gelenke. Verband.

1. Februar. Eine vereiterte Inguinaldrüse wird durch Incision eröffnet. Der Fuss ist noch geschwollen, desgleichen der Unterschenkel im unteren Drittel.

6. Februar. Aethernarkose. Zwei bogenförmige Schnitte hinter dem äusseren und inneren Knöchel. Eröffnung des Fussgelenkes auch von diesen Schnitten aus. Drainage. Verband.

7. Februar. Temperatur 38,0—38,2°. Klagen über Schmerzen im Bein.

14. Februar. Drainage fortgelassen.

20. Februar. Pat. wird in die Wohnung der Eltern verlegt.

Das Resultat dieser 4 Schnitte war ein durchaus befriedigendes. Am 2. Tage post operationem sank die Temperatur, um sich während des Verlaufes niemals über das normale Niveau zu erheben. 5 Wochen nach der Operation konnte Pat. leidlich herumgehen, und nach weiteren 4 Wochen waren die Schnitte verheilt.

Juli 1899 besteht noch etwas Atrophie der rechten Wade. Fuss kann etwas über den rechten Winkel dorsal gebeugt werden. Alle anderen Bewegungen sind unbeschränkt. Gang gar nicht hinkend; nur beim Bergaufgehen geht der Knabe auf der Fussspitze. Keine Anschwellung am Abend.

Umgekehrt ist man bei dem jetzt mitzutheilenden Falle von leichterer Infection des Fussgelenkes nur mit den hinteren Längsschnitten ausgekommen; ein Beweis, dass dieselben für die Drainirung des Gelenkes weit wichtiger sind als die vorderen Incisionen zu beiden Seiten der Strecksehnen.

30. Kuppardt, Minna, 25 Jahre alt, Schuhmacherstochter aus Buttstädt, aufgenommen am 23. März 1898.

Anamnese: In der ganzen Familie weiss Pat. nur von der Schwester des Vaters, dass sie mit 53 Jahren an Schwindsucht gestorben ist.

Digitized by Google

Im Jahre 1888 überstand Pat. Gelenkrheumatismus. Sonst ist sie noch nie erheblich krank gewesen. Vor 5 Wochen bekam sie Schüttelfrost mit nachfolgender Hitze und Schmerzen in beiden Ellenbogengelenken und im linken Knie. Diese Gelenke sind nicht geschwollen gewesen; dagegen trat am nächsten Morgen eine schmerzhafte Schwellung des rechten Knie- und Fussgelenkes auf. Trotzdem konnte Pat. noch 3 Tage leidlich herumlaufen. Sie steckte den Fuss in heissen Hafer, wonach die Schmerzen ganz verschwanden, erkältete sich aber angeblich denselben Tag von Neuem in der zugigen Hausflur, sodass sie am folgenden Morgen eine erhebliche Schwellung am rechten Fussgelenk hatte und nicht mehr auftreten konnte.

Status: Grosses, im Ganzen kräftig gebautes Mädchen mit leichter livider Blässe des Gesichtes. Der rechte Fuss steht in leichter Spitzfussstellung mit geringer Rotation nach innen. Das Fussgelenk diffus geschwollen. Druck auf die Malleolen, sowie passive Bewegungen im Talocruralgelenke äusserst schmerzhaft, die übrigen Fussgelenke anscheinend frei. Die Schwellung am stärksten in der Gegend des Malleol. int. Die Haut wenig verändert. Die übrigen Gelenke des Körpers zeigen zur Zeit keine Schmerzhaftigkeit und keine Schwellung.

Operation: Pat. wird ein wenig anchloroformirt und nach Correction der Fussstellung ein Verband mit zwei rechtwinklig gebogenen Pappschienen angelegt.

Die Schmerzen in dem corrigirten Fusse sind sehr beträchtlich und lassen nur zeitweise etwas nach. Es zeigt sich, dass der Fuss gut steht und die diffuse Schwellung zurückgegangen ist, dagegen präsentirt beiderseits die Knöchelgegend eine blaurothe Verfärbung der Haut von Grösse eines Fünfmarkstückes. Fluctuation nicht nachweisbar, ebensowenig Temperatursteigerung.

In Morphiumäthernarkose wird zunächst ein bogenförmiger Schnitt um den unteren Rand des Malleol. externus gemacht. Im Unterhautzellgewebe finden sich mehrere Herde von röthlichen Granulationen und eingedicktem Eiter, welche nach dem Gelenk zwischen Talus und Calcaneus führen. Dieselben werden mit dem scharfen Löffel gehörig ausgekratzt. Am Knochen, soweit man das Gelenk übersehen kann, kein Herd. Die Gelenkkapsel stark verdickt, eitrig infiltrirt. Der gleiche Bogenschnitt um die Spitze des Malleol. int. Hier finden sich dieselben mit eingedicktem Eiter versehenen, rothbraunen Granulationsherde. Die Sonde dringt glatt in das Gelenk zwischen Talus und Calcaneus, während das Talo-cruralgelenk intact ist. Auch von hier aus kein Knochenherd zu sehen. Der Knorpel relativ gut erhalten. Die Wunden werden mit Gaze austamponirt, und es wird ein Verband mit Volkmann'scher Schiene angelegt.

8. April. In leichter Narkose werden die Tampons entfernt. Wunden sehen gut aus.

27. April. Nach einigen leichteren Temperatursteigerungen haben sich unter fortgesetzter Salbenbehandlung die Schnitte geschlossen. Volkmann'sche Schiene wird fortgelassen.

2. Juni. Pat. wird entlassen. Der Gang noch etwas ungeschickt,

Digitized by Google

weil der rechte Fuss noch nicht ordentlich gebraucht wird. Der rechte Fuss ist im Fussgelenk wenig beweglich. Keine Schwellung.

Laut Brief vom 22. August 1899: Nach Angabe des Vaters der z. Z. abwesenden Tochter ist der krank gewesene Fuss der Tochter wieder vollkommen geheilt und gebrauchsfähig.

Nimmt jedoch die Eiterung einen ernsten Charakter an, oder handelt es sich um grössere osteomyelitische Heerde mit oder ohne Sequester, sei es im Talus oder in der Tibia, so ist die Resection der erkrankten Gelenkpartien von den beschriebenen 4 Schnitten aus indicirt. Da der Fuss lediglich Stütze und Fortbewegungsapparat des Körpers ist, bedarf es einer festen Anfügung des Fusses an die Unterschenkelknochen, die bei der König-Riedel'schen Methode eine viel sichere ist, einer richtig gestellten Sohlenfläche als Angriffspunkt für den Erdboden und beweglicher Zehen, um für die meisten Lebensverhältnisse gebrauchsfähig zu sein. Für die fehlende Beweglichkeit im Talo-cruralgelenke treten die Gelenke des Tarsus und Metatarsus ein, so dass bei gewöhnlichem, ruhigem Gange eine Steifigkeit des Fussgelenkes oft nicht einmal wahrnehmbar wird. Das Haupterforderniss ist die richtige Stellung des Fusses: Spitzfussstellung, Pronation und Supination muss unter allen Umständen vermieden werden, die Beschränkung in der Beweglichkeit spielt eine untergeordnete Rolle.

Ich lasse hier die Krankengeschichten von 2 Patienten folgen, bei denen zur Exstirpation des Talus geschritten werden musste; bei dem ersten handelt es sich um einen kleinen osteomyelitischen Knochenherd im Talus, bei dem zweiten hatte der Eiterungsprocess ausserdem das Talo-navicular- und das Calcaneo-naviculargelenk in Mitleidenschaft gezogen. Hier geschah die Resection des Talus lediglich in dem Sinne, um noch günstigere Abflussbedingungen und Drainageverhältnisse zu schaffen. Leider erlag der erste Patient dem allgemeinen Kräfteverfall. Hätte man jedoch in dieser Zeit die Fussgelenke bei Vereiterungen schon mittels der vier beschriebenen Schnitte angegriffen, so würde man gewiss, wenigstens im letzten Falle, nicht nöthig gehabt haben, einen so wichtigen Knochen zu opfern, trotzdem der Fall der Form und Localisation nach von ausserordentlicher Schwere war.

31. Kämpf, Erhardt, 1 Jahr alt, Lehrerskind aus Hermsdorf, aufgenommen am 18. Juni 1894.

Anamnese: Pat. war bisher gesund. Am 3. Juni 1894 wurde er geimpft. Am 12. Juni zeigten die Impfpusteln ein sehr schlechtes Aussehen. Pat. schrie fortwährend und hatte hohes Fieber. Am 16. Juni merkten die Eltern, dass die Knöchelgegend stark geschwollen und geröthet war. Erhebliche Schmerzen bei den geringsten Bewegungen.

Digitized by Google

Status: Kleiner, kräftiger Junge. Impfpusteln fast abgeheilt. Brettharte Schwellung und Röthung des rechten Fussgelenkes. Man schreitet sogleich zur

Operation am 18. Juni in Narkose. Zwei vordere Längsschnitte neben den Extensorensehnen zur Eröffnung des Fussgelenkes. Es entleert sich Eiter in grosser Menge. Der Talus ist arrodirt, ein ganz kleiner, mit Granulationen ausgekleideter Knochenherd ohne Sequester am inneren Rande des Taluskopfes. Ein Drain wird durch das Gelenk gezogen. Pappschienenverband.

In den ersten Tagen Temperaturabfall; dann geringe Steigerung infolge eines kleinen Drüsenabscesses in der Inguinalbeuge; derselbe wird incidirt. Temperatur normal.

27. Juni. Anstieg der Temperatur auf 39,4°. Gelenk ist stark geschwollen, reichlichere Secretion. Infolge dessen nochmalige Revision des Gelenkes mit Exstirpation des Talus. Derselbe wird in 2 Hälften mit dem Meissel gespalten, dann werden beide Theile einzeln mit dem Resectionsmesser aus ihren Verbindungen gelöst. Knöchel nach oben verlagert. Hinten neben der Achillessehne eine Oeffnung für die Drainage. Dann leidlich guter Wundverlauf.

Am 9. Juli stellte sich pralle Schwellung und starke Schmerzhaftigkeit des linken Schultergelenkes ein; Temperatur 39,5°. Gewöhnlicher Längsschnitt in das Gelenk. Eiter wird entleert. Knochen intact. Drainage nach hinten. Hierauf wieder Temperaturabfall.

Am 24. Juli Schulter dick infiltrirt, Temperatur wieder 39,6° am Morgen, Nachmittags Revision, nichts zu finden. Drainageöffnung nach hinten erweitert. Wundränder diphtherisch belegt.

1. August. Unter allmählichem Kräfteverfall Exitus.

Autopsie ergiebt: Lungenödem, Darmkatarrh, Anämie der Organe. Alte ossificirende Periostitis am linken Humerus. Keine Knochenherde.

32. Möller, Willy, 6 Jahr alt, Maurerskind aus Ober-Weimar, aufgenommen am 3. November 1893.

Anamnese: Pat. hat sich mit einer Heugabel am linken Fusse eine tiefe Wunde beigebracht. Gleich nach 2 Tagen Schwellung des Gelenkes und Unfähigkeit aufzutreten. Einige Tage später Incision durch einen Arzt; seitdem eitert der Fuss.

Status: Anämischer, schwacher Junge mit frequentem, kleinem Pulse. Herz, Lungen, Urin normal. Vereiterung des Fussgelenkes sich durch typische Schwellung markirend. Leichtes Oedem nimmt den ganzen Fussrücken ein. Auch die hintere Hälfte der Fusssohle ist leicht geschwollen. Die in das Gelenk führende, eiternde Einstichöffnung befindet sich an der Innenseite des Malleolus internus, an der hinteren Seite des Malleolus externus eine 2 cm lange Incision. Um die Achillessehne herum eine ziemlich beträchtliche Schwellung. Temperatur 39,0°.

Am 6. November Operation in Narkose. Resection des Fussgelenkes nach König mit Abmeisselung der Malleolen. Einstichöffnung führt in den vorderen Theil des Gelenkes, die Schnittwunde an der Aussenseite in den hinteren Theil desselben. Vereitert sind die Gelenke zwischen Talus und Tibia, zwischen Talus und Naviculare und Calcaneus und

Digitized by Google

Cuboides. Deshalb Exstirpation des Talus, nachdem er vorher in zwei Theile gespalten ist. Talus intact, Knorpel der Gelenkfläche der Tibia abgehoben und deshalb mit entfernt. Die Gelenkmembran überall stark verdickt, im Zustande hyperämischer Schwellung. Wegen Ausfalles des Talus werden von der Tibia und Fibula in der Richtung der Meisselfläche einige Knochenscheiben weggeschlagen und dann die Malleolen, von denen der innere nur sehr locker mit den Weichtheilen zusammenhängt, entsprechend heraufgerückt. Der Fuss wird in dieser Stellung mittels Pappschienen fixirt und verbunden.

Vollkommen glatter Heilungsverlauf. Wunden gut verheilt. Fuss leidlich beweglich.

Am 20. Februar nach Hause beurlaubt.

Bei der Entfernung des Talus kann, wie oben gesagt, eine einigermaassen solide Verbindung zwischen Tibia und Calcaneus bewirkt werden, wenn man durch Resection eines Fibulastückes und durch Abschrägung der Tibia die Knöchel sozusagen nach oben verlagert, so dass sie mit ihren unteren Enden auf den Calcaneus zu stehen kommen. Da der Calcaneus viel breiter ist als die Rolle des Talus, so wird er sich niemals zwischen die Malleolen einfügen lassen. Dass hierdurch eine lockere Verbindung des Fusses mit dem Unterschenkel resultirte, ist nicht mehr zu befürchten, weil die Bänder, die bei der Exstirpation vom Talus hatten abpräparirt werden müssen, sich nach oben hin an die Unterschenkelknochen anlegen und mit ihnen fest verwachsen, so dass ein Schlottergelenk nicht in Frage kommt. Auch kosmetisch erreicht man durch diese Methode ein ganz gutes Resultat, da die Dislocation des Fusses nach hinten — die Unterschenkelknochen stehen ja unmittelbar hinter dem Os naviculare — eine kaum in die Augen fallende ist.

Ist das Fussgelenk in sehr desolatem Zustande, ist es von Fisteln durchsetzt, sind die Bänder zerstört, so genügt die Resection von den 4 Längsschnitten aus nicht mehr; es bleibt, bevor man amputirt, nur der vordere Querschnitt nach Hüter übrig als letzter Versuch, den Fuss zu retten. Dieser Schnitt verläuft von der Spitze des einen zu der des anderen Malleolus und durchtrennt die Extensorensehnen, Gefässe und Nerven bis auf den Knochen. Diese weit klaffende Wunde schafft ausgezeichnete Abflussbedindungen und die Möglichkeit, das Gelenk gut zu übersehen und alles Krankhafte leicht zu entfernen. Die Angriffe, die in erster Zeit gegen diesen sogenannten Schlachterschnitt erhoben wurden, sind, wie man jetzt eingesehen hat, weniger berechtigt, da die Durchtrennung von Sehnen und Nerven hier keine bedenklichen Folgen hat; sie heilen mit und ohne Naht recht gut wieder zusammen, die Beweglichkeit der Zehen ist am Ende normal. Eine ähnliche Operation, die Phelps'sche Klumpfussoperation,

Digitized by Google

hat sich in Deutschland ihrer guten Resultate wegen sehr eingebürgert und wird von den meisten Autoren bei ganz hartnäckigen Klumpfüssen auf das Wärmste empfohlen.

Erweisen sich ausser dem Sprunggelenke auch noch das Chopart'sche, Bona'sche und Lisfranc'sche Gelenk vereitert, so macht sich, bevor man zur Amputation schreitet, die Resection eines grossen Gebietes der Fusswurzel nothwendig. Diese würde allerdings bei zwei einfachen Längsschnitten an der Aussen- und Innenseite des Fusses äusserst schwierig sein; man wird deshalb in diesem Falle den beiden Längsschnitten an der Innen und Aussenseite noch den Hüter'schen Schnitt quer durch die Weichtheile des Fusses hinzufügen. Von diesem T-Schnitte aus, der eine grosse Aehnlichkeit mit dem Volkmann'schen Kniegelenkresectionsschnitte hat, wird man nach Zurückpräpariren der viereckigen Weichtheilslappen ausgezeichnet eine grössere Partie des Fusses exstirpiren können.

Ein solch' desolater Fall, bei dem in der beschriebenen Weise nach vergeblicher Incision zur Drainage verfahren wurde, ist folgender:

33. Hellfritsch, Eduard, 33 Jahr alt, Landwirth aus Wernsdorf, aufgenommen am 30. Juni 1889.

Anamnese: Pat. will von gesunden Eltern abstammen, erkrankte vor 6 Wochen ganz acut unter Schmerzen und Schwellung am linken Fussgelenk, sowie mit Fieber. Am 9. Tage nach seiner Erkrankung wurde vom Arzte eine Incision gemacht, wobei sich nur Blut entleert haben soll. Die Schwellung betraf das Fussgelenk und den ganzen Fuss.

Status: Schwellung im Gebiete des Talo-cruralgelenkes und des Chopart'schen. Oedem des Fusses. Innen am Fussgelenk eine kleine eiternde Stelle, von der Incision herrührend. Temperatur 38,0 : 39,1°.

2. Juli. Operation in Narkose: Incision zur Drainage des Fussgelenkes. Gelenkkapsel des Fussgelenkes verändert, von sulzigem Aussehen. Talus seitlich und oben am Halse arrodirt, aber anscheinend secundär. Die Innenfläche wird in dünner Schicht abgemeisselt, Knochenfläche hier normal. Das Talo-naviculargelenk ebenfalls vereitert, Kapsel auch hier von sulziger Beschaffenheit. Kein osteomyelitischer Herd zu sehen. Drainage. Verband.

Patient fiebert weiter 38,0 : 39,2°. Deshalb am 6. Juli Revision in Narkose. Abscess auf dem Fussrücken. Es findet sich völlige Vereiterung des Chopart'schen, Bona'schen und Lisfranc'schen Gelenkes. Es werden infolgedessen Talus, Naviculare, Os cuboides und die 3 Keilbeine entfernt. Mit Ausnahme des Os naviculare, in dem sich auf der Aussenseite ein kleiner Knochenherd befindet, keine weiteren Knochenherde. Die einzelnen Knochen lassen sich, nachdem Talus mit dem Meissel entfernt ist, leicht ausschälen.

Zur Einstellung des Fusses werden noch die Knöchel schräg abgeschlagen und die Knochen zugeschärft. Offene Wunde. Verband.

8. Juli. Patient fiebert weiter 38,0 : 39,5°. Fuss abgeschwollen.

Digitized by Google

9. Juli. Eiterung im rechten Schultergelenke.
16. Juli. Bild ausgesprochener Sepsis.
31. Juli. Exitus.

Häufig entstehen wiederholte Eiterherde und Eitersenkungen, als deren Weg der Verlauf der Sehnenscheiden und der Achillessehne anzusehen ist. Bilden sich dann in den Weichtheilen des Unterschenkels grössere Abscesse, so ist der Fuss nicht mehr zu retten, dann besteht die Indication zur schleunigen Amputation im Unterschenkel zu Recht.

Ellenbogengelenk.

Bei den acuten Processen des Ellenbogengelenkes, die gewöhnlich bei der beschränkten Ausdehnung der Kapsel von ganz erheblichen Schmerzen begleitet sind, muss man die Drainage dieses Gelenkes für gewöhnlich von hinten versuchen, da das dicke Muskellager auf der Beugeseite, wo auch die Gefässe und der Nervus medianus liegen der freien Drainirung des Gelenkes hinderlich ist (Langenbeck). Unter diesen Verhältnissen ertheilen auch Esmarch und Stromeyer den Rath, in allen Fällen unbekümmert um das Allgemeinbefinden die Resection vorzunehmen.

Bei leichteren Eiterungen sind in den Lehrbüchern am meisten Incisionen auf der Hinterfläche des Gelenkes zu beiden Seiten der Tricepssehne empfohlen worden. Hier finden sich von Muskeln kaum bedeckt zwei starke Ausbuchtungen der Kapsel, eine grössere medianwärts hinter dem Epicondylus medialis und eine etwas schwächere hinter dem Epicondylus lateralis, die bei eiterigem Ergusse durch die Fluctuation erkennbar sind. Nur ist das Missliche, dass bei diesen Incisionen der ganze vordere Gelenksack fast gar nicht drainirt werden kann. Wichtiger für die Drainage kann unter Umständen schon der freie Raum zwischen Humerus und Radiusköpfchen sein, der stets besteht, sobald die Weichtheile gespalten und die Kapsel eröffnet ist. Dieser freie Raum ist die einzige Stelle am Ellenbogengelenk, wo man nach Eröffnung der Kapsel von vorn her leicht in das Gelenk eindringen kann.

In dem folgenden Falle einer eiterigen Ellenbogengelenkentzündung, von einer penetrirenden Wunde herrührend, ist versucht, das Gelenk in der eben beschriebenen Weise sowohl von hinten als auch von vorn zu drainiren. Wenn es aber auch gelungen ist, die Eiterung gut zu bekämpfen, so ist doch das Endresultat dieses Verfahrens als ein recht ungünstiges zu bezeichnen. Patientin wurde mit steifem Arm entlassen, um in späterer Zeit resecirt zu werden.

Digitized by Google

34. Bräunlich, Anna, 15 Jahr alt, Landwirthstochter aus Klein-Löbichau, aufgenommen am 14. Juli 1889.

Anamnese: Vor 14 Tagen hatte sich Patientin an der Futterschneidemaschine eine Schnittwunde dicht oberhalb des rechten Olekranon zugezogen, die sogleich von dem herbeigeholten Arzte genäht wurde. Einige Tage später schwoll der Arm an.

Status: Kräftiges Mädchen mit einer diffusen Schwellung der rechten Ellenbogengegend und mässiger Druckempfindlichkeit rings um das Gelenk. Der Schnitt ist verklebt und weiss belegt. Temperatur 38,0°.

15. Juli. Narkose. Blutleere. Incision des Abscesses oberhalb des Olekranon unter dem Triceps. Die Sonde führt von der Abscesshöhle aus direct in das Gelenk. Der Eiter hatte sich von diesem Abscesse nach der Vorderseite des Gelenkes gesenkt. Auf der Vorderseite wird durch die Fasern des M. brachioradialis eine Gegenöffnung in das Gelenk gemacht und ein dickes Drain in die vordere Gelenktasche eingeführt. Verband auf Schiene in fast gestreckter Stellung.

27. Juli. Eine neue Incision ist nöthig. Eine Stelle des Humerus ist vom Periost entblösst.

7. September entlassen: Die Drains sind nach abnehmender Secretion successive entfernt worden. Jetzt sind die Incisionen verheilt, aber das Gelenk ist steif im Winkel von 120°.

13. September 1890. Resectio cubiti. Unterer Theil des Schnittes mit Catgut genäht, kein Drain eingeführt. Verband in gestreckter Stellung auf Dorsalschiene.

Das resecirte Gelenk, frontal aufgesägt, ist vollständig knöchern ankylotisch. Keine Spur von Gelenkknorpel ist mehr vorhanden. Die Markhöhle des Humerus geht in die der Ulna und des Radius continuirlich gleichmässig über ohne jede Anordnung einer Grenze.

8. October. Nach reactionslosem Verlaufe erster Verbandwechsel. Geheilt bis auf eine linsengrosse, granulirende Stelle. Arm lässt sich gut rechtwinklig beugen; Verband in dieser Stellung.

16. December entlassen: Operationswunde mit schöner Narbe verheilt. Im Ellenbogengelenk seitliche Wackelbewegungen möglich. Arm kann fast gerade gestreckt und activ bis über rechten Winkel flectirt werden. Auch Pro- und Supination ist möglich: also für eine Resection ein sehr gutes Resultat. Druck der rechten Hand noch erheblich schwächer als der der linken.

Wegen beginnender Ankylose nach acut katarrhalischer Ellenbogengelenkentzündung entschloss sich Riedel auch gleich nach Feststellung des Befundes bei dem folgenden Patienten zur Resection.

35. Böhme, Albin, 21 Jahr alt, Kellner aus Eisenberg i. S.-A., aufgenommen 1. October 1890.

Anamnese: Pat. ist vor 6 Wochen ganz acut erkrankt. Abends fühlte er plötzlich stechende Schmerzen im rechten Ellenbogen, am anderen Morgen schon war das Gelenk erheblich geschwollen. Bewegungen im Gelenk wegen starker Schmerzen absolut unmöglich. Die Schmerzen waren Abends stets am intensivsten, Anfangs auch Fieber.

Digitized by Google

Status: Kräftiger Mensch. Keine Temperaturerhöhung. Ganze rechte Ellenbogengelenkgegend beträchtlich geschwollen, mässig heiss anzufühlen, schmerzhaft. Arm steht in Viertelbeugestellung. Bewegung nach keiner Richtung hin möglich. Pappschienenverband. Suspension. Andauernd normale Temperaturen.

9. October. Verbandwechsel. Keine Aenderung. Deshalb sogleich Operation in Narkose. Hinterer Langenbeck'scher Längsschnitt. Subperiostale Ablösung der Weichtheile. Periarticuläres Gewebe sulzig infiltrirt, Synovialis geschwellt, hoch geröthet. Keine Flüssigkeit im Gelenk. Knorpel nur theilweise intact, zum grössten Theile von Bindegewebswucherungen überzogen oder arrodirt. Beginnende Ankylose. Radiusköpfchen und Rotula fast zur Hälfte geschwunden, die Defecte mit Granulationen ausgekleidet. Die beiderseitigen an die überknorpelten Partien angrenzenden Gelenkenden von einer dünnen, neu gebildeten Knochenschale umgeben. Humerus darunter auf der Streckseite sehr weiss aussehend (blutet aber nach Lösung des Schlauches). Gelenkenden werden abgesägt, Epicondylen abgeschrägt. Sublimatwismuth. Naht des oberen Theilabschnittes, unterer bleibt offen, ohne Drain. Verband in gestreckter Stellung.

Verlauf reactionslos.

6. November. Verbandwechsel. Wunde geheilt bis auf eine geringe granulirende Stelle im mittleren Abschnitte. Arm rechtwinklig flectirt. Pappschienenverband.

8. November. Auf Wunsch mit Verband entlassen.

Laut Brief vom 17. September 1899: Pat. ist jetzt Buffetier und kann seinen operirten Arm fast wie früher gebrauchen, kann Teller und Gläser damit tragen. Es ist fast normale Beweglichkeit vorhanden, nur die Streckung soll nicht ganz vollständig sein. Fistel oder dergleichen nicht vorhanden.

Bei leichteren Processen wird man in zweiter Instanz — für die Punction geeignete Fälle sind sehr selten — das Ellenbogengelenk mittelst des Langenbeck'schen Resectionsschnittes auf die Ulnakante mit nachfolgender Ablösung des Periostes nach beiden Seiten hin eröffnen. Sind die Gelenkenden dann ausgiebig von den Weichtheilen entblösst, gelingt es häufig, bei gebeugter Stellung den vorderen Gelenksack in genügender Weise zu drainiren. In letzter Zeit hat Riedel bei zwei Fällen von eiteriger Ellenbogengelenkentzündung in ganz anderer Weise zu drainiren versucht und ist mit den Abflussverhältnissen bei dieser Methode recht zufrieden gewesen, wenn auch das Functionsresultat im ersten Falle einer gonorrhoischen Arthritis weniger befriedigend ist.

36. Häderich, Auguste, 20 Jahr alt, Dienstmädchen aus Dorndorf, aufgenommen am 27. December 1897.

Anamnese: Vater lebt und ist gesund. Von der Mutter weiss Patienten nichts. Schwindsucht angeblich nicht in der Familie. Pat. selbst hatte vor 3 Jahren Lungenentzündung (medicinische Klinik), bis zum

Digitized by Google

7. Jahre Krämpfe. Sonst will sie stets gesund gewesen sein. Geschlechtlicher Verkehr absolut geleugnet. Vor 3 Wochen bekam sie plötzlich Stechen ins linke Ellenbogengelenk. Fieber soll angeblich nicht bestanden haben, auch soll keine Schwellung eingetreten sein, so dass Pat. weiter arbeitete, wobei ab und zu Stechen auftrat. Nach 4 Wochen begann der Arm dick zu werden, worauf das Stechen nachliess und jetzt konnte Pat. den linken Arm nicht mehr gebrauchen. Die Schwellung des linken Ellenbogengelenkes hat successive zugenommen.

Status: Blasses graciles Mädchen. Strabismus convergens des linken Auges. Der linke Arm im Ellenbogengelenk leicht gebeugt gehalten, Bewegungen sehr schmerzhaft, werden activ gar nicht vollführt. Die Conturen des Gelenkes verstrichen. Erguss nicht deutlich nachweisbar. Das ganze Gelenk verdickt. Temperatursteigerung bis 38,0° am Abend.

31. December. Operation in Morphium-Aethernarkose: Resectionsschnitt. Die ganze Gelenkmembran wulstig verdickt, ödematös. Im Gelenke eine geringe Menge eitrig trüber Flüssigkeit; im pararticulären Bindegewebe kleine Eiterpunkte. Durch die Fossa olekrani wird ein Loch für ein Drain gebohrt. Die übrige Wunde ausgestopft. Verband.

Nach mässiger Temperaturerhöhung (bis 38,0° Abends) sinkt die Temperatur allmählich ganz herunter.

6. Januar 1898. Verbandwechsel. Tampons entfernt. Ellenbogengelenk abgeschwollen.

13. Januar. Drain wird fortgelassen.

18. Januar. Nach weiterhin fieberlosem Verlaufe ist Pat. heute Morgen plötzlich mit Erbrechen und schwerer Störung des Allgemeinbefindens erkrankt. Temp. auf 39,0° gestiegen. Erysipel. Sublimatumschläge.

23. März. Pat. zeigt wenig Intelligenz und hat daher den Arm wenig bewegt. Passiven Bewegungsversuchen entzieht sie sich häufig. Deshalb wird heute das Gelenk in Narkose beweglich gemacht; zahlreiche Adhäsionen krachen dabei.

13. April. Pat. wird heute entlassen. Die Bewegungen im Ellenbogengelenk sind sehr geringfügig und es ist kaum anzunehmen, dass sie sich wesentlich bessern werden.

Es leuchtet ein, dass durch eine derartige, durch das Olekranon gebohrte Abflussöffnung der vordere Gelenksack recht gut nach dem Resectionsschnitt hin drainirt werden kann. Es erfolgte dementsprechend sogleich staffelförmiger Abfall der Temperatur zur Norm und Abschwellung des Gelenkes, so dass schon am 13. Januar das Drain, da das Gelenk kaum noch secernirte, entfernt werden konnte. Ob das nicht erfreuliche Functionsresultat bei ber Entlassung durch die gonorrhoische Arthritis an sich, die wie keine andere Krankheit zur Ankylosirung des Gelenkes neigt, bedingt ist, oder dem während der Wundbehandlung sich einstellenden Erysipele beizumessen ist, ist höchst zweifelhaft. Zur Zeit befindet sich Patientin wegen einer leichten Bleivergiftung in der internen Klinik. Flexion im Ellen-

Digitized by Google

bogengelenk ist nur bis zum rechten Winkel, Extension bis zum Winkel von 170° möglich, Pro- und Supination ebenfalls beschränkt.

37. Bauer, Fritz, 6 Jahr alt, Landwirthskind aus Laasdorf bei Roda, aufgenommen am 13. November 1898.

Anamnese: Pat. ist angeblich früher immer gesund gewesen. Eltern und Geschwister sind gesund. Vor 14 Tagen fiel er auf den linken Arm. Zunächst hatte er keine Beschwerden. Abends schwoll das Ellenbogengelenk stark an, es traten in ihm lebhafte Schmerzen auf. Der Arzt verordnete Eisumschläge. Pat. hatte viel Durst und war sehr heiss.

Status: Gut genährter, mittelkräftiger Knabe. Der linke Arm wird in leicht flectirter Stellung gehalten und immer durch die rechte Hand gestützt. Das linke Ellenbogengelenk diffus geschwollen, spindelförmig verdickt, etwas geröthet. Jede Bewegung ist schmerzhaft, ebenso Palpation. Starker Erguss in das Gelenk. Irgend welche Knochenauftreibung nicht nachweisbar. Temperatur Abends 37,6°, Puls 130.

Operation am 15. November in Chloroform-Aethernarkose. Schnitt auf der Dorsalseite des Ellenbogengelenkes über die Mitte des Olekranon. Musculatur ödematös. Bei Eröffnung des Gelenkes fliesst reichlich trüber, mit Fibrinflocken untermischter Eiter heraus. Synovialis geröthet. Knorpel und Knochen, soweit sichtbar, intact. Nun wird am Innenrande über den Epicondylus internus ein Schnitt gelegt, der auch von dieser Seite aus das Gelenk eröffnet. Auch hier Knochen, soweit sichtbar, normal. Jetzt wird die Fossa olecrani durchbohrt, ein Rohr nach vorn durchgeführt. Tamponade nach Blutstillung. Verband in halb gebeugter Stellung. Temperatur Abends 37,5°.

17. November. Temperatur 37,0—37,9°. Verbandwechsel. Reichliche Eiterentleerung; sonst sieht die Wunde gut aus.

28. November. Gestern Abend 37,5. Wenig Secretion, Ellenbogengegend bedeutend abgeschwollen, keine Schmerzen. Verband in etwas flectirter Stellung.

7. Januar 1899. Ein Drain entfernt.

31. Januar. Das andere Drain fortgelassen.

5. Februar. Patient wird entlassen. Wunde vernarbt. Arm nur minimal im Ellenbogengelenk beweglich, fixirt im Beugungswinkel von ca. 100°.

Am 23. April, an welchem Tage sich der kleine Patient wieder vorstellt, ist die Flexion über den rechten Winkel hinaus möglich, die Extension fast ganz hergestellt. Pro- und Supination des Unterarmes passiv normal, activ letztere noch beschränkt.

Im Laufe der Zeit wird bei diesem Patienten die normale Functionsfähigkeit erreicht werden.

Ein anderer Versuch, den vorderen Gelenksack durch Fortmeisselung der radialen Seite des Olekranon zu drainiren, ist gänzlich fehlgeschlagen und bis jetzt nicht wiederholt worden. Man wird in hiesiger Klinik bei leicht eitrigen Erkrankungen des Ellenbogengelenkes sich in nächster Zeit wohl mit der Durchbohrung des Ole-

Digitized by Google

kranon begnügen, durch die bei 2 Fällen einmal ein sehr gutes Endresultat erzielt ist.

38. Schulze, Arthur, 14 Jahre alt, Gärtnerssohn aus Gehofen, aufgenommen am 1. Februar 1896.

Anamnese: Eltern sollen gesund sein, ebenso zehn noch lebende Geschwister. Pat. war selbst stets gesund. Er fühlte am Montag 20. Januar 1896 zum ersten Male Schmerzen im linken Ellenbogengelenke, schlief in der Nacht auf Dienstag schlecht und konnte sich mit dem Ellenbogengelenke am anderen Morgen nicht mehr so frei bewegen wie sonst. Am Morgen wurde noch keine Schwellung des Gelenkes bemerkt, erst 8 Tage später begann es zu schwellen und sich heiss anzufühlen. Kein Appetit, Nachts kein Schlaf. Der Arzt punctirte sofort und entleerte „trübes Wasser mit Eiter vermischt." Gestern war die bei einer zweiten Punction gewonnene Flüssigkeit noch trüber.

Status: Schwächlicher Knabe. Innerlich gesund. Kein Fieber. Linker Ellenbogen wird in Flexion von 150° fixirt gehalten, Ellenbogengelenk spindelförmig aufgetrieben, auf Druck und bei Bewegungen schmerzhaft. Neben dem Olekranon an der Innenseite deutliche Fluctuation. Haut leicht geröthet.

Operation in Aethernarkose. Langenbeck'scher Schnitt legt einen grossen Hohlraum oberhalb des Olekranon auf dem Humerus frei, entsprechend dem Tricepsschleimbeutel. Die Wand ist mit Granulationswucherungen und blutig infiltrirtem Gewebe bedeckt, das Gelenk mit trüb seröser Flüssigkeit erfüllt. Um das Gelenk drainiren zu können, wird die radiale Seite des Olekranon fortgeschlagen. Jetzt lässt sich das Gelenk auch gut übersehen, wobei keine Erkrankung des Gelenkknorpels nachgewiesen werden kann, nirgends ein Sequester gefunden wird. Drainage des Gelenkes. Verband.

In den ersten 3 Tagen geringes Fieber, dann wieder höhere Temperaturen. Die Wunde ist langsam rein eiternd geworden, so dass Resection am 22. Februar nöthig wird.

Verlauf ist bis auf anfänglich geringes Fieber glatt. Heilung sehr schnell.

9. März kann Pat. mit oberflächlich granulirender Wunde und etwas beweglichem Gelenke zur Poliklinik entlassen werden, in der Pat. bald heilt.

Ist der Process schon bedenklicher geworden, ist die Kapsel schon perforirt, was besonders dicht über der Fossa olecrani, wo sie durch eine sehr dünne, mit Fettklümpchen durchsetzte Membran gebildet wird, oder seltener vorn in der Ellenbeuge einzutreten pflegt, und haben sich grössere Senkungsabscesse zwischen den Muskeln des Oberarmes und den voluminösen Beugemuskeln des Unterarmes gebildet, so kommt man, wie der folgende Fall sehr gut demonstrirt, mit einer derartigen Drainage nicht mehr zum Ziele, dann muss man sogleich zur Resection, wenn nicht gar zur Amputation schreiten.

39. Koch, Martin, 17 Jahre alt, Kellner aus Tümpling, aufgenommen am 11. April 1897.

Digitized by Google

Anamnese: Im März dieses Jahres angeblich Typhus durchgemacht. Von einer Wärterin mit Wärmflasche verbrannt. Patient kommt delirirend und fiebernd herein und wird zunächst auf die Typhusstation verlegt, wo aber nichts mehr von Typhus gefunden wird.

Status: Kleiner, schmächtiger Patient. Ausgedehnte Verbrennungen auf dem Bauche, Rücken und an beiden Unterschenkeln. Linker Unterschenkel zeigt so starke Verbrennung, dass die Mitte der Fibula circa 15 cm lang blossliegt. Am rechten Oberarm starke Brandwunden. Die Wunden sind sämmtlich granulirend. Pat. bekommt Anschwellung des rechten Ellenbogens mit Temperatursteigerung.

13. April. Morphium-Aethernarkose: Incision ergiebt blutigen Eiter. Gelenk wird wie zur Resection freigelegt. Es klafft in gebeugter Stellung, so dass Drains in den vorderen Abschnitt gelegt werden können.

17. April. Verbandwechsel wegen Temperatursteigerung. Wunde sieht leidlich aus. Secret kann abfliessen. Sequester aus der Fibula entfernt. Jeden zweiten Tag Verbandwechsel. Hohe Temperatur.

3. Mai. An der Aussenseite des Oberarmes ein Abscess, ebenso in der Ellenbeuge. Daher sofort Operation in Morphium-Aethernarkose. Wiedereröffnung des alten Resectionsschnittes und Resection des Ellenbogengelenkes.

6. Mai. Noch immer Fieber. Jeden zweiten Tag Verbandwechsel. Wunde hat normales Aussehen.

23. Juni. Normale Temperaturen.

27. Juli. Pat. wird auf Wunsch der Eltern nach Hause entlassen. 2 Drains liegen im Ellenbogengelenk. Noch immer offene, aber gut granulirende Wunden am rechten Oberarme und linken Unterschenkel.

Patient hat allerdings, wie die Recherchen ergeben haben, einen steifen Arm, was wohl dem Umstande zuzuschreiben ist, dass er als Selbstzahler zu zeitig die Klinik verlassen hat, ohne dass in Narkose forcirte Manipulationen vorgenommen werden konnten, um ausgiebige Bewegung zu erzielen. Handelt es sich um energische Patienten, die den guten Willen haben, ihr Brot nicht durch eine Vollrente, sondern durch der Hände Arbeit zu verdienen, so ergiebt die Resection des Ellenbogengelenkes in den meisten Fällen ein befriedigendes Bewegungsresultat, und die Kraftentwickelung steht dann in der That in der Gebrauchsfähigkeit dem gesunden Gelenke wenig nach; eine vollständige Restitutio ad integram rem ist selbstverständlich ausgeschlossen. Am 5. Mai vorigen Jahres wurde in hiesiger Klinik ein energischer, kräftiger Zimmermann mit einer incomplicirten Zertrümmerungsfractur des linken Ellenbogengelenkes, die mit ungeheurer Callusmasse ankylotisch ausgeheilt war, in dem betreffenden Gelenke resecirt. Schon im August begann der entschlossene Mann wieder leichtere Arbeit zu verrichten, und jetzt hat er es durch Fleiss und Ausdauer dahin gebracht, dass dieser Arm dem gesunden, was Function und Kraftleistung anbetrifft, nur um weniges nachsteht. Keine Arbeit wird ihm

Digitized by Google

zu schwer; Extension, Flexion und Pronation sind vollkommen normal, nur die Supination ist nicht ganz ausführbar. Misslich ist bloss der Umstand, dass der Vorderarm bei senkrecht erhobener Extremität leicht die Neigung hat, gegen den Oberarm herabzusinken. Also ein hervorragendes Resultat, wie es heute in nur wenigen Fällen erreicht wird, in einer Zeit, in der der „Drückebergerei" durch die Unfallgesetzgebung in hohem Maasse Vorschub geleistet wird.

Hüftgelenk.

Die akuten, eiterigen Entzündungen der noch übrigen Gelenke, des Hüft-, Schulter- und Handgelenkes, sind infolge ihrer anatomischen Beschaffenheit für die Drainageverhältnisse viel ungünstiger; man ist fast stets gezwungen, um einigermaassen günstige Abflussbedingungen zu schaffen, nachträglich zu reseciren.

Die geringsten Chancen einer Heilung durch Drainage bietet das Hüftgelenk. Die Gelenkkapsel ist fast in ihrer ganzen Ausdehnung von den stärksten Bandmassen und massigen Muskelschichten eng umschlossen, so dass durch die versteckte und tiefe Lage des Gelenkes der Abfluss des Secretes durch Drainage ungemein erschwert wird. Deshalb wird man bei vereitertem Hüftgelenk bei Erwachsenen fast immer den Gelenkkopf entfernen, zumal da die Resultate einer Hüftgelenkresection heute, wo die Gelenkkrankheiten mehr erforscht sind, in prognostischer Beziehung durchaus nicht so hoffnungslos sind, als sie früher hingestellt wurden. Es will mir nicht einleuchten, dass durch eine ausgiebige Eröffnung des Hüftgelenkes nur durch den von Schede angegebenen vorderen Längsschnitt, den auch Albert bei gewissen Schussverletzungen empfiehlt, bei vereitertem Gelenke günstige Abflussbedingungen geschafft werden können.

Bei Kindern umgeht man gern die Resection, weil sie zugleich mit dem Wegfall der Epiphysenlinie eine erhebliche Verkürzung der Extremitäten schafft, wenn auch, wie Ollier durch zahlreiche Thierversuche nachgewiesen hat, unzweifelhaft die untere Femurepiphyse vicariirend für die obere eintritt, und versucht erst die Arthrektomie mit nachfolgender Drainage, um auf diese Weise dem deletären Einfluss des Eiters Einhalt zu verschaffen. Doch bevor man den Kopf wieder einsenkt, empfiehlt es sich, wenn man nicht die hintere Pfannenwand in grosser Ausdehnung entfernen will, zum mindesten eine Rinne bis zur Fossa acetabuli zu meisseln, durch die ein grösseres Drain, wenn möglich durch eine weitere Incision durch die Weichtheile hinter dem Trochanter, in den Pfannenboden eingeführt werden kann. Wollte man den Kopf ohne diese Operation wieder einrenken,

Digitized by Google

so würde man eine Eiterhöhle durch den reponirten Kopf gegen die Aussenwelt abschliessen, so dass das in dem Hohlraume angehäufte Secret nicht abfliessen kann. Leider ist eine vollständige Exstirpation der Kapsel, die sich ja bei vereitertem Hüftgelenke ebenso wie beim Kniegelenk nöthig macht, unter Schonung des Periostes bei der typischen Operation nach Langenbeck unter Umständen recht schwierig. Deshalb empfiehlt es sich in vielen Fällen, auf den Längsschnitt noch einen Querschnitt zu setzen, der Haut und sämmtliche Weichtheile bis in die Nähe des Nervus cruralis hin dicht unterhalb der Spina iliaca anterior superior durchtrennt. Bei diesem Schnitte wird die totale Exstirpation der Gelenkkapsel stets gelingen.

Ich führe hier die Krankengeschichten zweier Fälle an, in denen es gelang, den Kopf zu erhalten und Heilung zu erzielen, trotzdem subacute Epiphysen-Osteomyelitis vorlag.

40. Braun, Anna, 10 Jahr alt, aus Blankenhain, aufgenommen am 17. Mai 1888.

Anamnese: In der Familie keine Tuberculose. Das Kind war stets gesund, erkrankte vor 11 Wochen, nachdem sie vor 14 Tagen einmal auf die rechte Seite gefallen war, inzwischen aber gut hatte gehen können, an Kopfschmerzen, Fieber und Schmerzen in der rechten Hüfte, so dass sie nicht mehr laufen konnte. Seit 14 Tagen bestehen auch Schmerzen und Schwellung im Knie, das vorher geradestehende Bein steht seitdem schief.

Status: Gesund aussehendes, kräftiges Mädchen mit normalem Lungenbefund. Das rechte Bein liegt im Knie leicht gebeugt, in extremer Innenrotation, mit der Innenfläche flach der Fläche des Bettes auf; hochgradige Abduction und Flexion in der Hüfte. Trochanter steht 3 cm über der Roser-Nélaton'schen Linie; man fühlt deutlich den vollkommen luxirten Kopf der Aussenfläche der Darmbeinschaufel aufliegen. Kein Abscess, keine Fistel, nur Oberschenkel bis zum Knie leicht infiltrirt.

29. Juni. Operation in Narkose: Hinterer Längsschnitt auf den luxirten Kopf. Nach Eröffnung des Gelenkes lassen sich zwei Sequester extrahiren: der eine ist die vom Knorpel entblösste Knochenschale des Gelenkkopfes mit dem Ligam. teres, der andere stammt von der Aussenseite des Halses und enthält ein Stück der Epiphysenlinie. Granulationen werden ausgeschabt; wenig Eiter im Gelenk. Der Kopfrest wird wieder in die Pfanne hereingezogen, wo er sich ganz gut einstellt. Zur Drainage wird aus dem hinteren Pfannenrand ein Stück herausgemeisselt, so dass ein dickes Drain zwischen Kopf und Pfanne eingeführt werden kann. Wunde bleibt offen; Verband. Extension, zuerst in leichter Flexion in der Hüfte, da der völligen Streckung noch ziemlicher Widerstand entgegengesetzt wird.

16. August. Pat. läuft seit einiger Zeit herum; das Gehen fällt ihr ohne Stütze sehr schwer. Der Oberschenkel ist ziemlich hart infiltriert; Umfang grösser als links. Keine Schmerzen. Verkürzung 1 1/2 cm,

Digitized by Google

Flexionscontractur 130°. Beweglichkeit im Hüftgelenk minimal. Wunde gut vernarbt.

22. August. Trotz mehrtägiger Bettruhe Schwellung des rechten Oberschenkels nicht zurückgegangen.

15. November. Die Schwellung an der Aussenseite des rechten Oberschenkels ist geblieben; sie fühlt sich ziemlich hart an und scheint ausschliesslich die Haut und das Subcutaneum zu beherrschen, nicht mit dem unverdickten Knochen zusammenzuhängen. Gestern ist die Haut in der Mitte der Anschwellung spontan perforirt. Es hat sich eine starke Abductions- und Flexionsstellung des rechten Hüftgelenkes gebildet.

1. December. Incision in Narkose: Dicht unter der Haut findet sich in der von Granulationen erfüllten Fistel ein sehr zierlicher, kleiner, stark ausgenagter Sequester. Der Fistelgang wird nach oben gespalten, geht auf die Vorderfläche des Femur dicht an das Hüftgelenk. Der Knochen sieht hier nicht krank aus, nur das Periost ist schwartig verdickt. Ein Stück von der Corticalis weggemeisselt ergiebt im Inneren nichts Krankes. Es wird angenommen, dass sich der osteomyelitische Process mit Bildung jenes kleinen unter der Haut gewanderten Sequesters erschöpft hat. Um die Stellung zu korrigiren, werden energische Versuche gemacht. Es gelingt unter deutlichem Krachen, die Ankylose des Hüftgelenkes zu heben, das deutlich im Hüftgelenke bewegliche Bein lässt sich gut stellen, nachdem noch die stark einer Abduction entgegenwirkenden Fasern des M. abductor longus subcutan durchschnitten sind. Das Bein erscheint jetzt nicht mehr gegen das linke verkürzt. Drainage und Naht des Schnittes am Oberschenkel. Extensionsverband.

10. Januar 1889. Wunde bis auf eine kleine Fistel geheilt. Aus der hinteren Fistel sind einige kleine Sequesterchen abgegangen.

6. März. Narkose: Beide Fisteln werden ausgelöffelt. Sonde fühlt keinen Sequester. Zwei Drains eingelegt. Bein steht in starker Adduction, lässt sich mit Mühe corrigiren. Extension.

11. August. Entlassen: Spina anterior sup. dextr. steht 2½ cm höher als die linke. Rechtes Bein scheinbar 4 cm, reell 2 cm verkürzt. Volle Ankylose in der Hüfte, Bein etwas adduzirt, nach innen rotirt. Flexion von 20°. Die Wunden gut verheilt. Gar keine Schmerzen oder Empfindlichkeit bei Druck, Stoss. Kaum vernehmbares Hinken. Im ganzen blühendes Mädchen.

Laut Brief vom 16. October 1899: Nach Angabe der Mutter ist Pat. vor 4 Jahren verstorben. Es brach die stets geschlossen gebliebene Operationswunde unter heftigen Fiebererscheinungen wieder auf mit starker Anschwellung des Beines, und am 10. Tage erfolgte der Tod. Das Mädchen hat sich Jahre lang wohl befunden, hinkte wenig und hat Porzellanmalerei erlernt.

41. Fritze, Elisabeth, 16 Jahr alt, Dienstmagd aus Gröchwitz, aufgenommen am 16. Mai 1891.

Anamnese: Ostern vorigen Jahres Rheumatismus, das rechte Knie war dick und etwas schmerzhaft; sie arbeitete aber damit weiter. Das Knie besserte sich. Seit Ostern dieses Jahres Schmerzen in der rechten Hüfte. Seitdem Hinken auf dem rechten Beine, konnte aber weiter arbeiten.

Digitized by Google

Beim Liegen und Sitzen empfand sie mehr Schmerz in der Hüfte, als beim Gehen. Der Schmerz sitzt in der Trochantergegend.

Status: Kräftiges Mädchen. Leichte Schwellung am Trochanter major dexter, hinkender Gang, schont das rechte Hüftgelenk. Das rechte Bein eine Idee länger als das linke. Fast völlige Ankylose in der Hüfte, keine Stellungsanomalie.

20. Juni. Pat. ist stets umhergegangen, hat etwas mit gearbeitet. Beim Gehen wenig Schmerzen in der Hüfte, aber beim Sitzen, Liegen und Tragen schwerer Lasten. Das rechte Bein $^3/_4$ cm reell länger als das linke, Schwellung um den Trochanter ist langsam stärker geworden. Hüftgelenk selbst absolut unempfindlich, selbst bei kräftigem Anrennen der Extremität gegen das Becken kein Schmerz.

23. Juni. Operation, weil die Diagnose auf subacute Osteomyelitis am Schenkelhalse gestellt wird. Incision vor dem Trochanter, man arbeitet sich in die Tiefe, eröffnet das Gelenk, aus dem sich Serum und geschwollene Granulationen entleeren. Deshalb nach längerem Ueberlegen typischer Resectionsschnitt, Kopf luxirt; er ist pilzhutförmig mit starken Randwucherungen, Knorpel zum Theil abgelöst, darüber in der oberen Randwucherung einzelne Granulationsheerde mit einem eingeschlossenen, fest in den derben Granulationen sitzenden Knochenstückchen. In der Epiphyse weithin der Knochen anscheinend verkäst, bröcklich, also wohl minimale Einwirkung des Staphylococcus aureus. Dieser Theil wird flach abgemeisselt, der abgerundete Stumpf des Kopfes in die ganz gesunde Pfanne reponirt, in die nur hinten eine Rinne zur Drainage gemeisselt wird. Drain durch diese Rinne bis tief in die Pfanne. Wunde bleibt offen. Aussenschiene. Verband.

21. Juli. Nach fast völlig reactionslosem Verlaufe erster Verbandwechsel. Drain wird entfernt.

13. Januar 1892. Ankylose in Flexions- und Adductionsstellung. Narkose: Unter lautem Krachen lässt sich das Hüftgelenk beweglich machen. Die Adduction wird ganz, die Flexionsstellung dagegen nur zum Theil beseitigt. Extensionsverband. Becken durch untergeschobene Kissen stark erhöht, um die letzte Flexion fortzuschaffen.

17. März 1892. Entlassen. Rechtes Bein reell um 2 cm verkürzt. Patientin empfindet keine Schmerzen mehr, selbst beim Gehen nicht. Hüftgelenk steif, Extremität sehr gut, aber in Flexion im Winkel von 5^0. Geringe Schmerzen im rechten Kniegelenk, das nur bis 90^0 gebeugt werden kann; ist etwas dicker als das linke.

Im November 1892 stellt sich Patientin wieder vor: Hüfte ist gut geblieben. Pat. läuft umher ohne Schmerzen. Extremität soll bisweilen noch anschwellen.

Ueber das jetzige Functionsresultat ist nichts mehr zu ermitteln, da der Aufenthaltsort der Pat. unbekannt ist.

42. Luft, Bruno, 13 Jahr alt, Landwirthssohn aus Chursdorf bei Auma, aufgenommen am 24. Januar 1893.

Anamnese: Patient erkrankte vor 6 Wochen acut mit hohem Fieber und Schmerzen in vielen Gelenken, bis schliesslich sich die Schmerzen allein auf die rechte Hüftgegend beschränkten. Hier wurde auch nach einiger Zeit incidirt und Eiter entleert.

Digitized by Google

Status: Blasser, stark abgemagerter Junge mit gesunden Brustorganen. Während der ersten Tage erhöhte Temperatur, dann kein Fieber. Linke Hüftgelenkgegend nicht geschwollen, doch etwas empfindlich; ebenso das linke Kniegelenk. Rechte Hüftgelenkgegend nicht geschwollen, nicht empfindlich. Schwellung etwas weiter abwärts. Nach vorn und aussen vom Trochanter eine ca. 15 cm lange Narbe, in deren Enden mit Drains versehene Fisteln sich finden, die aber nur wenig Secret liefern. Auch abwärts ist das ganze rechte Bein geschwollen, besonders oberhalb des Knies. Diese Stelle wie das Kniegelenk selbst sehr empfindlich.

3. Februar. In den letzten 8 Tagen hat sich eine allmählich immer mehr zunehmende Schwellung der linken Hüftgelenkgegend, besonders vorn, entwickelt ohne Fieber; erst gestern und vorgestern höhere Temperaturen. Deshalb heute Narkose: Langenbeck'scher Hüftgelenkresectionsschnitt ergiebt Eiter im Gelenk, besonders in einer Ausbuchtung der vorderen Kapseltheile — entsprechend der äusseren Schwellung — in grösseren Mengen angesammelt. Ein grosser Defect findet sich vorn oben im Schenkelkopf unterhalb der Epiphysenlinie mit drei kleinen weissen und einem tiefgrünen Epiphysensequester. Sequesterhöhle erweitert, geputzt und ihre Ränder abgeschrägt. Pfanne gesund. In den hinteren Pfannenrand ein Loch gemeisselt, dann Kopf reponirt. Drain nach hinten in die Pfannenrinne nnd auch nach vorn bis in den Defect des Kopfes. Jodoform. Verband.

Verlauf: Temperatur anfangs hoch, nach 8 Tagen zurückgehend. Im weiteren Verlaufe hie und da abendliche Temperatursteigerungen bis 38,5°, selbst 39° und darüber nicht selten. Operationswunde secernirt sehr reichlich im Anfang, erst Ende Mai lässt die Secretion nach, so dass nur alle 5—7 Tage Verbandwechsel nöthig ist. Pat. erholt sich jetzt auch sichtlich. Die untere Hälfte des rechten Femur nimmt an Umfang zu, Schwellung des entsprechenden Kniegelenkes bleibt constant. Die Fisteln unterhalb der rechten Hüftgegend haben sich sehr schnell geschlossen. Im Laufe des Juli entwickelt sich nun wieder eine Schwellung unterhalb der Trochanteren rechts. Fieber trat dabei nicht auf, 37,1—2° wurde nie überschritten. Hüftgelenk stets frei.

5. August. Narkose: Incision rechts oben aussen eröffnet einen Eiterherd in der Musculatur und führt auf eine Fistel im Knochen. Diese Fistel wird verfolgt, indem die peripheren Knochentheile weggeschlagen werden, und man kommt so schliesslich in eine Eiterhöhle an der Innenseite des Knochens in der Höhe des Trochanter minor, aus der zwei 4 cm lange corticale Sequester extrahirt werden. Der eine Sequester stammt seiner Gestalt nach unbedingt vom Uebergangstheil des Schaftes in den Schenkelhals. Jodoform. Naht. Drainage. Verband.

Verlauf andauernd fieberlos.

19. October. Erysipel. Temperatur über 39,0°.

24. October. Blutung aus dem unteren Drain rechts wird durch Tamponade gestillt. Pat. hat ziemlich viel Blut verloren.

6. October. Es haben sich grosse Abscesse um beide Hüftgegenden herum, auch im Becken gebildet. Dieselben werden in Narkose gespalten; z. Th. sind es Drüsenabscesse.

Digitized by Google

Pat. ist nach der Blutung und dem Erysipel sehr elend geworden. Erholt sich nicht. Abendtemperaturen meist über 38°; öfters auch über 39,0.

Schwellung beider Unterextremitäten in ganzer Länge tritt auf und geht trotz Hochlagerung nicht zurück. Pat. verfällt immer mehr und stirbt.

30. October. Section (Geheimrath Müller) ergiebt Thrombose beider Femoralvenen aufsteigend bis über den Zusammenfluss in die Vena cava inf. hinaus, vereitert. Multiple Abscesse in den Lungen. Das zuerst operirte linke Hüftgelenk voll Eiter. Eiter dem Boden der Pfanne gegenüber im Becken. Rechtes Kniegelenk vereitert, Knorpel total geschwunden. Untere Hälfte des rechten Femur stark aufgetrieben, von zahlreichen Fisteln durchsetzt, — offenbar Totalsequester. Knochen sind nicht aufgesägt.

In den ersten beiden Fällen ist es Riedel gelungen, gerade wie bei dem oberflächlich liegenden Knie- und Fussgelenke, die Sequester zu entfernen, ohne den Kopf zu reseciren, und mittelst Drainage des Pfannenbodens durch die hintere Wand die Eiterung im Hüftgelenk zu beherrschen. Hier war aber die Extraction der Sequester gerade so schwerwiegend als die Schaffung günstiger Abflussbedingungen. Denn niemand wird wohl im Ernste glauben, dass ein Gelenk, in dem ein oder mehrere Sequester stecken, jemals gründlich ausheilen kann ohne Entfernung derselben. Wir wissen ja, dass sich Sequester Jahr und Tag ruhig verhalten können, so dass der Träger derselben keine Ahnung von ihrer Existenz hat, bis sie eines Tages aus uns noch völlig unbekannten Ursachen plötzlich unter hohen Temperaturen zu einer Fremdkörperentzündung Anlass geben können. Das Missliche beim Hüftgelenk ist nur, dass man die Sequester, auch wenn sie eine Entzündung angefacht haben, in Kopf oder Pfanne nicht diagnosticiren kann, bisweilen nicht einmal vermuthet. Während sich im Knie- und Ellenbogengelenk z. B. die im Knochen steckenden Sequester häufig durch eine circumscripte Schwellung documentiren, so dass man bald orientirt ist, ob weiter conservative Behandlung nützt oder nicht, wird man wegen der versteckten Lage des Hüftgelenkes stets unschlüssig dem Falle gegenüber stehen. Bei dem letzten Falle dagegen, dessen Tod zwar durch vielerlei Factoren bedingt ist, fand sich doch, wie die Autopsie demonstrirte, eine grosse Menge Eiter im drainirten Hüftgelenke. Die günstigen Resultate der Drainage der ersten beiden Fälle gaben Riedel auch die Veranlassung, bei den tuberculösen Hüftgelenkentzündungen namentlich jugendlicher Individuen, deren Wachsthum noch nicht beendet ist, in ähnlicher Weise vorzugehen und, wenn möglich, den Femurkopf mit der Epiphysenlinie zu erhalten. Seit dieser Zeit wird in hiesiger Klinik bei tuberculösen Coxitiden von jugendlichen Individuen versucht, nur die kranke Ge-

Digitized by Google

lenkkapsel, auch die tuberculösen Knochenherde zu entfernen und den Kopf nach gehöriger Säuberung wieder in die ebenfalls mit dem scharfen Löffel gesäuberte Pfanne einzurenken. Doch leider sind diese Versuche nicht immer von dem erwünschten Erfolge gekrönt worden; in der Mehrzahl der Fälle ist man noch gezwungen gewesen, den Kopf in späterer Zeit secundär zu reseciren.

Der nächste Fall von rein eiteriger Hüftgelenkentzündung eines jugendlichen Individuums, dessen Krankengeschichte ich folgen lasse, ist kurze Zeit post operationem der Erschöpfung durch foudroyante Eiterung erlegen, von einer secundären Resection des Schenkelkopfes musste Abstand genommen werden, da Patient die Narkose nicht überstanden hätte.

43. Heinecke, Curt, 5 Jahre alt, Sattlermeisterssohn aus Stadt-Sulza, aufgenommen am 13. April 1898.

Anamnese: Mutter im vorigen Jahre an Kindsbettfieber gestorben. Vater und zwei jüngere Brüder gesund. Pat. früher stets gesund, im vergangenen Jahre nur eine Halsentzündung gehabt. Am Freitag vor 14 Tagen (27. März) klagte er über arge Schmerzen in der rechten Leistenbeuge, nachdem er schon öfters einige Tage vorher geäussert hatte, dass er mit dem rechten Beine nicht so gut auftreten könne. An diesem Nachmittage musste er sich noch ins Bett legen, hatte enorme Schmerzen und am Abend hohes Fieber. Von diesem Tage an soll auch eine Schwellung des rechten Oberschenkels bemerkt sein.

Status: Elend aussehender Knabe mit gesunden Brustorganen. Rechtes Bein in Hüftgelenk in Flexion und sehr starker Aussenrotation. Oberschenkel in ganzer Ausdehnung, aber namentlich im oberen Drittel geschwollen, hier deutlich Fluctuationsgefühl in der Tiefe. Adductorengegend stärker geröthet und starr infiltrirt. Hier wird auf Druck am meisten Schmerz geäussert. Drüsen in inguine geschwollen. Bewegungen wegen enormer Schmerzen nicht ausführbar.

Operation 20. April in Aethernarkose. 1. Schnitt auf der Streckseite des Oberschenkels lateral von der Arteria femoralis. Ein grosser Abscess, der das Femur in grosser Ausdehnung umspült, aber den Knochen nicht entblösst hat, wird eröffnet, aus dem sich eine grosse Menge Eiters entleert. Der Finger dringt in die Höhle weit nach oben hin vor, sowohl nach innen wie nach aussen vom Gelenk, ohne eine Perforationsöffnung zu entdecken. Ein 2. Schnitt in der Nähe des Trochanters legt eine neue Eitertasche frei, die mit dem eben genannten Abscesse nicht zu communiciren scheint. Ein 3. Schnitt hinten ganz in der Nähe des Nervus ischiadicus zur Freilegung des Gelenkes selbst. Man dringt wieder in die erste Abscesshöhle, legt hinten durch Ablösung der hinteren Rollmuskeln vom Trochanter die infiltrirt aussehende, morsche Gelenkkapsel bloss. Incision in das Gelenk, aus dem sich blutiger Eiter entleert. Jetzt erst wird eine grössere Perforationsöffnung in der hinteren Kapsel entdeckt. Um den Kopf in gewohnter Weise luxiren zu können, werden noch die vorderen Rollmuskeln vom Trochanter abgelöst, und hinten die

Digitized by Google

Pfanne weiter zugänglich gemacht. In der Pfanne viel eiterig infiltrirtes Gewebe. Der Gelenkkopf zeigt im Durchmesser von $1^1/_2$ cm eine Stelle, die vom Knorpel entblösst ist; der darunter befindliche Knochen ist hart. Kopf hat sonst überall derben Knorpel. Auskratzen der Pfanne mit dem scharfen Löffel, die nur arrodirt ist. Ablösen der Gelenkkapsel. Da noch hinten unten Eiter hervorquillt, legt man noch eine 4. Gegenöffnung durch die Adductoren an, durch die ein Tampon und Drain bis in das Becken hinein gelegt wird medianwärts von den Gefässen. Extensionsverband. Pat. sieht nach der Operation äusserst anämisch aus, am Abend hat er sich etwas erholt. Temperatur $37{,}1^0$.

22. April. Sofortiger Abfall des Fiebers. Verbandwechsel. Tampon entfernt. Kopf sieht gut aus.

26. April. Die letzten Tage wieder hohes Fieber ($39{,}2^0$). Beim gestrigen Verbandwechsel waren die Wunden verklebt, so dass der Eiter sich nicht gehörig entleeren konnte.

29. April. Temperatur immer noch $39{,}0^0$. Pat. ist sehr abgemagert. Beim Verbandwechsel zeigt sich der ganze Oberschenkel phlegmonös. Eiter sickert in grosser Menge aus allen Wunden. Schlechte, zerfallene Granulationen. Erhebliche Schmerzen.

6. Mai. Hohes Fieber. Jeden zweiten Tag Reinigen der Wunden mittelst Irrigators, die nekrotische Fetzen in grosser Menge enthalten und stark eitern. Pat. ist sehr verfallen. Häufiges Nasenbluten.

9. Mai. Pat. vermag die Faeces nicht mehr zu halten, wird immer elender. Unter Schreien und Krämpfen an den oberen Extremitäten Exitus gegen $9^1/_4$ Uhr Abends. Section ergiebt Anämie aller Organe, keine Eiterherde in denselben.

Kommt die Eiterung nicht zum Stillstande, bilden sich noch obendrein neue periarticuläre Abscesse, die immer wieder eröffnet werden müssen, so ist die Resection indicirt, selbst wenn kein Fieber von bedenklicher Höhe besteht. Hier verlangt das Allgemeinbefinden der betreffenden Kranken stets ein energisches Handeln von Seiten des Chirurgen. Denn gar nicht selten gehen die Kranken durch die abundante Eiterung an Erschöpfung zu Grunde, ohne dass irgend welche pathologischen Veränderungen bei der Autopsie gefunden werden, oder aus der nie sich erschöpfenden Eiterquelle treten neue Erkrankungen der inneren Organe ein, denen die Kranken meistens schnell erliegen, was bei den Hüftgelenkerkrankungen weit mehr zu befürchten ist, als bei den eiterigen Processen der übrigen Gelenke.

Bei den nächsten Fällen von eiteriger Coxitis verlohnte sich die conservative Behandlung, die Incision mit nachfolgender Drainage, nicht mehr, sie sind gleich primär resecirt. Bei der Resection soll man jedoch stets den Trochanter in grosser Ausdehnung mit abtragen. Versäumt man dies, sucht man den Trochanter zu erhalten, so sind neue Bedingungen zur Secretverhaltung gegeben, da der Trochanter

Digitized by Google

im Laufe der Zeit durch den steten Muskelzug gegen das Becken gezerrt wird und die Gelenkhöhle von der Aussenwelt abschliesst.

44. Albrecht Paul, 1 Jahr alt, uneheliches Kind aus Niedergrunstedt, aufgenommen am 1. März 1899.

Anamnese: Mutter und Vater gesund. Kind selbst bis vor ca. 5 Wochen ebenfalls gesund gewesen. Damals soll es beim Aufheben, namentlich bei Berührung des rechten Beines stets geschrieen haben. Die Schmerzhaftigkeit blieb auch in der Folgezeit bestehen, es gesellte sich eine Schwellung der Hüftgegend dazu. Im Uebrigen wurde nichts Auffälliges sonst am Kinde bemerkt.

Status: Elendes Kind mit Fieber bis über 39,0°. An den inneren Organen nichts Besonderes zu finden. Das Kind liegt mit angezogenen Beinen im Bett; beim Versuch, das rechte Bein zu strecken, entsteht starke Lordose, dabei offenbar heftige Schmerzen. Weniger in der Hüftgegend als über der Beckenschaufel deutliche Schwellung mit deutlicher Fluctuation im Bereiche der Spina posterior superior. Bei Rotationsbewegungen des Beines, besonders in Narkose, deutliches Knacken im Hüftgelenk.

3. März. Chloroform-Aethernarkose. Schnitt auf die fluctuirende Stelle entlang dem Beckenkamm; Entleerung grosser Mengen nicht tuberculösen Eiters. Grosse Abscesshöhle, die sich bis in die Hüftgelenkgegend verfolgen lässt; desshalb gewöhnlicher hinterer Resectionsschnitt über den Trochanter. Hüftgelenk breit eröffnet, Kopf vom Knorpel entblösst, stark arrodirt, Pfanne mit Granulationen ausgefüllt. Resection des Kopfes unterhalb des Trochanter. Abkneifen des Pfannenrandes. Von hier aus lässt sich die Abscesshöhle nach hinten bis zum Tuber ischii verfolgen; deshalb daselbst dicht neben dem After Gegenincision. Drain von hier in die mittlere Wunde. Verband.

10. März. Kind fiebert hoch, hat viel Husten, starke Bronchitis. Wunden sehen gut aus.

22. April, Ab und zu einmal kleine Fiebersteigerung, im Ganzen aber guter Heilungsverlauf und vor Allem sichtliche Besserung des Allgemeinbefindens.

1. Mai. Wunden vollkommen geheilt.

15. Mai. Wunden gut vernarbt. Temperaturen durch Windpocken bedingt.

27. Mai. Entlassen. Oberschenkel steht fest nach aussen rotirt, abducirt und flectirt in einem Winkel von ca. 130°. Kind soll sich erholen, dann zur Correctur der Stellung wiederkommen.

45. Hesse, Arthur, 10 Monate alt, Wirkerskind aus Apolda, aufgenommen am 31. August 1898.

Anamnese: Eltern und Geschwister angeblich ganz gesund. Nur ein Kind soll nach dem Impfen plötzlich an Krämpfen gestorben sein. Auch die Erkrankung dieses Kindes wird von den Eltern dem Impfen in die Schuhe geschoben. Bei genauerer Aufnahme der Anamnese findet sich aber, dass das Kind vor ca. 2 Monaten, nachdem es vorher ganz gesund gewesen sein soll (allerdings vorher geimpft worden war), eine Lungenentzündung gehabt hat, in deren Anschluss es das rechte Bein

Digitized by Google

nicht mehr bewegte und eine Schwellung an der Aussenseite des rechten Oberschenkels bekam, aus der sich bei Incision von Seiten des Arztes Eiter entleerte. Seit dieser Zeit besteht eine Fistel.

Status: Ziemlich elendes Kind ohne Fieber. Innere Organe erscheinen gesund. An der Aussenseite des rechten Oberschenkels dicht unterhalb des Trochanter eine Fistel, die scheinbar nicht auf den Knochen führt. Das Kind bewegt das Bein im Hüftgelenk spontan, auch lässt sich bei passiven Bewegungen nichts Auffälliges im Hüftgelenk nachweisen.

5. September. Aethernarkose: Beim Verfolgen der Fistel durch Längsincision vor und oberhalb des Trochanter gelangt man doch in das offene, vereiterte Hüftgelenk. Der Femurkopf ist fast ganz verloren gegangen. Sequester werden nicht gefunden. Nach Ausräumung der Granulationen mit dem scharfen Löffel wird zum besseren Abfluss des Secretes eine Incision hinter dem Trochanter mit Abtragung der Spitze des Trochanters gemacht. Drain von hinten nach vorn durch das Gelenk gezogen. Wunde im Uebrigen austamponirt. Verband.

11. September. Da Temperatur über 39,0° hinaus geht, täglich Verbandwechsel. Ein Grund für die hohen Temperaturen wird in der Wunde nicht gefunden.

18. September. Die Temperaturen erreichen staffelförmig 40°. Dämpfung rechts hinten unten. Patient wird immer elender. Exitus gegen 9 Uhr Abends ohne besondere Erscheinungen.

Section ergiebt Pneumonie im rechten unteren Lungenlappen.

46. Peinzke, Carl, 8 Jahr alt, Stellmacherskind aus Jena, aufgenommen am 12. Februar 1899.

Anamnese: Gesunde Familie. Bisher Patient stets gesund. Vor 8 Tagen ganz plötzlich unter hohem Fieber heftige Schmerzen im rechten Oberschenkel; derselbe schwoll stark an, wurde hochroth; allmählich griff die Schwellung, weniger die Schmerzhaftigkeit, auch auf den Unterarm und die Schultergegend über, nach einigen Tagen auch starke Schmerzhaftigkeit am l. Oberschenkel innen, direct oberhalb des Kniegelenkes. Dabei andauernd hohes Fieber, zeitweise Delirien, grosse Unruhe.

Status: Kräftiger Junge mit 39,8°. Temperatur und 144 Pulsen. Patient ist sehr unruhig, wirft sich im Bett umher, schreit oft auf, zeitweise benommen. Der rechte Oberarm sehr stark geschwollen, hochroth, glänzend. Im Sulcus bicipitalis deutlich fluctuirend; auch Schultergegend und Unterarm bis auf den Handrücken stark geschwollen, hier mehr Oedem, keine Fluctuation. Ob Schulter- und Ellenbogengelenk ergriffen, schwer zu sagen. An der Innenseite des linken Oberschenkels dicht über dem Condylus internus deutliche Schwellung und grosse Druckempfindlichkeit. Kniegelenk scheinbar frei. Ueber den Lungen etwas Rasseln, keine Dämpfung. Am Herzen keine Geräusche. Im Urin etwas Albumen. Zunge trocken, rissig.

13. Februar. Chloroform-Aethernarkose. Schnitt im Sulcus bicipitis. Entleerung einer grossen Menge Eiters. Oberarm in seinen oberen zwei Dritteln vorn vom Periost entblösst und mit Ausnahme der hintersten

Digitized by Google

Partien vom Eiter umspült. Drainageöffnung nach hinten. Schulter- und Ellenbogengelenk anscheinend frei. Tamponade. Verband. Schnitt an der oben bezeichneten Stelle am l. Oberschenkel. Eiterentleerung und Freilegung einer vom Periost entblössten Knochenpartie hinten. Tamponade. Verband.

16. Februar. Patient fiebert weiter.

19. März. Vorgestern Abend 39,4, gestern Abend 40,2, heute Abend 39,7. Patient klagte schon in den letzten Tagen über mässige, seit gestern über sehr heftige Schmerzen in der linken Hüftgegend. Hüftgelenkgegend vorn deutlich geschwollen, jeder Druck gegen den Trochanter, jede Bewegung des Beines äusserst empfindlich.

30. März. Fieber ist zwar etwas zurückgegangen (38,0—38,8°). Die Schmerzen in der Hüfte bestehen in gleicher Weise, die Schwellung hat noch etwas zugenommen, deutliche Fluctuation von innen. Deshalb heute in Chloroform-Aethernarkose Schnitt an der Innenseite des Oberschenkels direct unterhalb des Tuberc. pubic. Eröffnung eines grossen, rahmigen Eiter entleerenden Abscesses. Beim Eingehen mit dem Finger in die Abscesshöhle gelangt man in das nach innen perforirte Hüftgelenk. Deshalb Seiten-Bauchlage und typischer Resectionsschnitt über den Trochanter. Ablösen der Weichtheile vom Trochanter. Im Gelenk ebenfalls viel Eiter. Pfannenknorpel an einigen Stellen arrodirt; Kopfknorpel zeigt einen grösseren, zackigen Defect. Resection des Kopfes unterhalb des Trochanter. Tamponade. Verband.

Hier nahm man wegen der ungünstigen Perforation des Hüftgelenkes nach innen sogleich die Resection des Femurkopfes vor. Wie recht man gehandelt hatte, zeigt die Abbildung des gewonnenen Präparates: Auf der Oberfläche des Gelenkkopfes sieht man dicht vor der Ansatzstelle des Ligamentum teres einen landkartenähnlichen Knorpeldefect; auf dem Durchschnitte des Schenkelkopfes findet sich an der Stelle, wo äusserlich der Knorpeldefect sichtbar ist, im Kopf ein bis zur Epiphysenlinie reichender, circa kirschengrosser, osteomyelitischer Herd, in dem ein noch nicht vollkommen gelöster, dreieckiger, mit der Basis nach dem Gelenk hin gerichteter Sequester liegt. Der Osteomyelitis ist eigenthümlich, dass sie beim Hüftgelenk häufiger den Femurkopf als die Pfanne befällt, trotzdem doch in derselben drei Epiphysenlinien zusammenstossen, und die Osteomyelitis die Neigung hat, zwar die Diaphyse zu befallen, aber mit Vorliebe sich mehr oder weniger in der Nähe der Epiphyse zu localisiren. Es kommen am Schenkelkopfe meistens kleinere, selten grössere Sequester vor, die, wie im letzten Falle, sich bis zur Epiphysenlinie erstrecken können; zuweilen jedoch kann der sequestrirende Process den Kopf in ganzer Ausdehnung bis zur Epiphysenlinie ergreifen und schliesslich zur Lösung der nekrotischen Epiphyse führen, die dann entweder wie eine Kappe dem Schenkelhalse aufsitzt, so dass eine

Digitized by Google

reelle Verkürzung der Extremität nicht nachzuweisen ist, oder auf der Höhe des Processes vollkommen beweglich in dem vereiterten Gelenke ruht, während dagegen kleinere isolirte Herde, und zwar intraarticuläre mit den typischen Schenkelhalssequestern, seltener zur Beobachtung kommen. Bei der Tuberculose dagegen macht sich umgekehrt ein starkes Ueberwiegen der primären Pfannenherde mit Sequestern von verschiedener Form und Grösse geltend, namentlich im hinteren und oberen Pfannenabschnitte. In diesem Falle würde man unter keinen Umständen durch die blosse Incision mit nachfolgender Drainirung des Gelenkes zum Ziele gekommen sein.

Wegen der vielfachen Perforationen des Hüftgelenkes und namentlich nach innen in die Adductoren wurde auch bei den folgenden Kranken sogleich zur Resection des Schenkelkopfes geschritten, obwohl keine Sequester gefunden wurden.

47. Krause, Otto, 17 Jahr alt, Zimmermann aus Quaschwitz bei Neustadt a. Orla, aufgenommen am 17. October 1893.

Anamnese: Patient ist vor 14 Tagen acut erkrankt mit Schmerzen in der rechten Hüfte, sofort hohes Fieber. Delirien. Wird in solchem Zustande auch eingeliefert; ist völlig benommen. Abendtemperatur 39,3°. Schwellung allseitig weit um das rechte Hüftgelenk herum, theilweise deutliche Fluctuation bietend. Ganze rechte Unterextremität ödematös.

19. October 1893. Narkose: Langenbeck'scher Hüftgelenkresectionsschnitt. Man kommt sofort in das vereiterte Hüftgelenk. Dasselbe ist nach hinten, nach vorn und in die Adductoren perforirt. Kopf und Hals von Periost entblösst, Eiter im Trochanter major. Ausgiebige Gegenöffnungen zur Drainage der Perforationsabscesse werden angelegt. Resection des Schenkelkopfes unterhalb des Trochanter. Am Kopf ist der Knorpel völlig geschwunden, ebenso in der Pfanne. Sequester oder Defecte sind in Kopf oder Pfanne nicht zu entdecken. Jodoform. Drainage. Verband mit Vorder- und Aussenschiene.

Verlauf: Reichliche Secretion. Fieber hält an.

2. November. Narkose: Tricepschleimbeutel rechts vereitert, wird incidirt. Fieber hat bisher in unveränderter Härte angehalten.

18. November. Schwellung in der medialen Leistenbeuge (Drüsen oder periostale Schwellung des horizontalen Schambeinastes?). Dieselbe bleibt lange druckempfindlich.

22. December. Keine Druckempfindlichkeit mehr. In den letzten Wochen nur hie und da am Abend 38,0° überschritten. Morgentemperatur stets normal.

18. Januar 1894. Temperaturen völlig normal.

24. Februar. Patient steht auf. Das letzte Drain bleibt heute weg.

15. April. Entlassen.

Laut Brief des Arztes vom 16. Juni 1899: Patient stellte sich vor etwa zwei Monaten bei mir wegen colossaler Schmerzen im rechten Oberschenkel vor. Es soll sich dann später ein grosser Abscess am unteren Ende des Oberschenkels entwickelt haben; was daraus geworden

Digitized by Google

ist, weiss ich nicht. Die Stellung des Beines war meines Wissens sehr gut, doch kann ich Details nicht angeben.

48. Luft, Gottwert, 19 Jahr alt, Maurer aus Quirla bei Roda, aufgenommen am 10. Juni 1899.

Anamnese: Patient will als Kind stets gesund gewesen sein. Eltern und Geschwister sind ebenfalls gesund. Im Winter 1898 will Patient Kreuzschmerzen und Rheumatismus gehabt haben. Im Januar 1899 will er sich bei der Arbeit eine kleine Verletzung am Dorsum des l. Zeigefingers zugezogen haben, die lange Zeit, da er sie nicht beachtete, eiterte. Im März wurden die linksseitigen Achseldrüsen fühlbar und schmerzhaft. Es kam bald darauf zu einer Schwellung und Röthung der ganzen l. Brustseite.

Status: Etwas bleich aussehender junger Mann mit 39,2° Temperatur. Ausgedehnte phlegmonöse Schwellung der ganzen l. Brustseite, in der Achselhöhle beginnend. Fluctuation undeutlich. Weiter eine erysipelatöse Röthung der l. unteren Bauch- und Lendengegend.

10. Juni 1899. In leichter Narkose eine Incision durch die phlegmonöse Partie; man fühlt einen grösseren Axillardrüsenabscess, der sich nach der Brust hin gesenkt hatte.

Vom 10.—15. Juni Temperatur 38,5—37,4°; dann normale Temperaturen bis zum 19. Juni. In dieser Zeit stellen sich Schmerzen in der l. Hüfte ein, die im Laufe einiger Tage immer schlimmer werden. Auch die Bewegungen des Beines im Hüftgelenk werden beschränkt und sind äusserst schmerzhaft; infolge dessen am l. Juli Extensionsverband. Schmerzen lassen zwar etwas nach, doch schwillt die Hüftgegend immer mehr an und ist auf Druck ungemein empfindlich.

11. August. Operation in Morphium-Chloroform-Aethernarkose. Jetzt an der Vorderfläche des Hüftgelenkes in der Tiefe deutlich Fluctuation nachzuweisen. Deshalb hier vor dem Trochanter maj. Incision, aus der sich eine ungeheure Menge von pus bonum et laudabile entleert. Die Höhle geht bis in die Nähe des Hüftgelenkes, doch kann man mit dem Finger sich nicht vergewissern, ob in derselben Eiter. Eine Perforationsöffnung noch nicht nachzuweisen. Zur Klarstellung des Falles typischer Resectionsschnitt. Oberhalb des Trochanters fällt man in einen kleineren Abscessherd. Nun Ablösung der Musculatur vom Trochanter nach beiden Seiten und Incision in das Hüftgelenk, trotzdem man nicht ganz sicher ist, ob Eiter in demselben ist. Es entleert sich Eiter in unglaublicher Menge aus dem Hüftgelenk, Deshalb sogleich Resection des Kopfes unterhalb des Trochanter. Pfanne enthält keine Herde, nur ist dieselbe mit eitrigen Membranen ausgefüllt. Ligam. teres war nicht zerstört, ist bei der Luxation des Schenkelkopfes gerissen. Schenkelkopf oben vorn und aussen vom Knorpel entblösst. Process schon auf den darunterliegenden Knochen übergegangen. In der Gegend der Ansatzstelle des Ligam. teres ein grösserer Substanzverlust, bis tief in den Knochen hineinreichend. Mehrere kleine, scharf begrenzte Arrosionen an der Knorpelgrenze. Zwei grosse Drains vom Resectionsschnitt aus in die Pfanne, ein anderes vom vorderen Schnitt aus. Offene Wunde. Extensionsverband. Abendtemperatur 36,8°. Puls 142°, klein.

Patient erholt sich etwas, klagt über keine Schmerzen mehr.

Digitized by Google

49. Voigt, August, 39 Jahr alt, Müller aus Zottelstedt, aufgenommen am 9. April 1893.

Anamnese: Patient ist schon vor 1/2 Jahr acut erkrankt mit Schmerzen im rechten Oberschenkel. Sehr bald zogen die Schmerzen mehr aufwärts in die Leiste und das Bein stellte sich in Flexion.

Status: Sehr elender Patient. Rechtes Bein steht in der Hüfte im rechten Winkel in Flexion, nicht ab- oder adducirt, auch nicht rotirt. Bewegungen im Hüftgelenk nicht möglich. Einrammen des Kopfes völlig schmerzlos. Lateral der Darmbeinschaufel flach aufliegend ein derbes Infiltrat. Fluctuation nicht nachzuweisen. Urin frei. Lungen frei. Kein Fieber.

14. April. Operation in Narkose: Incision am oberen Rande der Darmbeinschaufel führt durch sehr dicke, äusserst derbe Schwarten schliesslich in eine grosse unter dem M. ileopsoas gelegene Eiterhöhle, von der man weiter abwärts bis in die Bursa subiliaca unter der Sehne kommt. Die Incision wird entsprechend weiter abwärts fortgeführt. Communication mit dem Hüftgelenk nicht zu finden. Jodoform. Verband. Verlauf fieberlos. Schmerzen lassen sofort nach. Das Bein wird spontan allmälig wieder völlig gestreckt. Patient erholt sich schliesslich. Wunde verkleinert sich sehr schnell. Am 8. Mai steht Patient auf. Abendtemperatur plötzlich 39,4° (am anderen Morgen noch 36,9°). Auch weiterhin hohe Temperaturen am Abend. Allmählich macht sich zunehmende Schwellung des Hüftgelenkes bemerkbar. Dabei aber Einrammen des Schenkelkopfes andauernd schmerzlos. Endlich auch hoch oben in den Adductoren Schwellung; deshalb am 23. Mai Operation in Narkose: Abscess innen am Schenkel in den Adductoren, dicht unter dem Ligamentum Pouparti incidirt. Von hier aus wird der Weg in's Hüftgelenk gefunden. Resectionsschnitt nach Langenbeck. Ligamentum teres fehlt völlig. Knorpel getrübt, in der Pfanne durch Granulationen abgehoben, hier und da Eitertröpfchen darunter. Durch die Incisura acetabuli geht eine kleine Perforation auch nach hinten. Femurkopf unterhalb des Trochanter maj. resecirt. Vorderer Theil der Beckenschaufel weggeschlagen. Drainage. Jodoform. Verband.

24. Mai. Exitus 14 Stunden post operationem.

Section negativ. Aethernarkose war sehr ruhig gewesen, es wurde nur sehr wenig Aether verbraucht, aber Patient war sehr schwach und hatte relativ viel Blut verloren.

Hier wurde, sobald der Fall klar gestellt und Eiter im Hüftgelenke gefunden war, nicht so sehr wegen der Perforation des Eiters in die Adductorengruppe hinein, sondern vielmehr wegen des vorgerückteren Alters des Patienten zur Resection geschritten.

Höchst interessant ist auch der letzte Fall, der beweist, wie verkappt und cachirt eine eiterige Hüftgelenkentzündung verlaufen kann, so dass die Diagnose vor der Operation unter Umständen recht schwierig sein kann.

50. Reimann Ignaz, 38 Jahr alt, Tischlermeister aus Weimar, aufgenommen am 20. Juli 1892.

Digitized by Google

Anamnese: Patient ist vor 5 Wochen mit Kreuzschmerzen erkrankt, die allmählich immer heftiger wurden, sich stets auf die rechte Seite beschränkten. Seit mehreren Wochen auch Schmerzen in der rechten Leistengegend, die Flexion des Beines in der rechten Hüfte bedingte. Schliesslich immer deutlicher hervortretende, schmerzhafte Schwellung in der rechten Leistengegend. Auftreibung des Leibes, Stuhlverstopfung oder Erbrechen hat nicht bestanden. Abends stellte sich meist starker Schweiss, Kopfschmerzen und Durst ein.

Status: Sonst gesunder Mann. Haut der rechten Lumbalgegend leicht ödematös, deutlich vorgewölbt durch tief liegende Schwellung. Letztere erstreckt sich zusammenhängend nach vorn, reicht medial bis gegen den Nabel hin und kommt dicht oberhalb des Poupart'schen Bandes ziemlich oberflächlich zu liegen. An letzterer Stelle Fluctuation. Ganze Gegend der Schwellung stark empfindlich. Rechtes Bein im Hüftgelenk leicht flectirt. Hüftgelenk frei beweglich, schleift glatt, nicht druckempfindlich, auch nicht beim starken Einrammen des Kopfes. Abendtemperatur 39,0°.

Diagnose: Perirenaler oder typhlitischer Abscess.

22. Juli. Operation in Aethernarkose. Incision in die rechte Weichengegend. Grosser, furchtbar stinkender Beckenabscess eröffnet. Der Abfluss scheint durch die hintere Incision genügend gesichert. Drainage. Verband.

Schmerzen sofort geschwunden. Anfangs noch hohe Temperaturen, für die ein Grund noch nicht zu finden ist. Subjectives Befinden recht gut.

1. August. Die Schwellung oberhalb des Poupart'schen Bandes nimmt zu und erstreckt sich unter die Vorderfläche des Hüftgelenkes. Patient fiebert weiter; deshalb wird in Narkose zunächst auf die Schwellung oberhalb des Poupart'schen Bandes eingeschnitten, um den eventuellen Beckenabscess zu entleeren. Zu diesem Zwecke wird der hintere Schnitt über die Crista ossis ilei hin nach vorn bis zur Spina verlängert. Die Weichtheile werden von der Beckenschaufel abgehoben. Eiter wird jedoch hier nicht gefunden. Nun wird auf die Hüftgelenkgegend eingeschnitten, wobei der Finger in eine Höhle dringt, die den Schenkelhals vorn und innen umgiebt und aus der sich reichliche Mengen stinkenden Eiters entleerten. Deshalb hinterer Resectionsschnitt und Resection des Kopfes unterhalb des Trochanter major. Im Hüftgelenk derselbe Eiter; Kopf ist secundär arrodirt, der Schenkelhals vom Periost entblösst. Von der hinteren Wunde kommt man in eine Abscesshöhle an der vorderen und inneren Seite der Hüftgelenkpfanne. Drainage dieser Höhle. Jodoform. Offene Wundbehandlung. Extensionsverband.

Temperatur fällt sofort ab.

8. September. Fuss hat sich in der T.-Schiene allmählich in erhebliche Plantarflexion gestellt. Schiene und Extensionsverband.

9. December. Drains bleiben aus den Resectionswunden fort.

14. Januar 1893. Patient steht auf.

26. Februar. Wunde fast völlig geheilt. Patient wird mit leichtem Verbande entlassen.

Dieser Fall von eiteriger Hüftgelenkentzündung ist ein Unicum. Weder vorher noch nachher ist in hiesiger Klinik ein so cachirt ver-

Digitized by Google

laufender Fall beobachtet worden. Das Hüftgelenk ist frei beweglich, ist auf Druck in keiner Weise empfindlich, der Kopf schleift glatt in der Pfanne, ja starkes Einrammen des Kopfes gegen die Pfanne sowohl von der Sohle als auch vom Trochanter aus wird nicht als schmerzhaft angegeben, so dass die leichte Flexionsstellung mehr auf einen Senkungsabscess, entweder auf einen mächtigen rechtsseitigen perinephritischen oder auf einen epityphlitischen Abscess mit nach hinten dislocirtem Wurmfortsatze, hinweisen muss, zumal da Vorwölbung in der rechten Lumbalgegend, aber auch Fluctuationsgefühl in der Ileocoecalgegend bestand. Und doch handelte es sich, wie die zweite Operation demonstrirte, um eine schon weit vorgeschrittene Coxitis purulenta mit sekundärer Perforation in das Becken. Der Gelenkknorpel des Kopfes war schon an vielen Stellen arrodirt, der Schenkelhals zum grössten Theile seines Periostes beraubt. Und trotz dieses Befundes keinerlei typische Symptome in loco classico! Selbstverständlich wurde bei einem Fall von solcher Schwere sogleich zur Resection des Schenkelkopfes unterhalb des Trochanter geschritten.

Umgekehrt ist im Jahre 1897 in hiesiger Privatklinik ebenfalls ein höchst interessanter Fall zur Operation gekommen, bei dem anfangs die Diagnose auf Coxitis gestellt war, bei dem aber erst das Messer das wahre Leiden aufdeckte. Der ungefähr 28 Jahr alte Patient klagt seit 3/4 Jahren über Schmerzen in der l. Trochantergegend, die bald mehr bald weniger heftig empfunden werden sollen. Einige Zeit später sollen die Schmerzen an Heftigkeit bedeutend zugenommen haben, so dass er nur hinkend und meistens auf einen Stock gestützt sich fortbewegen konnte. In dieser Zeit sei auch eine Schwellung des Oberschenkels bis zum Knie eingetreten. Eine Incision in der Trochantergegend habe ein kleines „Knochenstück" entleert. Vier Wochen später habe sich eine zweite Incision als nothwendig erwiesen, und von dieser rühre die noch in der Trochantergegend befindliche Fistel her. Die bei der Operation am 17. Februar 1897 am l. Trochanter eingeführte Sonde dringt bis an den Rand der XII. Rippe, von da an nach vorn und in die Tiefe. Hier stösst die Sonde auf mehrere in einem Hohlraume liegende Concremente, die mit der Kornzange extrahirt sich als Nierensteine erweisen. Auch das vom Patienten mitgebrachte vermeintliche Knochenstückchen hatte sich als ein Nierenstein entpuppt. Hier haben sich demnach die Nierensteine, nachdem sie das Gebiet der Niere verlassen haben, auf dem Wege des Quadratus lumborum und des Ileopsoas gesenkt, sind dann weiter unterhalb des Ligamentum Pouparti nach aussen von

Digitized by Google

den Schenkelgefässen zum Oberschenkel vorgedrungen, um in der Gegend des Trochanter major zu Tage zu treten.

Ist bei der Hüftgelenkvereiterung der rechte Zeitpunkt für die Resection versäumt, so muss als einziges Mittel, das Leben zu erhalten, die Exarticulatio coxae vorgenommen werden; und zwar geht man hierbei langsam und vorsichtig in die Tiefe, unterbindet zunächst die grossen Gefässe und dann successive jedes kleinere, das unter das Messer geräth.

Schultergelenk.

Nur wenige Schultergelenke sind wegen acuter Vereiterung in unserer Klinik operirt worden. Die eiterige Schultergelenkentzündung ist ja an und für sich ziemlich selten, pflegt ohne Wunde fast nur bei der metastatischen Pyämie — wie schon bekannt — einzutreten und ist auch hierbei im Vergleich zu den anderen Gelenken nicht häufig. Bei den leichteren Fällen wird zur ausgiebigen Eröffnung des Schultergelenkes im Sulcus bicipitalis, wie bei der Resection nach Langenbeck, geschritten mit nachfolgender Drainage, und zwar letztere wiederum an der tiefsten Stelle des Gelenkes. Für den freien Abfluss des Secretes im Schultergelenk ist einerseits die auffallende Grösse der Gelenkkapsel ungünstig, sie ist beinahe so gross, um den Humeruskopf zweimal zu fassen, andererseits der Umstand, dass die Einlegung von Drains an passender Stelle durch die Dicke der Musculatur erschwert wird. Am meisten ist die Drainirnng am hinteren Rande des Deltamuskels zwischen Subscapularis und Teres minor, die einzige Stelle, an welcher die Kapsel nicht von Muskeln bedeckt und verstärkt wird, mit entsprechender Tieflagerung der Schulter zu empfehlen, da ja die Gelenkkapsel hinten bis an das Collum chirurgicum herabsteigt. Bei diesem Verfahren kann auch die Ausstülpung der Kapsel, die Bursa synovialis subscapularis, die sich von der vorderen medialen Wand der Kapsel in Form eines höckerigen Blindsackes mehr oder minder weit unter die vordere concave Fläche des Processus coracoideus erstreckt, ihr Secret gut entleeren, während die andere Ausstülpung der Kapsel, die Bursa intertubercularis, die bis zum Ansatze des Pectoralis major die Bicepsehne begleitet, durch den Resectionsschnitt selbst freigelegt wird.

51. Hasler, Robert, 21 Jahr alt, Schweizerknecht aus Altstetten, Kanton St. Gallen, aufgenommen am 12. Juni 1894.

Anamnese: Vor 3 Wochen erkrankt. Hatte Abends vorher Kegel geschoben und am anderen Morgen Schmerzen in der rechten Schulter. Arbeitete damit bis Sonntag; dann ging es nicht mehr. Oel, schwarze Salbe zum Einreiben führten keine Linderung herbei.

Digitized by Google

Status: Bleich aussehender junger Mann mit leichtem Fieber klagt über starke Schmerzen im rechten Schultergelenk bei Bewegungen in demselben. Gelenk ist geschwollen, auf Druck sehr schmerzhaft.

Operation 15. Juni in Aethernarkose. Incision vorn auf die Bicepssehne mit einem ca. 25 cm langen Schnitt. Es quillt serös-schleimige Flüssigkeit in grosser Menge aus dem Gelenk. Gegenöffnung halb so gross an der hinteren Seite. Drain durch diese Incision in das Gelenk von hinten nach vorn. Offene Wunde. Occlusivverband.

Das Fieber fällt staffelförmig ab.

20. Juni. Erster Verbandwechsel. Drainage bleibt stecken, entleert noch viel Secret.

22. Juni. Patient ist fieberfrei. Drainage gereinigt, lässt sich unter einigen Schwierigkeiten wieder einführen.

4. Juli. Wenig Secret. Drain wird gekürzt.

15. Juli. Drain kann fortgelassen werden.

26. August. Wunde geheilt. Schulter steif; passive Bewegungen.

4. September. Schulter ist schon etwas gelenkiger geworden. Entlassung.

Hier darf man annehmen, dass Patient, ein entschlossener, junger Mann, beim unverdrossenen Ueben doch noch ein ziemlich bewegliches Gelenk bekommen hat, was bei der in unserem Instanzenzuge folgenden Operation, der Langenbeck'schen Resection, für gewöhnlich nicht der Fall ist. Dabei werden die Rotatorensehnen von dem entsprechenden Tuberculum losgelöst, sie schnurren zurück, so dass nunmehr jede rotirende Bewegung aufhören muss und der Arm steif wird. In anderen Fällen entsteht ein mehr oder weniger schlotterndes Gelenk, das zu activer Erhebung des Oberarmes unfähig ist und zugleich eine hochgradige Gebrauchsunfähigkeit des ganzen Armes bedingt. Deshalb muss unser ganzes Bestreben darauf gerichtet sein, wenn irgend möglich nur durch Incision und Drainage ein bewegliches Schultergelenk zu bekommen.

52. Steingräber, Friedrich, 58 Jahr alt, Knecht aus Nauendorf, aufgenommen am 15. Februar 1889.

Anamnese: Patient bekam vor 14 Tagen stechende Schmerzen in die rechte Schulter, nachdem er 1 Stunde lang Rüben abgeladen hatte. In den nächsten Tagen trat Schwellung ein. Functionsstörung des Schultergelenkes besteht schon seit 8 Jahren; Patient wurde damals überfahren.

Status: Eine deutliche Schwellung der ganzen Deltoidesgegend, am vorderen Rand dieses Muskels eine deutliche Fluctuation nachzuweisen. Auf Druck keine Schmerzen, nur dann, wenn eine gelinde Abductionsbewegung gemacht wird.

15. Februar. Punction ergiebt eine katarrhalische, trübe, flockige Flüssigkeit. Jodoformcollodium.

Verlauf fieberlos. Die Schwellung bleibt bestehen, desgleichen die Schmerzhaftigkeit bei Bewegung des Armes, welcher immer in adducirter Stellung gehalten wird.

Digitized by Google

Operation: Die Schwellung, sowie ein in den letzten Tagen entstandener Abscess an der alten Punctionsstelle indiciren den Eingriff. Incision am vorderen Rand des Deltoides: kleiner Eiterherd, keine Communication mit dem Gelenke nachzuweisen. Die Schwellung dadurch immer noch nicht aufgeklärt; deshalb Incision am hinteren Rande des Deltamuskels, wo das Gelenk eröffnet wird. Eine dicke, sulzige Synovia entleert sich. Makroskopisch wie mikroskopisch keine Tuberkel nachzuweisen. Drainage. Offene Wundbehandlung.

Verlauf fieberlos.

25. Juni. Patient entlassen: Beschränkte Beweglichkeit. Abduction fast aufgehoben, nach anderen Richtungen hin vielleicht 5—10° Excursion. Gute Narben. Die beschränkte Beweglichkeit ist dieselbe wie früher und auf den Unfall zurückzuführen.

Und doch, wenn eine profuse Eiterung durch diese Incisionen nicht mehr zu beherrschen ist, steht man oft genug vor der Alternative, entweder die Resection oder Exarticulation vorzunehmen, wenn man nicht den Kranken sterben lassen will.

Der dritte Fall von Schultergelenkvereiterung war die Folge eines Traumas. Im Allgemeinen müssen ja penetrirende Wunden des Schultergelenkes durch Stich, Schnitt oder Hieb im Vergleich zum Knie-, Hand- und Ellenbogengelenk selten sein, da die Kriegschirurgen recht wenig über derartige Fälle berichten; nur hier und da kommen Stichverletzungen des Schultergelenkes in der Friedenspraxis mit Dolchen und Messern bei Raufereien, wie in dem zu beschreibenden Falle, vor. Auch Schusswunden, die das Schultergelenk eröffnen, sind im Kriege auf der linken Seite häufiger beobachtet als auf der rechten, da beim Schnellfeuern die rechte Schulter durch den angelegten Gewehrkolben nicht unerheblich geschützt ist.

53. Kichner, Max, 28 Jahr alt, Kutscher aus Niederrossla bei Apolda, aufgenommen am 26. Juni 1893.

Anamnese: Patient hat gestern in einer Schlägerei zwei Stichverletzungen erlitten, eine in die rechte Schultergegend, eine in die Hohlhand. Letztere Wunde war genäht worden.

Status: In dem genähten Handstich ist viel Blut angesammelt. Nach Lösung der Nähte findet sich, dass der Ramus volaris arteriosus radialis durchtrennt ist. Derselbe wird doppelt unterbunden. Wunde von Blutgerinnsel gereinigt, mit Jodoformgaze verbunden. Der Einstich in die Schulter ist ca. 2 cm breit, befindet sich etwa zwei Finger breit unterhalb der Acromionspitze und scheint, der Blutansammlung nach, nach unbedeutender Durchtrennung der Deltoidesfasern hauptsächlich subcutan nach abwärts zu verlaufen. Druck auf das Schultergelenk, das gar nicht geschwollen ist, ist völlig schmerzlos. Alle Bewegungen frei. Keine Temperatur. Beide Wunden sehen aseptisch aus.

27. Juni. Temperatur heute normal.

28. Juni. Temperatur 38,2—39,8°. Schultergelenk absolut nicht empfindlich, Deltoidesgegend allerdings etwas geschwollen.

Digitized by Google

29. Juni. Morgentemperatur 38,0°. Deltoidesgegend noch etwas mehr geschwollen. Bei Druck auf das Schultergelenk will Patient auch jetzt absolut keine Schmerzen empfinden. Alle Bewegungen möglich.

Narkose: Incision. Stichcanal führt durch den Musculus deltoides (die Hautablösung war also wohl nur Folge der Blutung); nach Spaltung des Muskels findet sich die lange Bicepsehne völlig durchschnitten, und aus der Scheide quillt von oben her eiteriges Secret bei Druck auf das Gelenk hervor. Daraufhin Gelenk eröffnet, ebenfalls mit dünner trübeiteriger Flüssigkeit erfüllt. Humeruskopf resecirt. Drainage nach hinten. Jodoform. Vordere Wunde bleibt ebenfalls offen. Verband in Velpeauscher Armstellung.

Verlauf: Noch 10 Tage lang leicht erhöhte Temperaturen bei völlig gutem subjectiven Befinden, das ja auch vor der Resection ganz ungestört war. Vom

9. Juli ab völlig normale Temperatur.

12. August. Nur noch kleine granulirende Stellen. Pflasterverband.

14. August. Patient entzieht sich der Behandlung.

Die beiden nächsten Fälle beweisen, dass die eiterigen Schultergelenkentzündungen gewöhnlich nur auf metastatischem Wege entstehen, falls kein Trauma vorangegangen ist. Beide Patienten, durch einen Furunkel inficirt, fielen der Pyämie zum Opfer; das Allgemeinbefinden der Patienten erlaubte nicht mehr, die Exarticulation der Extremität im Schultergelenk vorzunehmen.

54. Saal, Hermann, 49 Jahr alt, Landwirth aus Schwerstedt bei Weimar, aufgenommen am 7. April 1891.

Anamnese: Patient hat sich vor fast 5 Wochen mit der Mistgabel in den r. Fuss gestochen. Die kleine Wunde soll geheilt sein, ohne dass Patient am Fuss oder am Bein irgend etwas Auffälliges bemerkt hat. Einige Wochen später bekam Patient einen grossen Furunkel in der Glutaealgegend. Derselbe wurde nach längerer Zeit incidirt und heilte dann. Noch während derselbe bestand, traten Schmerzen in der r. Schulter auf, die allmählich unter Schwellung der Schulter immer stärker wurden. Patient bekam sehr hohes Fieber, das lange Zeit anhielt und erst etwas nachliess, als durch Incisionen in der Achselhöhle eine grosse Menge Eiter entleert wurde. Die Incisionswunde entleerte andauernd sehr viel Eiter, und Patient wurde elender und schwächer. Die Schulter blieb etwas geschwollen, schmerzhaft und konnte nicht bewegt werden.

Status: Kräftig gebauter Mann mit blasser, gelblicher Gesichtsfarbe. Rechte Schultergegend allseitig verdickt. Der Arm wird ganz leicht abducirt gehalten. Bewegungen sind wegen starker Schmerzhaftigkeit weder activ noch passiv möglich. Druck auf die Schultergelenkgegend überall gleichmässig stark empfindlich. Auch die dem Schultergelenk benachbarte Gegend geschwollen. Besonders auffallende Schwellungen bieten die Gegend der Fossa infraspinata, die Achselhöhle (hier finden sich zwei stark dünnen, braungelben Eiter entleerende Fisteln), die Gegend des Ansatzes des M. pectoralis major, auch am Thorax dicht unterhalb der Achselhöhle im Bereiche der vorderen Axillarlinie deutliche Schwellung.

Digitized by Google

8. April. Morgentemperatur 36,5. Trotzdem Operation in Aethernarkose. Bei Bewegungen im Schultergelenk rauhes Knarren. Sonde in die Fistel eingeführt, gelangt in das Gelenk. Gelenkresection mittelst Langenbeck'schen Schnittes, Arteria circumflexa, Nervus axillaris geschont, Kopf dicht unterhalb der Gelenkfläche mit Kettensäge abgetragen, hat den Knorpel gänzlich verloren. Die Gelenkhöhle mit derben Granulationen austapezirt, so dass die Scapularfläche fast ganz überzogen ist. Lose liegend ein 2 cm langer, 1 cm breiter, bis 4 mm dicker Sequester der Scapulargelenkfläche. Das Gelenk ist mehrfach perforirt. Eine Perforation folgt der Sehne des M. infraspinatus und führt in eine über diesem Muskel liegende Höhle, eine andere Perforation geht am Humerus medial vom Tuberculum minus hinter der Sehne des M. pectoralis major abwärts und mündet nach aussen, eine dritte Perforation führt in eine den hinteren Theil der Achselhöhle einnehmende und sich nach vorn medial am Thorax hin erstreckende Höhle. Diese Höhlen enthalten neben dünnem, gelbbraunem Eiter schlaffe, theilweise goldgelbe Granulationen. In der Nähe der Sehne des M. pectoralis major ein weiterer kleiner Sequester im Zusammenhange mit einem Stücke nekrotischer Sehne. In allen tiefsten Punkten dieser Höhlen werden Drainlöcher durch die überliegende Haut angelegt, die Granulationen ausgekratzt, das Gelenk ausserdem noch direct nach hinten zwischen M. subscapularis und M. teres minor drainirt, dann Ausspülung mit Sublimat, Jodoform. Verband in adducirter Stellung des Armes.

10. April. Gestern 38,8° Abendtemperatur, heute 38,1° Morgentemperatur. Verbandwechsel. Ganze Schultergegend sehr empfindlich. Ueberall ziemlich starke, dünnflüssige, graugrünliche Eiterung. Weiter hohe Temperaturen.

13. April. Gestern Abend ziemlich erhebliche Blutung. V. W. Blutung steht. Da der Eiter nicht genügenden Abfluss zu haben scheint, sich vielmehr in den Buchten der Höhlen anhäuft, so macht sich eine vollkommene Freilegung derselben nothwendig. Narkose: Zunächst wird noch ca. 1½ cm vom Humerus abgesägt, die Granulationsmembranen exstirpirt. Dann werden sämmtliche Höhlen ausgiebig gespalten, auch aus ihnen die Granulationen ausgeräumt. Die Blutung ist vielleicht aus einem Aste der Art. thoracica longa gekommen, der wohl bei der stumpfen Dilatation der Drainöffnung für die Höhle am Thorax durchrissen worden ist. Das ganze Gewebe blutet sehr leicht, überall parenchymatöse Blutung aus den Muskeln. Um den ohnehin schon sehr geschwächten Patienten vor weiteren Blutungen zu bewahren, werden sämmtliche Hohlräume mit trockener Jodoformgaze austamponirt. Abendtemperatur 35,5°. Ziemlich erheblicher Collaps.

14. April. Temperatur 36,9—38,0. Patient klagt weiter über Schmerzen in der Schulter.

15. April. Temperatur 37,2—37,7. Tampons entfernt. Dicke Drains überall eingelegt. Blasses, aber deutliches Erysipel um die Resectionswunde. Feuchter Sublimatverband.

Weiterhin Temperaturen zwischen 37,3 und 38,4.

Patient nimmt immer mehr icterische Färbung an, klagt andauernd über Schmerzen.

Digitized by Google

17. April. Erysipel abgelaufen. Patient klagt über Schmerzen im Halse beim Schlucken.

18. April. Schmerzhafte, tiefe Schwellung im Bereiche der Flexoren des l. Vorderarmes. Diese Schwellung schreitet allmählich nach unten zu fort, bis schliesslich der ganze l. Vorderarm prall gespannt, ödematös ist. Schmerzhaftigkeit im Halse besteht weiter.

22. April. Morgens gegen 4 Uhr Exitus.

Section ergiebt: Brusthöhle normal. Bindegewebe zwischen hinterem Rachen und oberstem Oesophagus einerseits und der Wirbelsäule andererseits dick eiterig infiltrirt in einer Länge von 10 cm. Am l. Vorderarme intermusculöser Abscess. Sugillationen der Pleura. Grosse Milz. Starke Fettleber.

Bei diesem Kranken hatte der Eiter das Gelenk an zwei typischen Stellen perforirt; die dritte Perforation erfolgt gewöhnlich nicht medial vom Tuberculum minus, wie es geschehen, sondern lateral auf dem Wege der Bursa intertubercularis. Wäre die Eiterung bei der ersten Operation abundanter gewesen, so würde man gewiss nicht gezögert haben, den Oberarm im Schultergelenk zu exarticuliren, was nur wenige Tage später der Allgemeinzustand des Patienten nicht mehr erlaubte.

55. Kühn, Robert, 32 Jahr alt, Schneider aus Blankenhain, aufgenommen am 29. April 1896.

Anamnese: Patient will seit seiner Militärzeit, wo er eine Rippenfellentzündung überstanden hatte, leidend sein mit steten Schmerzen in der Brust. Vor drei Wochen bekam Patient einen Furunkel am Nacken, der am 3. Tage von einem Arzte incidirt wurde. Am Tage darauf bekam er unter hohem Fieber (39,5) Schwellung und Schmerzen im l. Schultergelenke. Schmerzen und Fieber sind geblieben. Patient ist äusserst heruntergekommen.

Status: Hochgradig elend aussehender Mann mit Facies Hippocratica. Zunge braun belegt, hart und trocken. Sprache flüsternd und heiser. Puls klein, beschleunigt, macht 110 Schläge in der Minute. Temperatur 39,5. Urin enthält Eiweiss und Zucker. Ueber den Lungen hinten Rasseln, aber keine Dämpfung. Linke obere Extremität wird durchaus unbeweglich gehalten in senkrecht herabhängender Stellung. Das ganze Schultergelenk geschwollen, die Supraclaviculargrube, die Regio supra- et infraspinata aufgetrieben, fluctuirend. Druck auf das Gelenk schmerzhaft.

Operation 30. April 1896 in Chloroformnarkose: Incision parallel der Spina scapulae oberhalb auf den M. supraspinatus, nach dessen Durchtrennung dicker Eiter in grosser Menge abfliesst. Schnitt quer über die Scapula unterhalb der Spina ergiebt lateralwärts einen Eiterherd, der sich wie der obige in das Gelenk, aber auch nach abwärts sich erstreckt. Sodann Resectionsschnitt nach Langenbeck. Kopf wird abgesägt. Bicepssehne in Eiter eingebettet. Tamponade der tiefen Muskelwunde. Drainage der Knochengelenkwunde nach hinten. Verband.

1. Mai. Abfall der Temperatur. 2. Mai. Hohes Fieber. 3. Mai. Patient delirirt. 5. Mai. Exitus letalis.

Digitized by Google

Section (Herr Geheimrath Müller) ergiebt: L. Unterlappen blassbräunlichroth, lufthaltig, in seinen untersten Abschnitten luftarm bis luftleer, schlaff mit rahmigem, gelblichweissem Eiter in den Bronchien. Milz gross, Malpighis nicht zu erkennen, Trabekel zart. Leber reichlich mittelgross. Substanz bräunlichgelb, mässig fest, unbedeutender Fettbeschlag auf der Messerklinge. Die l. Niere mittelgross, etwas flach. Ein kleiner stecknadelkopfgrosser Eiterherd in der Rinde dicht unter der Kapsel. Die r. Niere grösser als die l. Ueber der Hinterfläche, nahe dem unteren Pole, ist eine gelbliche, leicht vorgewölbte, etwa markstückgrosse Stelle, die sich auf dem Querschnitt nach dem Mark zu auskeilt. Einzelne kleinere, stecknadelkopfgrosse, gelbliche Herde zerstreut in Rinde und Mark. In der zu dem gelben Herde führenden Arterie ein gelbes Gerinnsel. In dem Beckenbindegewebe in der Höhe des r. Musculus obturatorius internus ein schlehengrosser Eiterherd.

Ein bogenförmiger Lappenschnitt durch den Deltamuskel ist in letzter Zeit zweimal bei veralteter Luxation geübt, der in ausgezeichneter Weise das Gelenk zur Drainage freilegt, hat jedoch durch die starke Atrophie und Atonie dieses Muskels kein befriedigendes Functionsresultat ergeben. Man wird immer wieder auf den Langenbeck'schen Resectionsschnitt zurückkommen.

Bei schwerer Verjauchung des Schultergelenkes und bei weitgehenden Senkungen nach dem Oberarme auf dem Wege der Bicepssehne, die häufig schon arrodirt ist oder noch später zu Grunde geht, nach dem Schulterblatte oder nach dem Brustkorbe hin müssen wir oft das Leben des Kranken durch die Exarticulation im Schultergelenk zu retten versuchen.

Handgelenk.

Bei den acuten Vereiterungen des Handgelenkes, seien es catarrhalische oder rein eiterige, wird in hiesiger Klinik stets die primäre Resection der Handwurzelknochen vorgenommen, da die Anordnung derselben keine Drainage zulässt. Dieser so complicirte Gelenkapparat, den wir functionell als ein Gelenk aufzufassen gewohnt sind, wie schon erörtert ist, hat insofern eine ungünstige Configuration, als die Knochen mit einander in mehr oder weniger lockerer Verbindung stehen, so dass Eiterungsprocesse in kurzer Zeit alle Abtheilungen des Gelenkes ergreifen können. Nur das Gelenk zwischen Os multangulum majus und Os metacarpale I bildet einen festeren Abschluss gegenüber den übrigen Gelenken, und so kann nach Riedel das schwer zu entfernende Os multangulum majus zurückgelassen werden.

Man kann bei Erwachsenen und Kindern die Resection vornehmen und wird in der Mehrzahl der Fälle eine recht gute Gebrauchsfähigkeit erzielen. Bei Kindern braucht man gar kein Bedenken vor einer Wachsthumsstörung des Unterarmes zu tragen, dasselbe wird garnicht

Digitized by Google

beeinträchtigt, mögen die kleinen Handwurzelknochen erhalten oder entfernt werden. Wenn man frühzeitig eingreift, wo der Process noch nicht auf die Sehnenscheiden übergegangen und zwischen den Muskelinterstitien hinaufgekrochen ist, ist die Gebrauchsfähigkeit einer Hand, bei der wegen Vereiterung des Gelenkes die Handwurzelknochen entfernt sind, meistens eine recht gute.

57. König, Emilie, 18 Jahr alt, Dienstmädchen aus Stadt-Sulza, aufgenommen am 8. März 1889.

Anamnese: Mutter und Brüder an Schwindsucht gestorben. Patientin hat seit dem 8. Lebensjahre Kyphose, die langsam stärker wurde. Vor 3 Wochen Reissen im ganzen linken Arme, Hand und Unterarm bis zum Ellenbogengelenk geschwollen, anscheinend ohne Fieber. An der Volarfläche des Daumens hatte sich Patientin eine kleine Verletzung 14 Tage vor dem Anschwellen des Armes zugezogen; dieselbe heilte erst vor wenigen Tagen.

Status: Blasses, dürftig genährtes Mädchen. An der linken Hand starke Schwellung des Handrückens und der Vola bis zum Handgelenk selbst. Jede Bewegung sehr empfindlich. Keine Fistel, kein Abscess. Kein Eiweiss im Urin. Herz und Lungen gesund.

21. März. Die anfänglich hohe Temperatur ist langsam zur Norm gesunken. Operation. Blutleere. Dorsaler Längsschnitt: Man kommt auf dickes, speckiges, grau-gallertartiges Gewebe, das die Sehnen und das Handgelenk auskleidet und makroskopisch keine Tuberkel enthält; doch sind alle Knochen losgelöst, z. Th. oberflächlich usurirt, Knorpel defect; zwischen Radius und Ulna scheint ein grösserer Herd zu sein, Beugesehnen infiltrirt. Exstirpation der Handwurzelknochen, offene Wunde. Mikroskopisch nichts von Tuberculose.

Gänzlich fieberloser Verlauf, Wunde schliesst sich sehr schnell, ist am 12. April vollkommen geheilt. Fingerbewegung noch minimal, bessert sich unter Massagebehandlung.

21. April. Geheilt entlassen mit der Weisung, die Hand tüchtig zu üben.

Patientin soll nach eingezogenen Erkundigungen vor einigen Jahren gestorben sein.

Ein fast ganz analoger Fall demonstrirt ausgezeichnet, dass die Resection der Handwurzelknochen bei gutem Allgemeinbefinden noch in höherem Alter gute Functionsresultate giebt.

57. Gölitzer, Carl, 55 Jahr alt, Holzhändler aus Eichicht bei Saalfeld, aufgenommen am 25. März 1899.

Anamnese: Patient hat sich vor ca. 3 Wochen beim Futterschneiden einen Dorn in den Daumen der linken Hand gestossen. Er extrahirte denselben und achtete nicht weiter auf die Verletzung, bis der Daumen anschwoll. Später stellten sich auch Schmerzen in dem Daumen ein, die in das Handgelenk ausstrahlen sollten. Da durch Incisionen im Daumen keine Besserung zu erzielen war und die Schmerzen im Handgelenk immer erheblicher wurden, überwies der Arzt den Patienten der Klinik.

Digitized by Google

Status: Gesunder kräftiger Mann. Auf der Beugeseite des Daumens der linken Hand im Bereiche der ersten Phalanx sieht man zwei kleine Incisionsschnitte, die auf Druck etwas Eiter entleeren. Daumenballen wie Kleinfingerballen nicht geschwollen, auch nicht druckempfindlich, wohl aber das Handgelenk, das bei Bewegungen deutlich crepitirt und schmerzt. Sehnenscheiden am Unterarm frei. Deshalb sogleich am anderen Morgen (26. März) Operation in Morphium-Chloroform-Aethernarkose (Dr. Hartmann). Typischer dorsaler Längsschnitt. Weichtheile deutlich infiltrirt. Eröffnung des Gelenkes, das in allen Theilen vereitert ist. Alle Knochen stehen in mehr oder weniger lockerem Zusammenhange und sind z. Th. oberflächlich usurirt, so dass sie sich sehr leicht entfernen lassen. Tamponade der Wunde. Verband auf Dorsalschiene. Temperatur am Abend 38,1.

27. März. Abendtemperatur 38,6 bei gutem Allgemeinbefinden. Trotzdem am anderen Tage Verbandwechsel. Keine Schwellung. Wunde wird noch ausgestopft.

1. März. Verbandwechsel. Wunde sieht gut aus. Normale Temperaturen.

Am 10. Mai ist die Wunde ziemlich verheilt, die Finger werden freigegeben mit der Weisung, tüchtig zu üben.

Am 27. Mai wird Patient schon mit einer geringen Bewegung des Handgelenkes und der Finger in der Klinik vorgestellt. Entlassen. Soll tüchtig üben und massiren.

Die Infection des Handgelenkes erfolgte in beiden Fällen nicht auf dem Wege der Sehnenscheiden des Daumens — dieselben waren vollkommen intact —, sondern per diapedesin, trotzdem die Gelenkmembran zuerst einen gehörigen Widerstand entgegengesetzt hatte. Wenn auch bei einem 55jährigen Manne die Ablatio in Frage kam, so ist dennoch resecirt und ein recht gutes Functionsresultat schon nach 8 Wochen erzielt, so dass man die Resection der Handwurzelknochen bei eiterigen Processen nicht hoch genug schätzen kann. Wahre Triumphe erzielte Riedel bei drei Aachener Fällen, deren Krankengeschichten mir nur im Auszuge zur Verfügung stehen.

58. Kessels, Arnold, 39 Jahr alt, aufgenommen am 28. Mai 1885.

Anamnese: Vor 8 Wochen Verletzung der r. Hand durch einen Nagel.

Am 11. Mai werden in der Poliklinik die nekrotischen Gelenkenden von Os hamatum und Os metacarpi V entfernt.

29. Mai. Wegen inzwischen erfolgter Vereiterung sämmtlicher Handwurzelgelenke Resection aller Handwurzelknochen durch radialen und ulnaren Schnitt. Keine Naht.

8. Juni. Erster Verbandwechsel: alles gut.

27. Juni. Geheilt entlassen.

Patient stellt sich wiederholt vor. An Stelle des Handgelenkes gute gelenkige Verbindung zwischen den Metacarpalknochen und den Vorderarmknochen. Vollkommen ausreichende Beweglichkeit der Finger.

Digitized by Google

59. Wagenplatz, Albert, 65 Jahr alt, aufgenommen am 20. October 1885.

Verletzung des rechten Handrückens in der Gegend des Gelenkes zwischen Os metacarpi IV und Os hamatum durch Glassplitter vor längerer Zeit. Schmerzhaftigkeit und Schwellung des Gelenkes. Ruhigstellung wegen permanenten Fiebers.

27. October. Incision auf Handrücken im Verlauf der Sehne des Extensor IV; Sehnenscheide vereitert, Gelenk desgleichen. Deshalb Exstirpation der sämmtlichen Handwurzelknochen, ausgenommen Os pisiforme. Bursa der Flexoren ebenfalls vereitert. Drainage durch die eine dorsale Incision. Abends 39,9°.

28. October. Kein Fieber mehr.

1. Januar 1886. Geheilt entlassen. Trotz hohen Alters schon leichte Bewegungen im Handgelenk möglich. Finger noch etwas steif.

60. Veling, Martha, 22 Jahre alt, aufgenommen am 8. November 1885.

Seit 14 Tagen Schmerzen in der linken Hand. Dorsum geschwollen und geröthet. Keine Verletzung. Gelenk auf Druck empfindlich. Schienenverband. Suspension. Abends 38,5°.

9. November. Eröffnung des Gelenkes, aus dem sich Eiter entleert. Resection des Os capitatum.

22. November. Schmerzen und Fieber bleiben, deshalb heute Totalresection des Gelenkes mit Ausnahme des Os pisiforme. Wunde wird offen gelassen.

26. November. Reactionsloser Verlauf.

10. Januar 1886. Wundhöhle mit Granulationen gefüllt. Mit oberflächlicher Wunde entlassen.

Bewegung der Hand und der Finger ist eine recht gute.

Nirgends ist die conservirende Behandlung bei Eiterungsprocessen mehr angezeigt, als bei der Hand, die man in früheren Jahren fast stets amputirte. Hat jedoch auch hier die eiterige Synovitis auf die Bindegewebsumhüllungen der tieferen Vorderarmmuskeln übergegriffen, so wird bei diesem Zustande meistens die Amputation im Unter- eventuell im Oberarme allein das noch übrig bleibende Rettungsmittel sein.

61. Tiele, Franz, 78 Jahre alt, Buchdrucker aus Jena, aufgenommen am 14. März 1892.

Anamnese: Seit 48 Stunden zunehmende Schwellung der linken Hand und des Armes. Ursache nicht anzugeben. Im Laufe der letzten Nacht besonders starke Zunahme der Schwellung, Blasenbildung auf dem Handrücken. Pat. wird in ganz benommenem Zustande eingeliefert, vermag nur wenig Angaben zu machen. Seinen Schmerz verlegt er constant ins Handgelenk, die Flexorensehnenscheiden sind scheinbar nicht empfindlich.

Status: Alter decrepider Mann in völlig benommenem Zustande. Ganze linke Hand extrem geschwollen, auf dem Dorsum ist die Epidermis in grösseren und kleineren, mit blutig-serösem Inhalte gefüllten Blasen abgehoben. Schwellung der Finger mässig, nur auf dem Dorsum Empfind-

Digitized by Google

lichkeit. Schwellung des Handrückens am stärksten, jedoch ist auch die Vola ganz erheblich geschwollen. Empfindlichkeit hier aber nicht sicher zu constatiren. Der ganze Vorderarm ist sehr stark ödematös, das Oedem geht auch am Oberarm weiter aufwärts und hört in dessen Mitte mit auffallend scharfer Grenze auf. Starkes Atherom der Gefässe. Temperatur 37,8°.

14. März. Operation in Narkose: Beugesehnenscheide des Kleinfingers freigelegt ist intact. Incision auf dem Dorsum: dicker, brauner Eiter um sämmtliche Extensorsehnen der Finger. Handgelenk freigelegt, Kapsel stark infiltrirt. Incision ergiebt auch Eiter in diesem. Deshalb sofort Amputatio humeri oberhalb der Mitte, d. h. dicht oberhalb der Grenze des Oedems der Musculatur. Blutstillung. Jodoformgazetampon. Verband.

Verlauf: Temperatur normal, nur einmal Abends 38,0°. Aussehen der Wunde andauernd gut. Nach Entfernung des Tampons ist ein Theil des Hautlappens, so weit er dem Knochenstumpfe aufzuliegen kam, gangränös geworden. Trotzdem ist genügend Haut zur Stumpfdeckung vorhanden.

14. April. Auf Wunsch mit granulirender, kleiner Wunde zur poliklinischen Behandlung entlassen.

Fassen wir zum Schlusse der Uebersicht halber noch einmal die Methoden zusammen, wie wir in der Jenaer Klinik bei den verschiedenen Gelenken die Eiterung bekämpfen, so wird bei ganz leicht inficirtem Kniegelenke in erster Instanz die einfache Punction mit nachfolgender Injection von 5 Proc. Carbolsäure versucht, und in zweiter Instanz ebenfalls die Punction, aber mit nachfolgender Einführung kleiner Drains durch die Troicartcanüle. Erst bei schwererer Infection eröffnen wir das Kniegelenk mit dem typischen Resectionsschnitt nach Volkmann, ohne jedoch die Patella und die Strecksehne zu durchtrennen, und drainiren das Gelenk durch ziemlich grosse Abflussrohre. Von diesen Schnitten aus können später, falls trotz weiteren Abpräparirens der Musculatur von den Unterschenkelknochen zur Freilegung der Schleimbeutel die Eiterung nicht beherrscht werden kann, die Gelenkenden der Knochen selbst nach Durchsägung der Patella resecirt werden. Einen beginnenden Wadenabscess versuchen wir noch durch Resection des Fibulaköpfchens mit nachfolgender Drainage von hinten aussen zu coupiren. Erst in letzter Instanz bei weitgehenden Eitersenkungen in die Oberschenkel- und Wadenmusculatur tritt die Indication zur hohen Oberschenkelamputation in ihr Recht.

Dass bei dem zweiten Falle einer derartigen Gelenkeröffnung für die Drainage ein sehr schlechtes Functionsresultat erreicht ist, wird uns nicht abhalten, diese Schnittführung aufzugeben. Pat. (Hänzeroth) wurde, trotzdem die Wunde noch nicht verheilt war, mit einer Beweglichkeit im Kniegelenk von ungefähr 25° entlassen, ein Resultat, mit

Digitized by Google

dem man zu der Zeit völlig zufrieden sein konnte. Die jetzige Steifigkeit scheint mir nichts weiter als ein Kunstproduct einer mangelhaften Nachbehandlung zu sein, an welcher sowohl die Patienten selbst, sobald sie sich der ärztlichen Beaufsichtigung entzogen haben, als auch die zu sehr besorgten Angehörigen mit ihrer Indolenz die Schuld tragen.

Bei leichteren Vereiterungen des Fussgelenkes kann man in erster Instanz die bogenförmigen Längsschnitte, die hinter den Malleolen verlaufen, versuchen und in zweiter Instanz, bei bedenklicherer Erkrankung, die vorderen Schnitte zu beiden Seiten der Strecksehnen (König) noch hinzufügen und das Gelenk von diesen Schnitten aus sehr gut drainiren. Führt dies Verfahren nicht zum Ziele, so schreitet man zur Resection des Gelenkes von den nämlichen Schnitten aus oder versucht in ganz desolaten Fällen, bevor man sich zur Amputation im Unterschenkel entschliesst, die Resection nach Langenbeck resp. Hüter.

Das Hüftgelenk wird bei Erwachsenen fast stets bei Eiterungsprocessen resecirt werden müssen, während man bei Kindern, wenn keine Perforation in die Adductoren hinein stattgefunden hat, sich nur mit der Säuberung des Kopfes begnügt und die Pfanne nach erfolgter Reposition des Kopfes durch eine Lücke in der hinteren Wandung zu drainiren versucht.

Das Handgelenk wird der guten Resultate wegen stets resecirt.

Zur Drainirung des Ellenbogen- und Schultergelenkes, die in unserer Klinik verhältnissmässig selten zur Behandlung gekommen sind, ist noch kein endgültiges, für alle Fälle geeignetes Incisions- und Drainageverfahren erzielt; hier befinden wir uns noch auf dem Versuchsfelde, wenn auch schon Methoden, das betreffende Gelenk vom Eiter zu entlasten, zu unserer Zufriedenheit ausgefallen sind. Doch muss uns ein endgültiges Urtheil noch vorbehalten bleiben.

Es wäre nun wohl angebracht und der allgemeinen Sache sehr förderlich, wenn aus anderen Kliniken an der Hand eines grösseren Materials weitere Veröffentlichungen über dies noch wenig bearbeitete Gebiet nachfolgten.

Litteratur.

Albert, Lehrbuch der Chirurgie und Operationslehre. Wien 1898.

Bennecke, Zur Frage der Trippergelenke. Vortrag, gehalten auf dem Chirurgen-Congresse 1897.

v. Bergmann, Die Behandlung der Schusswunden des Kniegelenkes im Kriege Stuttgart 1878.

Digitized by Google

Fabiani, Arthrotomia del ginoechio. Rivista clin. et terap. 1895. No. 4.
Henle, Anatomie des Menschen.
Hüter, Virchow's Archiv. 1886. Bd. XXXVI. Deutsche Zeitschrift für Chirurgie. 1876. Bd. VI.
Joessel, Lehrbuch der topographisch-chirurgischen Anatomie. Bonn 1884.
König, Lehrbuch der speciellen Chirurgie.
König, Gonorrhoische Gelenkentzündung. Deutsche med. Wochenschrift. 1896. Nr. 47.
Klemm, Ueber Streptomykose der Knochen. Sammlung klinischer Vorträge.
Kriegs-Sanitätsbericht 1870/71.
Langenbeck, Ueber die Endresultate der Gelenkresectionen im Kriege. Langenbeck's Archiv. 1874.
Lasalle, Arthrite blennorrhagique et arthrotomie. Méd. moderne 1894. No. 59.
Lexer, Die Aetiologie und Mikroorganismen der acuten Osteomyelitis. Sammlung klinischer Vorträge.
Miller, On Dr. Heron Watson's method of excising the wrist joint. Edinb. med. journ. 1894. August.
Nasse, Die gonorrhoischen Entzündungen der Gelenke, Sehnenscheiden und Schleimbeutel. Sammlung klin. Vorträge.
Ollier, De la part proportionelle, qui revient à chaque extrémité de os des membres dans leur accroissement en longeur. Paris 1861.
Oświecimsky, Ein Fall von eitriger Kniegelenksentzündung im Verlaufe von Lungenentzündung. Noving lekarsky. 1896. No. 7.
Perizeau, L'arthrite blennorrhagique aiguë et son traitement par l'arthrotomie précoce. Thèse de Paris. 1896.
Riedel, Anleitung zum Operiren an der Leiche und am Lebenden.
Rotter, Eine besonders wirksame Art der Fussgelenkdrainage. Münchener med. Wochenschrift. 1894. Nr. 35.
Schede, Gelenkdrainage. Langenbeck's Archiv. 1874.
Schüller, Ein Beitrag zu den gonorrhoischen Gelenkentzündungen. Aerztlicher Praktiker. 1893. Nr. 17.
Schwarz, Beiträge zur Lehre von den Schusswunden. Schleswig 1854.
Thiéry, Traitement préventif de l'ankylose blennorrhagique par l'arthrotomie précoce.
Tillmann, Lehrbuch der speciellen Chirurgie.
Toynbee, 1841 Philosophical Transactions.
Stromeyer, Maximen der Kriegsheilkunst. Hannover 1861.
Volkmann, Katarrhalische Formen der Gelenkeiterungen. Langenbeck's Archiv. 1861.

Digitized by Google

XIV.

Ueber Fremdkörper in Gelenken, nebst einer Bemerkung zur Asepsis der Operationen und der Behandlung der Meniscusablösung.

Von

Dr. M. Katzenstein,

Chirurg in Berlin.

(Mit 3 Abbildungen.)

Vor nicht langer Zeit begegnete mir ein Fall von Fremdkörper im Kniegelenk, der mich veranlasste, einmal die Litteratur nach Beschreibungen dieser Affection durchzusehen. Wenn ich von den in den Schriften über Kriegschirurgie niedergelegten Beschreibungen von Kugeln in den Gelenken absehe, so muss ich sagen, dass nur eine sehr geringe Zahl von wahren Fremdkörpern, d. h. von solchen, die von aussen eingedrungen sind, bekannt gegeben worden ist.

Im Jahre 1871 beschrieb Janeway (Removal of a portion of a needle from the knee-joint. Med. Reporter) einen Fall, der ein 4jähr. Mädchen betraf. Es war ihm das Oehrstück einer Nadel mit dem Faden in das Knie eingedrungen, man zog nicht an dem Faden, sondern öffnete das Gelenk und fand die Nadel im knorpeligen Ueberzug der Tibia stecken, mithin also nicht frei im Gelenk.

Mignot (L'Union 1873) legte einen Fall in der Litteratur nieder, der dem meinigen sehr ähnelt. Ein 7 Jahre altes Mädchen empfand im Knie heftige Schmerzen, die einem vor kurzer Zeit geschehenen Fall zugeschrieben wurden. Bei der Untersuchung fand Mignot eine leichte Schwellung des Kniegelenks ohne Wunde oder Hautabschürfung. Nach kurzer Zeit trat an der Tuberositas tibiae ein Abscess auf, der sich dann öffnete und zur Bildung einer längere Zeit secernirenden Fistel Veranlassung gab. Unter entsprechender Behandlung schloss sich jedoch die Fistel, um sich nach 3 Jahren wieder zu öffnen. Nach kurzer Zeit fand man eines Tages auf dem Verband ein necrotisches Knochenstück, in dem das Ende einer Nadel von 1/2 " Länge steckte. Die Fistel heilte natürlich bald aus.

Digitized by Google

In der einem Vortrag von William Strokes (Notes on Extraction of foreign bodies. Med. Press. and Circ. 77) folgenden Discussion erzählt unter Anderem Bigger von einem Fall, wo 270 Nadeln, die verschluckt worden waren, sich im Körper befanden; eine davon hatte Vereiterung des Ellenbogengelenkes zur Folge. Nach der Amputation, die man deswegen vornahm, fand man die Nadel im Gelenk. Croly (l. c.) entfernte eine Federmesserklinge aus dem Kniegelenk mit einer feinen Hakenpincette durch die vorhandene Wunde, die sofort geschlossen wurde. Heilung ohne Reaction.

In seinen Notizen aus der Praxis der chirurg. Poliklinik (Arch. f. klin. Chir. IX) erzählt Hueter, dass ihm eines Tages ein Schneider gebracht wurde, der sich eine Stunde zuvor eine Nadel ins Knie gestossen hatte. Hueter erreichte das Ende der Nadel, ohne scheinbar die Kapsel zu eröffnen, und extrahirte sie. Nach der Extraction aber zeigte sich eine Oeffnung von 1‴ Durchmesser in der Kapsel. Schluss dieses Defectes und der Haut durch Nähte, Gipsverband; nach 14 Tagen Exitus an Pyämie.

Diesen spärlichen in der Litteratur niedergelegten Fällen möchte ich eine eigene Beobachtung anreihen.

Sie betrifft ein Mädchen von 6 Jahren, das am 1. Februar d. J. zu mir gebracht wurde mit der Angabe, es sei vor 2 Monaten im Zimmer einer Freundin auf das rechte Knie gefallen. Eine kleine blutende Stelle wurde mit einem Pflaster verklebt. Das Kind konnte zwar einige Schritte gehen, aber nicht den Weg bis zur Wohnung zurücklegen. Das Knie schwoll am selben Tage noch ziemlich stark an und wurde von dem zugezogenen Arzte mit feuchten Umschlägen behandelt. Da das Kniegelenk nach 3 Tagen noch nicht abgeschwollen war, legte man einen Gypsverband an, der 3 Wochen liegen blieb. Alsdann begann man mit Massage und passiven Bewegungen; die Schwellung des Kniegelenks blieb jedoch unverändert bestehen. Bald aber verliess das Kind das Bett, ging auch herum, ohne jedoch die volle Beweglichkeit des Gelenkes wieder zu erlangen. Ueberdies hatte die kleine Patientin beim Herumgehen zuweilen einen ruckweise und plötzlich auftretenden sehr heftigen Schmerz, dessentwegen sie laut aufschrie, der aber, eben so rasch wie er gekommen, auch wieder verschwand. Vor Allem blieb aber die Schwellung des Knies trotz der continuirlich fortgesetzten Massage bis heute bestehen.

Ich habe folgenden Status aufgenommen: Blasses Kind von normaler Grösse, mit gesunden inneren Organen. Beim Gehen zieht es das rechte Bein nach, schont es, hält das Kniegelenk steif.

Bei der Untersuchung im Liegen sieht man, dass die Conturen des rechten Kniegelenks total verwischt sind. Nicht nur die starke Anschwellung der seitlichen Ausbuchtungen neben der Patella fällt auf, sondern vor Allem die Ausdehnung der Bursa subcruralis. Das Kind ist

Digitized by Google

im Stande, das Knie bis nahezu zu einem rechten Winkel zu beugen, nach leichter Massage des Gelenks bis zum rechten Winkel.

Bei der Palpation fühlt man das Tanzen der Patellen und eine starke Ausdehnung der Gelenkkapsel. Druckschmerzhaftigkeit fehlt fast vollkommen, nur einmal äusserte Patientin bei Druck auf den Condyl. ext. femur. geringen Schmerz.

Aus Gründen, die ich später ausführen will, kam ich per exclusionem zu der fast mit Sicherheit gestellten Diagnose eines Fremdkörpers im Kniegelenk, der damals beim Falle im Zimmer eingedrungen sein musste. Diese Diagnose theilte ich Herrn Collegen Immelmann mit, der dann die Liebenswürdigkeit hatte, eine Röntgenaufnahme vorzunehmen und meine Diagnose bestätigen konnte.

Die Indication zur Entfernung dieser Nadel sah ich gegeben in den anfallsweise auftretenden, hochgradigen Schmerzanfällen und in dem langen Bestehen des Hydrops, der im Laufe der Zeit zweifellos zu destruirenden Gelenkveränderungen Veranlassung geben musste. Wenigstens beschreibt Fischer in seinen „Beiträgen zur Aetiologie der Gelenkmäuse" (Dtsch. Zeitschr. f. Chir. XII) unter anderem das Entstehen von Gelenkmäusen durch Eindringen fremder Körper in ein gesundes Glied. So excidirte Shaw (nach Fischer) aus dem Kniegelenk eines 17jähr. Mädchens einen freien Knorpelkörper, in dessen Innerem sich eine Höhle von $^1/_{12}$—$^1/_{15}$ Zoll Länge befand, und in dieser lag eine abgebrochene Nadelspitze. Weit gefährlicher aber als die chronischen Gelenkentzündungen war in unserem Fall die Lage der Nadel in der Nähe der grossen Gefässe, wie das von hinten aufgenommene Bild deutlich ergiebt. Wie leicht konnte eine solche Nadel in die Art. poplitea eindringen und eine in wenigen Minuten zum Tode führende Blutung hervorrufen.

Unser Operationsplan war folgender: Da sich mit absoluter Bestimmtheit trotz zweier in verschiedener Körperlage aufgenommener Röntgenbilder (s. Fig. 1 u. Fig. 2) die Lage der Nadel nicht feststellen liess, da das Kind nach der Röntgenaufnahme noch gehen musste und nicht gleich operirt wurde, sodass die mit aller Wahrscheinlichkeit im hinteren medialen Recessus liegende Nadel wieder an einen anderen Punkt wandern konnte, da endlich möglicherweise die Nadel theils extra-, theils intrakapsulär lag, wie in mehreren der oben beschriebenen Fälle, so beabsichtigte ich zunächst, das Gelenk extrakapsulär freizulegen, ähnlich wie man bei einer diagnostischen Laparotomie das Bauchfell zuweilen nicht durchschneidet und doch die Bauchhöhle durch das Bauchfell hindurch abtastet.

Ich legte am 7. Februar 1900 bei rechtwinklig gebeugtem und nach aussen rotirtem Knie, welche Lage durch einen Assistenten fixirt wurde,

Digitized by Google

einen Bogenschnitt an, der in der Höhe des Condylus internus beginnt und bis zum medialen Rande des Lig. patellar. in der Höhe der Tuberositas tibiae reicht. Nach Durchschneidung der Haut und der oberflächlichen Fascie liegt die seitliche Ausbuchtung des stark gefüllten Gelenks neben der Patella frei; von hier aus geht man mit dem Finger nach Zurückschieben der hier ansetzenden Muskeln (M. semimembran. semi-

Fig. 1.

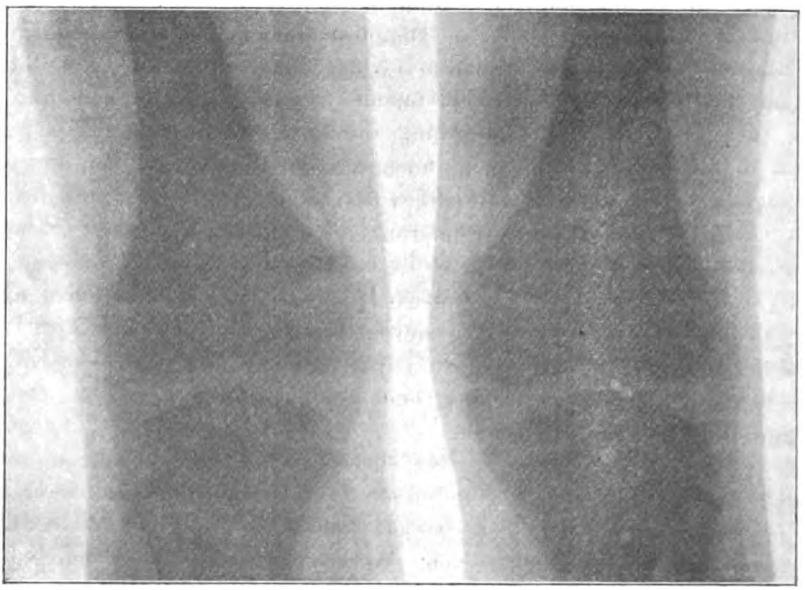

Aufnahme von hinten.

tendin.) unter diesen an der Kapsel entlang ein und tastet das Gelenk bis zur Mitte der Kniekehle ab. Es ist jedoch weder an noch unter der prall gespannten Kapsel etwas zu fühlen. Aeusserer Bogenschnitt; die hier stark gespannte Fascie wird unter Schonung des N. peroneus eingekerbt und nun geht auch hier nach Zurückschieben der Muskulatur der mit Mull eingewickelte Finger ein und tastet die Gelenkkapsel bis zur Mitte der Kniekehle ab. Nach mehrfachen Versuchen, den Sitz der Nadel extracapsulär zu bestimmen und nachdem man sich durch eine combinirte Untersuchung überzeugt hatte, dass die Nadel nicht in die Weichtheile eingewandert sei (Nerven und Gefässe der Kniekehle konnte man deutlich differenciren), entschliesst man sich zur Oeffnung des Gelenkes und zwar zunächst an der medialen Ausbuchtung. Durch eine entsprechend der Richtung des Hautschnitts angelegte 2 cm lange Incision der Kapsel, entleeren sich etwa 2 Theelöffel trüb-seröser, schleimiger Flüssigkeit. Mit einer, durch diese kleine Oeffnung eingeführten Sonde

Digitized by Google

tastet man das ganze vordere Gelenk ab, ohne die Nadel zu finden. Nunmehr schreitet man zur breiten Eröffnung des Gelenkes. Es werden durchschnitten: die Kapsel, die beiden Ligamenta lateralia, die über dem Ligam. patellare inf. noch nicht durchschnittene Hautbrücke und das Ligam. selber. Beim Aufklappen der Patella nach oben sieht man, wie der von seiner Unterfläche losgelöste mediale Meniscus mit dem

Fig. 2.

Blick auf die Innenseite des rechten Kniegelenks.

Grete Bucke. Nadel im Knie.

Oberschenkelknochen gleichsam nach oben geht, an seinen hinteren Partien ist er noch fest, während er vorn von der Tibia vollkommen losgelöst ist. Die Auskleiduug des Gelenkes ist ziemlich stark injicirt, die Nadel aber, trotzdem das Gelenk vollkommen frei daliegt, nicht zu sehen. Nunmehr geht man mit einer frischen Sonde zwischen dem lateralen Rande des Condylus med. fem. und dem Lig. cruciat. post. in den hinteren medialen Recessus ein, wo man von vorn herein die Nadel vermuthete. Bei einer bestimmten Stellung der nach oben (mit einem Tupfer) abgebogenen Sonde und zwar nach lateralwärts und oben fühlt man eine kleine Rauhigkeit. Mit der mehrfach in gleichem Sinn wie die Sonde eingeführten Kornzange ist man nicht im Stande, die Nadel zu extrahiren: sie liegt anscheinend zu hoch und zu schräg. Erst als man mit diesem Instrument am medialen Rande des Knochens (nach vollkommener Durchschneidung des Lig. acc. med.) dicht am Knochen entlang in den hinteren Recessus eingeht, gelingt es, die oberhalb der

Digitized by Google

Ebene der Gelenkspalte gelegene Nadel in diese selbst hinein zu bringen und nach vorn zu schieben: sie kommt zwischen Cond. med. und Lig. cruc. post. zum Vorschein und wird dann leicht entfernt. Nunmehr wird das Gelenk wieder durch exacte Naht geschlossen. Zunächst wird der an der Vorderfläche breit abgelöste Meniscus theils an das mediale Seitenband, theils an den Schnittrand der Gelenkkapsel durch eine ziemlich

Fig. 3.

grosse Anzahl von Nähten so angeheftet, dass die Nähte nicht in das Gelenkinnere hineinzuliegen kommen. Darauf werden die Enden des inneren Seitenbandes durch Nähte exact aneinander gebracht, die Gelenkkapsel und das laterale Seitenband durch Nähte so genau wieder vereinigt, dass am Schlusse der Naht die Schnittlinie nicht mehr zu erkennen ist. Nach Vereinigung des durchschnittenen Lig. patell. inf. wird die oberflächliche Fascie besonders an der lateralen Seite sorgfältig vernäht und die Haut durch tiefgreifende und oberflächliche Nähte geschlossen. Fixation des Gelenkes in Gypsverband mit Beckengurt. Der exstirpirte Fremdkörper ist ein 1,6 cm langes, abgebrochenes Oehrstück einer Nähnadel.

Am 8. Februar Abendtemperatur 37,8° bei vollkommenem Wohlbefinden, keine Schmerzen.

Digitized by Google

11. Februar. Temperatur 37,7°.

15. Februar. Es wird ein Fenster aus dem Gypsverband am Oberschenkel ausgeschnitten, das gross genug ist, um den M. quadriceps massiren zu können.. Tägliche Massage.

19. Februar. Verbandwechsel, Heilung p. p. Entfernung sämmtlicher Fäden.

23. Februar. Bis heute wurde täglich der Musc. quadr. massirt, Entfernung des ganzen Gypsverbandes. Der erste Versuch, das Bein in gestreckter Stellung activ zu erheben, gelingt leicht und ohne Schmerzen. Massage des Gelenkes und des Unterschenkels. Lig. patell. inf. nicht schmerzhaft, vollkommen verwachsen.

24. Februar. Die ersten activen Flexionsbewegungen, die im Bad vorgenommen werden, gelingen leicht.

28. Februar. Bis heute täglich Bäder und active Bewegungen, Flexion bis zum rechten Winkel möglich.

3. März. Patientin macht die ersten Gehversuche.

14. März. Patientin legt täglich den Weg zu meiner Wohnung hin und zurück, ohne zu ermüden. Dauer des Weges im Ganzen 1 1/4 bis 1 1/2 Stunden. Flexion bis zum spitzen Winkel möglich. Patientin setzt den Fuss etwas stark nach auswärts. Tägliche Massage und Gehübungen.

22. März. Flexion des rechten Knies ebenso gut wie links möglich (s. Fig. III). Patientin geht leicht, ohne eine Spur zu hinken. Die Massage wird ausgesetzt.

5. Mai. Patientin wird wieder vorgestellt, geht ebenso leicht wie früher, läuft ebenso gut wie ihre Altersgenossinnen und ist vollkommen frei von Schmerzen.

Der beschriebene Fall ist in ätiologischer, diagnostischer und vor allem wohl in therapeutischer Hinsicht zweifellos interessant. Es handelte sich also um ein 6jähr., im übrigen gesundes Mädchen, das 2 Monate nach einem leichten Falle im Zimmer wegen eines, trotz sachgemässer Behandlung weiterbestehenden Hydrops genu zu mir gebracht wurde. Es war mir sofort klar, dass dieser Hydrops nur den Fingerzeig abgeben konnte für eine andere, seit jenem Fall bestehende Erkrankung des Kniees. Es ist zwar vielfach ein Hydr. gen. nach einem leichten Fall von Autoren beschrieben worden, der sogar Jahre lang angedauert hat, ich glaube jedoch, dass bei näherer Untersuchung solcher Fälle sich herausstellen würde, dass eine, nach einem leichten Trauma entstandene besondere Veränderung des Gelenkes und nicht das Trauma selbst die Ursache für den lange bestehenden Hydrops abgegeben hat. Diese Ansicht, die ich mir aus Beobachtung früherer Fälle gebildet habe, leitete mich auch bei den Untersuchungen der in Rede stehenden Patientin. Wie oft ist schon eine latente Knochentuberculose der Epiphysen manifest geworden nach einem leichten Trauma, und wie lange dauert es zunächst, bis man erkennt,

Digitized by Google

dass der nach dem Trauma entstandene und trotz der Massage nicht weichende Hydr. ein tuberculöser ist. Von vornherein dachte ich auch bei meiner Patientin an etwas derartiges, zumal da sie ziemlich anämisch war. Die Art der Geschwulst, die durchaus nicht jene spindelförmige Gestalt tuberculöser Kniegelenke hatte, sowie das Fehlen jeder Schmerzhaftigkeit der Epiphysen sprach jedoch gegen diese Annahme, ebenso wenig konnte man sich von dem Bestehen etwa eines traumatisch entstandenen Tumors überzeugen, wie sie im Laufe der letzten 10 Jahre in der Zeit der Unfallversicherungen so oft schon beschrieben worden sind; vielmehr lag es nahe, eine bei jenem Falle entstandene intracapsuläre Fractur, bezw. eine Knorpelabsprengung, anzunehmen. Für erstere hätte eine Druckschmerzhaftigkeit des Condylus ext. fem. gesprochen, die ich bei einer Untersuchung constatiren konnte, die aber am nächsten Tage wieder geschwunden war. Dagegen hatte die Annahme einer Knorpelabsprengung, des Entstehens eines freien Gelenkkörpers, viel für sich, da ja das Kind jene charakteristischen Einklemmungserscheinungen in Form von plötzlich auftretenden enormen Schmerzen im Gelenk darbot, die ebenso rasch, wie sie gekommen, wieder vergingen. Nur eins machte mich zweifelhaft in dieser Annahme: das war das jugendliche Alter der Patientin. Es war mir kein Fall bekannt, bei dem in so jugendlichem Alter diese Affection beobachtet worden wäre, ist ja doch der Knorpel in diesem Alter so elastisch, dass er selbst die stärksten traumatischen Einwirkungen ohne Schaden erleiden kann.

Mit Bestimmtheit gab mir immer wieder die Begleiterin der Patientin an, dass sie nach jenem Fall an der Vorderfläche des Kniees eine kleine blutende Stelle gehabt hätte, die mit Heftpflaster beklebt worden sei. Eine kleine Narbe, der Mitte der Patella entsprechend, zeugte noch vom Vorhandensein dieser kleinen Hautverletzung. Das Kind war im Zimmer gefallen, hatte nur einen leichten Fall gethan und trotzdem bald darauf die heftigsten Entzündungserscheinungen gezeigt. Da lag wohl die Annahme sehr nahe, dass bei jenem Fall ein am Boden gelegener Fremdkörper, etwa eine Nadel, in das Gelenk eingedrungen sei, und ich stellte mehreren Collegen gegenüber, die bei der Röntgenaufnahme zugegen waren, die nahezu an Sicherheit grenzende Wahrscheinlichkeitsdiagnose „Nadel im Kniegelenk", wie sie dann auch durch die Aufnahme selbst bestätigt wurde.

Bei der Operation fand ich die Nadel im hinteren medialen Recessus, wie nach der Aufnahme der beiden Photographien auch mit Wahrscheinlichkeit anzunehmen war. Wie war nun die Nadel dahin gelangt? Dass ein directes Eindringen in den Recessus von hinten unmöglich war, brauche ich wohl nicht zu erwähnen. Wenn jene oben erwähnte Narbe über der Mitte der Patella die Eingangspforte war, so sind der Möglichkeiten des Eindringens in den hinteren medialen Recessus zwei: zunächst konnte die Nadel subcutan durch die Contraction der Muskeln medialwärts weiterwandern und von der Seite hinter dem Knochen direct in die hinteren Gelenkpartien eindringen, oder sie konnte neben der Patella von vorn in das Gelenk hinein und quer durch das Gelenk hindurch in den hinteren Recessus

Digitized by Google

gelangen. Wahrscheinlicher erscheint mir die Annahme, dass die Narbe über der Mitte der Patella gar nicht die eigentliche Eingangspforte ist, sondern dass sie an der medialen Ausbuchtung des Gelenkes direct eingedrungen ist. Die Angehörigen der Patientin können sich nämlich nicht genau entsinnen, wo eigentlich die kleine Wunde sich befunden hat, und es ist möglich, dass die Narbe der wirklichen Eingangspforte an der medialen Ausbuchtung so fein ist, dass sie als solche nicht mehr erkannt werden kann, während die vorhandene sichtbare Narbe vielleicht von einer anderen Verletzung herrührt. Sei dem, wie ihm wolle, soviel ist wahrscheinlich, dass die Nadel quer durch das Gelenk hindurch den Weg zwischen Lig. cruc. post. und dem Oberschenkelknochen nach hinten gewandert ist, denselben Weg, den sie rückläufig unter dem Druck der von aussen in den hinteren Recessus eingeführten Kornzange nach vorn nehmen musste. Ob der mediale Meniscus, durch das, zwischen Knochen und Meniscus eindringende Nadelstück von seiner Unterfläche abgelöst worden ist, lässt sich natürlich nicht sagen; es ist aber wahrscheinlich. Interessant ist weiter die Thatsache, dass die Nadel im Gelenk keine Infection gemacht hat; denn die Entzündungserscheinungen, die klinisch und anatomisch festgestellt wurden, sind durch das Vorhandensein eines Fremdkörpers im Gelenk genügend erklärt. Wenn auch die Thatsache, dass Fremdkörper, besonders Kugeln, in Gelenke eindringen können, ohne Eiterungen zu machen, genügend bekannt ist und schon manche Erklärung gefunden hat, so glaube ich, dass doch ein Punkt bisher unberücksichtigt geblieben ist. Das ist nämlich der Umstand, dass die Weichtheile beim Durchdringen des Fremdkörpers die an ihm haftenden Infectionskeime gewissermaassen von ihm abstreifen, und dass diese, auf einen grösseren Weg vertheilt, ungünstigere Bedingungen im Kampfe mit dem Organismus finden, als wenn sie, auf einen Punkt concentrirt, von hier aus in grösserer Menge und Zahl ihre Wirkung ausübten. Ueberdies ist bekannt, dass die um das Gelenk gelegenen Weichtheile Haut, Fascien, Muskeln viel weniger empfindlich gegen Infectionskeime sind, als das Gelenk selbst.

Gerade die Empfindlichkeit der Gelenke gegen Infection machte ja bisher diese Operationen so sehr gefährlich und gefürchtet, und nur derjenige, der die Asepsis vollkommen beherrscht, sollte derartige Operationen unternehmen. Bei der grossen Empfindlichkeit der Gelenke gegen Infection, darf man wohl König ganz besonderen Dank wissen, der in den letzten Jahren immer wieder darauf hingewiesen hat, wie wichtig es ist, bei den Operationen die Hände von den Gelenken fernzuhalten. Uns war diese Forderung keine neue; denn Israel stellt nicht nur bei Gelenk-, sondern bei allen Operationen das Postulat auf, die Hand nicht in die Operationswunde hineinzubringen. Aber nicht allein von der Haut des Operateurs droht der Wunde die Gefahr der Infection, sondern auch von der, die Wunde umgebenden Haut der Patienten; hat doch Brummer in seiner gründlichen und grundlegenden Arbeit „Erfahrungen und Studien über Wundinfection und Wundbehandlung“ fast regelmässig in aseptischen Wunden das Vorhandensein von Bakterien nachgewiesen, die

Digitized by Google

nur aus der Haut stammen können. Da wir diese Möglichkeit der Infection schon lange kennen, so haben wir schon immer Werth darauf gelegt, nach Durchschneidung der Haut, diese durch Tücher absolut sicher von der Wunde abzuschliessen. Nach diesen Grundsätzen verfuhren wir auch bei unserer Arthrotomie. Nur in einem Punkte gingen wir weiter: Zweifellos stellen die Vorbereitungen der Naht: (Einfädeln durch die Finger eines Heilgehilfen, Einspannen der Nadel in den Nadelhalter und Uebergabe der Nadel durch eine zweite Person an den Operateur) eine grosse Gefahr der Infection des Nahtmaterials dar. Von diesem Gesichtspunkte aus, wende ich die in Frankreich allgemein in Gebrauch befindliche Réverdin'sche Nadel an und lasse mir den von dem Assistenten mit 2 Pincetten gefassten Seidenfaden in die Nadel einhängen. Der Seidenfaden wird nur vom Operateur beim Knüpfen angefasst und entgeht so fast sicher der sonst leicht möglichen Infection von Seiten der vielen Hände. Nur so kann ich mir erklären, dass die so grosse Zahl von Seidennähten, die ich zur Naht der Kapsel, Bänder und Fascien versenkte, ohne jede Reaction einheilten. Und so komme ich zum letzten Punkte der an die Operation zu knüpfenden Ausführungen: Die Technik.

Eine absolut exacte Naht ist das Haupterforderniss zur sicheren Wiederherstellung der Functionen des Gelenkes nach Durchschneidung sämmtlicher Bänder. Diese Exactheit der Naht lernten wir zweifellos bei der heute so häufig angewandten Naht der Därme. Ich verlangte in diesem speciellen Falle, dass nach Anlegung der Naht einer Schicht, z. B. der Kapsel, die Schnittlinie als solche nicht mehr zu erkennen war. Die Voraussetzung, dass die Ränder des Schnittes so tadellos sich treffen, ist natürlich, dass man nur sicher correspondirende Theile miteinander verbindet. Wesentlich dürfte noch sein, dass ich es strengstens vermied, dass eine Naht ins Gelenk selbst zu liegen kam. Es handelte sich dabei hauptsächlich um die Naht, des von seiner Unterfläche abgelösten Meniscus, den ich trotz der guten Erfolge, die die Exstirpation geben soll, nicht entfernen wollte. Schliesslich komme ich noch zu einem Punkte, der hier besprochen werden muss. Wie Bruns in seiner Arbeit „Die Luxationen der Semilunarknorpel des Kniegelenkes“ (Beitr. z. kl. Chir. IX) berichtet, hatte er bei der Exstirpation von abgelösten Semilunarknorpeln gute Resultate. Abgesehen davon, dass jede Entfernung eines physiologisch wichtigen Organs, wenn möglich, zu vermeiden ist, kann man hie und da aus kurzen Bemerkungen der Autoren, doch auf eine gewisse Schädigung der Patienten schliessen, wenn auch ihr Zustand nach der Operation ein unvergleichlich besserer wurde, als er es vorher war. So schreibt Bruns z. B. von einem Patienten, dass die Bewegung des Kniegelenks 3 Wochen nach der Operation schmerzlos und frei war, „nur kann der Operirte nach längerem Sitzen zuweilen das Bein nicht plötzlich, sondern nur langsam strecken“, und Vollbrecht[1]) theilt uns mit, dass die Erfolge nach der Exstirpation der Menisci gut waren, dass jedoch die Diensttauglichkeit der betreffenden Mannschaften

1) Vollbrecht, Ueber umschriebene Binnenverletzungen der Kniegelenke u. s. w. Beitr. zur klin. Chirurgie. Bd. XXI.

Digitized by Google

mehr oder weniger aufgehoben war. Nach diesen Erfahrungen dürfte es in Zukunft wohl richtiger sein, die auch von englischer Seite ausgeführte Naht des Meniscus als die Normaloperation bei der Loslösung und bei der Luxation des für die Mechanik des Kniegelenks so wichtigen Meniscus zu bezeichnen. In unserem Falle speciell halte ich es für nicht ganz ausgeschlossen, dass die Loslösung des Meniscus erst während der Operation stattgefunden hat und demgemäss waren wir um so weniger zu einer Exstirpation des Meniscus berechtigt. Wie dem auch sei, das „nil nocere" muss die Hauptforderung bei den chirurgischen Operationen sein und bleiben.

Von diesem Standpunkte aus ist auch die Frage der Indicationsstellung bei derartigen Operationen leicht beantwortet. Wir werden, auch wenn uns die Röntgendurchleuchtung das Vorhandensein eines Fremdkörpers in einem Gelenk sicher gestellt hat, noch lange nicht zum Messer greifen, wenn der Fremdkörper gar keine Erscheinungen macht. Andererseits sind wir bei einem lange bestehenden Hydrops nach einem Trauma, selbst wenn uns die Röntgendurchleuchtung nichts Positives ergiebt (dass sie oft im Stiche lässt, hat auch König wieder auf dem letzten Chirurgencongress mit Recht hervorgehoben), und bei Vorhandensein von zuweilen auftretenden Einklemmungserscheinungen berechtigt und verpflichtet, unter dem Schutze der Asepsis und mit Hilfe einer gut ausgebildeten Technik die Arthrotomie zu machen, um den Patienten von seinen Beschwerden zu befreien und vor weiteren Schädigungen zu bewahren. Suchen wir im Speciellen nach einer ins Gelenk eingedrungenen Nadel, so sind wir eventuell verpflichtet, das Gelenk breit zu eröffnen und nach der Nadel systematisch zu suchen, die sich bekanntermaassen so oft in die entlegensten Winkel der Gelenke versteckt. Es ist mir durch private Mittheilung ein Fall bekannt, wo man durch zweimalige Arthrotomie die durch Röntgenphotographie sichergestellte Nadel im Kniegelenk nicht fand, weil man es nicht wagte, das Gelenk breit zu eröffnen und systematisch abzusuchen. Der Fall endigte mit vollkommener Steifigkeit des Gelenks. Die Berechtigung zur Eröffnung eines Gelenkes, um einen Fremdkörper zu entfernen, giebt sogar Dementjew zu, der nach seinen und v. Bergmann's Erfahrungen im russisch-türkischen Kriege a priori dem Liegenlassen der Fremdkörper in Knochen und Gelenken das Wort redet, wenn sie keine Erscheinungen machen, oder wenn man in Folge äusserer Verhältnisse nicht im Stande ist, die für derartige Operationen nothwendige Asepsis auszuüben.

Das Ergebniss der an unserem Fall gemachten Beobachtungen wäre demnach folgendes:

1. Ein im Anschluss an ein Trauma entstandener und trotz entsprechender Behandlung lange bestehender Hydrops eines Gelenkes muss uns auf eine besondere, im Gelenk bestehende Anomalie hinweisen.

2. Die Entfernung von Fremdkörpern aus Gelenken ist, wenn sie Erscheinungen machen, dringend geboten und muss eventuell durch breite Eröffnung des Gelenkes

Digitized by Google

mit Durchschneidung der Bänder und systematischer Absuchung des Gelenks ausgeführt werden.

3. Die Voraussetzung dazu ist eine sichere Beherrschung der Asepsis (Operiren mit Instrumenten und nicht mit den Händen) und der Technik (exacte Naht).

4. Bei der traumatischen Ablösung des Semilunarknorpels von der Unterfläche ist seine Annähung an die Gelenkkapsel als die Normaloperation zu bezeichnen.

Nachtrag.

Während der Correctur dieser Arbeit erschien in Nr. 36 des Centralblatts f. Chirurgie König's Mittheilung „Aseptik der Hände? Operation ohne directe Berührung der Wunde mit Finger und Hand", in der er angiebt, dass es möglich ist, fast sämmtliche Operationen ohne directe Berührung der Hände mit der Wunde auszuführen und bringt als sehr prägnante Beispiele den Schmied, den Gold- und Silberschmied, die gezwungen sind, „eine grosse Anzahl ihrer Kunstleistungen durch Instrumente zu vollführen".

Litteraturverzeichniss.

Janeway, S., Removal of a portion of a needle from the knee-joint. Rev. Med. Reporter. p. 56. 1871.

Mignot, L'Union. 1873.

Strokes, W., Notes on extraction of foreign bodies. Med. Press and Circ. 1877.

Riedel, B., Ueber das Verhalten vom Blut, sowie von indifferenten und differenten Fremdkörpern in den Gelenken. Zeitschr. f. Chirurgie. XII.

Fränkel, A., Ueber die Bedeutung von Fremdkörpern in Wunden. Wiener Woche. 1888.

Lauenstein, Zur Frage des Dérangement interne des Kniegelenks. Deutsche med. Wochenschr. 1890.

Dementjew, Ueber die Einheilung von Fremdkörpern in Knochen und Gelenken. Deutsche Zeitschr. f. Chirurgie. Bd. XVI. S. 517.

Riedel, Subluxation d. Menisc. ext. gen. Langenbeck's Archiv. 1890.

Derselbe, Subluxation d. Menisc. ext. gem. Langenheck's Archiv. S. 411.

Messner, Ueber das sogen. Dérangement interne der Gelenke. Berliner Klinik. Heft 65. 1892.

Benedikt, Wiener med. Blätter. 1898.

C. Hueter, Notizen a. d. Praxis d. chir. Poliklinik. Arch. f. klin. Chir. IX.

Buntze, Ueber d. Entfernung fremder Körper im Kniegelenk. Hospitals Tidende. 60.

Fischer, Beiträge zur Aetiologie. der Gelenkmäuse. D. Zeitschr. f. Chir. XII.

Riedel, Einige Gelenkpräparate. Arch. f. klin. Chirurgie. Bd. XLI.

Reichard, Ueber eine mit Hülfe Röntgen'scher Strahlen ausgeführte Fremdkörperentfernung. Berliner klin. Wochenschr. XXXIII. 26.

Vollbrecht, Ueber umschriebene Binnenverletzungen des Kniegelenks u. s. w. Beitr. z. klin. Chirurgie. XXI. 1.

Bruns, Die Luxation der Semilunarknorpel des Kniegelenks. Beitr. z. klin. Chirurgie. IX. 2.

König, Lehrbuch der Chirurgie. 7. Aufl. Berlin 1900. — Zur Technik der Gelenkoperation. Verh. d. D. Ges. f. Chir. 1900.

Digitized by Google

XV.

Die Osteomyelitis traumatica purulenta cranii.

Klinischer Bericht (Schluss)

von

Prof. Dr. H. Fischer, Berlin.

(Mit 1 Abbildung.)

4. Folgezustände am Gehirne.

Die Gehirnmasse erfuhr unter dem ostitischen Knochen auch verschieden schwere Veränderungen:

Der Gehirnbrand. Er war ein sehr seltenes Ereigniss und ausnahmslos mit Durabrand verbunden. Unter dem kranken Knochen lag ein begrenztes, oder auch umfangreiches (Beob. 97b) Stück der Rinden- und Marksubstanz, ja zuweilen ein ganzer Hirnlappen (Beob. 97b), besonders der temporale, in einen stinkenden, chokoladenfarbenen Brei, der keine organische Structur mehr erkennen liess (Beob. 92), verwandelt, oder bereits in Form eines bräunlichen, unförmlichen Klumpens von Jauche durchtränkt gelöst. Die welke, weiche, missfarbene Dura hing wie ein lederner Deckel daran, theilweis oder schon ganz aus ihren Verbindungen gelöst. Entleerte man den Inhalt des Brandherdes, so trat die unregelmässige Brandhöhle, deren fetzige, zerrissene, blutig durchtränkte Wandungen unter dem Wasserstrahle flottirten, zu Tage. Um den Brandherd zog sich ein schmaler Ring rotherweichter, mit punktförmigen Hämorrhagien reichlich durchsetzter Gehirnsubstanz und hieran schloss sich wieder ein breiterer gelblich ödematöser, mit spärlichen Blutpunkten versehener. Das Oedem erstreckte sich meist noch weithin durch die Hemisphäre. Es unterliegt wohl keinem Zweifel, dass der Gehirnbrand, wie alle andern Brandformen, durch Ernährungsbeschränkung, resp. Unterbrechung der Blutzufuhr zu Stande kommt. Wie geschieht das aber bei der Ostitis purulenta? Embolische und thrombotische Vorgänge an den Arterien waren in unseren Fällen nicht mehr nachweisbar. Desshalb könnten sie aber

Digitized by Google

doch bestanden haben und mit den Gefässen zerstört sein. Wenn sie auch an den grösseren Arterien vermisst wurden, so konnten sie doch an den kleineren vorhanden gewesen sein. Wenn sie aber auch nicht dagewesen sein sollten, so vermochten doch die entzündlichen Vorgänge am Knochen und an den Gehirnhäuten beträchtliche Hindernisse für die freie arterielle Blutzufuhr zum Gehirne zu setzen, wenn sie zu Verwachsungen der Gehirnhäute mit dem entzündeten Knochen und dem Gehirne führten, so würden ihre schon durch die Contusion blutig durchtränkten, also wesentlich widerstandsloser gewordenen Gewebe noch mit den Producten der Entzündung überschwemmt. Die Sectionen wiesen aber solche entzündlichen Verwachsungen ausnahmslos nach. Dazu kam noch eine Thrombose der Venen, welche wir niemals im Gehirne und seinen Häuten vermissten. Sie setzte ein in der Grösse seiner Wirkung meist sehr verkanntes Hinderniss in der Ernährung des Gehirns, besonders wenn die unterbrochene Abfuhr mit einer mangelhaften Zufuhr arteriellen Blutes verbunden war. Schellmann hatte bei einem Hunde am 11. April den Sinus longitudinalis blossgelegt, angeschnitten, und die Blutung durch Einlegen von Pressschwamm gestillt. Nach Anlegung einer Naht wurde ein Verband mit Leinwandcompressen gemacht:

Der Hund befand sich an den beiden ersten Tagen, nach deren Ablauf man den zur Tamponade eingelegten Schwamm entfernte, vollkommen wohl, fing aber am 3. Tage an still zu werden, er frass nicht mehr recht, hatte trübe Augen, heisse Nase, Kopf und Maul waren bedeutend geschwollen. Er verendete schliesslich am Ende des 5. Tages. Die Section, die sogleich nach dem Tode gemacht wurde, ergab Folgendes: Unter der Haut eine grosse Menge Eiter, das Pericranium in weitem Umfange entzündlich afficirt. Aus der Trepanöffnung ragte ein dicker, schwarzbrauner Schwamm, in welchem man geronnenen Blutfaserstoff, Blut- und Eiterkörperchen nachweisen konnte. Die diploëtischen Venen rings um die Oeffnung mit dunklem, aber nicht geronnenem Blute gefüllt. Die Dura mater, in ihrer ganzen Ausdehnung mit den Knochen verklebt, war stark injicirt, mit kleinen Ecchymosen durchsetzt, verdickt, durchfeuchtet, getrübt und an der Trepanöffnung fest mit den Rändern verwachsen. Hier bestand ausserdem noch eine Verwachsung mit den anderen Häuten und zwischen diesen und dem Gehirn, so dass keine Trennung, wie sonst allerwärts, möglich war.

Die Pia mater der convexen Hirnoberfläche hatte an der Entzündung Antheil genommen, denn sie zeigte sich lebhaft injicirt, mit Exsudat infiltrirt, verdickt, weich, die freie Fläche mit flockiger, gelblicher Exsudatmasse bedeckt, wesshalb die Gyri durch die letztere verklebt und die Subarachnoidealräume gefüllt erschienen. Die Arachnoidea getrübt und mit der Dura mater verklebt. Das Gehirn war unmittelbar unter der Trepanöffnung in einer Tiefe von beinahe $^1/_2$ Zoll in einen dunkelbraunen Brei verwandelt, in welchem man Fettzellen, Blut- und Eiter-

Digitized by Google

körperchen fand. Die Rindenschicht des Gehirns erschien in der oberflächlichen Lage in weiter Ausdehnung roth, erweicht und linkerseits mit capillaren Apoplexien. Die Ventrikel enthielten eine geringe Quantität seröser Flüssigkeit.

Der oben erwähnte Blutschwamm stand in Verbindung mit dem Thrombus, der den Sinus longitudinalis superior ausfüllte und der mit dem in dem Sinus transversus sinister sich befindenden zusammenhing. Auch die Anfänge einiger in den Sinus longitudinalis einmündenden Venen waren durch Blutgerinnsel verstopft, im Uebrigen mit flüssigem Blute gefüllt, welch' Letzteres auch für die anderen Sinus gilt. Der Thrombus bestand zum Theil aus geronnenem Blutfaserstoff, zum Theil aus Eiter- und Blutkörperchen, von denen Erstere sehr reichlich vorhanden, Letztere theils zerfallen, theils noch unverändert waren. Die Wände des verletzten Sinus waren injicirt, mit flockigen Massen bedeckt und ausserordentlich zerreisslich.

Ich nehme an, dass in der Beobachtung 92 der von Schellmann experimentell hergestellte Vorgang sich abgespielt hat. Einen sehr grossen Brandherd fanden wir im nachfolgenden Falle:

Beobachtung 97 b. Ostitis purulenta; Pachymeningitis; Gehirnabscess, convulsivische Anfälle; eigenartige Gehirnstörungen; Thrombophlebitis sinuum mit Fieberanfällen.

Hosemann, aufgenommen am 28. November 1865. Patient wurde in das Gesicht geschlagen und fiel nach hinten auf den Hinterkopf. Hier fand sich ein Hämatom, das vereiterte mit Blosslegung des Schädelknochens (Uebergang der Seitenwandbeine in das Hinterhauptsbein). Der Wundverlauf bot, obgleich Eiterung eintrat, anfänglich keine wesentlichen Störungen dar. Vom 22. December erst klagte Patient über heftige Kopfschmerzen. Auffallend war eine starke Anschwellung und Füllung der Venen an der Stirn und am Ohre, ein deutliches Oedem hinter dem Ohre. Pat. fieberte: Temperatur Morgens 39,0° C., Abends 39,5° C. Am 10. und 11. Januar traten die ersten Schüttelfröste mit Umnachtung des Sensorium ein. Als Patient am 12. Januar aufstand, fiel er nach der linken Seite um. Beim Versuche zu gehen, taumelte er stets nach links in einem Bogen. Er machte dabei ausgesprochen ataktische Bewegungen der Beine. Auch war er Nachts nach der linken Seite aus dem Bette gefallen. Bemerkenswerth erschien auch eine Abstumpfung der Sensibilität auf der linken Seite. Gefühlseindrücke wurden falsch localisirt. Stiche auf dem Arme wollte er am Beine fühlen, die am Oberschenkel auf dem Fussrücken u. s. w. Am 13. Januar beobachteten wir den ersten epileptiformen Anfall von 10 Minuten Dauer. Die Convulsionen betrafen besonders die linke Körperhälfte. Bewusstsein im Anfall erloschen. Das Stadium comatosum hatte eine Stunde Dauer. Nachts 1/2 3 Uhr trat ein ähnlicher epileptiformer Anfall ein. 14. Januar Morgens war der linke Facialis paretisch. Ein Gehversuch fiel wieder so aus wie der am 12. Januar. Am 14. Januar klagte er über Nackenschmerzen. Die Nackenmuskeln waren contrahirt. Jede Bewegung des Kopfes empfindlich. Abends und am 15. Januar epileptische Anfälle. Am 15. Januar

Digitized by Google

linksseitige Extremitäten-Lähmung. Icterus. Im Urin Eiweiss und Gallenfarbstoffe. Abends trat ein heftiger Fieberanfall ein (Maximaltemperatur 42,1° C.). Am 16. und 17. Januar mehrere convulsivische Anfälle; in der Zwischenzeit Coma. 17. Januar Abends Tod.

Section: Auf beiden Seiten der Sutura sagittalis zeigten die entblössten Ossa parietalia deutlich umschriebene, missfarbige Stellen, 4 cm lang und 2 3/4 cm breit, welche sich an der Innenfläche ebenso markirten. An diesen Stellen findet sich auf der Dura mater ein dicker, eitriger Belag, welcher den Sinus longitudinalis 4 cm lang einschliesst. Dieser ist in seinem hinteren Theile ganz mit puriformen Massen gefüllt. Rechts zwischen Dura und Pia eine die ganze Hemisphäre umhüllende eitrige Schicht, die Pia ganz eitrig infiltrirt bis zur unteren Fläche des Vorderlappens. Mitten in diesen Eiterschichten, 1 cm von der grossen Längsfurche zwischen Vorder- und Hinterlappen eine kleine Oeffnung in der Pia, aus der eine übelriechende, missfarbige, fetzige Masse hervorragt. Die ganze Hirnoberfläche fluctuirt an dieserStelle. Diese Oeffnung führt in eine faustgrosse Höhle, die von ähnlich fetzigen, grünlich-gelblichen, nekrotischen Hirnmassen ausgefüllt ist, deren Wandungen mit Fetzen behangen eine dünne, schiefrige Schicht bildet. Die Höhle reicht bis zur Decke der Seitenventrikel. Metastatische Herde in den Lungen. Grosser Milztumor mit einem metastatischen Herde. Parenchymatöse Nephritis, Ductus choledochus normal weit, offen, im linken Leberlappen ein wallnussgrosser Abscess.

Diese Beobachtung bietet viel Besonderes. Alle Zeichen liessen auf einen Abscess im Kleinhirn schliessen, besonders die Nackenstarre, der ataktische und Reitbahn-Gang, der Genickschmerz. Sie waren aber Fernwirkungen eines Grosshirn-Hinterlappen-Brandherdes. Wie er entstanden ist, lässt sich schwer sagen. Neben den eigenartigen Störungen der Bewegung fällt die contralaterale Sensibilitätslähmung auf, die physologisch schwer zu deuten ist. Neben der Anästhesie bestand auch Allocheirie. Biermer hat schon einen Gehirnabscess beschrieben, bei dem an der gekreuzten Seite applicirte Reize auf der andern empfunden wurden.

Es ist die Frage, ob die endocraniellen Eiterungen als eine Folge der Ostitis purulenta, oder als die eines Durchbruchs des Brandherdes in die Cavitas serosa, wie ihn die Section nachwies, aufzufassen waren. Mir scheint der erste Vorgang der wahrscheinlichere zu sein, da die Ostitis purulenta cranii schon so weit vorgeschritten war, dass sie erfahrungsgemäss endocranielle Eiterungen vermittelt. Dann lehrte dieser Fall, dass auch durch die Producte einer jauchigen Ostitis eine Encephalitis gangränosa in einer contusionirten, also blutig durchtränkten und schon mangelhaft ernährten Hirnpartie (Gehirnbrand) erzeugt werden kann. Dafür scheint auch die nachfolgende Beobachtung zu sprechen.

Digitized by Google

Beobachtung 98. Osteophlebitis. Pachymeningitis gangraenosa. Phlebitis im Sinus longitudinalis. Gangraena cerebri. H. Brugmann. Fall gegen die Stirn in einem epileptischen Anfalle. Gequetschte Wunde mit stark zerrissenen, blutunterlaufenen Rändern von 2 1/2 cm Länge, auf der rechten Stirnhälfte mit Blosslegung des Periost. Sie war stark verunreinigt. Patient ging erst am 3. Tage nach der Verletzung zu. Die Wunde eiterte stark, der Knochen lag entblösst in ihrem Grunde, unter der Galea fand sich eine Eiterretention. Temperatur 39,2° C. Abends. Es wurde eine ergiebige Spaltung und ein feuchter Verband mit Kali hypermanganicum Lösung (1 : 100) angelegt. Trotzdem verschlechterte sich das Allgemeinbefinden. Das Fieber nahm zu, die Eiterung wurde profuser, das blossliegende Stirnbein sah sehr unrein und trocken aus. Am 7. Tage nach der Verletzung fanden sich heftige Kopfschmerzen und Erbrechen, am 8. Tage trat ein Krampfanfall und linksseitige Lähmung ein; sehr hohes Fieber; typhöser Zustand; icterische Färbung. Am 10. Tage beobachteten wir einen Schüttelfrost. Nach demselben wurde der Patient soporös. Am 11. und 12. Tage zeigte sich wieder plötzlich eine beträchtliche Temperatursteigerung, auch ein Krampfanfall. Am 13. Tage trat im Coma der Tod ein.

Bei der Section fand sich ausser einer weit verbreiteten Phlegmone der Weichtheile und einer umfangreichen Ostitis purulenta am rechten Stirnbeine ein extraduraler Abscess von der Grösse eines Zwei-Thalerstücks. Während an den Rändern noch ein dicker Eiterbelag sich fand, war die Mitte mit einem jauchig-brandigen Brei bedeckt. Bei einem Versuche, die Dura abzulösen, fand sich eine Verwachsung derselben mit den weichen Hirnhäuten und mit dem Gehirn unter dem kranken Knochen. Bei der gewaltsamen Trennung eröffnete sich ein Brandherd im Stirnlappen des Gehirns, der 1/2 Zoll Tiefe und 1 1/2 Zoll Umfang hatte, und dicht neben dem mit eitrig-jauchigen Thromben erfüllten Sinus longitudinalis lag. Sein Inhalt war ein stinkender, brauner Brei. Die Brandhöhle hatte eine unregelmässige Gestalt, ihre Wandungen waren sehr zerfasert und flottirten bei aufgegossenem Wasser. Von hier aus erstreckte sich Oedem durch die erweichte Gehirnmasse. Die in den erkrankten Sinus einmündenden Hirnvenen waren mit einem eitrigen Brei erfüllt. Von den Arterien war kein sicheres Bild mehr zu gewinnen.

Beschränktere Necrosen des Gehirns fanden wir häufiger in Rindenabscessen, deren Eiter grössere oder kleinere Fetzen abgestorbener Gehirnsubstanz in grauer, ödematös trüber Beschaffenheit und ohne eine Spur organischer Structur beigemischt waren.

Der Gehirnbrand war ein schnell tödtliches Ereigniss. Er trat durch characteristische Symptome im Krankheitsbilde, das ganz von den Zeichen der Sepsis beherrscht war, nicht mehr hervor.

2. Der ostitische Hirnrindenabscess

war kein seltener Begleiter der Ostitis traumatica purulenta. Der eitrigen Leptomeningitis folgte gern eine Encephalitis der Hirnrinde:

Digitized by Google

das heisst eine oedematöse Durchtränkung, eine kleinzellige Infiltration und ein moleculärer Zerfall der Rindensubstanz, von einem ödematös-hämorrhagischem Ringe umgeben. Zuweilen fanden wir stärkere blutige Suffusionen dabei in der Rindensubstanz (Encephalitis rubra). Daraus entstanden aber die Rindenabscesse, von denen ich hier spreche, nicht, sie gingen vielmehr aus einer purulenten Infection von Rindencontusionsherden durch extradurale- und Pia-Abscesse hervor. Meist liess sich der Weg, den diese genommen, auch deutlich nachweisen. Selten erreichte der Abscess eine besondere Grösse oder Tiefe. Zuweilen fanden sich mehrere nebeneinander oder um einen etwas grösseren gruppirt. Sie enthielten einen dicken Eiter, mit Blutcoagulis untermischt und meist reich an Kokken. In ihren unregelmässigen, zottigen Wandungen fanden sich Ecchymosen. Die Rindensubstanz in der Nachbarschaft war roth erweicht, ödematös.

Der ostitische Hirnrindenabscess kann ganz symptomlos verlaufen, wenn er sich in physiologisch indifferenten Schichten entwickelt (siehe Beob. 58). That er dies aber in der Nähe der Rindencentra, so machte er Ausfalls- oder Reiz-Erscheinungen, doch wurden diese wieder durch die Zeichen der Knochen- und Hirnhauteiterung, auch wohl durch die der eitrigen Thrombophlebitis, welche daneben bestanden, so verdeckt, dass die Diagnose im Leben unmöglich war, wie z. B. in der nachfolgenden Beobachtung:

Beobachtung 99. W. Mann. Beilhieb gegen das linke Scheitelbein; Ostitis cranii purulenta. Extraduraler Abscess; Piaabscess; Rindenabscess.

Vom behandelnden Arzte habe ich folgende Notizen erhalten: Verletzung im Streite mit dem Bruder. Gequetschte Wunde 2″ lang mit Entblössung des Scheitelbeins. Lange und tiefe Commotio cerebri. Wunde verunreinigt, nicht durch Naht geschlossen, eiterte. Vom 5. Tage ab Fieber. Patient klagte viel über Kopfschmerzen, wurde einsilbiger, sprach bald garnicht mehr und hatte beim Aufrichten Erbrechen. Der Knochen wurde durch eine phlegmonöse Eiterung immer weiter entblösst und sehr missfarben. Vom 9. Tage ab sehr hohes Fieber, somnolenter Zustand. Am 10. und 12. Tage wiederholte convulsivische Anfälle, die im Facialis begannen, dann im Beine, zuletzt im Arme rechterseits auftraten und mit einem tiefen Coma endeten. Danach Parese des rechten Facialis und der rechten Extremitäten; am schwächsten im Beine. Am 14. Tage convulsivische Anfälle in Suiten. Abends Tod im Coma.

Im gerichtlichen Sectionsprotokolle, das mir zur Revision vorlag und mich zur Anfrage an den behandelnden Arzt bestimmte, wurden als Befunde notirt: Phlegmone der Kopfhaut, eitrige Ostitis von dem Umfange eines Thalers, ein ebenso grosser extraduraler und subduraler Abscess, Verwachsungen zwischen Dura, Pia und Gehirn, ein wallnussgrosser Abscess in der linken Gehirnrinde unter dem extraduralen Abscesse, in

Digitized by Google

nächster Nähe der Rindencentra, der sich bis an die Marksubstanz erstreckte und beim Abziehen der Pia entleert wurde. In dem Eiter und an den Wandungen fanden sich Blutgerinnsel und Blutungen. Die Abscesshöhle war unregelmässig, ihre Wandungen zerfasert, die benachbarte Gehirnsubstanz geröthet.

3. Der ostitische Markabscess.

Pathogenetisches. Seltener zwar als die eitrige Meningitis (pus en lames der Franzosen) fand sich im Laufe der Ostitis purulenta der Gehirnabscess (pus en foyer der Franzosen), doch zeigt meine Statistik, dass er auch noch bei ihr ein häufiges Ereigniss war. Da es sich bei der Ostitis purulenta um sehr acute Processe handelte, so erscheint diese Thatsache um so bemerkenswerther, da die Ohrenärzte festgestellt haben, dass Gehirnabscesse bei chronischen Eiterungen in der Nähe des Gehirns weit häufiger sind, als bei den acuten. Unter 2650 acuten otitischen Eiterungen fand Jansen nur einen (= 0,03 %), unter 2500 chronischen aber 6 (= 0,24 %) Gehirnabscesse. Bei meinen Beobachtungen aber folgte der acuten ostitischen Eiterung der Hirnabscess in 23 % der Fälle. Der Grund dafür ist nicht darin zu suchen, dass der ostitische Markabscess aus purulent inficirten Contusionsherden hervorging, denn um solche konnte es sich dabei nicht handeln, weil Contusionsherde der Marksubstanz sich nur bei den schwersten Schädelzertrümmerungen finden, nicht nach relativ leichten Schädelcontusionen, um die es sich in unseren Fällen handelte. Es kann sein, dass die Menge und Malignität des septischen Giftes, welches von der ostitischen Eiterung erzeugt, plötzlich die Schädelhöhlen überfluthet, die otitische weit überragt, wichtiger aber für die Pathogenese des ostitischen Markabscesses schien mir die Thatsache, dass bei der ostitischen Eiterung der extradurale Abscess fast niemals fehlte, bei der otitischen dagegen öfter. Nach Körners und Jansens Zusammenstellungen war bei dieser der Knochen unter 149 Fällen in 123 nur bis zur Dura erkrankt, 9 Mal nicht bis zur Dura und 17 Mal gesund. Welche Rolle spielte aber derExtradural- und Piaabscess bei der Pathogenese des ostitischen Markabscesses?

Fieschi injicirte Staphylokokken in die Carotis. Bei 40 Thieren entstanden danach Gehirnabscesse. Die Thiere starben wenige Tage nach dem Eingriffe. Bei der Section fanden sich verschieden grosse Abscesse regellos über das ganze Gehirn verbreitet (nur das Cerebellum war verschont).

Spitzka hat durch Experimente nachgewiesen, dass die Gehirnsubstanz zur primären Eiterung nicht prädisponirt ist, denn sehr schmutzige Injectionen in dieselbe wurden ohne Schaden vertragen

Digitized by Google

Nur der directe Import lebendigen eitrigen Infectionsmaterials scheint also Markabscesse zu bedingen. Dass die extraduralen und Pia-Abscesse davon hinreichende Massen erzeugen, unterliegt wohl keinem Zweifel, ebensowenig, dass dieser Eiter qualitativ sehr infectiös ist. Der gangbarste Weg, den die Eiterinfectionen der weissen Markmasse nehmen, verläuft wohl in den perivasculären Einscheidungen. Jesoniek fand bei der Meningitis purulenta sowohl die His'schen (perivasculären) als auch die adventitiellen (Virchow-Robin'schen) Lymphräume oder Lymphscheiden der Gehirngefässe mit Eiter erfüllt. Auch von dem extra- und subduralen, und besonders dem Piaabscesse zogen solche eitrigen Fasern ins Gehirn. Vor ihm hatte schon Golgi beobachtet, dass bei der Meningitis die perivasculären Lymphräume weit über die Grenze der Entzündung hinaus mit Lymphzellen gefüllt und durch locale Anhäufung solcher knollig angeschwollen waren. Das gilt nicht bloss für die Venenscheiden, Adams und Macewen stellten auch fest, dass sich aus den extraduralen und Piaabscessen eitrige Processe auf die Adventitia der Arterien fortsetzten und Gruber fand bei einer eitrigen Otitis Lockerung und eitrige Infiltration der Adventitia der Carotis, auch Eiterdepots in dieser.

Der Beweis, dass Gehirnabscesse von den Weichtheil- und Knocheneiterungen aus auf embolischem Wege zu Stande kommen, ist selten erbracht. Wahrscheinlich ist dieser Vorgang aber in hohem Grade, denn wir wissen ja aus den schönen Untersuchungen Zehenders, dass Lungenpigmente bis ins Gehirn getragen und dort fixirt werden, dass somit das Gehirn für embolische Processe offen steht. Da die Venen der Diploë und die intracraniellen klappenlos sind, so wird sich, sobald sie durch Thrombosen verschlossen werden, nach den Untersuchungen von Reklinghausens ein rückläufiger Blutstrom in ihnen entwickeln. Mit ihm könnten infectiöse Massen aus den zerfallenden Knochen-, Dura- und Piavenen in die Gehirnsubstanz gelangen und hier metastatisch-embolische Abscesse setzen. Eine keilförmige Gestalt bekommen diese in der weichen Markmasse nicht. Ferner hat Weigert gezeigt, dass aus benachbarten Eiterherden Kokken durch die Gefässwand dringen, einen feinen Belag auf der Intima erzeugen und so weiter in den Blutstrom verschleppt werden. Endlich könnte sich die Sinusphlebitis auch rückläufig in die kleinen Gehirnvenen fortsetzen und durch perivasculäre Eiterungen in Folge dieser Gehirnvenenphlebitis ein Gehirnabscess vermittelt werden. Wir haben einen solchen Vorgang zwar nicht beobachtet. So stehen überall vasculäre Bahnen zur Infection der Gehirnmasse aus den Eiterherden offen.

Digitized by Google

Da ferner das Gehirn sehr häufig mit den Gehirnhäuten unter Eiterherden verwachsen ist, wie wir gesehen haben (z. B. in der Beob. 11, 102, 104), so kann auch ein directes Ueberkriechen zelliger Elemente, geladen mit lebendigem Infectionsmateriale, aus den Eiterherden in die Gehirnmasse stattfinden. Weshalb dabei die Rinde verschont bleibt, ist schwer zu sagen. Sie ähnelt darin dem Knorpelgewebe.

Die Nervenbahnen, welche so häufig von aussen her Eiterungen in die Basis cerebri importiren, kommen als directe causale Momente bei ostitischen Markabscessen nicht in Betracht, weil sie äussere Eiterungen doch nur bis in die Gehirnhäute leiten können.

Auch nach Berücksichtigung aller dieser eben beschriebenen Wege, auf denen sich die ostitischen Eiterungen bis in das weisse Marklager verbreiten konnten, blieb immer noch ein guter Theil der ostitischen Gehirnabscesse pathogenetisch dunkel.

Beobachtung 100. Ostitis purulenta. Verwachsungen der Hirnhäute unter sich, mit dem Knochen und dem Gehirne. Abgekapselte Dura- und Piaabscesse. Diffuse basale Meningitis. Grosser Hirnabscess. Einbruch desselben in die Ventrikel.

Färber Paulick, 54 Jahr alt, rec. 5. März 1865 mit einer gequetschten Stirnwunde, $1^1/_2$ " lang, in der der Knochen entblösst lag. Die Wunde heilte ohne Störung, so dass Patient schon am 20. März entlassen werden konnte. Er nahm seine Arbeit wieder auf. Am 27. März kehrte Patient aber ins Hospital zurück, weil die Wunde wieder aufgebrochen war und stark eiterte. Es fand sich eine phlegmonöse Infiltration der Kopfschwarte. Diese war weithin vom Knochen, der trocken und missfarben aussah, abgelöst. Die Percussion dieser Knochenpartie erzeugte Schmerzen. Die Eiterung war sehr profus, übelriechend. Patient fieberte (Abendtemperatur 39° C.) und hatte keinen Appetit. Seine wesentlichste Klage bildeten Kopfschmerzen, die ihm die nächtliche Ruhe raubten. Sein Gang war taumelnd, beim plötzlichen Aufrichten trat Erbrechen oder Würgen ein. So ging es bis zum 1. April. Trotz vielfacher Incisionen schritt die Phlegmone capitis fort; grössere Brandfetzen des Bindegewebes stiessen sich ab. Das continuirliche Fieber stieg Abends auf 40,5° C. Nachts delirirte Patient. Er ass nichts, nur trinken wollte er. Die Sclerae waren leicht icterisch. Am Tage lag er meist im Halbschlafe, aus dem er öfters aufschrie. Am 3. April hatte Patient Morgens einen Krampfanfall, in dem er ganz bewusstlos wurde. Die Zuckungen begannen im Gesichte und gingen auf die Extremitäten über. Im Anfalle Secessus inscii. Nach halbstündigem Anfalle trat tiefer Schlaf ein. Diese Anfälle wiederholten sich drei Mal hintereinander. Abends zeigte sich der linke Facialis gelähmt. Am 4. April, nach einer sehr ruhigen Nacht, konnte man die Facialislähmung kaum noch feststellen. Patient war sehr wenig besinnlich und lag im Sopor, that aber, erweckt, was man ihm befahl. Der Icterus trat auch auf der Haut hervor. Am 6. April zwei Krampfanfälle. Nach denselben deutlichere

Digitized by Google

Lähmung des Facialis und der linksseitigen Extremitäten. Temp. Morgens 40,3° C., Abends 40,9° C. Pulsfr. 120. Am 7. April den ganzen Tag hindurch soporöser Zustand. Am 8. April zwei lange epileptische Krämpfe, die in der gelähmten Seite begannen. Halbseitige Lähmung vollständig geworden. Im Urin Eiweiss und Gallenfarbstoff. Caput obstipum nach links, starke Contraction der Nackenmuskeln. Jede Bewegung des Kopfes schmerzhaft; Protrusio bulbi linkerseits, Strabismus divergens. 9. April beiderseitig Exophthalmus und Chemosis, Erweiterung und Reactionslosigkeit der Pupillen, tiefes Coma. 10. April Exitus letalis im Coma.

Section: Musculatur des Rückens dunkelroth-braun, blutreich. Im Wirbelcanal ausserhalb der Dura nichts Abnormes; nach Eröffnung der Dura quillt in der ganzen Ausdehnung des Rückenmarks die zu einer dicken, eitrigen Masse angeschwollene Pia entgegen. Die Innenfläche der Dura blass, glatt. Die Pia der hinteren Fläche bildet einen dicken Eiterstrang, hier und da erscheinen an der Oberfläche einige ältere Kalkmassen. Auch an der vorderen Seite des Rückenmarks findet sich eine sehr ausgedehnte Infiltration der Pia, die hier am stärksten am Hals und oberen Brusttheil sich zeigt, während am Lendentheil und der Cauda die Pia nur eine graue Trübung zeigt. Das Rückenmark ist im Uebrigen von gutem Umfang und guter Consistenz.

An der Stirn findet sich, genau in der Mittellinie, 2″ über der Glabella, eine $^3/_4$″ lange, senkrecht ziehende Hautwunde, welche die ganze Kopfhaut durchdringt. An der inneren Fläche der Galea wird die Wunde von einer groschengrossen, hämorrhagisch infiltrirten Gewebsstelle umgeben; die der Wunde entsprechende Stelle des Os frontis fühlt sich rauh, nekrotisch an; diese Stelle ist oval, beinahe 2″ hoch, $^5/_4$″ breit, greift unregelmässig in das nächste Knochengewebe über und zeigt in der nächsten Umgebung diverse kleine Lücken und Vertiefungen in der compacten Substanz. An der Innenfläche grenzt sich, entsprechend dieser Stelle in etwas grösserem Umfange, der eine Breite von $2^1/_2$″, eine Höhe von $2^1/_4$″ hat, eine vom übrigen Knochen scharf abgesetzte, nekrotische Stelle ab, die auch etwas auf die rechte Hälfte des Os frontis übergreift. Die Diploë mit Eiter durchsetzt, besonders im Verlaufe der Venen. Neben der beschriebenen Stelle am Knochen, entsprechend dem ganzen nekrotischen Umfang der lamina interna, erscheint die Dura ebenfalls weisslichgelb, nekrotisch, mit einem ziemlich scharfen blutreichen Rande von dem übrigen Duragewebe abgesetzt. Ungefähr in der Mitte dieser Partie rechts ist in der Dura eine dreiseitige Stelle, deren jeder Schenkel $^3/_8$″ lang ist, die vollständig in ein eitrig infiltrirtes Gewebe umgewandelt ist. Die ganze nekrotische Stelle haftet ziemlich fest an der Pia. Der eitrigen Stelle in der Dura entspricht insbesondere auch in der Pia eine etwas grössere, gelbe, eitrig infiltrirte Stelle, die unter Fingerdruck etwas fluctuirt; die übrige Pia der Convexität ist lebhaft injicirt, übrigens durchsichtig und kaum getrübt. Die fluctuirende eitrige Stelle in der Pia ist mit dem Gehirne verwachsen. Beim Abziehen öffnet sich eine beinahe hühnereigrosse, mit rahmigem Eiter gefüllte Abscesshöhle, die den grössten Theil des Vorderlappens einnimmt. Die Wand dieser Höhle ist leicht höckerig, derb, unter dem Wasserstrahl flottirend, von blaurother hämor-

Digitized by Google

rhagischer Färbung. Die anstossenden Theile der Hemisphären zeigen sich im Ganzen missfarben, gelbröthlich, mit einem etwa 2‴ breiten Ringe aus sehr zahlreichen Hämorrhagien. Die Blutungen in der Höhle erreichen die rechten Vorderhörner. Der rechte Seitenventrikel ist völlig mit eitriger Flüssigkeit gefüllt, sein Ependym trübe, verdickt, mit zahlreichen Blutpunkten bedeckt. Eine ganz ähnliche Beschaffenheit zeigen die mittlere und die 4. Hirnhöhle. Letztere ist mit dicken Eitermassen gefüllt. Auch im linken Seitenventrikel purulente Flüssigkeit. Die gelbe hämorrhagische Erweichung erreicht in der r. Hemisphäre den vordersten des Corpus striatum. Die Substanz der Hemisphären, sowie des kleinen Gehirns und der Centralganglien ziemlich weich, in beiden Substanzen geringe Blutfüllung. Die Pia, die den Unterwurm bekleidet, ebenso die Pia entlang der mittleren Partie des Gehirns, um Pons, Chiasma, Fossa Sylvii zeigen eine beträchtliche eitrige Infiltration. Die Gefässe an der Basis ohne Abweichung. Der Sinus longitudinalis mit dünnflüssigem Blute gefüllt; in dem Sinus der Basis einige lockere, zum Theil gefärbte Gerinnsel. —

Die übrigen Organe erwiesen sich gesund.

Ueber die Entstehung der basalen und spinalen Meningitis in diesem Falle haben wir uns schon ausgesprochen. Der Gehirnabscess verlief klinisch symptomlos, wenn man nicht die am 8. April eingetretenen Zufälle darauf beziehen will. Bei sorgfältiger Beobachtung konnte der plötzliche und anscheinend unmotivirte Ausbruch der basalen Meningitis, der mit markirten Zügen in die Erscheinung trat, schon die Diagnose des Einbruchs des Gehirnabscesses in die Ventrikel wahrscheinlich machen. Die Herdsymptome deuteten darauf hin, dass der Abscess die Rindencentra in Mitleidenschaft gezogen hatte. Wenn er auch nicht genau dem anatomischen Sitz derselben entsprach, so lag er doch so nahe an ihnen, dass die Folgezustände des Abscesses sich bis zu den Centralwindungen erstrecken konnten und einen Ausfall ihrer Functionen herbeizuführen im Stande waren.

Wie der ostitische Markabscess nicht auf das Trauma, sondern auf den Import infectiösen Eitermaterials aus dem Extradural- und Piaabscesse zurückzuführen ist, so erzeugt ihn auch ein im Verlaufe der Ostitis cranii purulenta oder der von ihr zurückgebliebenen fistulösen Knocheneiterung den Kopf treffendes Trauma nicht, wie die Patienten und ihre Angehörigen und auch Körner wieder annehmen, wenn auch zuweilen die ersten Zeichen des Abscesses danach auftreten. Diese Thatsache ist für die forensische Beurtheilung solcher Fälle von Wichtigkeit. Zur Erzeugung von Contusionsblutungen und Zerreissungen der weissen Markmasse gehören so grobe Gewalten, dass Knochenzertrümmerungen dabei nicht ausbleiben. Um solche Gewaltseinwirkungen handelt es sich aber bei derartigen Patienten

Digitized by Google

nicht. Der ostitische Gehirnabscess bestand vielmehr schon, wenn das erneute Trauma den Kopf traf (siehe Beob. 13) und dieses übte auch keinen wesentlich begünstigenden Einfluss auf seine weitere Entwicklung aus.

Hessler hat aus einer grossen Reihe von Beobachtungen geschlossen, dass otitische Gehirnabscesse im Verlaufe der nicht metastasirenden Sinusphlebitis weit häufiger seien, als bei der metastatirenden. Darüber besitze ich bei den ostitischen keine Erfahrungen.

Pathologisch-Anatomisches. Die anatomischen Verhältnisse der Markabscesse sind experimentell von Fieschi studirt. Er fand an der Stelle, wo sie erzeugt waren, die D. M. verdickt, die Hirnoberfläche hämorrhagisch oder anämisch und die Ventricularflüssigkeit vermehrt; auf Golgi'schen Präparaten an den Abscessen eine structurlose, amorphe Substanz, dann folgte eine von Ganglienzellen freie Zone, weiterhin wurden die Zellen vascularisirt, deformirt und mit varicösen Fortsätzen versehen.

Die ostitischen Markabscesse lagen direct unter dem kranken Knochen und unter dem extraduralen Abscesse, subdurale und leptomeningitische Eiterungen fehlten selten, Sinusphlebitis häufiger. Die über dem Abscesse liegende Pia war aber, wenn sie auch nicht eitrig inficirt wurde, doch niemals normal. Sie erschien verwachsen mit der D. M. und mit dem Gehirne. Ebenso zeigte sich die den Abscess deckende graue Hirnrinde abgeplattet, ödematös, blass, zuweilen blutig durchtränkt, ihre Furchen verstrichen. Der Abscess ging nicht bis in die Rindenschicht, durchbrach sie aber zuweilen. Pitt fand die Rindenschicht über den otitischen Gehirnabscessen unter 90 Fällen nur 6 Mal normal. Wir hatten es stets nur mit einem Abscess zu thun; nur bei den secundärpyämischen zeigten sich mehrere. Selten erreichte der Abscess eine beträchtliche Grösse, doch kamen auch faustgrosse und darüber vor, wie in den Beobachtungen 100, 102, 106, 107. Sie konnten die ganze Decke der weissen Markmasse durchsetzen, meist aber erreichten sie keine beträchtliche Tiefe. Die Höhle war unregelmässig, buchtig, ihre Wandungen zottig, zerfasert, im Wasserstrahl flottirend. Zur Bildung einer Abscessmembran kam es nicht. An die Höhle schloss sich eine erweichte, ödematöse, gelblich verfärbte, mit kleinen Blutungen durchsetzte Hirnpartie. Diese Veränderungen klangen erst allmählich durch die Gehirnmasse ab. Am häufigsten wurden der Schläfen-, dann der Stirnlappen befallen. Der Inhalt der Abscesse war ein an Zellen armer, aber an Kokken reicher Eiter. Fettiger Detritus war ihm in Menge beigemischt. Meist hatte er keinen, zuweilen aber einen ranzigen, fötiden Geruch. Dann

Digitized by Google

hat man auch den Bacillus pyogenes fötidus darin gefunden. Auch eine grünliche Verfärbung ist an ihm beobachtet. Dann zeigte sich der Bacillus pyocyanicus darin.

Der Bildung des ostitischen Gehirnabscesses ging sehr selten wie im Falle 104, eine Encephalitis rubra voraus. Er erschien vielmehr wie in die Gehirnmasse importirt, als habe er das weiche Marklager einfach auseinander gedrängt, ähnlich den secundären septhämischen Abscessen an den Extremitäten.

Klinisches. Es ist schwer zu sagen, zu welcher Zeit des Wundverlaufes der ostitische Gehirnabscess in unseren Fällen entstanden ist. Da aber seine Entwicklung von bestimmten Vorbedingungen (extradurale, subdurale, Pia-Eiterung) abhing, so wird er sich wohl in der Regel nicht vor der zweiten Woche post läsionem gebildet haben. Zuweilen ging der Process aber doch viel acuter von Statten:

Beobachtung 101. Lappenwunde an der Stirn. Ostitis. Pachymeningitis, Meningitis, Gehirnabscess.

Scherr, Fuhrmann, 30 Jahr alt. Verletzt am 14. September 1865. Der Knochen lag in der sehr verunreinigten Lappenwunde 1 □″ entblösst. Profuse Eiterung, die uns zwang, die Nähte zu entfernen (16. September). Da die Galea sich ablöste, so mussten mehrere Incisionen gemacht werden (18. September). Der Knochen lag 2 □″ entblösst, sehr missfarben, trocken, bei der Percussion schmerzhaft. Fieber Abends 39,5 ⁰ C. Pulsfrequenz 120. Am 21. September traten plötzlich klonische Krämpfe in der rechten Körperhälfte ein ohne Verlust des Bewustseins. Der Anfall dauerte 15 Minuten. Nach demselben waren die Bewegungen des Gliedes rechts schwächer als links. 22. September Morgens glaubte Patient wieder ganz gesund zu sein, doch hatte er Kopfschmerzen. Temperatur 38,7 ⁰C. Pulsfrequenz 115. Abends aber war Patient benommen. Temperatur 40,0 ⁰ C. 23. September trat ein neuer Krampfanfall ein. Er dauerte eine halbe Stunde. Patient delirirte dabei. Die Temperatur war aber nicht gestiegen. Nach dem Anfall längerer Schlaf. Dann wurde Patient wieder besinnlicher, Abendtemperatur 40,5 ⁰ C. Pulsfrequenz 120. Am 24. und 27. September wiederholten sich diese Anfälle. Es blieb rechtsseitige Lähmung zurück. Am 28. September nach einem erneuten Anfalle trat Coma ein, in dem Patient am 1. October verstarb.

Bei der gerichtlichen Section fand sich Ostitis purulenta an der ganzen Hälfte des linken Stirnbeins, darunter ein ausgedehnter epiduraler Abscess, Leptomeningitis purulenta der Convexität an der ganzen linken Seite und ein wallnussgrosser Abscess unter dem epiduralen Abscesse und der äusseren Wunde. Er hatte 2 cm Tiefe, war 4 cm vom medianen Rande entfernt und erstreckte sich bis in die Nähe der ersten (früher dritten) Stirnwindung, ohne dieselbe zu erreichen.

Wenn wir den Eintritt convulsivischer Anfälle als Zeichen des entstehenden Hirnabscesses, den der rechtsseitigen Lähmung als sein Höhestadium ansehen, so hat er sich bei Scherr schon am 7ten Tage

Digitized by Google

post läsionem entwickelt. Dann wäre also die Leptomeningitis erst am 14ten Tage diffus und nächste Ursache des Todes geworden.

Es ist eine längst bekannte klinische Thatsache, dass auch grosse Gehirnabscesse ganz symptomlos verlaufen können. So thaten es auch die ostitischen. Ein Patient Tillaux's diente mit einem sehr grossen Gehirnabscess bis einen Tag vor seinem Tode unbehindert als Fuhrmann und kam nur ins Spital, um sich etwas zu erholen. In sehr vielen unserer Beobachtungen wurde der Gehirnabscess im Leben nicht erkannt, weil er in physiologisch indifferenteren Gehirnpartien sass.

Meist waren die intracraniellen purulenten Folgezustände der Ostitis purulenta zu weit vorgeschritten und unter sich zu schwer complicirt, als dass es möglich gewesen wäre, etwa vorhandene Zeichen des Gehirnabscesses aus dem wirren Symptomencomplex herauszuschälen.

Beobachtung 102. Schnittwunden des Kopfes durch Glassplitter. Extradural-, Pia- und Gehirnabscess. Thrombophlebitis der Diploëvenen. Lungen- und Leberabscesse, kein Icterus. Symptomloser Verlauf des Gehirnabscesses.

Frau Roser, 27 Jahr alt, ungefähr im 5. Monat schwanger, wurde am 7. Mai bei einer Gasexplosion durch versprengte Glasscherben im Gesicht und auf der Stirn so schwer verletzt, dass sie noch am selbigen Tage in die Charité kam. Die rechte Gesichts- und Stirnhälfte war auf das Vielfältigste durch wirr in einander übergreifende, zum Theil oberflächliche, doch meist tiefe Riss- und Schnittwunden entstellt; das rechte Auge quer durchschnitten und bereits collabirt. Auch die linke Seite war nicht ganz frei geblieben, auf ihr befand sich jedoch nur eine einzige Wunde, die von der Stirn, von oben und aussen herabkommend, Sförmig das linke Auge umschrieb, ohne letzteres selbst zu berühren. Die Wunden wurden sorgfältigst gereinigt, möglichst genau genäht und mit Eisumschlägen behandelt. Der Krankheitsverlauf bot in den ersten Tagen wenig Bemerkenswerthes. Am 4. Tage konnten bereits einige Nähte entfernt werden, da ein Theil der Wunden, besonders auf der linken Seite, per primam intentionem verklebt war. Am 11. Tage wurden die Wundpartien, die wieder nach dem Durchschneiden der Nähte zu klaffen begannen, durch Silberdrahtnähte aufs Neue vereinigt. Am 16. Krankheitstage waren alle Wunden verheilt bis auf zwei kleine kreisrunde Stellen, von denen die eine auf der rechten Wange, die andere auf der rechten Stirnseite lag. Auf dem Grunde der letzteren sah man den vom Periost entblössten Knochen. An dieser Stelle bestand auch eine lebhafte Eiterung. Die Temperatur schwankte zwischen der Norm und 38,5°. Am 17. Krankheitstage änderte sich jedoch plötzlich das Bild. Die Kranke wurde muthlos, klagte über Appetitmangel und Schmerzen im Epigastrium, die sich auf Druck erheblich steigern sollten. Die Zunge war schmutzig belegt. Noch an demselben Tage überfiel Patientin ein heftiger, langanhaltender Schüttelfrost. Die Temperatur stieg über 40° und der Puls wurde frequent.

Digitized by Google

Gleichzeitig änderte sich das Aussehen der Wunden. Die Eitersecretion stockte, war wässerig und übelriechend. Am 23. Tage wiederholte sich der Schüttelfrost, der von nun an öfter, wenn auch weniger intensiv wiederkehrte. Die Temperatur blieb von dieser Zeit an erhöht und zeigte nur geringe Morgenremissionen. Der Puls wurde dikrotisch, die Zunge trocken und borkig. Der Stuhl war, wie auch der Urin, in's Bett gelassen. Das Sensorium wurde etwas benommen und allmählich entwickelte sich vollkommene Somnolenz. Die Kranke kam fortan nur auf wenige Augenblicke zu sich. Am 28. Tage stellten sich Wehen ein, die schnell einen seit längerer Zeit abgestorbenen Fötus ausstiessen. Die Somnolenz wurde nun nicht mehr unterbrochen, sie ging in der Nacht zum 29. Krankheitstage in den Tod über.

Section: Ein Geschwür in der Temporalgegend war in Heilung begriffen. Das zweite, das sich in der Mitte des rechten Stirnbeins befand, entleerte auf Druck schlecht aussehenden und übelriechenden Eiter. Die Wundränder waren aufgewulstet. Auf dem Grunde zeigte sich deutlich ein entblösstes Knochenstück. Nach Entfernung der Weichtheile bis auf das Pericranium präsentirte sich in demselben ein etwa bohnengrosser Substanzverlust mit ziemlich stark verdickten Rändern. Rings um diese Stelle war das Pericranium stark missfarbig und mit einer trüben Flüssigkeit durchtränkt. Dieser Trübung entsprechend liess sich dasselbe leicht vom Knochen abheben, nur an der äussersten Grenze des entzündlichen Processes erwies es sich auf das Innigste mit demselben verwachsen. Hatte man nun so das Pericranium abgelöst, so sah man auf dem Knochen eine Zeichnung, die durch scharfcontourirte Umrisse ein glattes, missfarbenes Knochenstück umschrieb. Um diesen nekrotischen Theil als Centrum lagen zwei deutlich markirte, concentrische Zonen. Die nächstliegende innere war die umfangreichere und nahm fast das ganze rechte Stirnbein ein. In ihr war die Oberfläche des Knochens uneben, leicht usurirt, missfarbig in's schmutzig-gelbliche spielend. Von ihr hatte sich das Pericranium leicht trennen lassen. Die zweite, viel schmälere Zone, die sich an die Peripherie der inneren anlegte, begrenzte den entzündlichen Process gegen das Gesunde. Auch in ihr war der Knochen uneben, aber hier war die Unebenheit nicht durch einen Substanzverlust, sondern durch Knochenneubildung bedingt. Man sah einen Kranz von weissen, undurchsichtigen Knochenbälkchen, Osteophyten, die über das Niveau der alten, transparenten Knochenoberfläche prominirten. Mit diesen Neubildungen war das Pericranium, wie erwähnt, sehr innig verwachsen. Auf dem Durchschnitt zeigte sich die Diploë durch ihre ganze Dicke hindurch ebenfalls schmutzig-gelblich verfärbt. Auch entsprach die Ausdehnung dieser Veränderung, welche sich als eitrige Infiltration zu erkennen gab, der mittleren Zone. Die Lamina vitrea bot im Wesentlichen dasselbe Bild wie die äussere Platte. Auch auf ihr sah man ein mortificirtes Stück, das sich scharf gegen die Umgebung absetzte. Die Grenzen desselben entsprachen jedoch nicht genau denen des äusseren sichtbaren, sondern sie umschrieben eine grössere Fläche. Um diese nekrotische Stelle legten sich nun ebenfalls zwei Zonen. Die mittlere zeigte den Knochen uneben, oberflächlich usurirt, die peripherische ihn uneben durch Knochenneubildung, die Dura mater war in gleicher Ausdehnung

Digitized by Google

abgestorben wie der Knochen. Der mortificirte Theil war welk, schlaff und trübe; ihn umgaben stark verdickte Ränder, die fest auf dem Knochen anhafteten. Im Bereich der mittleren Zone war sie weniger adhärent und mit Eiter belegt. Mit der äusseren Zone aber war auch sie auf das Innigste mit den jungen Auflagerungen verwachsen. Die Arachnoidea und Pia waren in der Ausdehnung der mortificirten Stelle eng mit der Dura verschmolzen, im nächsten Umkreise davon aber nur durch ein zartes Häutchen mit ihr verklebt, das sich, wenn auch schon vascularisirt, doch leicht mit dem Scalpell abstreifen liess. Dieser Umstand machte es unmöglich, die Häute einzeln abzunehmen. Mit ihrer Wegnahme eröffnete man einen grossen Hirnabscess, der sich in den rechten Vorderlappen hinein erstreckte. Der Eiter, welcher sich entleerte, war bereits in Zersetzung übergegangen; er war schmutzig graugrün und enthielt in sich suspendirt flockige, zu Klumpen geballte Massen, die aus abgestorbenen Hirnpartien bestanden. Die Wände desselben waren uneben mit im Wasser flottirenden Fetzen besetzt. Er drang bis in das Vorderhorn des rechten Ventrikels dicht an das Foramen Monroi. Der Dickendurchmesser war in der Mitte am grössten, nahm nach beiden Enden zu ab, am kleinsten erwies er sich an dem Ende, mit dem der Abscess die Oberfläche erreichte. Hier entsprach derselbe genau dem der Mortificationsstelle der Hirnhäute. Die linke Lunge war im oberen Lappen emphysematisch, im unteren sehr blutreich und enthielt ein über die Oberfläche prominirendes, etwa erbsengrosses Knötchen, das sich auf dem Durchschnitt als ein Abscess zu erkennen gab. In der rechten Pleurahöhle fand sich ein mässiger Erguss. Die unteren zwei Drittel des oberen Lappens waren lose mit der Costalwand verklebt. Am unteren Rande des unteren Lappens lag eine wallnussgrosse Eiterhöhle. Ausserdem konnte man noch mehrere kleine, sowohl in der Tiefe als auch der Oberfläche nahe durch das Gefühl constatiren. Die Milz war mindestens um das Dreifache ihres normalen Volumens vergrössert. Ihr Parenchym war weich, es enthielt einen bedeutenden hämorrhagischen Infarct, der sich eben zu entfärben begann. Die Leber wenig vergrössert, fühlte sich weich an. Ueber die untere concave Fläche wölbte ein etwa apfelgrosser Abscess die Lebersubstanz hervor. Dieser nahm fast den ganzen linken Lappen ein. Fünf kleinere lagen zerstreut im rechten Lappen.

Wer hätte bei dieser Patientin einen Hirnabscess vermuthet? Das klinische Bild wurde ganz von der Septico-Pyämie beherrscht. Wir haben diesen Fall schon oft erwähnt.

Man hat je nach der Zeit das Auftretens bestimmter Symptome drei Stadien beim otitischen Gehirnabscesse unterschieden. Das kann man beim ostitischen nicht mehr. Sein Verlauf ist so acut und so schwer complicirt, dass die Zeichen, wenn er überhaupt solche darbietet, schnell in einander fliessen.

Unter den Symptomen, die für die Diagnose des ostitischen Gehirnabscesses als besonders characteristisch anzusehen waren, stand die Eigenart des Fiebers an erster Stelle. Leider bestand aber ein hohes Fieber bei unseren Patienten schon vor dem Ausbruche des

Digitized by Google

Abscesses und zeigte auch alle Eigenarten des den Abscess begleitenden (abendlich niedriges [von Bergmann], inconstant auftretendes [Huguénin], mit subnormalen Temperaturen einhergehendes [Macewen]). In einem unserer Fälle trat es intermittirend auf, wie es Gull und Meyer beschrieben haben. Sonst konnten wir dem Fieber keinen Werth für die Diagnose des ostitischen Hirnabscesses zuerkennen.

Beobachtung 103. Kopfwunde. Depression eines entblössten Knochenstücks. Eigenartige Frostanfälle mit Irresein. Epileptiforme Anfälle. Trepanation. Ostitis. Pachymeningitis. Die epileptiformen Anfälle kehren bald zurück. Tod.

Rathenow, Maurer, 36 Jahs alt. Verw. 9. Juli 1866.

Hieb gegen das linke Scheitelbein. Commotio cerebri. 2″ oberhalb des äusseren Gehörgangs links eine dreieckige Wunde, in der ein achtgroschenstückgrosses Knochenstück leicht deprimirt bloss lag. Nach drei Tagen war Patient erst wieder besinnlich. Die Wunde war mit Nähten geschlossen, fing aber bald zu eitern an. Vom 8. Juli ab bestand Fieber, Kopfschmerz und Apathie. Die Wunde eiterte sehr stark. Am 11. Juli Abends klagte Patient über Frost, die Temperatur stieg von 39° C. auf 40,2° C. Bald verlor er die Besinnung und hatte wilde, laute Delirien. Nachts 2 Uhr wurde er ruhiger und schlief. 12. Juli Morgens Temp. 38,5° C. Befinden besser. Patient giebt richtige Antworten. Nachmittags um 6 Uhr aber wiederholte sich derselbe Anfall, der 1½ Stunden dauerte. Nach demselben tiefer Schlaf in der Nacht. Morgentemperatur 39° C. Pulsfrequenz 112. Patient war wieder besinnlich und theilnahmvoller. 13. Juli kein Anfall. 14. Juli Morgens 11 Uhr wieder ein Fieberanfall (Maximaltemperatur 40,2°) mit furibunden Delirien von 1 Stunde Dauer; dann soporöser Zustand. Am 14. Juli kam ein epileptiformer Anfall mit starken Zuckungen der rechten Extremitäten zur Beobachtung. Nach demselben Parese rechterseits. 15. Juli Trepanation. Wir kamen dabei mit dem Meissel durch einen eitrig infiltrirten Knochen. Das deprinirte Knochenstück wurde entfernt. Es hatte innen einen eitrigen Belag. Auf der Dura fand sich ein thalergrosser extraduraler Abscess. Der Eiter wurde abgewischt und abgeschabt. Unter dieser Stelle fluctuirte das nicht pulsirende Gehirn. Die Probepunction entleerte Eiter. Spaltung eines taubeneigrossen Abscesses, der dicht unter der Rinde lag. Seine Wandungen waren sehr unregelmässig zottig, das benachbarte Gehirn sehr weich, gelblich verfärbt. Die Pia zeigte an einer viergroschenstückgrossen Stelle eine Verwachsung mit dem Gehirne und der Dura. 16. Juli. Die Lähmung der rechten Körperhälfte war eine totale geworden; Patient schlafsüchtig, theilnahmlos. Abends epileptiformer Anfall mit nachfolgendem Coma. 17. Juli Allgemeinbefinden besser, theilnahmvoller. Extremitäten der linken Körperhälfte ganz unbeweglich. Aus der Kopfwunde floss beim Verbande erweichte Gehirnmasse aus. Abends trat wieder ein epileptiformer Anfall ein. Nach demselben blieb Patient im Coma und starb am 18. Juli Nachmittags.

Section gerichtlich: Der noch rückständige Knochen zeigte noch purulente Ostitis. Die mit Thromben gefüllten Venen der Diploë liessen

Digitized by Google

sich durch den schmutzig verfärbten Knochen verfolgen. Auch die innere Fläche des Knochens war mit Eiter erfüllt. Auf der Dura frische Eiterdepots. Diffuse Leptomeningitis purulenta. Sinus longitudinalis frei. Die Abscesshöhle lag 2 Fingerbreit von der Mittellinie und erreichte die Stelle, die wir jetzt als Centralwindungen bezeichnen. Das Gehirn war weithin erweicht.

Wer konnte in diesem Falle entscheiden, ob die Schüttelfröste vom Gehirnabscesse oder von der Osteophlebitis ausgingen?

Nicht die Grösse des Abscesses, sondern sein Sitz und seine Folgen (Oedem und Erweichung der Hirnsubstanz) verursachten die Höhe und den Umfang der Hirndruckerscheinungen, die der Abscess hervorbrachte.

Die Zeichen des allgemeinen Hirndrucks (schlafraubende, bis zur Somnolenz sich steigernde Kopfschmerzen, die anfallsweise oder constant, an einer beschränkten Stelle oder über den ganzen Kopf verbreitet auftraten, psychische Störungen, die sich in den Fällen von Gowers und Huguénin, auch unter unseren Beobachtungen in 103 und in dem gleich zu berichtenden Falle 104, bis zum Blödsinn steigerten) boten keine für die Diagnose des ostitischen Gehirnabscesses verwerthbare Handhabe, da sie auch bei den intracraniellen Eiterungen, aus denen er entstand und die ihn begleiteten, beobachtet wurden. Oppenheim meint, dass Blödsinn für das Vorhandensein mehrerer Abscesse spräche. Das kann ich nach meinen Beobachtungen nicht bestätigen.

Beobachtung 104. Kopfwunde. Rose. Ostitis cranii purulenta mit nachfolgender Necrosis. Sehr spätes Auftreten der Zeichen des allgemeinen Hirndrucks (Blödsinn) und der Herdsymptome (Aphasie, Jackson'scher Krämpfe), circumscripte Lepto- und Pachymeningitis, Gehirnabscess. Heilung einer Fractur im Verlaufe dieser Leiden.

Wittwe Regall, 53 Jahre alt, aufgenommen 27. Juli 1866. Verletzung des Kopfes (gequetsche Wunde über dem linken Auge, Knochen nicht entblösst) und Fractura tibiae sinistrae. Die Wunde am Kopfe, welche stark verunreinigt war, fing bald zu eitern an. Am 11. Tage nach der Verletzung entstand eine Kopfrose, welche beschränkt blieb und bis zum 18. Tage abblühte. Durch die Eiterung aber wurde der Knochen weithin entblösst. Das Allgemeinbefinden wurde nun doch besser, die Eiterung liess nach, am Knochen bildete sich allmählich eine Demarcationslinie. Vom 54. Tage nach der Verwundung ab wurde plötzlich die Patientin sehr schwermüthig, weinte viel, machte alles verkehrt und verfiel mehr und mehr in Blödsinn. Sie machte alles unter sich und musste gefüttert werden. Kopfschmerzen waren ihre wesentlichste Klage. Sie griff sich auch immer nach dem Kopfe. Es fand sich bei der Revision der Wunde eine Eiterverhaltung. Nach ihrer Spaltung zeigte es sich, dass der Knochen in grosser Ausdehnung entblösst, missfarbig, trocken

Digitized by Google

und übelriechend war. Am 55. Tage hatte sie eine Morgentemperatur von 39,2° C., Abends 40,2° C., dabei 112 Pulsschläge. So ging es bis zum 58. Tage, an welchem ein heftiger convulsivischer Anfall mit völligem Verluste des Bewusstseins eintrat. Nach dem Anfalle ein tiefes Coma von einer halben Stunde. Als die Patientin aus dem Coma erwachte, war sie aphasisch, auch zeigten sich die Extremitäten rechterseits paretisch. Sie verschlief den ganzen Tag. Abends war sie besinnlicher, konnte aber nicht sprechen. Am 59. Tage trat ein ausgesprochen halbseitiger, convulsivischer Anfall, an den gelähmten Extremitäten beginnend, von halbstündiger Dauer ein. Das Stadium soporosum dauerte 3 Stunden. Nach demselben war die rechtsseitige Extremitätenlähmung vollständig. Der Anfall wiederholte sich am 60. und 62. Tage. Von da ab Coma bis zum Tode am 64. Tage.

Section: In der linken Stirngegend dicht über dem Arc. superciliaris findet sich ein etwa 1 cm grosser ovaler Substanzverlust in der Haut, dessen Ränder ziemlich scharf und anliegend sind und in dessen Grunde der ganz vom Periost entblösste, völlig nekrotische, entsprechende Theil des Stirnbeins offen zu Tage liegt. Nach Ablösung der Kopfhaut zeigt sich, dass die Nekrose der Knochen sehr viel weiter geht, als die Verletzung der Stirnhaut; dieselbe nimmt den grössten Theil der linken Hälfte des Stirnbeins ein, geht nach vorn bis dicht über den Arc. superc., überschreitet nach innen die Sutur. coronar. und liegt der am weitesten nach hinten gelegene nekrotische Theil in der Nähe der Linea semicirc. in der Höhe des Tuber; selbst nach der rechten Seite hin sendet dieselbe noch einen Ausläufer. Die Oberfläche der ganzen nekrotischen Partie ist ganz rauh, sieht schmutziggelb aus und ist am grössten Theile des Umfangs eine sehr scharfe Demarcationslinie bemerkbar, um welche herum der Knochen sehr blutreich ist. Die Nekrose greift ungefähr im nämlichen Umfang bis auf die Innenfläche durch und ist dementsprechend die Diploë mit Eiter gefüllt. Die Innenfläche des nekrotischen Abschnittes (der ganze Schädel ist dick und hat sehr viel Diploë) ist bedeckt mit weichen Eitermassen, die zwischen Schädel und Dura gelegen sind, in der übrigen Ausdehnung haftet die Dura sehr innig am Schädeldach. Die Dura ist in der entsprechenden Ausdehnung von gelben Massen durchsetzt und zeigt sich auch an der Innenfläche ein pachymeningitischer Anflug, doch von geringer Ausdehnung. Rund herum ist die Pia mit der Dura mater verwachsen, mit Ausnahme einer eitrig infiltrirten Stelle in der Grösse der Pachymeningitis interna. Auch die Pia in der Gegend des vorderen Endes der 2. Stirnwindung mit dem Gehirn fest verwachsen. Beim Abtrennen derselben eröffnet sich ein wallnussgrosser Abscess, der im Vorderlappen der Hemisphäre bis dicht an die Vorderfläche des Vorderhirns reicht. Abscesshöhle mit gelbrahmigem Eiter gefüllt. Die anstossenden Schichten der Hemisphäre zeigen eine schmale Zone rother Encephalitis mit punktförmigen Hämorrhagien; das ganze Uebrige von guter Consistenz, trocken, graue Substanz blutreich.

Am linken Unterschenkel zeigten die Weichtheile um die linke Tibia ausgedehnte hämorrhagische Infiltration in vorgeschrittener Pigmentmetamorphose begriffen. Tibia selbst an der Grenze des oberen und zweiten Drittels zeigt eine frisch consolidirte Fractur, deren Heilung so vor sich gegangen

Digitized by Google

ist, dass das obere mit dem unteren Ende einen nach vorn vorspringenden Winkel von 140° bildet. Das untere Fragment ist, besonders mit der hinteren Lamelle in das obere eingekeilt.

Ich habe in dem eben berichteten Falle von jedem operativen Eingriffe Abstand genommen, weil die Patientin blödsinnig war — vielleicht mit Unrecht, wenn die psychische Störung als ein Symptom des Gehirnabscesses zu betrachten ist. Das war damals noch nicht bekannt. Es ist bemerkenswerth, wie weit die Ostitis purulenta vorschreiten kann, ohne gröbere Störungen des Allgemeinbefindens zu machen, denn die Patientin hatte sich noch bis 10 Tage vor dem Tode wohl befunden, und eine Fractura tibiae war normal geheilt. Der kleine Hirnabscess sass in der Gegend der zweiten Stirnwindung; seine Wirkungen aber erstreckten sich bis in die Centralwindungen. Das ist leicht zu verstehen, wenn man sich der Thatsache erinnert, dass Oedem die Functionen des Gehirns aufhebt.

Ein viel grösserer diagnostischer Werth wird mit gutem Rechte den Herd-, d. h. Reiz- und Ausfallssymptomen beigelegt. Sie können fehlen, wenn der Abscess in indifferenten Zonen des Gehirns liegt oder auch von den Zeichen des allgemeinen Hirndrucks verdeckt ist, oder vorhanden sein und doch nur von den begleitenden oder voraufgehenden eiterigen Processen an den Gehirnhäuten und Sinus unterhalten werden. Trotzdem war ihr Eintritt, wenn man die Leptomeningitis purulenta ausschliessen konnte, in erster Linie entscheidend für die Diagnose. Die epileptiformen Anfälle, welche nicht selten den Jackson'schen Typus einhielten, haben wir fast in keinem unserer Fälle vermisst, doch sehr oft nicht gewusst, ob sie auf Meningitis oder Gehirnabscess zurückzuführen waren. Die den Gehirnabscess begleitenden hatten meist vor den bei der Meningitis auftretenden den auffallenden Wechsel in den Erscheinungen voraus, der wohl durch das Va-et-vient des Hirnödems in der Nachbarschaft des Eiterherdes bedingt wird. Freilich kam dieser nur so lange zur Geltung, als anderweitige eiterige Complicationen in der Schädelhöhle noch nicht in den Vordergrund getreten waren. Die Anfälle gingen mit Verlust des Bewusstseins einher und endeten in einem mehr oder weniger tiefen und langen Stadium soporosum, welches schliesslich meist in das tödtliche Coma überging. Anfänglich waren sie kurz, der Patient kam wieder zum vollen Bewusstsein, erholte sich, aber doch nicht in so auffallender Weise, wie es bei dem otitischen Gehirnabscesse berichtet wird, weil die Latenz durch die Pachy- und Leptomeningitis, auch durch die ostitische Sepsis zu schwer getrübt wurde. Von nicht geringerer diagnostischer Dignität für die Diagnose eines ostitischen

Digitized by Google

Gehirnabscesses und seine Localisirung waren die contralateralen Mono- oder Hemiplegien, die nach einem Krampfanfalle eintraten, nach ihm am stärksten ausgeprägt waren, zwar wieder etwas zurückgingen, doch von Anfall zu Anfall immer deutlicher sich zeigten, selten aber zu vollständigen wurden. In vielen unserer Fälle spielte dabei der Facialis, wie in der Epoche machenden Beobachtung Hitzig's, welche nicht bloss für die Localisirung (oberer Rand $6^1/_2$ cm von der Medianlinie, hinterer $2^1/_2$ cm vor dem mittleren Theile der Fossa Sylvii, unmittelbar am vorderen Rande dieser, zwischen ihr und dem Gyrus praecentralis), sondern auch für die Erkennung des Gehirnabscesses von maassgebender Bedeutung geworden ist, die erste Rolle, denn die Zuckungen und die Lähmungen begannen in ihm. Ich verweise unter anderem auf unsere Beobachtungen 99, 100 und 105.

Darauf folgte bald durch Aufwärtssteigen der Affection derselbe Vorgang in der contralateralen oberen oder unteren Extremität. Wir brauchen kaum ausdrücklich hervorzuheben, dass diese Mono- oder Hemiplegien kein pathognomonisches Zeichen für den Hirnabscess sind, denn sie kommen auch bei anderen intracraniellen Eiterungen vor. Immerhin bot die Eigenart ihres Auftretens nach epileptiformen Anfällen, ihr Nachlass oder ihre Steigerung nach solchen viel Charakteristisches für den Hirnabscess dar. Für die Localisirung desselben aber konnten sie nicht sicher verwendet werden, denn sie fanden sich oft als Fernwirkungen, wie die Section zeigte. Rigidität der gelähmten Glieder, worauf von mancher Seite ein hohes diagnostisches Gewicht gelegt worden ist, erinnere ich mich nicht bei meinen Patienten gesehen zu haben.

Beobachtung 105. Kopfwunde. Ostitis purulenta. Epileptiforme Anfälle. Lähmungen, grosser Wechsel in den Symptomen. Trepanation. Section. Leberabscesse ohne Icterus.

Arbeiter Zinn, 42 Jahre alt, aufgenommen 3. December 1867. 17. November: Verletzung durch Auffallen eines 8 Pfund schweren Hammers aus der Höhe von 8'. Schnell vorübergehende Commotio cerebri. $1^1/_2$'' lange gequetsche Wunde an der Stirn. Am 7. Tage entwickelte sich eine Kopfrose. Als Patient eintrat, war sie zwar beseitigt, doch sah die Wunde sehr übel aus: profuse Eiterung, breite Ablösung der Galea, Knochen missfarben, trocken, weithin blossgelegt. Patient fieberte (Morgens 38,3° C., Abends 39,2° C.). Am 1. Januar traten Zuckungen im linken Facialisgebiete ein, und nach denselben fand sich dort eine Parese. Am 2. Januar trat der convulsivische Anfall in der ganzen linken Körperhälfte ein, Patient verlor das Bewusstsein und hatte Secessus inscii. 2 Stunden nach dem Anfalle kehrte das Bewusstsein wieder, doch war die linke Körperhälfte paretisch. Am 3. und 4. Januar trat kein Anfall ein, Patient er-

Digitized by Google

holte sich wieder, und die Paresen im Gebiete des Facialis und an den Extremitäten gingen zurück. Er gab zweckmässige Antworten, nahm Theil an der Unterhaltung, klagte aber über Kopfschmerzen. Am 5. Januar trat ein neuer epileptiformer Anfall ein. Patient verlor darin vollständig das Bewusstsein und lag den ganzen Tag im tiefen Sopor. Die convulsivischen Zuckungen blieben auf die linke Seite beschränkt. Sie traten dreimal hinter einander in ½stündigen Zwischenräumen ein und jeder Anfall dauerte etwa 15 Minuten. Am 6. Januar kehrte das Bewusstsein allmählich zurück. Abends war es so weit klar geworden, dass er alle Fragen richtig beantwortete. Auch die Lähmung der linken Körperhälfte, die vollständig zu sein schien, liess wieder nach. Der Patient war zur Trepanation nicht zu bewegen. Am 7. Januar ging es noch besser, er konnte den linken Arm heben und auch das linke Bein im Bette etwas bewegen. Das Fieber blieb andauernd auf gleicher Höhe. Am 8. Januar hatte Patient einen relativ guten Tag. Am 9. Januar Morgens trat ein erneuter Anfall von Convulsionen ein, die in der gelähmten Seite begannen und sich dann über den ganzen Körper verbreiteten. Eine ganze Folge von Anfällen konnten wir beobachten. Patient lag dabei comatös da mit starkem Stertor auf der Brust. Er liess Urin und Stuhl unter sich. Erst Abends besserte sich das Befinden. Am 10. und 11. Januar erholte er sich wieder mehr, auch die linksseitigen Extremitäten wurden wieder beweglicher, doch nicht in dem Grade, wie es früher geschehen. 12. Januar nahmen wir die Trepanation vor. Am blossliegenden und missfarbenen Knochen wurde eine grosse Krone aufgesetzt. Der Knochen war von Eiter durchsetzt bis auf die Dura, auf der ein etwa thalergrosser, extraduraler Abscess lag. Derselbe wurde, so gut es ging, abgeschabt und abgewischt. Das Gehirn pulsirte nicht. Unter dem duralen Abscesse war deutliche Fluctuation zu fühlen. Eine Probepunction ergab Eiter. Es wurde nun Dura und Abscess gespalten. Dieser hatte die Grösse eines kleinen Apfels, lag dicht unter der grauen Rindensubstanz und war eiförmig. Er erstreckte sich noch jenseits der Trepanationswunde nach unten und hinten. Die Abscesshöhle enthielt dünnen, nicht riechenden Eiter. Sie selbst war sehr uneben, zottig. Eine Blutung bestand nicht. Dura, Pia und Gehirn waren unter sich fest verklebt. Der Sinus longitudinalis lag noch mehr als Fingerbreite von dem oberen Rande der Trepanationswunde entfernt. Die Operation war in ungestörter Chloroformnarkose vorgenommen. Nach derselben Watteverband. In den nächsten Tagen ging es dem Kranken anscheinend besser, doch blieb das Fieber bestehen. Die Wunde eiterte stark, auch floss erweichte Gehirnmasse aus. Die Parese des Facialis und der linken Extremitäten war nicht verändert. Am 16. Januar traten wieder epileptiforme Anfälle ein. Sie wiederholten sich am 17. und 19. Januar. Aus dem letzten erwachte Patient nicht mehr. Er starb am 20. Januar Abends.

Die gerichtliche Section wurde leider so lange verzögert, bis alles verfault und kein Befund am Hirne mehr aufzunehmen war. Bemerkenswertherweise fanden sich viele Leberabscesse. Nichts im Leben hatte auf ihre Anwesenheit hingedeutet. Kein Schüttelfrost war beobachtet (siehe S. 153).

Digitized by Google

Aehnlich verlief der folgende Fall. Da er zweifellos durch eine Sinusphlebitis complicirt war, so hatte ich Abstand von einer Trepanation genommen.

Beobachtung 106. Ostitis purulenta. Pachymeningitis; Thrombophlebitis; keine Meningitis; Gehirnabscess; epileptiforme Anfälle.

Schneiderfrau Busch, 27 Jahre alt, aufgenommen 7. Mai 1868. Patientin war gravida im 5. Monate. Sie hatte bei einer Gasexplosion viele Kopfwunden erhalten, von denen einige bis auf den Knochen drangen. Alle waren sehr verunreinigt. Am 10. Mai trat eine Nachblutung aus der grössten, an der Grenze zwischen Stirn- und Schläfenbein rechts gelegenen Wunde ein. Während ein Theil der Wunden ohne Eiterung heilte, trat diese am 12. Mai in profuser Weise bei der eben erwähnten Wunde ein. Die Galea löste sich immer weiter ab, der Knochen wurde weithin entblösst. Temperatur Morgens 38,5° C., Abends 39° C. Patientin klagte über Kopfschmerzen, verweigerte die Nahrungsaufnahme und war sehr niedergeschlagen. Am 20. Mai trat der erste, am 22. und 23. Mai der zweite und dritte, am 30. Mai der vierte, am 31. Mai der fünfte und sechste Schüttelfrost ein. Von da ab bestand ein hohes Fieber (Morgens meist 40° C. und darüber, Abends bis 41° C.), die Fieberanfälle wiederholten sich nicht. Am 16. Juni beobachteten wir den ersten epileptiformen Anfall. Er betraf die linke Körperhälfte, auch das Gesicht und dauerte ½ Stunde. Nach und in demselben soporöser Zustand. Abends erholte sich Patientin und wurde besinnlich. Sie klagte über Stiche in beiden Lungen. Es fand sich in den unteren Partien Dämpfung und Reibungsgeräusch. Patientin expectorirte dünne, blutige Massen. Der linke Facialis war paretisch. Vom 2. Juni ab Parese des linken Oculomotorius und des linken Armes. Am 3., 4. und 5. Juni neue Krampfanfälle. Nach dem letzten auch Parese des Beines. Abends am 5. Mai trat Abortus und bald darnach der Tod ein.

Section: Metastatische Abscesse in den Lungen, eitrige Pleuritis, hyperplastischer Milztumor, parenchymatöse Nephritis. Fünf pflaumen- bis apfelgrosse Abscesse in der Leber. In der Mitte des rechten Stirnbeins ganz in der Nähe der Verbindung mit dem Os temporale eine thalergrosse schmutzig missfarbige Stelle, die Dura mater darunter von missfarbigen, schmutzigen Auflagerungen bedeckt. Pia und Dura verwachsen; Pia mit dem Gehirne adhärent. Darunter ein Gehirnabscess, welcher den ganzen vorderen Hirnlappen einnimmt, unregelmässige, zerrissene, schmutzig verfärbte Wandungen hat, nach unten bis ins Vorderhorn des rechten Seitenventrikels dringt. Im Sinus longitudinalis ein eitrig zerfallener Thrombus, entsprechend der Stelle der eitrigen Pachymeningitis, von da ab ein derber normaler Thrombus.

Bemerkenswerth ist die Oculomotorius-Lähmung in diesem Falle. Macewen's Ansicht, dass sie auf einen sehr grossen Abscess schliessen lasse, wurde dadurch bestätigt.

Neben motorischen, contralateralen Lähmungen fand sich im Falle 108 auch eine contralaterale sensible.

Digitized by Google

Sehr oft zeigte sich bei unseren Patienten Aphasie und zwar die Amnesia verbalis, welche schliesslich zum völligen Verstummen führte. Nach den epileptiformen Anfällen erschien sie am schwersten ausgeprägt und schwand oder milderte sich nach denselben Anfangs wieder. Fast ausnahmslos wurde sie bei linksseitigem Processe beobachtet. Ohne gleichzeitige Lähmungen im Facialis- oder Extremitätengebiete habe ich sie nicht gesehen. Bei der Abschätzung des diagnostischen Werthes dieses Symptoms durfte man auch wieder nicht vergessen, dass es beim extraduralen und beim Piaabscesse, auch bei der Leptomeningitis purulenta auftrat, und dass nicht immer die Broca'sche Stelle der Sitz des Abscesses zu sein brauchte, wenn Aphasie bestand, weil diese eine Fernwirkung (action à distance) von einem entlegeneren Eiterherde aus sein konnte. Dafür legten die meisten unserer Beobachtungen Zeugniss ab.

Beobachtung 107. Vulnus capitis contusum cum denudatione ossis. Ostitis purulenta mit langsamem Verlaufe. Lähmungen. Aphasie. Bei der Section fand sich ein Gehirnabscess, doch nicht an der Broca'schen Stelle.

Julius Schmidt, Böttcher, 32 Jahre alt (Krankenhaus der barmherzigen Brüder). Patient stürzte am 5. September eine Steintreppe herunter und schlug auf die linke Schädelhälfte an einer scharfen Kante auf. Die äussere Wunde war klein, der Knochen wurde aber entblösst gefühlt. Patient ging selbst ins Krankenhaus. Die Wunde wurde daselbst gereinigt und vernäht. Er blieb 3 Wochen in Behandlung ohne eine Spur von Hirnerscheinungen, ging dort umher wie ein Gesunder, hatte Appetit und fühlte sich kräftig; so dass er nach 3 Wochen, trotzdem die Hautwunde noch nicht geheilt war, die Anstalt verliess, obwohl man ihn vergebens zurückzuhalten versuchte. 8 Tage später kehrte er mit heftigen Kopfschmerzen und stark eiternder Wunde zurück. Bald trat rechtsseitige Lähmung auf und 3 Tage vor dem Tode ausgesprochene Aphasie, später tiefes Coma. Unter diesen Erscheinungen starb Patient 8 Tage nach seiner zweiten Aufnahme. Kurz vor dem Tode waren zwei leichte Schüttelfröste aufgetreten. Mehr konnte ich vom Krankheitsverlaufe nicht erfahren.

Section: An der linken Schädelseite eine kaum zolllange Hautwunde, dem hinteren unteren Winkel des Scheitelbeins entsprechend. Unter derselben eine mässige Menge Eiter; man gelangt direct von da aus auf eine grubig vertiefte, rauhe Knochenpartie; diese entspricht einem nekrotischen Schädelstück von der Grösse eines Thalers, welche auf der äusseren Tafel fast genau den hinteren unteren Winkel des Scheitelbeins einnimmt, auf der inneren Tafel aber nicht genau correspondirt, sondern etwas höher liegt und dabei grösser erscheint. Der obere Winkel des nekrotisirten Stücks zeigt von der äusseren Fläche her einen über erbsengrossen rundlichen Substanzverlust mit rauhem, erodirten Grunde, der fast bis zur inneren Tafel reicht, die letztere aber intact lässt. Eine Fissur ist nicht vorhanden. Der Schädel im Uebrigen nicht auffallend blutreich, sehr derb

Digitized by Google

und fest. Dura mater prall gespannt, glänzend, mässig blutreich; entsprechend der Knochenverletzung eine Eiterauflagerung auf der äusseren Fläche von ca. Thalergrösse. Beim Anschneiden der Dura quillt unter dieser Stelle eine erhebliche dickflüssige Masse stinkenden Eiters mit mortificirten Gewebstrümmern gemischt, hervor. Genau der vorhin beschriebenen Grube der Schädelknochen entsprechend ist die Dura an einer kleinen Stelle mit den weichen Häuten und der Hirnoberfläche untrennbar verwachsen. Rings um diese Verwachsungsstelle liegt ein grosser jauchender Eiterherd von rundlicher Form und ca. 8 cm im grössten Durchmesser, der fast die ganze Seitenfläche des linken Hinterlappens einnimmt und sich noch eine Strecke weit auf den Unterlappen fortsetzt. Die Höhe der Fossa Sylvii wird vom Abscess nicht erreicht. Der Vorderlappen und insbesondere die Stirnwindungen zeigen beiderseits keine Abnormität. Die eitrige Zerstörung greift fast durchweg zwischen 2—3 cm tief in die Hirnsubstanz ein, erreicht aber die Ventrikel nicht. Letztere sind auf das 3—4fache ihres normalen Umfangs durch klare, seröse Flüssigkeit ausgedehnt. Die Gyri erscheinen beiderseits abgeplattet, die Sulci verstrichen.

Der Hirnabscess erschien in dieser Beobachtung reif zum Durchbruch in den Extraduralraum, da ihm Verwachsungen der Gehirnhäute voraufgegangen waren. Der Verlauf blieb ein ungewöhnlich protrahirter, der Abscess konnte daher sehr gross werden. Schade, dass die Trepanation unterblieb! Obgleich der Abscess die Stirnwindungen und die Fossa Sylvii nicht erreichte, so war er doch so sehr in ihre Nähe gerückt, dass er Aphasie und contralaterale Lähmungen, doch merkwürdigerweise keine epileptiformen Anfälle erzeugte. Man soll sich also bei der Localisirung des Abscesses nicht allein von der Aphasie leiten lassen! Kuhn hatte, durch eine amnestische Aphasie verleitet, einen Abscess im Schläfenlappen angenommen, fand ihn aber nicht.

Die Franzosen halten eine cephalgie incessante, limitée à un point circonscrit du crâne, à un point toujours le même für ein wichtiges Zeichen des Gehirnabscesses. Das mag sein! Bei dem ostitischen wurde es aber dadurch werthlos, dass dieser localisirte Schmerz schon vorher durch die Ostitis bestand.

Eine Atrophia nervi optici hat Gräfe öfter an meinen Kranken nachgewiesen. Ungleichheiten der Pupillen fanden sich oft, doch hatte dies Symptom keinen diagnostischen Werth.

Die Diagnose des Sitzes des ostitischen Gehirnabscesses konnte in unseren Fällen keine Schwierigkeiten darbieten, da er erfahrungsmässig stets direct unter dem kranken Knochen sich zu bilden pflegt. Auch konnten wir nach der Blosslegung der Dura deutliche Fluctuation fühlen und uns mit der Punctionsnadel Middeldorpff's noch

Digitized by Google

Sicherheit über die Anwesenheit von Eiter verschaffen. Das Fehlen der Hirnpulsation nach Eröffnung der Schädelhöhle war auch in unseren Fällen ein sehr werthvolles Zeichen für die Anwesenheit eines Abscesses, doch haben wir auch erfahren, dass trotz der Pulsation des Gehirns ein kleiner Hirnabscess bestehen kann.

Wir haben schon wiederholt hervorgehoben, dass unter den Complicationen, mit denen der ostitische Gehirnabscess auftritt, die eitrige Meningitis die grössten diagnostischen Schwierigkeiten bereitete. Sie konnte durch Herdsymptome einen Gehirnabscess vortäuschen, ebenso wie dieser durch allgemeinen Hirndruck eine Leptomeningitis purulenta. Dazu kam, dass der Hirnabscess bei Kindern unter meningitischen Symptomen zu verlaufen pflegte. Ob der Punctio vertebralis nach Quincke bei den ostitischen endocraniellen Eiterungen ein so grosser diagnostischer Werth innewohnt, wie Lichtheim annimmt, muss die Erfahrung erst zeigen.

Mehr noch verdunkelte eine gleichzeitige Thrombophlebitis sinuum das klinische Bild des Gehirnabscesses. Vor den Fieberanfällen traten oft wichtige Zeichen des Gehirnabscesses zurück und Krampfanfälle kamen, wenn auch selten, bei der Sinusphlebitis auch vor. Freilich boten die beim Hirnabscesse auftretenden doch meist des Charakteristischen genug, wie ich gezeigt habe. Wie der Gehirnabscess aus der meningitischen und thrombophlebitischen Eiterung entstand, so konnte er auch schliesslich wieder zu diesen führen und zwar, nachdem der Abscess sich schon klinisch manifestirt hatte oder in seinem Latenzstadium. Diese Thatsache erschwerte auch die Differentialdiagnose sehr.

Der Einbruch des Abscesses in den Subduralraum vor seiner adhäsiven Umgrenzung erzeugte in den wenigen Fällen, die wir beobachteten (Beob. 11 und 97 b) eine schnell tödtliche Meningitis purulenta durch das ganze Cerebrospinalsystem. Im Ganzen war dies Ereigniss selten, weil sich meist lange vorher schützende Verwachsungen zwischen dem Gehirn und seinen Häuten gebildet hatten. Es trat auch selten plötzlich, sondern schleichend ein, weil die Perforation siebförmig geschah.

Am seltensten war ein Einbruch in den Extraduralraum nach Verwachsung aller Häute mit dem Gehirne. Er hatte sich in der Beob. 107 vorbereitet. Der berühmte Fall Hitzig's hat gezeigt, dass er auch symptomlos verlaufen kann. Meist aber würde er wohl plötzlich zu Druckerscheinungen von verschiedener Höhe führen, je nachdem er eine circumscripte oder eine diffuse Pachymeningitis erzeugte.

Digitized by Google

Der Einbruch in die Ventrikel war in unseren Fällen ein seltenes Ereigniss, weil die intracraniellen Eiterungen den Tod des Patienten zu schnell herbeiführten (Beob. 100, 196, auch der Fall Sabatier's). Am häufigsten trat er bisher bei Abscessen im Schläfenlappen ein. In meinen Fällen kam er stets schleichend zu Stande und führte zur Entwicklung einer basalen und spinalen Meningitis.

So ist der ostitische Gehirnabscess ein Ereigniss von der übelsten Prognose. Sich selbst überlassen führt er unrettbar zum Tode durch Hirndruck und Hirnödem, durch Einbruch in die Cavitas serosa oder in die Ventrikel. Es sind zwar Fälle von Spontanheilung eines Gehirnabscesses berichtet (Rose, Pollack, Brieger, Braun) und besonders sind Rose und Macewen lebhaft für die Möglichkeit einer solchen eingetreten. Ich will sie nicht bestreiten, wie es vielfach geschieht, doch kann davon bei dem complicirten traumatisch-ostitischen Gehisnabscesse erst recht keine Rede sein. Auf spontane Durchbrüche derselben nach aussen ist bei dem jähen Verlaufe der ostitischen Gehirnabscesse auch nicht zu warten. Kühnen und rechtzeitigen operativen Eingriffen ist es in der neuesten Zeit, besonders der hohen und glücklichen Kunst Macewen's oft gelungen, auch auf diesem bisher ganz hoffnungslosen Gebiete des ostitischen Gehirnabscesses erfreuliche Eroberungen zu machen. So gilt denn auch für ihn nicht mehr, was Lebert damals noch mit gutem Rechte von den Gehirnabscessen vor nicht zu langer Zeit sagte: „der Tod ist der einzige bisher bekannte Ausgang. Das Factum, dass noch kein Fall von Heilung bekannt ist, spricht für die Erfolglosigkeit der bisherigen Methoden. Ganz entschieden müssen wir uns gegen jeden operativen Eingriff erklären, der schon vom theoretischen Standpunkte aus nicht rationell erscheint!" — Für diese Schlussbemerkung war freilich schon damals kein triftiger Grund zu finden. Je früher man operativ vorgeht, um so glücklicher wird man sein! „Auf mehr Zeichen warten", sagt Oppenheim, „heisst auf mehr Leichen warten!"

Wir wollen noch kurz erwähnen, dass Gehirnabscesse auch bei der Pyämie und Sepsis im Verlaufe der Kopfwunden, ohne Vermittlung von Ostitis vorkamen. Sie treten dann multipel auf (s. Fig. S. 352).

Therapeutisches. Da die Ostitis traumatica purulenta seit dem sonnenhaften Aufgange der Anti- und Asepsis aus der chirurgischen Praxis wie mit einem glücklichen Griffe verschwunden ist, so brauchte ich wohl bei der Behandlung um so weniger zu verweilen, als ich aus meiner Hospitalthätigkeit nur schlechte Erfolge zu berichten haben würde, wenn nicht aus dem Lande, in dem das warme Licht der Antisepsis zuerst geschienen und ein kühnes chirur-

Digitized by Google

gisches Vorgehen wieder gewagt wurde, noch Fälle von Ostitis traumatica purulenta cranii bei vernachlässigten Kopfwunden berichtet und über Erwarten glückliche operative Erfolge dabei erzielt wären (Macewen). Vielleicht wurden sie auch in Deutschland noch beobachtet, doch nicht veröffentlicht.

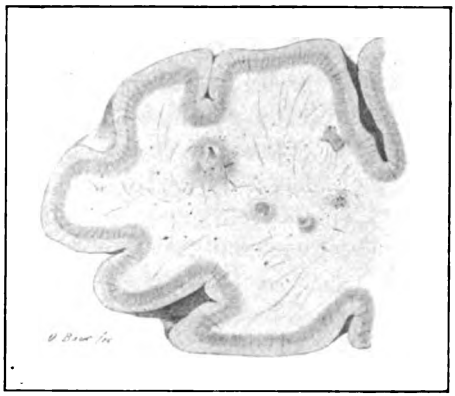

Abscesse auf einem Querschnitt des Stirnlappens in der linken Grosshirnhemisphäre bei Pyämie infolge einer Kopfwunde ohne Ostitis.

Es bedarf kaum des besonderen Hinweises, dass nur durch die Eröffnung der Schädelhöhle, verbunden mit der Beseitigung der Knochen- und endocraniellen Eiterung in ihrem ganzen Umfange Hilfe geschaffen werden konnte. Wir haben sie in 13 Fällen, doch mit einer Ausnahme (Beob. 22) stets erfolglos verrichtet (No. 12, 14, 22, 28, 41, 49, 55, 58, 67, 94, 103, 105, 109). Theils bekamen wir die Patienten zu spät in die Hände, theils war die Diagnose zu unsicher, theils die Complicationen in der Schädelhöhle schon zu weit vorgeschritten. Wir konnten die ganze kranke Knochenpartie nicht mehr entfernen, ohne zu grosse Defecte zu setzen. Auch fanden wir es nach der Eröffnung der Schädelhöhle oft schon ganz anders, als wir erwartet hatten, z. B. in der nachfolgenden Beobachtung:

Beobachtung 109. Grosse gequetschte Lappenwunde mit Entblössung des Knochens. Frühzeitiger Eintritt endocranieller Eiterungen. Versuch einer Trepanation blieb erfolglos.

Der Milchpächter Kloss war von durchgehenden Pferden längere Zeit auf der Chaussée geschleppt worden und kam mit einer grossen Lappenwunde am linken Seitenwandbeine, in der der Knochen weithin blosslag, in die Klinik am 22. Mai. Die Basis des Lappens war unten, so dass er abklappte. Die Wunde war sehr verunreinigt, der Temporal-

Digitized by Google

muskel ganz gequetscht und von seiner Insertion gelöst. Der blossliegende Knochen hatte einige Furchen und Rinnen von dem Schleifen auf der Chaussée. Reinigung der Wunde, Entfernung alles gequetschten Gewebes, Naht. Schon am 22. Mai Abends 39,1° C., Kopfschmerzen, grosse Unruhe. Der Lappen stirbt ab. Entfernung der Nähte. Vom 25. Mai ab starke Eiterung. Der Lappen wird entfernt. Befinden besser. Abendtemperatur 37,9° C. Der Knochen sah an einer guldengrossen Stelle unrein und trocken aus. Am 2. Juni Morgens trat ein heftiger Schüttelfrost (Temperatur 41,7° C.) ein. Nach demselben Lähmung des rechten Armes. Erst Abends kehrte die Besinnung wieder. 3. Juni. Da die Lähmung des rechten Armes weiter bestand, auch das rechte Bein parctisch war, so machte ich den Versuch einer Trepanation. Die Krone wurde an der schmutzig-grauen Knochenpartie angesetzt. Um alles kranke Knochengewebe zu entfernen, waren zwei nöthig. Ueberall ging sie durch weichen, eitrigen, stinkenden Knochen. Auf der Dura fand sich ein guldengrosser Extraduralabscess, welcher entfernt wurde. Bei Punctionen mit der Nadel fanden wir im Gehirne keinen Eiter. Daher unterliessen wir eine Spaltung der Dura. Abends war Patient soporös. Temperatur 38,7° C. Pulsfrequenz 112. 4. Juni. Patient hat in der Nacht ruhig gelegen, doch Alles unter sich gemacht. Er war gar nicht zu erwecken und murmelte unverständlich vor sich hin. Die Lähmung der rechten Körperhälfte schien vollständig zu sein. Temperatur Morgens 39,5° C. Pulsfrequenz 112. Abend 40,6° C. Pulsfrequenz 120. 5. Juni. Schüttelfrost Morgens 10 Uhr. Maximaltemperatur 41,9° C. Nach demselben comatöser Zustand. 6. Juni. Convulsivischer Anfall. 7. Juni. Tod in Coma.

Bei der Section der Kopfhöhle fand sich noch eine Phlebitis im Sinus longitudinalis. Die Ostitis purulenta nahm das ganze linke Scheitelbein ein. Wir hatten bei Weitem nicht alles Kranke entfernt! Der extradurale Abscess erstreckte sich noch weiter über die Trepanationsstelle hinaus. Ein Gehirnabscess fand sich nicht.

Ich hielt beim Patienten den Versuch einer Trepanation für berechtigt, obgleich ein Schüttelfrost vorangegangen war. Wir führten ihn noch auf den Gehirnabscess zurück. Zur Operation ermuthigte mich besonders die ausgesprochene Lähmung der collateralen Körperhälfte. Doch auch dies Symptom täuschte! Es fand sich kein Gehirnabscess, dagegen bestand schon eine Thrombophlebitis des Sinus longitudinalis. — Der Fall zeigt wieder die Unsicherheit der Diagnose und die Erfolglosigkeit operativer Eingriffe, wenn schon so complicirte intracranielle Eiterungen bestehen. Mit diesem elegischen Accorde muss ich meinen trübseligen Bericht schliessen!

Digitized by Google

XVI.

Aus dem Krankenhause Bergmannstrost zu Halle a. d. S.
(Prof. Oberst).

Ein Osteom des Sinus frontalis.

Von
Dr. H. Zimmermann,
Assistenzarzt.

(Mit 4 Abbildungen.)

Seitdem Bornhaupt durch seine im Jahre 1881 erschienene Arbeit das Interesse an den Stirnhöhlenosteomen neu geweckt hat sind eine Reihe dahin gehöriger Fälle publicirt worden.

Kikuzi giebt 1888 an, dass — 2 von ihm beobachtete Fälle eingerechnet — 26 Stirnhöhlenosteome bekannt geworden seien. Diese Zahl vermehrt sich, da Kikuzi in seiner Statistik die Fälle von Tellais (1882) und von Lucas Championnière (1886) nicht berücksichtigt hat, noch um 2. Seit 1888 sind weitere 9 Fälle von Bessel-Hagen, Ischunin, Nakel, Poppert, Prochnov, Boyd Stanley, Tauber, Friedenberg und Moser publicirt worden.

Trotz der immerhin reichlichen Zahl von 34 Fällen sind bisher einzelne Punkte, besonders die Genese der in Frage stehenden Tumoren noch nicht vollkommen geklärt. Es mag deshalb angebracht sein, die Geschichte eines in Bergmannstrost beobachteten und operirten Falles wiederzugeben, sei es auch nur, um einen, wenn auch nur kleinen Beitrag zur Lösung der noch strittigen Fragen zu liefern.

Ein 17jähriger Kellner, erblich nicht belastet, ist bisher angeblich immer gesund gewesen. Als Ursache des jetzigen Leidens giebt er drei Ohrfeigen an, die ihm sein früherer Lehrherr ungefähr $2^3/_4$ Jahre vor seiner Aufnahme in Bergmannstrost verabreichte. Tags nach dieser Züchtigung sollen sich heftige Kopfschmerzen in der Stirngegend eingestellt haben, die zwar bald wieder verschwanden, im Laufe der Krankheit jedoch sich noch öfter wiederholten.

Nach ca. $1^1/_2$ Jahren wurde der Kranke von seiner Umgebung darauf aufmerksam gemacht, dass sein linkes Auge „kleiner werde". Mit dem linken Auge sah Patient auch schlecht, die Gegenstände erschienen ihm

Digitized by Google

„dunkler" als sonst; ausserdem stellten sich Doppelbilder ein. Allmählich bildete sich eine immer stärker werdende Vorwölbung der linken Augenbrauengegend heraus. Vor etwa 5 Tagen schwoll das Oberlid des linken Auges so stark an, dass dasselbe das Auge ganz bedeckte. Ein Nasenleiden hat Pat. nie bemerkt.

Status praesens; Pat. ist ein junger Mann von gracilem Knochenbau und in mässigem Ernährungszustande. Das obere Lid des linken Auges ist stark ödematös geschwollen und geröthet und verdeckt ganz das Auge. Der Bulbus ist aus der Orbita stark hervorgedrängt und nach aussen und unten dislocirt. Die Beweglichkeit des linken Bulbus ist nach allen Richtungen hin stark beschränkt. Sehschärfe normal. Stauungspapille angedeutet (Prof. Bunge). In der linken Augenbrauengegend ist wegen des starken Oedems nur undeutlich eine unregelmässige, feste Vorwölbung zu palpiren, die ohne scharfe Grenzen ins linke Stirnbein übergeht. Fig. 1 zeigt den Pat. vor der Operation.

Fig. 1.

Vor der Operation.

Tags nach seiner Aufnahme wurde Pat. operirt (Prof. Oberst). Schnitt im Verlaufe der linken Augenbraue bis auf den Knochen. Nach Durchtrennung der Weichtheile entleert sich eine schleimige, grünlich-gelbe, trübe Flüssigkeit.

Nach Abhebelung des Periostes zeigt sich, dass die äussere Wand der Stirnhöhle in Ausdehnung eines silbernen 20pfennigstückes perforirt und die angrenzende Knochenpartie zu einer papierdünnen Lamelle verdünnt ist. In der Perforationsstelle ist ein knöcherner Tumor von grob höckeriger Oberfläche sichtbar, welcher von einer dünnen, fest aufsitzenden und in alle Unebenheiten der Oberfläche eindringenden Membran überkleidet ist. Um den Tumor vollkommen freilegen zu können, wird auf den ersten Schnitt ein zweiter in senkrechter Richtung nach oben geführt.

Die den Tumor dicht umhüllende, dünne Knochenwand wird mit Hammer und Meissel entfernt. Da es unmöglich erscheint, ohne grösseren und entstellenden Eingriff bis an die Insertionsstelle der Geschwulst vorzudringen, wird letztere nach vollkommener Freilegung ihrer Oberfläche mit Hülfe eines untergeschobenen Raspatoriums herausgehebelt. Das

Digitized by Google

gelingt unter ziemlich bedeutender Kraftaufwendung mit krachendem Geräusch. Nach Entfernung des Tumors übersieht man die Höhle, welche er eingenommen hatte. Die Nasenhöhle und die Augenhöhle sind in ihrer medialen Wand breit eröffnet, reichliche Blutung. Die stark erweiterte Stirnhöhle ist mit dicksulziger, ödematöser Schleimhaut ausgekleidet. Dieselbe wird mit Raspatorien und scharfem Löffel vollkommen entfernt. Nach kurzer Tamponade steht die Blutung. Bei nochmaliger Besichtigung der Höhle sieht man in der Tiefe derselben, und zwar medial und oberhalb des Foramen opticum in der Gegend der Grenze der Pars orbital. oss. front. und der Lamina papyracea oss. ethmoidal. eine doppeltlinsengrosse Perforation nach der Schädelhöhle hin, in der Pulsationen des Gehirns deutlich wahrzunehmen sind. Reichlicher Ausfluss von Liquor cerebrospinalis. Die Wunde wird genäht, die Stirnhöhle nach aussen drainirt. Aseptischer Deckverband.

Fig. 2.

Nach der Operation.

Der Wundverlauf war, abgesehen von einer Temperatursteigerung bis 38,1°, am ersten und zweiten Tage nach der Operation und länger dauernder Secretion aus der Drainstelle normal. Am 29. Tage nach der Operation wurde Pat. bei vollkommen geschlossener Wunde entlassen. Der Bulbus war noch etwas nach unten dislocirt; es bestanden noch Doppelbilder. Ophthalmoskopisch normaler Befund. — 6 Wochen nach seiner Entlassung stellte sich Pat. wieder vor. Die Wunde war geschlossen geblieben. Den äusseren Befund illustrirt Fig. 2. Ophthalmoskopisch und functionell ist das linke Auge normal. Auch keine Doppelbilder. Die Tieferstellung des linken Auges ist ohne Störung, wie das normale Sehen im Stereoskop beweist (Prof. Bunge).

In dem vorliegenden Falle handelt es sich also um einen typischen Fall von Osteom der linken Stirnhöhle, welches sich in der Zeit vor der definitiven Ausbildung der Stirnhöhlen im Anschluss an ein Trauma entwickelte. Auch in unserem Falle war, wie in den meisten der bisher beobachteten Fälle, die Augenbrauengegend durch eine knochenharte, unregelmässige Prominenz stark vorgewölbt und das obere Lid stark nach unten gedrängt. Der Bulbus war stark nach vorn, aussen und unten dislocirt, die Bewegungen des Bulbus stark beschränkt, die Retina injicirt; es bestand Doppelsehen.

Diese sämmtlichen Störungen sind bis auf leichte Tieferstellung

Digitized by Google

des Auges durch die operative Entfernung des Tumors in unserem Falle vollkommen beseitigt worden; in vielen der bisher bekannt gewordenen ähnlichen Fälle ist nur eine Besserung derselben erzielt worden.

Weiter ist hervorzuheben, dass das Osteom nicht auf die Stirnhöhle beschränkt blieb, sondern sich nach Perforation der Stirnhöhlenwandung in die Augen- und Nasenhöhle erstreckte. Innen und oben von der Orbita war die Schädelhöhle eröffnet. Durch eine breite Perforation der äusseren Wand der Stirnhöhle trat der Tumor mit einem schmalen Segment an die Oberfläche. Als eine zufällige Complication muss die acute Entzündung des Sinus frontalis, die zur Ansammlung einer beträchtlichen Menge von Schleim und Eiter führte, und die die Hauptveranlassung war, dass Patient ärztliche Hülfe aufsuchte, erwähnt werden.

Fig. 3.

Osteom des Sinus frontalis.

Fig. 4.

Osteom des Sinus frontalis.

Bei Betrachtung des exstirpirten Tumors (vergl. Figur 3 und 4) springt in die Augen, dass derselbe durch eine besonders stark ausgeprägte Furche in zwei Theile zerfällt, einen oberen kugeligen hügelig-höckerigen und einen unteren keilförmigen. Der erstere grössere Theil füllte vornehmlich die Stirnhöhle aus, ragte jedoch auch in die Orbita hinein; der keilförmige Theil lag mit der Basis des Keiles in der Nasenhöhle, mit der Spitze in der oben beschriebenen Perforationsöffnung zwischen Orbita und Schädelhöhle. Auf der hinteren unteren Seite befindet sich die Bruchfläche, resp. die Stielstelle, und zwar in der auch hinten deutlich vortretenden Theilfurche. Die Stielstelle zeigt spongiöse Knochensubstanz und hat die Grösse eines Pfennigstückes. Der grösste Theil

Digitized by Google

der Stielstelle gehört der unteren keilförmigen Partie des Tumors an. Denkt man sich das Osteom in den Schädel zurückversetzt, so würde die Stielstelle zu verlegen sein auf die mediale und untere Wand der Stirnhöhle etwa da, wo Sieb- und Stirnbein zusammenstossen.

Der Tumor ist von ausserordentlicher Härte. Der grösste Durchmesser desselben beträgt 5 cm, der auf diesem senkrecht stehende 4,5 cm. Das Gewicht des Tumors beträgt 30 Gramm. Die Oberfläche ist höckerig, von seichteren und tieferen Furchen durchzogen. Der ganzen Oberfläche liegt eine dünne, schwer abziehbare Membran auf, die in alle Furchen sich hineinerstreckt und hier besonders schwer oder gar nicht zu lösen ist. Mikroskopische Schnitte charakterisiren diese dem Tumor anhaftende Haut als Schleimhaut; einer breiten, zellenreichen Bindegewebsschicht sitzen stellenweise Reihen einschichtiger Cylinderepithelzellen auf.

Auf der Sägefläche des Tumors tritt eine deutliche Scheidung in spongiöser und elfenbeinernen harter Knochensubstanz hervor. Die spongiöse Substanz ist die Fortsetzung des Stieles in das Innere des Tumors und bildet den Kern der Geschwulst, den die Substantia compacta gleichsam als Mantel umhüllt. In dem hügeligen Theile des Osteoms übertrifft die compacte Substanz die spongiöse an Dicke um das 2—3fache, in dem keilförmigen Theil ist das Verhältniss wie 1 : 1 und 1 : 2. Knorpelreste und Knorpelgewebe wurden trotz sorgfältigster Durchforschung des Tumors nicht gefunden.

Was die Gestalt des Tumors im Grossen und Ganzen anlangt, so besteht eine entschiedene Aehnlichkeit zwischen unseren und den bisher bekannt gewordenen Fällen. Bornhaupt sagt, dass die äussere Gestalt der Stirnhöhlenosteome wesentlich beeinflusst zu werden scheine von den Widerständen, auf welche sie bei ihrem Wachsthum stossen, und dass, da diese in allen Fällen so ziemlich gleichbleibend seien, diese Tumoren eine auffallende Aehnlichkeit untereinander zeigen. Bei allen Stirnhöhlenosteomen findet man dementsprechend als Hauptheil einen kugeligen, den Ausguss der Stirnhöhle repräsentirenden Tumor.

Was die Genese der Stirnhöhlenosteome betrifft, so ist es zunächst in höchsten Grade wahrscheinlich, dass die Bildung derselben mit Störungen in der Entwickelung der Stirnhöhlen in Zusammenhang stehen. Dafür spricht die auffallende Thatsache, dass bei weitaus den meisten Fällen diese Osteome sich vom 16. bis 30. Lebensjahre und besonders um die Pubertätszeit entwickeln, d. h. in einer Zeit, in der

Digitized by Google

die Ausbildung der Stirnhöhlen beendet wird. Die Frage, ob die Osteome sich aus persistirenden Knorpelresten entwickeln, oder ob sie periostalen Ursprungs sind, harrt noch der endgültigen Entscheidung.

Rokitansky nimmt an, dass es sich bei diesen Geschwülsten ursprünglich um Enchondrome handle, welche später durch allmähliche totale Ossification in Osteome übergeführt würden.

Tillmanns hält diese Entstehungsweise für häufig und Arnold, der die Entstehung der Stirnhöhlenosteome aus persistirenden Knorpelresten besonders vertritt, giebt an, es spreche dafür, dass wenigstens ein Theil dieser Osteome ursprünglich Enchondrome gewesen seien, insbesondere die Thatsache, dass man an einzelnen derselben eine oberflächliche Schicht von Knorpelgewebe findet. Die Fälle, auf welche sich Arnold hierbei stützt, sind jedoch nicht genauer angegeben. Bei allen Fällen, die ich in der mir zugänglichen Litteratur beschrieben fand, ist nichts von Knorpelbefunden erwähnt.

Die periostale Genese der Stirnhöhlenosteome wird von Bornhaupt und Sprengel u. A. vertreten.

Bornhaupt, dem wir uns anschliessen, hält die Entstehung der Osteome aus zurückgebliebenen fötalen Knorpelresten für unwahrscheinlich, weil er in den Tumoren niemals Knorpelreste gefunden habe. Weiter weist er darauf hin, dass bei Fällen, wo neben eingekapselten Exostosen auch äussere Exostosen an Knochen, die nicht aus Knorpel, sondern auf einer bindegewebigen Grundlage sich entwickeln, beobachtet sind, diese Exostosen, die offenbar derselben Ursache ihre Entstehung verdanken, nicht aus Knorpel sich entwickelt haben können. Niemals, so argumentirt er weiter, hat man auch in Fällen von multiplen ossificirenden Enchondromen des Rumpfes und der Extremitäten gleichzeitig eingekapselte Osteome beobachtet, wie man doch erwarten sollte, wenn letztere sich aus Knorpel entwickelten.

Von besonderer Wichtigkeit für die Entscheidung der Frage scheint uns der Bau und die Structur der in Rede stehenden Tumoren zu sein.

In unserem Falle war eine centrale, spongiöse Knochensubstanz von einer ziemlich gleichmässigen compacten Substanz umgeben, so dass auf der Sägefläche eine gewisse Aehnlichkeit mit dem Querschnitte eines Röhrenknochens nicht zu verkennen war und der Gedanke sehr nahe lag, dass das Wachsthum auch hier, wie bei dem Dickenwachsthum der Röhrenknochen durch Apposition stattgefunden hat.

Mit Entschiedenheit spricht gegen die knorpelige und für die periostale Genese, dass, wie schon erwähnt, Knorpelgewebe bei unseren Tumoren niemals vorhanden ist, während diese bei den typi-

Digitized by Google

schen (cartilaginären) Exostosen der Epiphysenlinien, deren Entstehung von fötalen Knorpelresten absolut sicher ist, regelmässig der Fall ist.

Ob das in unserem Falle mit Bestimmtheit angegebene Trauma einen entscheidenden Einfluss auf die Entstehung und Weiterentwickelung des Tumors ausgeübt hat, möchte ich dahingestellt sein lassen.

Die Behandlung der Stirnhöhlenosteome kann selbstverständlich nur eine operative sein. Die Operation selbst bietet, wenn man nur darauf achtet, die Oberfläche des Tumors vollkommen frei zn legen, keine besonderen Schwierigkeiten, und ist heutzutage ungefährlich. In unserem Falle erfolgte, obwohl durch die acute Entzündung complicirte Verhältnisse vorlagen, die Heilung ohne Zwischenfall.

Unter 14 von Bornhaupt gesammelten klinischen Fällen erfolgte nach der Exstirpation in 7 Fällen der Exitus letalis, in 5 Fällen Heilung, in 2 Fällen ist das operative Endresultat nicht bekannt.

Digitized by Google

XVII.

Aus der chirurgischen Klinik in Kiel (Prof. Helferich).

Lungencomplicationen nach operativen Eingriffen.

Von

Dr. M. Gerulanos,

Privatdocent und Assistenzarzt.

Es ist leider kein seltenes Ereigniss, dass nach glücklich vollendeter Operation und trotz einem vollkommen günstigen Wundverlaufe, Störungen seitens anderer durch die Operation nicht betroffener Organe eintreten können, welche nur indirect mit der Operation im Zusammenhange stehen und oft einen ungünstigen Ausgang zur Folge haben Gerade nach den schweren, gut überstandenen Operationen, als Arzt und Patient sich der freudigen Hoffnung hingeben, nun sei Alles überwunden, pflegen solche Complicationen einzutreten und ein trauriges Ende herbeizuführen. Zu den allerhäufigsten dieser Complicationen gehören die Störungen seitens der Athmungsorgane. Ich meine hier nicht etwa die Reaction der Lungen bei Brusthöhleneingriffe, durch Störungen im mechanischen Gleichgewicht innerhalb des Brustkorbes bedingt, ebensowenig die Lungenerkrankungen bei Operationen an den Luftwegen selbst infolge Blut- oder Secretaspiration. Auch bei Operationen in entfernten Gebieten kommt es häufig genug zu postoperativen Lungenerkrankungen. Ja gerade letztere bilden die Mehrzahl der nach Vornahme einer Operation auftretenden Complicationen, so dass deren Kenntniss, sowie der Gefahren, welche sowohl während der Narkose, als auch nachher für den Patienten verhängnissvoll werden können, für jeden Arzt zu deren Verhütung nothwendig erscheint. Die gewissenhafte Beachtung der Maassnahmen, welche geeignet sind solche Erkrankungen zu verhüten oder zu deren Ueberwindung zu verhelfen, kann sicherlich manchem Patienten das Leben retten und einen glücklichen Ausgang der Operation herbeiführen.

Digitized by Google

Ich erachte es daher nicht für überflüssig, diese Complicationen unserer operativen Eingriffe im Zusammenhange hier zu besprechen, umsomehr, da dieselben in diesem Sinne, meines Wissens nach, nicht beachtet und behandelt worden sind. — In der vorantiseptischen Zeit war die Zahl der nach einer Operation einsetzenden und tödtlich verlaufenden Lungenerkrankungen bedeutend grösser als jetzt, das mag hauptsächlich darin seinen Grund gehabt haben, dass damals die Infection so gewaltige Dimensionen annahm, dann aber darin, dass damals verhältnissmässig viel mehr Nothoperationen bei schweren Fällen vorgenommen wurden, als dies jetzt der Fall ist. In einer Statistik von Chevers[1]) aus dem Jahre 1843 spielt die Pneumonie unter den Todesursachen nach Operation eine hervorragende Rolle. Ebenso fand Erichsen[2]) unter 41 Todesfällen nach Operation 23 mal eine Lungenentzündung als den Tod veranlassendes Moment. Mit der Beseitigung der schweren Wundinfectionen und Complicationen durch die Anti- und Asepsis hat auch die Zahl der Lungenerkrankungen nach Operationen entschieden abgenommen, obwohl neue hinzugekommene Momente, wie die Narkose, die Laparotomie und die Vornahme grösserer, complicirter Eingriffe in den Körperhöhlen das Auftreten der in Rede stehenden Complicationen ihrerseits begünstigen.

Unter 95 Todesfällen, welche im Jahrgang 1899 in der chirurgischen Klinik in Kiel vorgekommen sind, finden sich 18, bei denen eine Lungenerkrankung mit im Spiele war, = 19 Proc. — Davon abgerechnet 3, bei denen es sich um eine tuberculöse Erkrankung handelte, 1 wegen Bronchiektasie operirten Falles und 3 Fälle, bei denen die Lungenerkrankung nicht im Zusammenhang mit einer Operation stand, wie z. B. Durchbruch eines Oesophaguscarcinoms in die Lunge u. s. w., so bleiben 11 Fälle von tödtlich verlaufenen Lungenaffectionen, von denen wieder 4 nach schweren Verletzungen eintraten. — Bei diesen 4 Fällen trat 2 mal Lungenödem und zwar acut, innerhalb 24 Stunden zum Exitus führend, auf, einmal nach einer schweren Verbrennung und Versengung der Respirationsschleimhaut durch Einathmung von glühender Luft, und einmal nach Schussverletzung am Halse und directer Betheiligung der Bronchial- und Kehlkopfschleimhaut. In den beiden anderen Fällen handelte es sich um Schädelbasisbrüche und mehrfache Brüche der Extremitäten mit nachfolgender tödtlicher Pneumonie.

Bei den übrigen 7 in directem Zusammenhang mit dem

1) Chevers, cit. bei Silk. The Lancet. 1897. March. 20.
2) Erichsen, cit. bei Silk, l. c.

Digitized by Google

operativen Eingriff stehenden Fällen handelte es sich 2mal um Aspirationspneumonie bei Operation eines Tumors des Oberkiefers, resp. der Zunge. In 3 weiteren Fällen handelte es sich um hypostatische, und zugleich als Narkosen-Aspirationspneumonien aufzufassende Erkrankungen nach Vornahme einer osteoplastischen Amputation des Oberschenkels nach Gritti wegen Diabetesgangrän, nach Laparotomie und Einstellung der Leber wegen eines Tumors derselben, und schliesslich nach einer Gastrostomie wegen tiefsitzenden Oesophaguscarcinoms. — Bei den übrigen 2 Fällen handelte es sich einmal um Lungengangrän nach Radicaloperation eines grossen, incarcerirten Nabelbruches, bei dem allerdings Aspiration als Ursache der Gangrän angesehen werden muss, und einmal um Infarct der Lunge nach Spaltung einer schweren Handphlegmone.

Es ist zunächst die Narkose, bei der durch Einathmung der betäubenden Dämpfe eine directe Einwirkung auf die Schleimhaut des Respirationstractus stattfindet und infolge dessen leicht zu Störungen innerhalb der Athmungsorgane kommen und die Ursache zu Lungenerkrankungen abgeben kann. Ich will nur auf die Reizung der Schleimhaut des Rachens und der Trachea, das Brennen und die Trockenheit im Halse und die stärkere Salivation hindeuten, welche fast nach jeder etwas längeren Narkose zurückzubleiben pflegen, wenn auch in den meisten Fällen allerdings ohne Bedeutung sind. — Veranlassung zu einem eingehenderen Studium der Einwirkung der Narcotica auf die Athmungsorgane gab das häufige Auftreten von Lungenaffectionen bei Anwendung der Aethernarkose. — Als im Jahre 1892 Gurlt[1]) durch Aufstellung seiner grossen Narkotisirungsstatistik feststellte, dass ein Todesfall unter ca. 3000 Chloroformnarkosen, während erst einer unter 15000 Aethernarkosen auftrat, hat man ziemlich allgemein zum Aether als allgemeines Narkosemittel zurückgegriffen. Jedoch die dabei gesammelten Erfahrungen haben ergeben, dass Lungenaffectionen, besonders schwere, acute Bronchitiden (Miculicz)[2]) und acutes, unmittelbar nach der Narkose oder später nach Stunden oder Tagen auftretendes Lungenödem (Poppert)[3]) die angebliche Gefahrlosigkeit des Aethers gegenüber dem Chloroform weit überwiegen.

Bei Anwendung der Aethernarkose beobachtet man eine Erweiterung des ganzen peripheren Gefässsystems, Röthe

1) Gurlt, Verhandl. der deutschen Gesellschaft f Chirurgie. 1892.

2) Miculicz, Chloroform oder Aether. Berl. klin. Wochenschr. 1894. Nr. 46.

3) Poppert, Ueber einen Fall von Aethertod, infolge von Lungenödem. Deutsche med. Wochenschr. 1894. Nr. 37.

Digitized by Google

des Gesichts, oft leichte Cyanose, Injection der Conjunctivae, damit Hand in Hand gehend, Schweissabsonderung, besonders im Gesicht, vermehrte Speichel- und Schleimsecretion im Munde, Rachen und in den Luftwegen. Die Folge davon ist starkes Schlucken, Würgen und Husten zu Anfang der Narkose, jedoch auch in den späteren Stadien derselben, alsdann starkes Röcheln und Rasseln in der Trachea sehr störend und beängstigend wirkt.

Dass es unter diesen Umständen leicht zu entzündlichen Processen der Respirationsorgane kommt, ist nicht auffällig, jedoch die Erklärung derselben ist nicht in allen Fällen einfach; so besonders das Auftreten von lobären Pneumonien, von acutem Lungenödem, und noch mehr von Lungenödem längere Zeit, etwa 2—3 Tage nach der Narkose. Poppert erklärte letzteres als die Folge einer toxischen Wirkung der Aetherdämpfe auf die Lungen selbst. Durch Einwirkung der Aetherdämpfe käme es nach seiner Meinung zu einer erhöhten Durchlässigkeit der Gefässwandungen und Aenderung der secretorischen Verhältnisse, infolgedessen zu Hypersecretion auf die Schleimhautoberfläche und seröser Durchtränkung des Lungenparenchyms. Diese Erklärung, vielfach angegriffen, entbehrt nicht der Berechtigung und ist experimentell bestätigt. Schon Poppert[1]) selbst stellte durch das Experiment fest, dass concentrirte, länger einwirkende Aetherdämpfe schwere Lungenveränderungen: multiple ausgedehnte Blutungen im Lungengewebe, starke Schleimabsonderung mit Verstopfung der kleinen Bronchi und Collaps der Lungenbläschen, zugleich verschiedene Grade von Lungenödem hervorrufen können. Lindemann[2]) fand bei seinen experimentellen Untersuchungen, dass sowohl eiterige Bronchitiden, wie lobäre Pneumonien und acutes Lungenödem während oder viele Wochen nach der Narkose auftreten können. Auch er fand eine erhöhte Füllung der Lungengefässe, Blutungen im Lungenparenchym durch Diapedesin und Oedem der Lunge. Er stellt eine locale Wirkung der Aetherdämpfe auf die Gefässwandungen nicht in Abrede, nimmt jedoch als Ursache des acuten Oedems eine toxische Gefässdilatation infolge Parese der Gefässcentren und somit eine Alteration des gesammten Gefässsystems, auch des Herzens, an.

Das Herz muss bei einer abnormen Erweiterung der Gefässe seine Arbeit verrichten, es wird daher sehr bald insufficient, der Blutdruck sinkt herab, daher die Cyanose, die Hypersecretion. Tritt neben den oben erwähnten Gefässveränderungen und stärkerer Durchlässig-

1) Poppert, Allgem. med. Centralzeitung. 1897.

2) Lindemann, Jahrbücher für Chirurgie. Hildebrand. 1898.

Digitized by Google

keit ihrer Wandungen eine Herzinsufficienz ein, so ist acutes, während der Narkose einsetzendes Lungenödem die Folge. Jedoch die Herzinsufficienz kann auch später, nach Stunden oder Tagen, bei andauernder Gefässalteration einsetzen und ein späteres Lungenödem zufolge haben, umsomehr als der Aether mehrere Tage im Körper zurückgehalten und vorwiegend wieder durch die Lunge ausgeschieden wird (Poppert l. c.). Es ist somit sowohl die lähmende Wirkung des Aethers auf das Herz, als auch die bis zur Insufficienz vermehrte Arbeitsleistung desselben bei Erweiterung des Gefässsystems die Ursache des bei Aetheranwendung öfters beobachteten tödtlichen Lungenödems.

Eine entzündliche Wirkung des Aethers auf die Lungen selbst konnte weder Lindemann noch Hölscher[1]) bei seinen Experimenten feststellen. Entzündliche Processe, die noch viel öfters als Oedeme nach Aethernarkose beobachtet wurden und die meisten Todesfälle abgeben, scheinen viel mehr die Folge einer Aspiration von Mundsecret zu sein. Lindemann (l. c.) fand den mit Karmin gefärbten Mundinhalt nach einstündiger Aethernarkose in der Trachea und in den Bronchien, ebenso Hölscher (l. c.) bei Färbung desselben mit Gentiana. Letzterer stellte weiter die Bedeutung der Lagerung des Patienten dabei fest und führte als weiteren Beweis der Aspiration an, dass bei Seitenlage das entsprechende Bronchialgebiet von gefärbtem Mundinhalt überschwemmt aufgefunden wurde. Durch Einwirkung tieferer Narkose auftretende Lähmung des Gaumensegels, der Zunge und des Kehldeckels (Grossmann)[2]) erleichtert ganz bedeutend das Hineinfliessen von Mundflüssigkeit in die Trachea und in die Bronchien, besonders bei der während einer Aethernarkose vorhandenen Hypersecretion. Mit Recht betont daher Nauwerk[3]), dass die nach Narkosen auftretenden entzündlichen Processe der Lungen meistens die Folge einer Autointoxication, einer Infection durch Aspiration Mundhöhlensecrets ist. Während tiefer Bewusstlosigkeit und bei vermehrter Secretion der Luftwege tritt das Secret bei der Exspiration durch den Larynx in die Mundhöhle, mischt sich hier mit der Mundhöhlenflüssigkeit und wird bei jeder Inspiration wieder in die Luftröhren

1) Hölscher, Experimentelle Untersuchungen über die Entstehung der Erkrankungen der Luftwege nach Aethernarkose. Arch. f. klin. Chirurgie. Bd. LVII. S. 175.

2) Grossmann, cit. bei Nauwerk.

3) Nauwerk, Aethernarkose und Pneumonie. Deutsche med. Wochenschr. 1895. Nr. 8.

Digitized by Google

zurückgebracht. Es findet daher eine Einsaugung von Mundflüssigkeit und damit von Mundepithelien mit den darauf haftenden Bacterien bis in die feinsten Bronchien und die Lungenbläschen hinein (Aufrecht)[1]). Als Folge davon tritt Reizung, Entzündung und Infection des Lungenparenchyms ein, kleine lobuläre Herde, bronchopneumonische Herde oder lobäre Pneumonien treten auf. Die obenerwähnten, durch die Einwirkung der Aetherdämpfe hervorgerufenen Veränderungen im Lungengewebe: seröse Durchtränkung, parenchymatöse Blutungen u. s. w. bedingen eine Abnahme der Widerstandsfähigkeit des Lungengewebes und bereiten den Boden für die Festsetzung der Infection vor.

Sind diese Vorgänge bei der Aethernarkose infolge der obenerwähnten, dem Aether besonders haftenden Eigenthümlichkeiten so ausgesprochen, so können sie nach Anwendung der Chloroformnarkose in derselben Weise vor sich gehen. Auch hier sind Blutungen ins Lungenparenchym (Poppert l. c.) beobachtet, und bei tiefer und längerdauernder Betäubung kann ebenfalls Lähmung der Gebilde am Kehlkopfeingange und Aspiration des Mundhöhlensecrets zu Stande kommen. Es besteht allerdings der Aethernarkose gegenüber der Unterschied, dass bei ersterer die Hypersecretion, welche eine grosse die Infection vermittelnde Rolle spielt, hier fehlt. Es wirkt somit nicht nur die Aethernarkose, sondern genau in derselben Weise die Chloroform- und jede allgemeine Narkose schädigend auf das Lungengewebe, wenn auch in verschiedenem Grade, je nach der Länge und Tiefe der Narkose und dem allgemeinen Kräftezustande des Individuums und speciell des Herzens und der Lungen. — Nur in dieser Weise können schwere Bronchitiden, lobuläre Bronchopneumonien oder lobäre Lungenentzündungen, welche ganz den Charakter der Aspirationsinfection zeigen, obwohl bei dem betreffenden Patienten eine Aspiration von gröberen Massen nicht angenommen werden kann, ihre Erklärung finden. Als Beispiel mag folgender Fall dienen:

Fall 1. Es handelte sich um eine Frau (Krankengeschichte Nr. 711 — 1900), 67 Jahre alt, welche in der chirurgischen Klinik zu Kiel unter Chloroformnarkose wegen Pyloruscarcinom operirt und bei der die Gastroenterostomia retrocolica posterior ausgeführt wurde. Sofort nach der Operation traten Erscheinungen einer eitrigen Bronchitis auf, obwohl vorher die Lungen vollkommen intact waren. Die Frau ist am 13. Tag noch der Operation nach vollkommen glatter Wundheilung

1) Aufrecht, Die Lungenentzündungen. Nothnagel's Spec. Pathol. u. Therapie. Bd. XIV. Theil II. Wien 1897.

Digitized by Google

und guter Function der Magendarmfistel infolge der aufgetretenen Lungenerkrankung gestorben.

Die Section ergab multiple über die ganzen Lungen zerstreute bronchopneumonische Eiterherde, welche als Aspirationsherde bezeichnet werden müssten.

Da bei der Frau, welche an Magenspülungen gewöhnt war, der Magen vor der Operation sorgfältig entleert und gereinigt wurde, und weder während, noch nach der Operation Erbrechen aufgetreten ist, so kann man hier von einer groben Aspiration nicht reden, sondern nur eine unbemerkbare, während der Narkose und infolge derselben erfolgte Aspiration von Mundhöhlensecret kann die Ursache der tödtlichen Lungenerkrankung bei der freilich sehr abgeschwächten Patientin abgegeben haben.

Da solche mehrfach beobachtete Lungenerkrankungen auf Kosten der Narkose gesetzt wurden, so war die Hoffnung berechtigt, dass gerade bei schwächeren Personen, älteren oder heruntergekommenen Individuen, welche besonders zu diesen Erkrankungen neigen, die Einführung der Cocainanästhesie und Vermeidung der Narkose eine Abnahme der Lungenaffectionen zur Folge haben müsste. Umsomehr war man überrascht Stimmen wie etwa Mikulicz[1]) zu hören, welche nach reicher Erfahrung das Auftreten von Pneumonien nach Vornahme schwerer Operationen, speciell Laparotomien unter Infiltrationsanästhesie, zum mindesten als nicht seltener als nach Anwendung einer allgemeinen Narkose bezeichneten.

Nach einer Statistik Gottstein's[2]) über 114 unter Cocainanästhesie vorgenommenen Bauchoperationenen wurden in 27 Fällen Lungenerkrankungen beobachtet. Nach Abrechnung solcher Fälle, bei denen Aspiration zu Grunde lag, oder solcher, welche vorher leichte Lungenveränderungen zeigten, bleiben 16 Fälle oder über 14 Proc. aus einer fraglichen Veranlassung entstandener zurück, gewiss eine hohe Zahl, welche um so auffälliger wird, als unter 119 in derselben Klinik vorgenommenen Bauchoperationen im Jahre 1896, also vor Einführung des Cocains nur 7 Lungenerkrankungen, also nicht ganz 6 Proc. beobachtet wurden. Und wenn auch Gottstein diesen Unterschied dadurch zu erklären versucht, dass nach seiner Meinung durch die Möglichkeit der Vermeidung einer allgemeinen Narkose, schwerere

1) Mikulicz u. Kausch, Allgemeines über Laparotomie. Handbuch der praktischen Chirurgie. Bd. III. S. 113. Stuttgart 1900.

2) Gottstein, Erfahrungen über Localanästhesie. Arch. f. klin. Chirurgie. Bd. LVII.

Digitized by Google

Fälle, die sonst nicht zur Operation gekommen wären, operirt wurden, so bleibt die Thatsache immerhin auffällig. Eine Erklärung derselben erscheint mir vielmehr in anderer Weise wahrscheinlicher, wie es in Nachfolgendem weiter erörtert werden soll.

Czerny[1]) hat nämlich schon früher zur Erklärung der Aetherpneumonien die Meinung ausgesprochen, dass die in Rede stehenden Lungenerkrankungen speciell nach Laparotomien, hypostatischer Natur wären, als Folge einer oberflächlichen, durch die Schmerzhaftigkeit im Abdomen bedingten Athmung. Höheres Alter, allgemeiner Schwächezustand des Patienten mit schwacher Herzaction begünstigen weiterhin das Auftreten von Hypostase. — Bei denjenigen Fällen, bei denen eine leichte Bronchitis vor der Operation besteht, kommt es leicht infolge der Schleimhautreizung durch das Narcoticum, der Abkühlung des Peritoneums (Herman)[2]) u. s. w. nachträglich zu vermehrter Secretion der Respirationsschleimhaut. Besteht ausserdem eine Schwäche der Herzaction und wird noch die Expectoration durch das ruhige horizontale Liegen, durch eng anliegende Verbände um Brust und Bauch erschwert, so senkt sich das eiterige Secret nach den tiefer liegenden Lungenpartien und verursacht eine hypostatische Lungenentzündung. Ein weiteres Moment ist die nach Laparotomien oft auftretende geringe Parese des Darmes, Aufblähung desselben, Verschiebung des Zwerchfelles nach aufwärts und Compression der unteren Lungenpartien.

Diese bei Laparotomien speciell auftretenden Verhältnisse kommen auch bei anderen schweren Operationen an der Brust: Mammaexstirpation, am Halse: Struma u. s. w in Betracht. Auch hier sind Blutverlust und Herzschwäche, Schmerzhaftigkeit bei der Athmung und bei den geringsten Körperbewegungen, ruhige infolge der Schmerzhaftigkeit ängstlich eingehaltene Lage, das Auftreten einer Hypostase und einer hypostatischen Lungenentzündung begünstigende Momente.

Als Grundbedingung zur Entstehung einer hypostatischen Pneumonie ist nicht nur eine Schwäche des Herzmuskels, sondern auch der Gefässe nöthig, Verminderung ihrer Elasticität, Erweiterung derselben durch Verminderung der treibenden Kräfte, Stauung des Blutes und Senkung desselben entsprechend der Schwere nach den tiefer gelegenen Partien. Infolge dieser Stauung kommt es zu

1) Czerny, cit. bei Nauwerk.

2) Herman, Ueber Localanästhesie und die Grenzen ihrer Anwendung. Wiener klin. Wochenschrift. 1898. Nr. 50.

Digitized by Google

einer mangelhaften Ernährung des Lungengewebes, Untergang der Epithelien der Alveolen, Austritt von Blutkörperchen, Fibrinausscheidung und Ausbildung entzündlicher Veränderungen, welche mit denen bei der croupösen Pneumonie übereinstimmen, wenn sie auch meistens von geringerer Grösse und Ausdehnung sind.

Als Beispiel dieser nicht sofort, sondern einige Tage nach der Operation auftretenden Lungenerkrankungen mag folgender Fall dienen:

Fall 2. Mann, 62 Jahre alt, seit sehr langer Zeit an Magencarcinom leidend und sehr heruntergekommen, wird in die chirurgische Klinik zu Kiel aufgenommen (Journ. 1899 — Nr. 1236). Eine Erkrankung der Lungen war vor der Operation nicht vorhanden. Nach der mittels Murphy-Knopfes ausgeführten Gastroentrostomia retrocolica unter Chloroformnarkose befindet sich Pat. schwach, jedoch wohl. Am 3. Tag beginnt eine Verschlimmerung unter Auftreten von Lungenerscheinungen und Temperatursteigerung um ca. 1/2 Grad und 2 Tage später Tod. Die Section ergab gute Wundverhältnisse, dagegen eine in verschiedenen Stadien begriffene beiderseitige Pneumonie.

Da in diesem Falle keine Lungenveränderungen vorher bestanden, kein Erbrechen und während 3 Tage nach der Operation Wohlbefinden, und von da ab erst pneumonische Erscheinungen, so kann man weniger an eine Aspirations-, oder Narkosen-Aspirations-Pneumonie, als vielmehr an eine Hypostase denken. Die grosse allgemeine Schwäche begünstigte das Auftreten derselben. Der pathologisch-anatomische Befund sprach ebenfalls für eine hypostatische Lungenentzündung.

Das häufige Vorkommen von Lungenerkrankungen nach Anwendung der Localanästhesie lässt sich ebenfalls durch die Begünstigung im Auftreten einer Hypostase erklären. Werden die Bauchdecken vollkommen anästhetisch durch die Cocaininfiltration gemacht, so ist bekanntlich das Hantieren in der Bauchhöhle und das Zerren am Peritoneum schmerzhaft. Solche bei vollem Bewusstsein eine solche Operation überstandene Patienten verhalten sich infolge dessen viel ängstlich-ruhiger in der Erinnerung der überstandenen Schmerzen, und wagen nicht weder sich zu bewegen, noch weniger, tief zu athmen, da dies immerhin etwas schmerzhaft ist. Es mag auch durch die überstandene psychische Aufregung und Angst eine Erschöpfung und Schwäche des Herzens bei den immerhin heruntergekommenen Leuten eine grosse Rolle spielen. — Welche Folgen eine horizontale Ruhelage eines solchen Patienten hat, kann durch folgenden in der chirurgischen Klinik zu Kiel beobachteten Fall, bei dem keine Narkose zur Anwendung kam, illustrirt werden.

Digitized by Google

Fall 3. Frau, 58 Jahre alt (1900, J.-Nr. 183), leidet an Zungencarcinom, und es wird wegen starker Schluckbeschwerden eine Gastrostomie unter Localanästhesie mit Cocain ausgeführt. Pat. liegt im Bett ruhig und fühlt sich Anfangs wohl. Nach 3 Tagen treten Lungenerscheinungen auf mit leichter Temperatursteigerung. Dieselben führen zu stärkerer Athemnoth, weshalb am 8. Tag nach der ersten Operation unter Localanästhesie die Tracheotomie ausgeführt wird, jedoch am nächsten Tage tritt der Tod ein. Die Section ergab beiderseitige Pneumonie der Unterlappen.

In diesem Falle würde man geneigt sein, das Auftreten der Pneumonie auf Kosten des exulcerirten Tumors zu setzen und als Aspirationspneumonie von Wundsecreten aufzufassen. Es ist jedoch auffällig, dass solange die Patientin eine ruhige Bettlage nicht einzunehmen brauchte, eine Aspiration ausblieb, resp. das möglicherweise gelegentlich aspirirte Secret ausgehustet werden konnte. Während nach der Operation einerseits durch die Bettruhe und andererseits durch Behinderung der Expectoration infolge der Schmerzhaftigkeit des Abdomens es bald zu einer Aspirationspneumonie und Tod kam.

Ganz besonders möchte ich das Zusammentreffen mehrerer ätiologischer Momente hervorheben. Es wurde weiter oben hervorgehoben, dass die locale Schädigung des Lungengewebes durch directe Einwirkung eines Narcoticums den Boden zur Festsetzung einer durch Aspiration von Mundhöhlensecret zustandegekommenen Infection vorbereitet. — Ebenso kann die locale Reizung der Respirationsschleimhaut eine vorhandene geringe Bronchitis verschlimmern, resp. eine solche hervorrufen, während die oben angeführten, die Hypostase begünstigende Momente die Absackung des bronchitischen Secrets und somit das Auftreten einer hypostatischen Lungenentzündung verursachen können. — Und wiederum kann ein während der Narkose aspirirtes Mundhöhlensecret zur Infection der durch die oben angeführten Umstände nachträglich hypostatisch veränderten Lunge führen, während es unter anderen Umständen, etwa bei einem kräftigen, leicht und kräftig expectorirenden Menschen zu einer hypostatischen Pneumonie nicht gekommen wäre. — Folgender in der chirurgischen Klinik zu Kiel beobachteter Fall mag hier als Beispiel vom Zusammentreffen mehrerer Ursachen dienen.

Fall 4. Frau, 49 Jahre alt (1900 — J.-Nr. 163), seit langer Zeit an Oesophaguscarcinom leidend und sehr heruntergekommen. Es wird eine Gastrostomie unter Chloroformnarkose ausgeführt. Während die Frau vor der Operation keine Lungenerscheinungen hatte, zeigte sie sofort nach der Operation Husten und eitrigen Auswurf. Von Aspiration von Erbrochenem kann nicht die Rede sein. Die Section er-

Digitized by Google

gab hypostatische Pneumonie des rechten Unterlappens. Tod 3 Tage nach der Operation.

Dieser Befund spricht entschieden für Hypostase, jedoch der Umstand, dass sofort nach der Operation Husten und eiteriger Auswurf auftraten, während vorher die Lungen intact waren, spricht für eine Narkosenschädigung, resp. Aspiration, welche sich allmählich einstellte und den Zustand verschlimmerte.

Ebenso bedauerlich wie ätiologisch klar sind diejenigen Fälle von Lungenaffectionen, welche durch Aspiration grober Massen von Secreten oder vom Mageninhalt beim, während oder nach der Narkose auftretenden Erbrechen entstehen. Durch die Aspiration der schwer infectiösen Massen kommt es zu bronchopneumonischen, einzelnen oder zerstreuten Herden, zu lobulären oder lobären Pneumonien, und ganz besonders häufig zur Ausbildung von Lungengangrän, gelegentlich auch von Lungenabscessen mit allen ihren weiteren schweren Folgen, Pleuritis, Empyem u. s. w. — Es mag hier als Beispiel dienen der oben erwähnte Fall (Nr. 3) von Zungenkrebs mit infolge Aspiration aufgetretener beiderseitiger Unterlappenpneumonie. Ebenso die Eingangs erwähnten zwei Fälle von Carcinom des Oberkiefers und Sarkom der Zunge, bei denen nach einer Radicaloperation, resp. Probeexcision eine tödtliche Lungenentzündung auftrat. Eine Lungengangrän durch Aspiration wurde bei folgenden beiden Fällen beobachtet.

Fall 5. (1899, J.-Nr. 1630.) Frau, 60 Jahre alt, sehr corpulent, leidet an einem kindskopfgrossen Nabelbruch, welcher seit 5 Tagen Einklemmungserscheinungen zeigt. Es besteht Kotherbrechen. Pat. ist sehr elend und schwach. Durch einen quer angelegten, elliptischen Schnitt wird der Bruchsack direct am Halse aufgemacht und die breit verwachsenen Darmschlingen allmählich losgetrennt. Es gelingt die Ablösung und Reposition des Darmes und Abtragung des Peritoneal- und Hautsackes. Die Bruchpforte nach Anfrischung des fibrösen Rings wird quer durch Silberdrahtnähte verschlossen, die Haut mittels Platten- und Knopfnähten vernäht. Die Frau erholt sich Anfangs, der Puls von 140 steigt auf 100 Schläge in der Minute herab, jedoch vom 3. Tage ab treten Lungenerscheinungen an beiden Unterlappen auf. Reichlich graugelber, stinkender Auswurf. Tod am 10. Tage nach der Operation. Die Section ergab gute Wundverhältnisse. Gangrän beider Unterlappen und Lungenödem.

Da hier Kotherbrechen vor der Operation bestanden hatte und noch trotz Magenausspülung auch während der Operation durch Ueberfliessen des Darminhaltes in den Magen bei der nothwendigen Beckenhochlagerung der Frau auftrat, so ist eine Aspiration von kothigen

Digitized by Google

Massen als die Ursache der Lungengangrän und des tödtlichen Ausgangs, trotz guter localer Wundverhältnisse anzusehen.

Fall 6. (1900. — J.-Nr. 247.) Mann, 54 Jahre alt, leidet seit einem Jahre an Magenerscheinungen. Es ist klinisch ein Tumor mit allen Symptomen einer Magenerweiterung und Carcinom des Magens festzustellen. Die Operation, welche grösstentheils ohne Narkose — Verbrauch von nur 9 ccm Chloroform — ausgeführt wurde, bestand in einer Resection des grösseren Theils des Magens in der Pylorusgegend. Verschluss des Duodenums und Magenwunde und Ausführung einer Gastroenterostomia posterior retrocolica. Es ging Anfangs gut, Temperatur nicht über 37,5°. Puls nicht über 108. Ohne Erscheinungen seitens der Lunge, ohne Erbrechen oder Symptome einer Peritonitis ist Pat. 5 Tage nach der Operation an Erschöpfung, obwohl er gut Nahrung nehmen konnte und dieselbe gut vertrug, gestorben. Die Section ergab reactionslose Heilung im Abdomen, einen gangränösen Herd in der rechten Lunge mit geringer Hypostase im linken Unterlappen.

Auffällig ist in diesem Falle das Auftreten eines gangränösen Herdes, obwohl während und nach der Narkose kein Erbrechen aufgetreten ist. Der Herd ist sicherlich als Aspirationsherd aufzufassen, vielleicht schon vor der Operation oder doch während der kurzen, oberflächlichen Narkose zu Stande gekommen. Klinisch ist sehr bemerkenswerth, dass trotz des Bestehens des gangränösen Herdes, welcher wohl die Todesursache abgab, keine Erscheinungen seitens der Lungen vorhanden, ja sogar Puls und Temperatur fast gar nicht verändert waren.

Ein anderer sehr beachtenswerther Modus der Entstehung von Lungenerkrankungen nach Operationen wäre der auf embolischem Wege. Das besonders häufige Auftreten von Lungenentzündungen, nach bestimmten Operationen, gab Veranlassung einen Zusammenhang zwischen ersterer und der Erkrankung, resp. der Operation zu suchen. Vor Allem nach Lösung eingeklemmter Brüche, sei es durch Taxis oder Herniotomie, kommen auffällig oft entzündliche Processe der Lunge zur Beobachtung, so lobuläre Herderkrankungen, lobäre Pneumonien, embolische Abscesse, Infarcte u. s. w. — Gussenbauer[1]) fasst alle diese Erscheinungen als embolischen Ursprungs auf. In dem incarcerirten Darm staut das Blut in den Venen und Capillaren der Darmwand, es bilden sich capilläre Thromben, welche nach der Reposition und Einsetzen der arteriellen Circulation in die Blutbahn gelangen und Veranlassung zu Embolien abgeben. Sie führen meistens zu kleinen Infarcten, welche für sich, und falls diese Emboli durch Bacterien nicht inficirt sind, symptomlos bleiben. Sind dieselben inficirt, so können sie die Ur-

1) Gussenbauer, cit. bei Lesshaft (siehe unten).

Digitized by Google

sachen zu Lungenentzündungen abgeben. — Lesshaft[1]) lehnt sich zwar gegen diese Auffassung auf und sucht auf Grund einer Statistik von 102 Fällen eingeklemmter Brüche zu beweisen, dass es sich in fast allen diesen Fällen um Aspirationspneumonien gehandelt hätte. Auch bei seinen experimentellen Untersuchungen bei Thieren — künstliche Einklemmung eines Darmstückes —, hat er bei Kaninchen, welche nicht leicht zum Brechen neigen, nie Pneumonien, wohl aber bei Hunden, bei denen Erbrechen und Aspiration leicht eintritt, häufig solche beobachtet. Am meisten Beachtung verdient der Einwand, dass diese capillären Embolien das Pfortadersystem zuerst passiren müssten, um in die Lungen zu gelangen. Diese Emboli mögen nach den Angaben einiger Autoren (Klemm[2]), Bayer[3])) mit Umgehung der Leber durch die Verbindungsvenen zwischen Pfortader und Vena cava inferior direct ins rechte Herz und die Lunge gelangen, wahrscheinlicher erscheint mir die Möglichkeit, dass capilläre Embolien mit Bacterien das weitere Capillarsystem der Leber leicht passiren können, während sie in dem engeren Lungensystem hängen bleiben. [Durchmesser der Lebercapillaren 9—21,6 μ, dagegen der Lungencapillaren nur circa 6—12 μ (Frey)]. Der beste Beweis, dass solche Capillarembolien in die Lunge vom Operationsgebiet aus gelangen und dort Entzündungen verursachen müssen, ist ausser zahlreichen klinischen Beobachtungen (Gottstein (l. c.), Fischer und Levy[4]) u. A.) die bacteriologische Untersuchung zweier Fälle von Fischer u. Levy, bei denen sowohl im Bruchwasser, wie in den bronchopneumonischen Herden dieselbe Bacterienart, und zwar ein Darmbacterium, das Bacterium coli commune aufgefunden wurde, allerdings in dem einen Fall in Verbindung mit dem Staphylococcus pyogenes albus.

Auch ohne eine vorausgegangene Thrombose können Bacterien in die Lungen durch die Blutbahn gelangen (Kreibisch).[5]) Es genügt eine Reizung der Darmwand, wie z. B. bei Darmeinklemmung damit Bacterien aus der Darmwand und Peritoneum austreten, von wo aus sie, ohne eine Entzündung verursacht zu haben, resorbirt werden und durch den Blutstrom in die Lungen gelangen können. So fand

1) Lesshaft, Ueber die nach Lösung incarcerirter Hernien auftretenden Lungenerscheinungen. Virch. Archiv. Bd. CXXIII. S. 335.

2) Klemm, Centralbl. f. Chirurgie. 1899.

3) Bayer, Centralbl. f. Chirurgie. 1899. S. 217.

4) Fischer u. Levy, Zwei Fälle von incarcerirter, gangränöser Hernie mit complic. Bronchopneumonie. Deutsche Zeitschr. f. Chirurgie. Bd. XXXII. S. 252,

5) Kreibisch, cit. bei Aufrecht, l. c.

Digitized by Google

Schloffer[1]) unter 12 Fällen von Darmeinklemmung 2mal Bacterien im Bruchwasser, und zwar einmal den Diplococcus pneumoniae und einmal ein dem B. coli commune ähnliches Bacterium. Ist in den Lungen der Boden durch abgeschwächte Herzaction, Hypostase oder geringe Aspiration vorbereitet, so können sich diese Bacterien hier ansiedeln und zu verschiedenen Lungenerkrankungen Veranlassung geben.

Es sind somit wiederum mehrfache Momente, welche zusammenwirken und die in Rede stehenden Lungenerkrankungen verursachen; einmal der makroskopische oder bacterielle Embolus als Träger der Infection und dann die Vorbereitung des Bodens, — die Veränderungen des Lungengewebes infolge Narkosenschädigung, Hypostase, Aspiration, Abkühlung u. s. w.

In dieser Weise durch das Zusammenwirken mehrerer Momente gleichzeitig kann auch das Auftreten einer Lungenentzündung nach Operation einer freien, nicht eingeklemmten Hernia erklärt werden, wie sie von mehreren Seiten beobachtet worden ist (Dsirne)[2]).

Loslösung grosser Venenthromben, welche infolge einer Operation sich gebildet hatten oder, schon vorher bestanden, durch das Manipuliren und Zerren an den thrombosirten Venen bei der Operation sich lösen und in die Circulation gelangen, kann weiterhin Veranlassung zum Auftreten von hämorrhagischen Lungeninfarcten bis zu tödtlichen Lungenembolien abgeben. So kann ein grosser, nicht eingeklemmter Bruch durch Druck zu Thrombose von Venen des Plexus pampiniformis führen, welche bei der Operation sich loslösen und in die Lungen gelangen können (Bayer, l. c.). Auch nach gynäkologischen Operationen wurden öfters tödtlich verlaufende Embolien der Lunge beobachtet. Schachtler[3]) hat 7, Gessner[4]) 20 solche Fälle bekannt gegeben. Gefässthrombosen kommen ja bei Tumoren der Beckenorgane, bei Myomen, Ovarialcystomen, resp. entzündlichen Processen daselbst ganz besonders häufig vor. — Die grossen Venenräume des Beckens mit verminderter Triebkraft disponiren dazu. Bei der Zerrung der Theile, während der Operation, wer-

1) Schloffer, Bacteriologische Bruchwasseruntersuchungen. Beiträge zur klin. Chirurgie. Bd. XIV. S. 813.

2) Dsirne, Centralblatt f. Chirurgie. 1899. S. 454.

3) Schachtler, Beiträge zur Embolie der Lungenarterie. Inaug.-Dissert. Zürich 1895.

4) Gessner, Virchow-Hirsch. 1896. II. 322.

Digitized by Google

den die Thromben gelöst, und sie gelangen ins Herz ohne das Pfortadersystem zuerst passiren zu müssen. Zwei Umstände begünstigen diese Embolien, erstens, dass die Beckenvenen klappenlos sind, und dann, dass auch ausgedehnte Thrombosen der Beckenvenen keine Symptome verursachen (Schachtler). Das ist der Grund, warum Embolien von diesem Gebiet aus viel häufiger als nach Operationen am Kopf oder an den Extremitäten vorkommen, weil die in letzteren Körpertheilen sitzenden Thrombosen leicht erkennbare Symptome verursachen, so dass Operationen daselbst vermieden oder mit der nöthigen Vorsicht vorgenommen werden können. Nicht nur nach Tumoren und entzündlichen Processen der Genitalorgane, sondern auch nach einfachen Hämorrhoidenoperationen, oder wie mir ein Fall erinnerlich ist, nach Auskratzung schwerer, spitzer Condylome, können tödtliche Embolien eintreten. Um solchen vorzubeugen, hat man mit Recht nach Symptomen gesucht, um etwa vorhandene, verborgene Thromben der Beckenvenen zu erkennen und zu vermeiden. Man hat dafür, ausser den reissenden Schmerzen an den Beinen den Gefässen entlang, besonders ein staffelförmiges Aufsteigen der Pulsfrequenz, bei normal bleibender Temperatur als charakteristisches Symptom angegeben (Schachtler, Gessner).

Auffallend ist das vielfach hervorgehobene Auftreten von Lungenerkrankungen, nach Ausführung der Alexander-Adam'schen Operation bei Retroflexio uteri. Auch hier ist sehr wahrscheinlich Thrombose der Spermaticalvenen, infolge Zerrung an den Ligamenten und Abknickung der ersteren, die Ursache der embolisch auftretenden Lungenerkrankungen, bei denen allerdings, falls es sich nicht um hämorrhagische Infarcte handelt, die übrigen, oben besprochenen, ätiologischen Momente mit eine Rolle spielen können.

Von den Operationen an peripheren Theilen seien noch besonders die Kopfoperationen, bei denen, wie es scheint, besonders häufig Lungenerkrankungen vorkommen, zu erwähnen (Kocher, Mikulicz). Die grossen, hier vorkommenden, klappenlosen Venenräume mögen die Quelle des Embolus abgeben. Es sei jedoch nochmals besonders betont, dass, abgesehen vom hämorrhagischen Infarct, nicht allein die Embolie eine Lungenerkrankung verursacht, sondern die Narkose, Aspiration, Hypostase u. s. w., je nach der Schwere der Operation, weiterhin dazu begünstigend mitwirken können.

Kurz sei noch der schweren Lungenerkrankungen, Infarcte, Abscesse oder Gangrän der Lungen erwähnt, welche von einer Verschleppung inficirter Emboli bei der Operation eines peripheren Infectionsherdes, etwa einer Phlegmone, ihren Ausgang nehmen. Es muss

Digitized by Google

jedoch von vornherein unterschieden werden zwischen einer pyämischen Erkrankung, bei der, periphere zur Operation gelangende und andere in den parenchymatösen Organen vorkommende Eiterungen, gleichzeitig und von derselben Infectionsquelle abstammend vorkommen, und zwischen einer peripheren Eiterung (z. B. Phlegmone nach Fingerverletzung), nach deren Operation, infolge zufälliger Aufnahme von Eiter durch ein Lymphgefäss oder eine Vene es zu einer eiterigen Lungenerkrankung kommt. — Solche Fälle sind wohl sehr selten, kommen jedoch, wie nachfolgender Fall beweist, gelegentlich vor.

Fall 7. Mann, 41 Jahre alt (Krankengeschichte Nr. 1337. J. 1899), erkrankte 8 Tage vor der Aufnahme in der Klinik an einer Eiterung der linken Hand und des Armes im Anschluss an eine Verletzung des linken Daumens beim Holzsägen. Es handelte sich um eine Sehnenscheidenphlegmone der Flexoren des linken Armes, welche ausgiebig gespalten wurde. Sofort im Anschluss an die Operation traten zunehmende Erscheinungen einer allgemeinen Sepsis auf, welche am 4. Tag zum Tode führte. Section ergab neben Erscheinungen der Sepsis Milzschwellung, trübe Schwellung der Nieren u. s. w., pneumonische Infiltrate der Lungen und Oedem derselben, während sonst nirgends pyämische Eiterungen vorhanden waren.

Eine weitere Ursache zur Entstehung von Pneumonien und Lungenerkrankungen ist unzweifelhaft die Abkühlung. Schon der Transport solcher Kranke durch ungenügend erwärmte Räume bis zum Operationssaal, das übliche Bad, welches, wenn auch warm, doch eine Erweiterung der Blutgefässe, und im kühleren Raum nachfolgende gesteigerte Wärmeabgabe zur Folge hat, die Vorbereitung des ausgekleideten Patienten, das Abwaschen und die Desinfection während längerer Zeit bedingen eine Abkühlung. Durch die Untersuchungen von Hölscher (l. c.), Allen[1]) ist weiter festgestellt, dass die Narkose als solche unabhängig von der Art des Narcoticums eine Herabsetzung der Körpertemperatur bedingt, Blutverlust und Abnahme des Blutdrucks mit Herabsetzung der Oxydationsvorgänge (Comte)[2]), im Körper sind die Ursachen derselben. Hölscher (l. c.) fand, je nach der Dauer der Narkose, der Anfangstemperatur und dem Kräftezustande des Patienten eine Abnahme der Körperwärme von 0,1—3,0 Celsius. Fiebernde und schwache Patienten verloren mehr Wärme als kräftigere. Allen (l. c.) stellte durch Experimente bei Thieren fest, dass bei narkotisirten Thieren die Körperwärme bei gewöhnlicher Zimmertemperatur bedeutend abnahm, während in derselben Zeit und unter genau denselben Verhältnissen gehaltene nicht narkotisirte Hunde keine Abnahme ihrer Körperwärme zeigten. Erstere

1) Allen, Hildebrand's Jahresbericht. 1897.

2) Comte, cit. bei Hölscher, l. c.

Digitized by Google

Thiere durch Decken geschützt oder bei Wärmezufuhr durch Wärmeflaschen u. s. w. zeigten sogar eine Zunahme der Körperwärme. — Nach Operationen in überhitzten Räumen zeigten sich die Thiere andererseits erschöpft, der Blutdruck sank und die Temperatur stieg bis zu 4,6° C. über das Normale. — Somit erwies sich die künstlich erhöhte Temperatur der Operationszimmer als wenig günstig, sogar erschöpfend wirkend. Auch Müller[1]) fand, dass narkotisirte Thiere bedeutend leichter auf die äussere Temperatur, ob Kälte oder Wärme, reagiren, als nichtnarkotisirte. Remy[2]) beschreibt einen Fall von plötzlichem Tod bei einem Greise, den er der starken Abkühlung zur Last legt.

Aufregungszustände, Angst, Unruhe vor der Operation geben erfahrungsgemäss schwere, schlechte Narkosen und einen schweren Verlauf in den nächsten Tagen nach der Operation, während ruhige, gelassene Patienten auch objectiv viel weniger zu leiden haben. Dass solche Aufregungszustände auch pneumonische Erkrankungen verursachen können, ist, so paradox dies auch klingt, nicht unwahrscheinlich. Riesell[3]) erwähnt solche Fälle von Auftreten von Pneumonien nach heftigen Gemüthserregungen, ebenso hat Aufrecht (l. c.) zwei solche Fälle, bei denen Aerger und Gram die Ursache einer Pneumonie mit starken cerebralen Erscheinungen gewesen waren, beobachtet. Es ist somit in den Bereich der Möglichkeit zu ziehen, dass es unabhängig von der Operation, jedoch infolge von Aufregung und Angst vor derselben, also infolge der durch die bevorstehende Operation verursachten Gemüthsbewegung ebenfalls zu einer Lungenentzündung kommen kann.

Andere Momente, wie etwa Parese oder Lähmung des Vagus während der Narkose, welche bekanntlich leicht zur Aspiration und Lungenentzündung führt (Mikulicz), mit zu den Ursachen der in Rede stehenden Erkrankungen zu rechnen, ist nicht berechtigt, da dieser Zusammenhang bis jetzt zum mindesten nicht erwiesen ist. — Ebenso kann man keine ernstere Bedeutung der von Lucas[4]) geäusserten Meinung beilegen, dass nicht sterilisirte Narkosenmasken zu Einathmung von Infectionsstoffen und zu Lungenentzündungen Veranlassung geben können.

Bringen wir die verschiedenen hier in Betracht kommenden Lungenerkrankungen in Beziehung zu den dieselben veranlassenden Ursachen, so finden wir, dass eine Bronchitis leicht infolge Reizung

1) Müller, Anaesthetica. — Berlin 1898.
2) Remy, Hildebrand's Jahresbericht. 1897.
3) Riesell, cit. bei Aufrecht.
4) Lucas, Hildebrand's Jahresbericht. 1897.

Digitized by Google

der Schleimhaut der Athmungsorgane, infolge Abkühlung, Einwirkung der Narcotica-Dämpfe oder Aspiration von Mundhöhlensecret während der Narkose eintreten kann.

Bronchopneumonien kommen bei genau denselben Ursachen vor. Wir müssen jedoch bei denselben ausser der Reizung seitens des Narcoticums, der Abkühlung u. s. w., noch einen besonderen Infectionsstoff, etwa durch die Aspiration von Mundhöhlensecret während der Narkose und Vorbereitung des Bodens durch Hypostase, infolge allgemeiner Schwäche des Individuums, Bettruhe u. s. w., als mitwirkend annehmen.

Pneumonien, lobuläre oder lobäre von ähnlichem, wenn auch nicht so typischem Verlauf wie die genuinen, treten auf bei Aspiration während der Narkose oder während des Erbrechens, bei Hypostase mit hinzukommender Infection durch Aspiration eitriger Bronchitis u. s. w. und bei Embolien von Infectionsstoffen. Besonders häufig kommen die hypostatischen Pneumonien bei Operationen im Abdomen vor, infolge allgemeiner Schwäche, Ruhelage, oberflächlicher Athmung, beengender Verbände u. s. w.

Gangrän der Lunge kommt seltener vor, am häufigsten nach infectiösen Embolien oder infolge Aspiration grober aus dem Magen stammender Massen, wie dies während jeder Narkose, bei vollem Magen, besonders häufig beim Darmverschluss und Austritt von Darminhalt in den Magen vorkommen kann.

Abscesse der Lungen haben genau dieselben Ursachen und veranlassende Momente wie die Gangrän, nur sind dieselben bedeutend seltener als letztere, da mit den Eitererregern zumeist auch Fäulnissbacterien mit in die Lunge gelangen.

Hämorrhagische Infarcte kommen vor durch Embolie einer Lungenarterie infolge Loslösung von grossen Thromben aus dem Operationsgebiete; besonders häufig bei Operationen im kleinen Becken und überall in der Nähe grösserer Venenräume.

Schliesslich das Lungenödem, kommt infolge und aus Veranlassung der Narkose vor, durch directe Einwirkung des Narcoticums auf das Lungengewebe und die Gefässcentren; dann aber neben einem Abscess oder Gangrän der Lunge als eine den in der Lunge entstehenden Infectionsherd begleitende Erscheinung.

Die bacterielle Infection, die bei diesen Fällen in Betracht kommt, wird in den meisten Fällen wohl durch die gewöhnlichen Eiterbacterien bedingt. Jedoch auch andere Bacterienarten vom Operationsgebiete nach den Lungen verschleppt, geben dort zum Auftreten von entzündlichen Processen Veranlassung. So wurde das

Digitized by Google

Bacterium coli comm. an Stelle der Operation (eingeklemmter Bruch) und zugleich im Lungenherd aufgefunden (Fischer u. Levy, l. c., Schloffer, l. c.). Dass diese und verwandte Bacterienarten lobäre Pneumonien verursachen können, dafür liegen verschiedene Beobachtungen vor (Aufrecht, Müller, Kreibisch). Auch der Diplococcus pneumoniae wurde bei eingeklemmten Brüchen, welche, wie eben erwähnt, sehr zum Auftreten von Lungenerkrankungen prädisponiren, gelegentlich im Bruchwasser aufgefunden (Schloffer, l. c.).

In klinischer Beziehung wäre noch zu erwähnen, dass die infolge Abkühlung, Narkosen-Schädigung oder Aspiration entstehenden Lungenerkrankungen sehr bald innerhalb desselben oder des nächsten Tages mit entsprechenden Symptomen in den Vordergrund treten, so Husten, eiterig-schleimigem Auswurf, Kurzathmigkeit, Schmerzen, auf der Brust, Temperatur- und Pulsfrequenzsteigerung.

Hypostatische Pneumonien dagegen treten bei älteren, schwächeren, zu Bronchitiden neigenden Individuen auf, nicht sofort nach der Operation, sondern erst 3—5 Tage später, und verlaufen oft mit sehr geringen und undeutlichen Symptomen, da eine Temperatursteigerung erst später einzutreten pflegt und bei der Schwäche des Individuums eine Expectoration nicht stattfinden kann.

Sehr auffällig ist bei Lungengangrän der gelegentlich beobachtete symptomenlose Verlauf derselben (Fall VI), besonders dass nicht nur Lungenerscheinungen, sondern auch jede Störung des Pulses und der Temperatur fehlen kann.

Die Embolien treten meistens bei jugendlichen Personen plötzlich auf, oft mehrere Tage nach der Operation, und sind durch das blutig-streifige Sputum besonders ausgezeichnet. Brustschmerz und Beklemmung, Hustenreiz, blutig-streifiges Sputum, gedämpfter, tympanitischer Schall einer bestimmten Lungenpartie, daselbst Knisterrasseln und pleurales Reiben mit Abschwächung der Athmungsgeräusche sind die maassgebenden Symptome der Embolie.

Die Maassnahmen, welche zur Verhütung der oben beschriebenen Lungenerkrankungen als geeignet erscheinen, so gering dieselben theilweise erscheinen mögen, sind doch praktisch wichtig und in dem Erfolg ihrer Anwendung sehr beachtenswerth, so dass deren genaue Verfolgung manche dieser schweren, oft tödtlich verlaufenden Complicationen verhüten mag.

In Bezug auf die Narkose möge im Princip hervorgehoben werden, dass die Vermeidung derselben, wo es thunlich erscheint, von Vortheil sein mag. Nicht nur die Gefahr eines Herztodes, sondern

Digitized by Google

auch die Vermeidung einer Reizung der Respirationsschleimhaut, einer Verschlimmerung einer bestehenden leichten Bronchitis, besonders bei älteren, schwächeren Personen, die Verhütung der Gefahr einer Aspiration von infectiösem Mundinhalt, eines Lungenödems, sind für sich genügende, veranlassende Momente, um eine Narkose womöglich zu umgehen. — So mag für leichtere Eingriffe die Cocain-Anwendung der allgemeinen Narkose vorgezogen werden. — Bei schwereren Operationen, besonders für Laparotomien, ist, wenn auch ausführbar, die Cocainanästhesie eher von Nachtheil, als von Vortheil. Das Narcoticum, ob Aether oder Chloroform, wirkt in diesen Fällen nicht schädlicher, als bei anderen schweren Operationen, etwa einer Amputation, oder Knie-, Fussgelenkresection, dagegen wirkt Cocain dadurch, dass der Patient bei der Operation sein Bewusstsein behält und alles miterlebt, entschieden ungünstig und schädlich.

Die psychische Aufregung, die Angst bedingen eine nachträglich einsetzende Erschöpfung der körperlichen und psychischen Kräfte, welche schlimmer als der Narkosenchoc ist. Bei der gesteigerten Aengstlichkeit vor Schmerz, in der Erinnerung des bei der Operation Erlebten, verhält sich Patient nach der Operation so ängstlich-ruhig, dass eine Hypostase eintreten muss. In diesen Fällen ist nicht nur aus Menschlichkeitsgründen, sondern auch, um Lungenerkrankungen zu verhüten, die Cocainanästhesie zu vermeiden und eine allgemeine Narkose anzuwenden. Die Aethernarkose, wegen der stärkeren, schädigenden Wirkung auf die Lunge und das Circulationssystem, ist nur ausnahmsweise bei kräftigen Individuen, speciell bei Frauen, welche seltener an chronischer Bronchitis leiden, anzuwenden. Poppert (l. c.) empfiehlt bei längerer Narkose, dieselbe mit Morphium zu combiniren und oberflächlich zu halten. Auch sind concentrirte Dämpfe sowie die sogenannte Erstickungsmethode bei Anwendung des Aethers zu vermeiden. Bei Chloroformnarkose ist die vollständige Unterbrechung derselben bei Laparotomien, solange etwa am Darm operirt wird, sehr anzurathen. Dadurch erhalten die Patienten sehr wenig Chloroform und die wirkliche Narkose wird bedeutend abgekürzt. Bei Ueberreichung von Aether ist Atropin neben Morphium als Gegengift gegen Aether zu empfehlen. Zur Vermeidung von Aspiration von Mundsecret ist der Kopf nach Beginn des Toleranzstadiums tief zu lagern. Eine vorherige Reinigung des Mundes und der Zähne ist sehr zu empfehlen. Konnte bei einem zur Operation gelangenden eine gründliche Vorbereitung zur Narkose durch Fasten nicht vorausgeschickt werden, so ist besonders bei Laparotomien

Digitized by Google

vorher eine Magenausspülung vorzunehmen, um eine Aspiration von Erbrochenem während der Narkose zu verhindern.

Zur Verhütung der Hypostase sind die Patienten nach der Operation zu tiefem Athmen möglichst oft anzuregen. Anfangs sind Laparotomirte schwer dazu zu bringen, wegen Schmerzhaftigkeit im Abdomen und Sorge, es könnte ihnen durch das tiefe Athmen leicht „Schaden" entstehen; haben sie jedoch durch Zureden die erste Angst überwunden und einige Male tief geathmet, so empfinden sie selber dies als angenehm und setzen es fort. Weiter ist ein öfteres Wechseln der Lage mit leichter Neigung des Körpers nach der einen oder der anderen Seite, was ja mit Schonung der Wunde geschehen kann und für den Wundverlauf belanglos ist, sehr zu empfehlen. Auch die Vermeidung unnöthig einschnürender Verbände um den Leib und den unteren Brusttheil ist von Wichtigkeit. Nach einer gut vernähten Laparotomiewunde genügt ein einfacher Pflasterverband, falls man keine besonderen Zwecke durch einen ganzen Verband verfolgt. Ein enganliegender Verband behindert die Athmung und bedingt Hypostase. Kommt es später zu einer leichten Darmparese und Ansammlung von Gasen, so drücken die geblähten Darmschlingen, durch den engen Verband zurückgehalten, erst recht gegen das Zwerchfell und drängen dasselbe nach oben. Solche Leute klagen bald über Luftbeklemmung und Verlangen die Abnahme des Verbandes und fühlen sich sofort nach Entfernung desselben bedeutend erleichtert.

Um dieser Gasansammlung im Darme entgegenzuwirken muss man alles, was eine Darmparese verursacht, vermeiden. So wirkt die vielfach übliche Darreichung von Opium vor, resp. während der ersten Tage nach der Operation schädlich. Nach einer Laparotomie, selbst nach Perityphlitis mit Eiterung, ist nach Entleerung und Tamponade der Eiterhöhle Opium nicht mehr am Platze und nach einer Operation mit Beseitigung eines Darmverschlusses, z. B. nach eingeklemmtem Bruch u. s. w., ist Opium geradezu schädlich; vielmehr ist frühzeitige Darreichung von leichten Abführmitteln zu empfehlen. Englischerseits wurde nach einer Ileusoperation die sofortige Einspritzung eines leichten, abführenden Mineralwassers mittels einer dünnen Kanüle in den Darm empfohlen, was sicher in vielen Fällen vortheilhaft ist.

Weiterhin sind zur Verminderung der Schmerzhaftigkeit im Abdomen und Ermöglichung einer tiefen Athmung Narcotica in den ersten Tagen zu geben: Morphium. Bei älteren an leichte Bronchitis oder Emphysem Leidenden ist von Anfang an ein Expectorans: Benzoesäure mit Digitalis und event. etwas Kampher

Digitized by Google

hinzu zu geben. Besonders aber Hochlagerung im Bett bis zur sitzenden Stellung und frühes Heraussetzen sind für eine leichte Expectoration und Vermeidung der Hypostase von Wichtigkeit. Es darf allerdings dabei nicht vergessen werden, dass jede Anstrengung des betreffenden Patienten das Herz sehr in Mitleidenschaft ziehen muss und eine Erlahmung desselben zur Folge haben könnte. Von vielen Seiten wird daher vor der Operation Digitalis gegeben, welches 24 Stunden vor der Operation angefangen und noch 2—3 Tage nach der Operation fortgesetzt werden soll (Herman[1]). Es hat jedoch Digitalis den Nachtheil, dass dasselbe den Appetit verdirbt und Veranlassung zum Erbrechen giebt, weshalb eher frisch bereitete Tinctura digitalis aetherea oder Strophantus, event. Kampher mit Tinctura opii benzoica in geeigneten Fällen zu empfehlen wäre.

Ganz besonders ist jedoch gegen die Abkühlung zu arbeiten. Da Operationen in überhitzten Räumen sowohl Operateur wie Patienten erschöpfen, so ist eine zu hohe Temperatur im Operationszimmer zu vermeiden, dagegen ist mittels Decken resp. Einwickelung der Extremitäten oder des ganzen Körpers mit Watte, wie dies in unserer Klinik vortheilhaft angewendet wird, einer Abkühlung entgegen zu treten. Die Waschung und Desinfection sind am besten mit warmen Flüssigkeiten vorzunehmen. Das Bad unmittelbar vor der Operation, ist, falls nicht äusserst vorsichtig dabei vorgegangen werden kann, lieber zu unterlassen oder einige Zeit vorher zu nehmen. Eine enorme Abkühlung pflegt bei längerem Offenhalten des Peritoneums oder der Brusthöhle einzutreten, weshalb dies nach Kräften zu vermeiden ist.

So gering alle diese Vorsichtsmaassregeln erscheinen mögen, so wichtig ist die Einhaltung derselben, denn gelingt es, nur in manchen Fällen eine Lungencomplication zu verhüten, so ist man dadurch für die geringe Mühewaltung reichlich entschädigt, und manche bittere Enttäuschung nach glücklich vollendeter Operation bleibt dem Chirurgen erspart.

---

1) Herman, Ueber Localanästhesie. Wiener klin. Wochenschrift. 1898. Nr. 50.

Digitized by Google

XVIII.

Beitrag zur Frage der freien Gelenkkörper.

Von

Dr. Franz,

Stabsarzt an der Kaiser Wilhelms-Akademie.

(Mit 1 Abbildung.)

Für die Entstehung von freien knorpligen oder knöchernen Körpern, welche einen Theil der Gelenkoberfläche darstellen, schuldigte man früher entweder das Trauma oder die Arthritis deformans an. Der Umstand nun, dass die betreffenden Patienten häufig nichts von einem Trauma wissen, auch nicht an einer Arthritis deformans leiden, führte König[1]) dazu im Jahre 1887 den Satz aufzustellen, dass es eine „spontane Osteochondritis dissecans" gäbe, welche im Stande sei, ohne sonstige nennenswerthe Schädigung des Gelenks beliebige Stücke der Oberfläche zur Lösung zu bringen. Diese Annahme schien ferner dadurch bewiesen, dass es bei Experimenten an Leichen nur bei ganz schweren Gewalteinwirkungen gelang, derartige Verletzungen herbeizuführen. Diese Ansicht König's bestritten namentlich Barth[2]) und Vollbrecht.[3]) Letzterer stellte am Schlusse seiner Arbeit Sätze auf, welche diametral obiger Ansicht gegenüberstanden und darin gipfelten, dass auch leichtere Gewalteinwirkungen Theile der Gelenkoberfläche herausprengen können, und dass eine Osteochondritis dissecans durch nichts bewiesen ist. Nun hat Martens[4]) in neuester Zeit diese Frage

1) König, Ueber freie Körper in den Gelenken. Deutsche Zeitschr. f. Chir. 1887. XXVII. Bd. S. 90.

2) Barth, A., Zur pathologischen Anatomie der Gelenkmäuse. Centralbl. f. Chirurgie. 1895. Bd. XXIII. S. 43. — Zur Lehre von den Gelenkkörpern. Chir. Congr. 1896. — Die Entstehung und das Wachsthum der freien Gelenkkörper. Archiv f. klin. Chirurgie. 1898. Bd. LVI. Heft 3.

3) Vollbrecht, Ueber umschriebene Binnenverletzungen des Kniegelenkes. Ein Beitrag zur Lehre von den Gelenkmäusen und den Verletzungen der Zwischenknorpel. Beiträge zur klin. Chirurgie. 1898. Bd. XXI. S. 216.

4) Martens, Zur Kenntniss der Gelenkkörper. Deutsche Zeitschr. f. Chirurgie. Bd. LIII.

Digitized by Google

abermals einem eingehenden Studium an der Hand von 59 Fällen aus der König'schen Klinik unterzogen. Er trennt dieselben in 19, in welchen fraglos ein Trauma vorgelegen hat, und in 40, welche er der Osteochondritis dissecans zuschreibt. In den letzteren Fällen war entweder nur ein leichter Unfall, wie z. B. „sich umdrehen im Bett, Vertreten eines Beines, leichter Stoss oder Fall auf ein Knie" oder überhaupt keiner vorhanden; dann hatten die Beschwerden allmählich begonnen, nie waren sie plötzlich eingetreten. Bei 2 Patienten dieser Gruppe hatte zwar eine leichte Verletzung stattgefunden; indessen hatten auch schon vorher Schmerzen bestanden. Martens bezeichnet es ferner als charakteristisch für diese infolge der Osteochondritis entstandenen Gelenkkörper, dass dieselben nicht durch Kapsel- oder Bandinsertionen ausgerissen sind, sondern meistens von der freien Gelenkoberfläche herstammen. Auf Grund nun sämmtlicher Fälle, und namentlich der pathologisch-anatomischen Untersuchung der Körper, kommt er zu dem nämlichen Schluss wie König, dass für die Genese der Osteochondritis dissecans ein irgend welcher charakteristischer Befund nicht herausgekommen ist; dass indessen ein solcher Process für diese Gelenkkörper ätiologisch in Betracht kommt, nimmt auch er als sicher an, obwohl er andrerseits zum Unterschiede von König die Möglichkeit, dass ein leichtes Trauma einen Gelenkkörper bedingen kann, zugiebt.

Mit Rücksicht auf die Controversen, welche bezüglich der traumatischen Entstehung der Gelenkkörper bestehen, dürfte vielleicht folgender Fall, den ich zu beobachten Gelegenheit hatte, von Interesse sein:

Der Jäger M., der hereditär nicht belastet, und abgesehen von einer leichten Zellgewebsentzündung der linken Hand immer gesund gewesen war, erlitt am 16. Januar 1900 folgenden Unfall. Er bekam beim Bajonnetiren einen Stoss vor die Brust; infolgedessen war er nach seiner Angabe mit dem rechten Knie nach innen umgeknickt, und dann nach hinten auf den Rücken gefallen. Er fühlte sofort einen sehr heftigen Schmerz, stand zwar auf, konnte aber nicht mehr weiter bajonnetiren. Hinkend ging er nach Hause und bemerkte hier, dass das Gelenk angeschwollen war. Da die Schwellung und die Schmerzen zunahmen, meldete er sich am folgenden Morgen krank, indem er von 2 Kameraden unterstützt zum Revierdienste kam. Sofortige Aufnahme ins Lazareth. Der aufgenommene Befund war folgender: die normalen Umrisse des rechten Kniegelenks sind völlig verwischt, namentlich im oberen Theil der Gelenkkapsel, der Bursa extensorum entsprechend. Die Umfangsunterschiede gegenüber dem linken Kniegelenk betragen oberhalb der Kniescheibe 6 cm, über der Mitte und unterhalb derselben 4 cm. Es besteht deutliche Fluctuation, jedoch ist ein Ballotement der Patella nicht nachweisbar, weil der Erguss zu prall ist. Die grösste Druckschmerzhaftigkeit zeigt sich an der Innenseite des Gelenks, entsprechend dem

Digitized by Google

Lig. laterale internum. Active Bewegungen sind äusserst beschränkt und schmerzhaft. Das Kniegelenk kann nicht vollständig durchgedrückt werden. Passive Bewegungen sind ebenfalls sehr schmerzhaft und werden deswegen nicht forcirt. M. kann nur hinken und unter grossen Schmerzen umhergehen. Die Behandlung bestand in einem das Gelenk comprimirenden Verband, Lagerung des Beines auf einer Schiene und absoluter Bettruhe.

Am 28. Januar, also 11 Tage nach der Aufnahme, war zwar der Erguss noch recht prall, jedoch bereits kleiner; denn die Umfangsunterschiede betrugen nur noch 3,2,5 und 1,5 cm. Auch jetzt ist es noch nicht möglich, die articulirenden Knochenenden oder die Patella genauer zu palpiren. Am 4. Februar jedoch, als der Erguss erheblich zurückgegangen war, fand ich Folgendes: An der Aussenseite des Gelenkes, dicht oberhalb einer durch die Spitze der Kniescheibe gedachten transversalen Ebene befand sich ein deutlich verschieblicher Körper, der etwa 2 cm lang und wohl auch annähernd so breit war. Seine Verschieblichkeit war nicht eben gross, aber sowohl bei gebeugtem, als auch bei gestrecktem Knie deutlich nachweisbar. Er lag anscheinend der Vorderfläche des Condylus externus femoris auf. Die vom Patienten zugestandene Operation wurde dann von mir am 8. Februar vorgenommen. Narkose mit Billroth'scher Mischung. Blutleere. Fixirung des Gelenkkörpers durch Einstechen einer Insectennadel. Longitudinaler Hautschnitt von 4 cm entsprechend dem Körper, Durchtrennung des Fascie und der Gelenkkapsel. Danach entleeren sich etwa 2 Esslöffel dunklen, dünnflüssigen, nicht geronnenen Blutes. Der bewegliche Körper liegt vor, und kann, da Verwachsungen nicht bestehen, sofort entfernt werden. Derselbe stellt ein annähernd quadratisches Knorpelstück mit abgerundeten Ecken dar, von 2 cm Breite und einer Länge von 2 cm 2 mm. Ein Rand desselben biegt in einer Breite von 6 mm nach hinten um; an dieser Umbiegungsstelle finden sich keine Fissuren. Die Bruchflächen sind ziemlich scharfrandig und zeigen keine Zähnelung. Während die eine Fläche des Stückes nun, sowie des umgebogenen Randes eine völlig normale, leicht gewölbte Knorpeloberfläche zeigt, trägt die andere namentlich in der an den umgebogenen Rand grenzenden Hälfte deutliche Unebenheiten von knöcherner Substanz; die andere Hälfte bietet ein glattes Aussehen dar. An dem Stück fand sich an keiner Stellung die Andeutung einer Bandinsertion. Woher der Körper stammte, liess sich nicht sagen, da die sichtbare Fläche des Condylus externus femoris eine Abnormität nicht darbot. Hätte ich mir hierüber Gewissheit verschaffen wollen, so hätte ich entweder eine ausgedehnte Digitalexploration der Gelenkhöhle, oder aber eine grössere Eröffnung des Gelenkes machen müssen. Es verbot sich aber dieses einmal durch die dadurch bedingte Gefahr einer Infection, und andererseits durch die Rücksicht, die Gelenkkapsel zwecks Erhaltung der Function des Gelenkes möglichst zu schonen. Naht der Kapsel mit 2 Seidennähten, Naht der Hautwunde, aseptischer Verband. Fixirender Organninbindenverband. Der Wundverlauf war ein glatter. Am 17. Februar zeigte sich beim ersten Verbandwechsel die Wunde p. p. i. geheilt. Indessen bestand noch ein leichter Erguss, welcher eine Umfangsvermehrung von 1 cm bedingte. Am 24. Februar, am 16. Tage nach der Operation, steht der Patient, da

Digitized by Google

auch der Hydrops verschwunden ist, zum ersten Male auf. In der folgenden Zeit stellte sich dann, wenn der Kranke längere Zeit gegangen war, ein leichter Hydrops ein, der jedoch nach einigen Tagen der Ruhe immer wieder verschwand. Am 5. April konnte man an der Stelle der Operationsnarbe abermals einen derben, etwa 2 cm langen und breiten Körper wahrnehmen, welcher verschieblich war und bei starker Anspannung der Streckmusculatur verschwand. Ich hielt nun denselben nicht für einen zweiten freien Körper, sondern für die von der ersten Operation her-

von vorn

von hinten

Breite = 2 cm + Breite der nach hinten umgebogenen Fläche a = 6 mm.
Länge = 2 cm 2 mm.
Dicke der Bruchfläche = 3 mm.

rührende Verdickung in der Gelenkkapsel und in den Fasern des M. quadriceps cruris. Die am 25. April unter Schleich'scher Cocainanästhesie ausgeführte Exstirpation, sowie die mikroskopische Untersuchung bestätigte diese Ansicht, denn es zeigte sich eine gegen die Umgebung nicht scharf abgrenzbare Schwiele der Gelenkkapsel und der angrenzenden Musculatur; dieselbe bestand zum Theil aus zellarmem, fibrillärem Bindegewebe, welches an einzelnen Stellen eine kleinzellige, entzündliche Infiltration aufwies; zum andern Theil zeigte sie stark atrophische Muskelfasern, welche die Querstreifung verloren hatten und stark gequollen waren. Somit lag hier wohl dieselbe hyaline Umwandlung atrophischer Muskelfasern vor, wie sie Fujinanis neulich (Virchow's Arch. Bd. CLX. S. 109) bei einem Rhabdomyosarkom beschrieben hat. Eiter war nicht in derselben vorhanden. Auch nach diesem Eingriff war der Wundverlauf reactionslos. Als der Patient am 27. Juni 1900 als Invalide entlassen wurde, zeigte sich folgender Befund: Es besteht noch immer ein geringer Hydrops, welcher nach Anstrengungen stärker wird; ferner fühlt die aufgelegte Hand ein deutliches Reiben und Knarren, welches an der Innenseite des Gelenkes besonders deutlich ist. Indessen sind die passiven Bewegungen im Gelenk vollständig frei; dasselbe gilt auch von den activen; nur ist die Beugung nicht völlig ausgiebig. Der Kranke ist für gewöhnlich beschwerdefrei; indessen hat er bei längerem Stehen und Gehen ein Schwächegefühl und einen stechenden Schmerz an der Innenseite des Gelenks. Nach einer Mitte October eingegangenen Nachricht des M. bestehen auch jetzt noch die nämlichen Beschwerden, indessen sind dieselben von geringerer Intensität.

Digitized by Google

In diesem Falle liegt also ein indirectes Trauma vor, welches scheinbar nicht besonders schwer war. Und daher ist zunächst die Frage aufzuwerfen, ob die Lösung des oben erwähnten Knorpelknochenstückes mit demselben in ursächlichem Zusammenhang stehe. Das Ergebniss der mikroskopischen Untersuchung von Theilen des Stückes — es wurden Schnitte der umgebogenen Fläche a untersucht — kann zur Beantwortung der Frage nicht herangezogen werden; denn es fand sich nur normales hyalines Knorpel- und unverändertes Knochengewebe vor. Indessen unterliegt meiner Meinung nach die traumatische Genese keinem Zweifel: denn dass bereits vorher eine wenn auch umschriebene Osteochondritis dissecans vorgelegen hätte, und die Verletzung nur die Gelegenheitsursache für die vollständige Ausstossung des in Lösung begriffenen Knorpelstückes gewesen ist, ist deswegen auszuschliessen, weil der Erkrankte bis zum Tage seines Unfalles ohne jegliche Beschwerden den vollen militärischen Dienst gethan hatte.

Wenn nun eine scheinbar geringfügige Gewalteinwirkung so schwere Folgen nach sich zog, so dürfte es von Interesse sein, sich über den Mechanismus, der hier stattgefunden hat, Klarheit zu verschaffen. Leider theilt auch dieser Fall das Schicksal zahlreicher anderer, weil sich der Ort, von welchem der Gelenkkörper abgesprengt ist, nicht absolut sicher feststellen lässt. Auch Martens hebt in seiner oben angeführten Arbeit ausdrücklich hervor, dass diese Feststellung besondere Schwierigkeiten bereitet, da man ja im Interesse der guten Function des Gelenkes den Schnitt möglichst wenig ausgiebig macht. Indessen ergiebt bei meinen Patienten die Betrachtung des Gelenkkörpers, sowie auch die Art des Unfalls einige Anhaltspunkte, die auf den Sitz der Verletzung mit hoher Wahrscheinlichkeit hindeuten. Der Körper hat nämlich einen umgebogenen Rand von 6 mm Breite. Da an der Umbiegungsstelle keine Rissbildung vorliegt, so kann es sich nur um einen natürlichen Rand handeln. Demnach kann also das Stück weder von der Patella, noch auch, da die Knorpelfläche eine convexe ist, von der Tibia, sondern nur von den Condylen des Femur stammen. Welcher der beiden Condylen da nun in Frage kommt, lässt sich allerdings nicht sagen, wenn es mir auch bei Vergleichung mit mehreren anatomischen Gelenkpräparaten hat scheinen wollen, als wenn das ausgelöste Stück eher zum lateralen passen würde; und zwar entweder zum vordern der Patella zugewandten oder dem hintern Abschnitt desselben. Die mittlere Partie kann nämlich deswegen nicht in Frage kommen, weil dieselbe einmal eine annähernd transversale Linie zeigt und andrer-

Digitized by Google

seits hier der Rand leicht geschweift ist. Und diese Wahrscheinlichkeit dürfte, wie ich glaube, durch die Art des Verletzungsmechanismus um ein wesentliches erhöht werden. In dem Augenblicke nämlich, wo M. dem vor die Brust erhaltenen Stosse gegenüber das Gleichgewicht zu behalten suchte, fand erstens eine von dem Manne selbst beobachtete Umbiegung des Kniegelenkes nach innen, und zweitens naturgemäss eine sehr starke Anspannung des M. quadriceps cruris statt. Der Effect der erstern war eine sehr starke Zerrung', bezw. Zerreissung des Lig. laterale internum. Dieselbe wird bewiesen dadurch, dass unmittelbar nach der Verletzung an dieser Stelle die grösste Schmerzhaftigkeit vorhanden war, und dass ferner bei der Entlassung hier das ausgeprägteste Reiben und Knarren constatirt werden konnte. Nun ist es aber bekannt, dass gerade das Umbiegen des Kniegelenkes nach innen bei starker Anspannung der Extensoren zu einer seitlichen Luxation der Kniescheibe nach aussen führen kann. Und mit Rücksicht darauf nehme ich an, dass die Patella infolge des Einreissens des Lig. laterale internum nach aussen glitt, dass es jedoch zu keiner vollkommenen Luxation kam, sondern die auf den Condylus externus dislocirte Kniescheibe durch die starke Anspannung des Quadriceps einen so heftigen Druck nach aussen ausübte, dass der Knorpelüberzug des Condylus bis zu seinem lateralen Rande abgelöst wurde. Und diese Druckwirkung wird um so einleuchtender, wenn man bedenkt, dass der äussere Condylus bedeutend stärker nach vorn vorragt als der innere. Ob für die Ablösung vielleicht noch ein anderes Moment in Betracht kommt, wage ich nicht zu entscheiden. Da nämlich durch die traumatische Genuvalgumstellung eine plötzliche Pressung des hinteren Condylenabschnittes gegen den Meniscus und den Condylus lateralis tibiae bedingt wurde, so wäre es immerhin möglich, dass auch von hier aus eine Erschütterung des Knorpelüberzuges stattfand, welche die Lösung an der direct durch die Kniescheibe betroffenen Stelle erleichterte. Es könnte ferner auch vielleicht die Frage aufgeworfen werden, ob das gelöste Stück nicht von dem hinteren Condylenabschnitt stammt und überhaupt nur der zuletzt erwähnte Mechanismus in Frage käme. Indessen ist dagegen Folgendes einzuwenden. Zunächst finden „Stauchungen", wie sie insbesondere Vollbrecht für die traumatischen Absprengungen anschuldigt, nur bei gestrecktem Kniegelenk die günstigsten Bedingungen, während bei diesem Patienten im Momente der Verletzung eine Beugestellung vorlag. Sodann ist zu bedenken, dass, wenn trotzdem eine solche Stauchung stattgefunden haben sollte, viel

Digitized by Google

eher eine Verletzung, bezw. Verrenkung des Meniscus hätte eintreten müssen, als gerade eine Absprengung der Knorpelfläche. Auch der Umstand, dass M. noch an demselben Tage nach der Kaserne und am nächsten Morgen nur von 2 Kameraden unterstützt nach dem Revierdienst gehen konnte, spricht dagegen, dass eine Verletzung des hinteren Condylenabschnittes, der beim Gehact namentlich mit gestrecktem Knie stark belastet wird, vorgelegen hat.

Ich komme nun noch zu einem Punkt, der einer Erörterung bedarf, nämlich ob der betreffende Gelenkkörper nicht durch ein Band abgerissen worden sein kann, sodass damit der obige Versuch der Erklärung des Verletzungsmechanismus nicht nöthig sein dürfte. Diese Frage muss aus 2 Gründen verneint werden; erstens, weil sich an dem entfernten Stück nicht die Spur einer Bandinsertion oder eines bindegewebigen Streifens fand, und zweitens, weil sich die Kniegelenkkapsel an dem Femur oberhalb der überknorpelten Gelenkfläche ansetzt.

Nach Obigem scheint mir der eben beschriebene Fall deswegen von Interesse, weil er beweist, nicht nur, dass auch ein anscheinend nicht sehr starkes, indirectes Trauma eine schwere Zerstörung der Gelenkoberfläche herbeiführen kann, sondern auch, dass flache Stücke abgesprengt werden, ohne dass sie durch Bänder abgerissen werden müssen. Demnach würde sich diese Beobachtung der von Riedel (Centralblatt f. Chirurgie. 1891. S. 215) anschliessen, in welcher eine junge Patientin durch hastiges Umdrehen eine Absprengung eines Körpers aus dem untern Theil der Patella erlitt, und ferner der von Martens (S. 386), wo es sich um eine Auslösung eines flachen, Markstückgrossen Stückes des Condylus medialis ebenfalls durch eine indirecte Gewalteinwirkung handelte.

Digitized by Google

XIX.

Besprechungen.

1.

„Festschrift" in honor of Abraham Jacobi to commemorate the seventieth anniversary of his birth. New-York. 1900.

Der vorliegende, dem bekannten Kinderarzte Jacobi zum 70. Geburtstage dargebrachte Festband präsentirt sich als ein schön ausgestattetes Werk, das auf etwa 500 Seiten sieben und fünfzig Beiträge aus verschiedenen Gebieten der Medicin, nicht nur paediatrischen Inhalts, in englischer, deutscher, französischer und spanischer Sprache bringt. Von deutschen Mitarbeitern sind die ersten Namen auf dem Gebiete der Kinderheilkunde, Henoch, Heubner, C. Gerhardt, Soltman, Escherich, H. Ranke, Rehn, Adolf Baginsky, Epstein, Steffen und Monti, vertreten.

Hier sei nur kurz auf einige Beiträge eingegangen, die für den Chirurgen von Interesse sind.

Prof. Johann v. Bókay in Budapest berichtet von einem — wahrscheinlich primären — linksseitigen Pleura-Echinococcus bei einem fünfjährigen Knaben, den er durch zweimalige Punction mit nachfolgender Injection von 20 ccm 0,1 proc. Sublimatlösung (Baccelli'sches Verfahren) heilte. Nach der ersten Injection trat vorübergehend Fieber und ein mässiger Pneumothorax auf. Nach $4^1/_2$ monatlicher Spitalbehandlung war physikalisch kaum noch etwas nachzuweisen. B. empfiehlt die Methode um so mehr, als er damit bereits dreimal bei Kindern Leberechinokokken dauernd — ohne Recidiv — beseitigte.

Keen hat bei einem Arbeiter, der viel an Rheumatismus litt, sieben kleine Neurofibrome des linken Ulnaris in der Hohlhand exstirpirt. Spiller, der sie anatomisch untersuchte, fand die Bindegewebswucherung vom Endoneurium ausgehend, die Nervenfasern in der Peripherie der Tumoren liegend; er bespricht die Möglichkeit maligner Umwandlung und die Verwandtschaft der Neuro-fibromatose mit dem plexiformen Neurom, der Elephantiasis neuromatodes, den Pigmentmälern und den Hautfibromen, und hebt schliesslich als besonders selten und merkwürdig das Befallensein der Hohlhand im vorliegenden Falle hervor.

Gruening operirte mit Glück einen bei einem 5jahrigen Knaben nach acuter rechtsseitiger Mittelohrentzündung ohne Trommelfellperforation entstandenen Hirnabscess, der erst ganz ohne Hirnsymptome, dann nur mit allgemeinen Hirndruckerscheinungen einherging. Er schreibt die glatte Heilung dem frühzeitigen Erkennen des Abscesses zu, seiner für den Abfluss des Eiters günstigen Lage an der Unterfläche des Schläfenlappens, sowie dem Umstande, dass keinerlei Ausspülung der Abscesshöhle, sondern nur ein loser Gazeverband angewendet wurde.

Digitized by Google

Den von W. Schultz und Könitzer gesammelten 233 Fällen von Exstirpation des Schulterblatts allein oder des ganzen knöchernen Schultergürtels fügt Arpad Gerster einen weiteren selbst operirten Fall von Exstirpation des Schulterblattes wegen Sarkom bei einem 8jährigen Knaben hinzu. Heilung, die allerdings nur durch 4 Monate verfolgt wurde. Function des Oberarms, wie stets in dergleichen Fällen, sehr beeinträchtigt, die der Hand und des Unterarms unversehrt. Der Autor meint, dass man vielleicht durch Vernähen des Scapularansatzes des Trapezius und der Rhomboidei mit dem des Deltoideus eine bessere Beweglichkeit des Oberarms werde erzielen können.

Prof. Willy Meyer in New-York machte bei einem auf linksseitige Pyonephrose und Nephrolithiasis verdächtigen Patienten die Nephrotomie. Die Niere erwies sich als normal; dagegen fand sich eine Strictur des Ureters, deshalb Nephrektomie. Trotzdem Wiederkehr der Schmerzen und cystoskopisch Eiterentleerung aus der Mündung des linken Ureters. Erneute Operation: Schnitt von der Mitte des Lig. Pouparti zum vorderen Ende der 11. Rippe, dann verlängert längs der 12. Rippe nach hinten; Totalexstirpation des linken Ureters. Dieser ist 1. zwischen mittleren und unterem Drittel narbig stricturirt, 2. unmittelbar oberhalb des orificium vesicale durch einen gut erbsengrossen Stein verlegt, 3. dilatirt und verdickt. Der Stein muss also anfangs an der Stelle der sub 1 erwähnten Strictur eingekeilt gewesen sein. Völlige Heilung. Später allerdings zeitweis Schmerzen in der rechten Niere (Nephrolithiasis?). Von Interesse ist die Bemerkung, dass nach Nephrektomie wegen Tuberculose cystoskopisch sichtbare Uretergeschwüre oft von selbst heilen, eine primäre Ureterektomie also nicht nöthig ist. Sie sei secundär nur angezeigt, 1. wenn unter cystoskopischer Controle die Geschwüre an der Uretermündung persistiren oder 2. eine Fistel in der Nephrotomienarbe sich bildet.

Prof. Augustus Caillé berichtet über operative Behandlung von Bauchfelltuberculose bei 13 Kindern im Alter von 2—9 Jahren. Einmal Bassini'sche Operation wegen doppelseitiger Leistenhernie mit Heilung der tuberculösen Bauchfellentzündung, ohne dass die Bauchhöhle selbst eröffnet worden wäre. In den übrigen 12 Fällen Laparotomie; Resultate: 1 ungebesserter, 3 gestorben, die übrigen gebessert, zum Theil erheblich; ob dauernd geheilt, lässt sich bei der kurzen Beobachtungsdauer (höchstens 1—1½ Jahre) nicht sagen.

Bei einem nach Rippenbruch mit Eröffnung der rechten Brusthöhle aufgetretenen Empyem wandte Bryant Ausspülungen und Aspirationsdrainage an, nachdem er schon vor dem Auftreten der Eiterung ein Stück Rippe entfernt hatte. Heilung in 3 Monaten.

Bei zwei Fällen von Tetanus, 11 und 7 Jahre alt, der eine mit unbestimmt langer, der andere mit über zweiwöchentlicher Incubationsdauer, der erstere, wie es scheint, ein Tetanus ohne Pforte, hat Scharlau ausser abendlicher Verabreichung von Chloralhydrat subcutane Injectionen von Curare angewendet, beginnend mit 1/12, steigend bis 1/4 Gran pro dosi, Anfangs 3—4mal täglich, und davon eine beträchtliche Verminderung der Starre und der Stösse gesehen. Beide Fälle genasen.

Ulrich Rose (Strassburg i. E.).

Digitized by Google

2.

Geh.-Rath Prof. Dr. Laehr, Die Litteratur der Psychiatrie, Neurologie und Psychologie von 1459—1799. Berlin bei Georg Reimer. 8. 1900.

In zwei Prachtbänden, die mit Unterstützung der Akademie der Wissenschaften zu Berlin erschienen sind, giebt uns der verdiente Senior der Berliner Irrenärzte nach mehrfachen vorbereitenden Schriften die Resultate jahrelanger Studien als Vorbereitung zu dem Ziel, eine quellenmässige Geschichte der Psychiatrie der früheren Jahrhunderte möglich zu machen. Es bleibt doch eben dabei, dass jedes Wissen mangelhaft, dessen historische Entwickelung unbekannt. So hat sich denn der Verfasser bemüht, alles, was auf Psychiatrie im weitesten Sinne Bezug hat, oder verwandte Themata berührt, zusammenzustellen und seit dem Jahre 1459 den Jahrgängen nach zu ordnen.

Der erste stattliche Band von 751 Seiten giebt uns ein möglichst genaues Verzeichniss aller Schriften, in denen solche Themata berührt werden, mit ausführlicher Anführung der Stellen, wo das geschieht, bis zum Jahre 1699. Der zweite (1131 Seiten stark) setzt diese Arbeit für das 18. Jahrhundert fort. Das Werk schliesst mit dem Jahre 1799. Welche erstaunliche Arbeit steckt in diesem grundlegenden Werk! Wenn sich unsere Litteratur in so zahlreiche Detailarbeit zu zersplittern droht und unsere Jugend ihre Kenntnisse jetzt oft nur aus der medicinischen Tagespresse holt, so mache ich immer gern auf solche Meisterwerke deutschen Fleisses aufmerksam, wie ich das bei Oswald Kuhn's „Krankenhäuser“ (im Handbuch der Architektur), jener Fundgrube für alle Spitalärzte, bei Ernst Gurlt's dreibändiger Geschichte der Chirurgie gethan habe. Während in früheren Jahrhunderten die Geisteskranken als Besessene (nach Origenes) und Gefangene angesehen und behandelt wurden, hat sich eigentlich erst im letzten Jahrhundert die Psychiatrie als Wissenschaft und Theil der Heilkunst entwickelt. So hat sie sich dann solche öffentliche Anerkennung erworben, dass jetzt (1898) auf 52 Millionen Einwohner Deutschlands für 74 087 Kranke 262 Anstalten mit 741 Aerzten dienen. Wie sich diese Entwicklung zur Wissenschaft durch einzelne Forscher aus allen Zweigen gemacht und vorbereitet, das zeigt uns dieses Werk mit seinen so mühselig zusammengetragenen Bausteinen. Allein dies allgemeine Interesse ist es nicht allein, weshalb ich das Werk hier anführe. Heut' zu Tage giebt es doch so viele Themata aus den Grenzgebieten, für die sich der Chirurg interessiren muss oder wenigstens sollte. Immer mehr drängt sich ihm die Wichtigkeit des Delirium tremens für sein Handeln, des Tetanus für seine Erfolge auf. Mit der Wiederbelebung der ganz verlassenen Trepanationspraxis seit der Entdeckung von Hitzig muss man sich wieder mehr auf das Studium der Epilepsie und verwandter Geisteskrankheiten einlassen. Für die ganze Chirurgie des Hirns und Rückenmarks finden wir in diesem Werk die Vorarbeiten vergangener Jahrhunderte eingehend aufgeführt. Und so wird auch mancher Chirurg aus ihm seine historischen Kenntnisse ergänzen und oft in überraschender Weise berichtigen. Ungern vermisst man ein Namenregister, welches das Werk sehr viel brauchbarer und nützlicher machen würde; allein damit überrascht uns vielleicht der Verfasser bei seiner ungewöhnlichen Arbeitskraft noch nachträglich besonders. Edmund Rose.

Digitized by Google

Digitized by Google

Fig. 1.

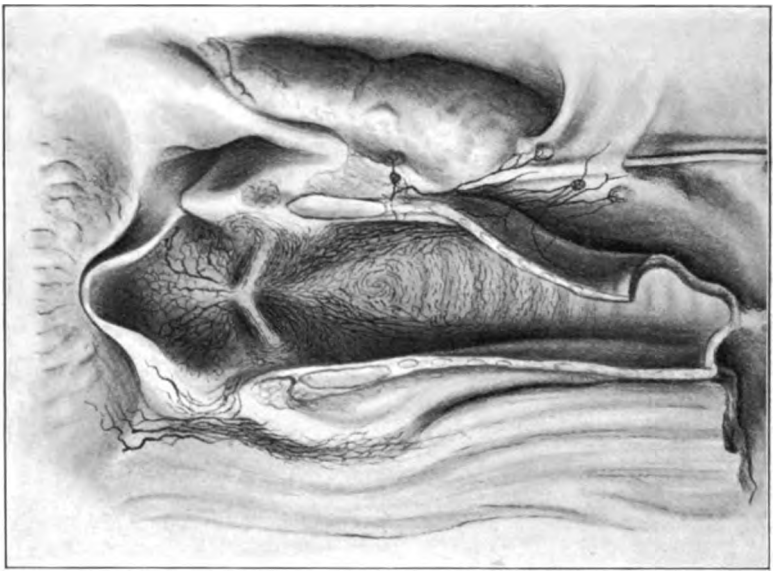

Fig. 3.

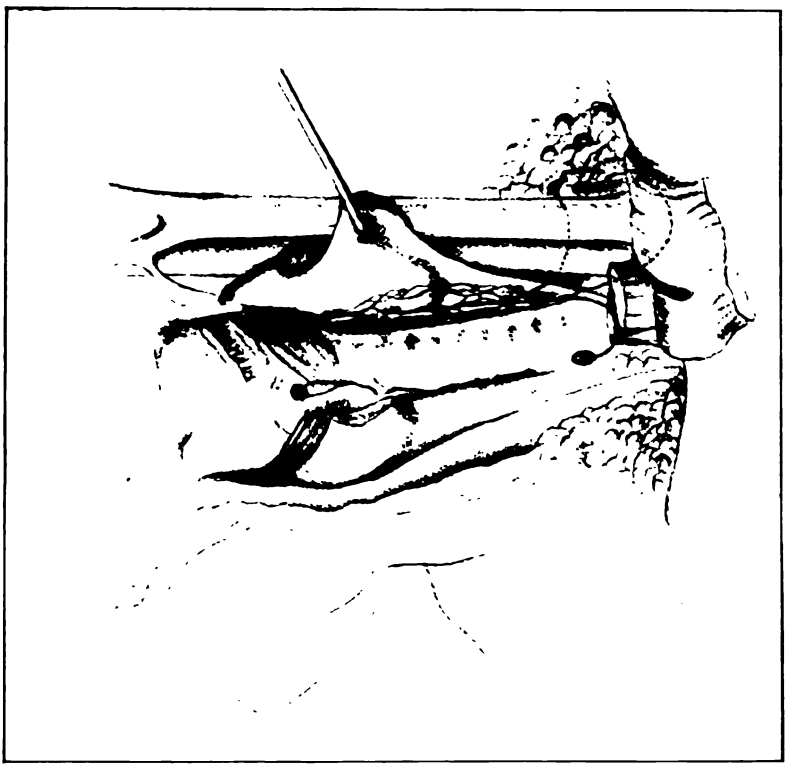

Digitized by Google

Fig. 2.

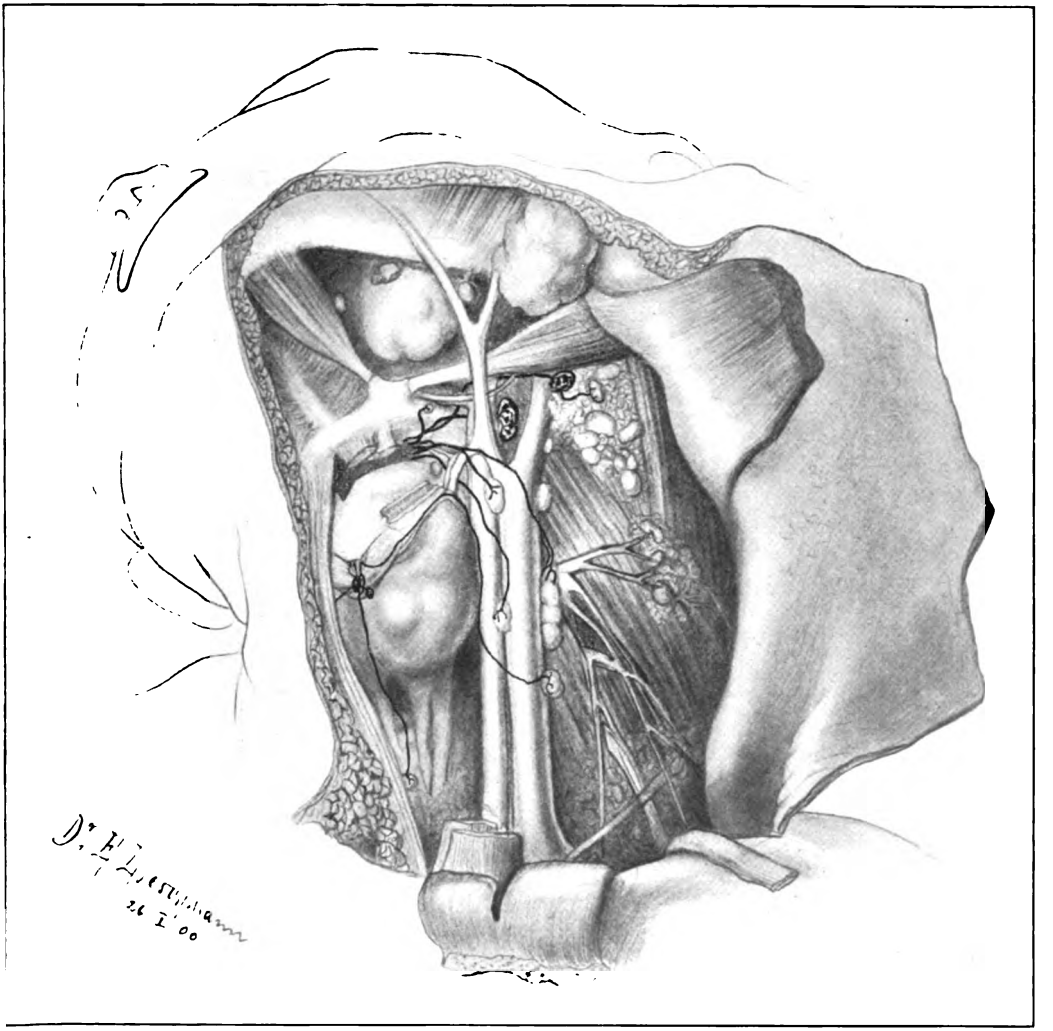

. Vogel in Leipzig.

Druck von August Pries in Leipzig

Digitized by Google

Digitized by Google

A.

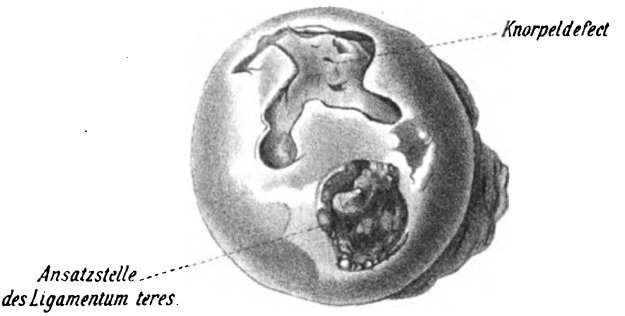

Schenkelkopf, Oberfläche.

B.

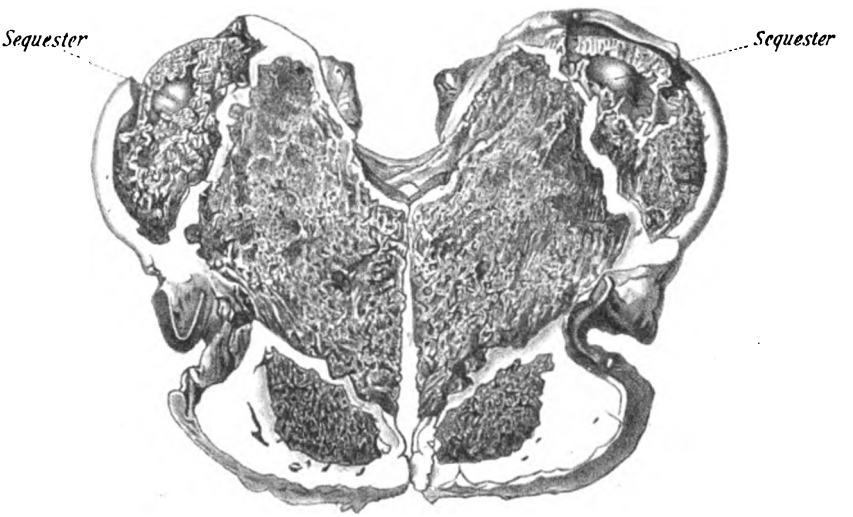

Schenkelkopf
durchgesagt u auseinandergeklappt.

A Giltsch gez

Hartmann. Verlag von F. C. W. Vogel in Leipzig Lith Anst v A Giltsch, Jena.

Digitized by Google

Digitized by Google

XX.

Die Urethrotomia interna.

Von

Dr. Berthold Goldberg, Köln-Wildungen.

(Vortrag, gehalten auf der Versamml. deutscher Naturforscher und Aerzte, Aachen.)

Die Urethrotomia interna erfreut sich bei den deutschen Aerzten im Grossen und Ganzen keiner besonderen Werthschätzung. Soweit sich aus gelegentlichen mündlichen Mittheilungen, aus den Veröffentlichungen und aus den Lehrbüchermeinungen ersehen lässt, wird sie als eine mehr oder weniger „dunkle", exceptionelle Operation betrachtet; ja, noch mehr, in einem neuesten Lehrbuch der Harnkrankheiten (Friedländer[17])*)) wird eindringlichst vor diesem gefahrvollen Eingriff, der Harninfiltration herbeiführe, gewarnt!

Und dabei ist die Urethrotomia interna einer der zugleich harmlosesten und segensreichsten Eingriffe, welche die gesammte Chirurgie kennt.

Sowohl die englisch-amerikanische, als auch die französische Urologenschule (vergl. Harrison[4])) hat diesem Grundsatze längst praktische Folgen gegeben; so z. B. berichtet Lydston[15]) über 1500 eigene interne Urethrotomien; Guyon[2]) hat unter 800 Harnröhrenschnitten 752 interne; demgegenüber halte man die Thatsache, dass von 30 Harnröhrenschnitten im Krankenhaus Moabit nach Israel[3])**) nur 3 rein interne waren, also 10 Proc. gegen 95 Proc. Guyon's!

So ist es 1900, so war es auch schon, wie es Güterbock[1]) aufs Trefflichste schildert, 1890!

Unter diesen Umständen dürfte es, zumal in Würdigung der einschlägigen Debatten der Section de chirurgie urinaire des letzten internationalen Congresses, nicht unangebracht sein, in ausführlicher Weise Technik, Anzeigen und Ergebnisse dieser Operation zu erörtern.

*) Die kleinen Ziffern im Text beziehen sich auf das am Schluss befindliche Litteraturverzeichniss.

**) Dabei ist Israel der Urethrotomia interna keineswegs abgeneigt.

Digitized by Google

I. Theil.

Technik der Urethrotomia interna (Guyon).

Stellen wir zunächst fest, was für eine Operation wir meinen. Denn es geht nicht an, wenn irgend Jemand eine veraltete, von Kundigen verlassene Methode anwendet, alsdann die Fehler dieser dem internen Schnitt schlechtweg zuzuschreiben.

1. Die Urethrotomia interna ist an der oberen Harnröhrenwand auszuführen.

Mit der oberen Wand stösst die Harnröhre nur wenig an erectiles Gewebe; im Bulbus, vor der Schambeinarkade, vor dem Ligamentum arcuatum pubis sitzen weitaus die meisten sehr engen, dem Harnröhrenschnitt zu unterwerfenden Stricturen. Während die untere, wenig fixirte Harnröhrenwaud in der Pars pendula und der Pars bulbosa dem Messer ausweichen, oder sich falten würde, so dass man Gefahr liefe, mit dem Messer irgendwo einzudringen, wo die Strictur gar nicht sitzt, wie das oft mit geradlinigen Bougies und Kathetern geschieht, kann man bei Anspannung des Gliedes mit dem Schnitt nach oben mit voller Sicherheit den engen Narbenring und nur diesen treffen. Nur an einer Stelle sind die anatomischen Bedingungen andere, an der Umbiegungsstelle der Harnröhre, dicht unter dem hinteren Rand der Schambeinsynchondrose, da, wo die Pars membranacea durch das Ligamentum arcuatum pubis hindurchgeht; hier nämlich begrenzt, nur durch dünne Gewebsschichten getrennt, der Plexus venosus Santorini die obere Harnröhrenwand; in den seltenen Fällen, in welchen diese Stelle intern urethrotomirt werden soll, würde man an der Unterwand operiren müssen, um eine Verletzung dieses Venengeflechts zu vermeiden.

Man wird also zu dem Maisonneuve — mit diesem Instrument kommt man meistens aus — eine gekrümmte Führungssonde mit Rinne oben, an der concaven Seite, und eine eben solche mit Rinne unten, an der Convexität, brauchen. Der gerade Metallconductor, über welchen nachher der Verweilkatheter eingeführt werden soll, ist überflüssig und gefährlich. Entweder wird man, wie ich es stets gemacht habe, nachdem man Messer, Rinne mitsammt angeschraubtem Filiformbougie herausgenommen hat, den Katheter ohne Leitung einführen; derselbe ist cylindrisch oder olivär geradlinig, halbweich elastisch, und wird an der unverletzten Unterwand entlanggehen, ohne Schwierigkeit zu machen. Oder, wenn man eine Leitung vorzieht, so benutze man als solche doch gleich die Rinne, welche einmal liegt; es muss dann der an der Rinne des alten Maisonneuve befindliche

Digitized by Google

Griff abschraubbar sein.*) Bezüglich der Schraubenverbindung des Filiformbougies mit der Rinne versichere man sich eines bewährten Fabrikates. Es ist nothwendig, dass einige Centimeter des der Schraube zunächst liegenden Theils des Filiformbougies fester und härter sind, als der übrige Theil, damit nicht an Stelle der sich fortsetzenden Krümmung eine Abknickung an der Grenze von Metall und Gummi zu Stande kommt.**)

2. Die interne Urethrotomie ist unter strenger Antisepsis auszuführen.

Es könnte befremden, dass man einem modernen Chirurgen die Antisepsis einer Operation besonders ans Herz legt; aber ich habe oft gesehen, dass der Operateur, der mit der subtilsten Asepsis seine Schnitte gemacht hatte, nun plötzlich die unblutige intravesicale, bez. intraurethrale Fortsetzung der Operation, oder die bez. Nachbehandlung ohne sorgsame Antisepsis machte. Dieselbe erfordert hier ferner eine ganz specifische Begründung.

Die Asepsis des Instrumentariums bedarf keiner Erörterung; die Spritze, welche man benutzen muss, wähle man entweder auskochbar, oder lasse sie mit $^1/_{500}$ Argent. nitric. gefüllt, einige Stunden in 5proc. Carbolwasser liegen. Die Katheter müssen ausgekocht sein, das Filiformbougie sterilisire man lieber mit Sublimat.

Die Asepsis des Operateurs nehme man ja nicht leichter, als bei jeder anderen Operation der grossen Chirurgie.

Die Asepsis des Operationsfeldes ist absolut nicht zu erreichen, wohl aber eine vor Infection sichernde Antisepsis. Da man die stricturirte Urethra nicht sterilisiren kann, da ferner eine Desinfection der Blase durch gründliche Auswaschung wegen der Enge der etwa einzubringenden Katheter vor der Operation nicht möglich ist, so rinnt im Augenblick des Schnitts zuweilen septischer Urin über die Wunde. Aber tausendfache Erfahrung hat gelehrt, dass dieses „Hinüberrinnen“ nicht inficirt.

Es folgt aber aus dieser Unvollkommenheit der operativen Antisepsis die Nothwendigkeit der nachträglichen Desinfection: das 3. und 4. Postulat der Guyon'schen Intraurethrotomie sind der gute Verweilkatheter und die Blasenspülungen.

3. Der gute Verweilkathetrismus.

Der Verweilkatheter muss um 2—3 Charrièrenummern dünner sein, als die Schneide des gebrauchten Messers. Ist er dicker, so

*) Siehe Vergne's Catalog 1900, Nr. 555 u. 560.

**) Ich liess dementsprechend das Instrument ändern.

Digitized by Google

wird er, da durch den z. B. 8 mm = 24 Charrière hohen medianen, superioren Schnitt keineswegs ein Kreis von 8 mm Durchmesser gebildet ist, sondern höchstens ein Dreieck, dessen Basis, der undurchschnittene Theil der Strictur, eng und unnachgiebig ist, unfehlbar den Schnitt zerren und einreissen. Ein zweiter Grund dafür, dass der Verweilkatheter um mindestens 1/3 dünner sein muss, als das Messer, liegt darin, dass er den Harnröhrenwandungen nicht fest angepresst liegen darf. Liegt er angepresst, so wird neben dem Katheter vorbeifliessender Harn gerade vor der Wunde, der engsten Stelle, sich stauen und eindringen können, trotz ihrer Lage nach oben; das Eindringen septischen Urins in die Wunde aber ist keineswegs so ungefährlich, wie das Hinüberrinnen. Selbst letzteres kommt übrigens bei guter Function des Verweilkatheters nicht zu Stande; wie man dieser sich versichert, ist ein Capitel für sich, von Guyon[6]) in klassischer, unübertrefflicher Weise geschildert. Immerhin erheischt die Möglichkeit des Contacts von Urin und Wunde eine nachträgliche, leicht erreichbare Desinfection des Blaseninhalts.

Eine solche bewirkt schon der Verweilkatheter an sich, da man ihn offen lässt, als Drain. Sie wird aber des Weiteren befördert durch Spülungen der Blase. Sowohl unmittelbar nach der Operation, als auch solange der Verweilkatheter liegt, spritzt man durch ihn hindurch 2—6stündlich 5—10mal je 30—100 ccm 1/2 %—2% Lapislösung, oder, falls der Harn steril ist, 4proc. Borlösung. Endlich füge ich noch als internes Urodesinficiens 2 Tage vorher, am Operationstage, und einige Tage nachher Urotropin, 3—6mal pro die 0,5, und reichliche Flüssigkeitszufuhr hinzu. — Der Verweilkatheter bleibt 36—72 Stunden liegen.

Wir werden sogleich, bei Besprechung der Prognose der Operation, auf die grosse Bedeutung, bez. die Unerlässlichkeit jeder einzelnen der geschilderten Maassnahmen einzugehen haben.

Die Anästhesie der Intraurethrotomie ist schnell besprochen. Sie ist überflüssig; nur ängstliche, nervöse Kranke wird man eben anchloroformiren; ich habe alle meine Operationen ohne Anästhesirung gemacht; Cocain nützt nichts; das beste Anaestheticum ist die schnelle und sichere Hand des Operirenden.

Ehe ich nun zu der weiteren Besprechung der typischen Guyon-Intraurethrotomie übergehe, will ich unter den zahllosen abweichenden Technicismen und Instrumentarien nur einiges von grundlegender Bedeutung anführen.

Fussend auf der Thatsache, dass die gonorrhoisch-stricturirten Harnröhren vor einer „engsten“, gewöhnlich noch mehrere „enge“

Digitized by Google

Stellen aufweisen, haben Albarran[6]), Desnos[7]), Kollmann[8]) empfohlen, gleichzeitig oder nacheinander an mehreren Stellen zu incidiren. Die hierfür angegebenen Instrumente haben das Gemeinsame, dass sie mittels abnehmbarer, oder in verschiedenen Weiten aufschraubbarer Endstücke der Conductoren die Stricturen aufsuchen, einstellen und mit aussen messbarem Schnitt einschneiden, und zwar auch wohl eine Strictur mehrfach, in verschiedenen, durch die Längsaxe der Harnröhre zu denkenden Ebenen. Aber es ist klar; diese multiple Intraurethrotomie muss entweder sich auf sehr kleine Incisionen beschränken, und ist alsdann mehr einem Einkerben, einer Stichelung vergleichbar; oder sie weicht, insbesondere sobald sie grosse Schnitte nach unten macht, so sehr von den Grundregeln der Intraurethrotomie ab, dass Vorwürfe und Einwände gegen sie berechtigt werden, welche die Guyon-Intraurethrotomie nicht treffen. Dass diese multipeln Intraurethrotomien etwas darstellen, was die Guyon'sche gar nicht zu sein beansprucht, nämlich ein endgültiges Heilmittel der Strictur, wurde zwar 1893 von Desnos[7]) behauptet, aber 1900 von Albarran[6]) sehr entschieden bestritten.

Eine zweite bemerkenswerthe Abweichung der Technik erwähnte in Paris Hingston.[9]) Er legt nicht, wie Guyon, für einige Tage einen dünnen Verweilkatheter ein, sondern lässt dem Schnitt unmittelbar die Einführung eines sehr dicken Metallbougies folgen, die er alsdann einige Wochen lang täglich wiederholt. Mag sein, dass auch dieses Verfahren erfolgreich ist, sicher ist, dass es nicht diejenigen Schlüsse zulässt, wie das geschilderte Guyon'sche.

Von diesem aber ist im Folgendem, bez. Prognose und Indicationen immer die Rede.

Eine meiner Operationen, bei einer äusserst engen, sklerosirenden, congenitalen, urethrobalanopräputialen Strictur, habe ich mit einem geeigneten Knopfmesser, dessen Schneidenhöhe von 2 bis zu 7 mm anstieg, ausgeführt, bez. aller übrigen Details jedoch auch in der geschilderten Weise.

II. Theil.

Prognose der Intraurethrotomie (Guyon).

A. Prognose der Operation an sich, Gefährlichkeit.

1. Letalität der Operation.

Man kann mit Fug und Recht erklären, dass dieselbe gleich Null ist. Die wenigen Personen, welche einige Zeit nach dieser Operation starben, waren stets vorher in einem Zustand acuter Lebensgefahr, meist durch alte schwere Pyelonephritis, zu der sich acute Retention

Digitized by Google

gesellte; der zu ihrer Rettung noch unternommene Eingriff nützte nichts mehr, aber war nicht einmal der Anlass ihres Todes. So ist es verständlich, dass nicht alle Intraurethrotomirten lange überleben, trotz der Gefahrlosigkeit der Operation. Man lese die Tabelle:

Operateur	Zahl der Intraurethrotomie	Zeit	Todesfälle	Procent
Guyon[10])	1000	1880 - 1890	5	½
Guyon[11])	980	1890—1900	11	1
Nicolich[12])	230	bis 1899	1	½
Schliffka[13])	16	bis 1898	0	0
Pousson[14])	22	bis 1891	0	0
Desnos[11])	78	1880—1890	0	0
Lydston[15])	1500	bis 1899	gefahrlos!	
Goldberg	7	—	0	0

Von 2323 Operirten starben 17.

2. Blutung nach der Intraurethrotomie.

Die oft aufgestellte Behauptung, die Intraurethrotomie erzeuge gefährliche Blutungen, ist bez. der Guyon'schen Methode gänzlich irrig.

Ich selbst habe bei meinen Operationen nie eine besondere Blutung gesehen.

Desnos[11]) sah nach 2 von 78 Intraurethrotomieen eine Blutung: der eine Patient zog sich in der Nacht nach der Operation den Verweilkatheter heraus und versuchte eine Stunde lang vergeblich, ihn wieder einzubringen; der andere hatte eine entzündete gefässreiche Harnröhrenschleimhaut; übrigens war in beiden Fällen die Blutung ungefährlich. Brewer[16]) hatte bei 120 Operationen keine Blutung. Pousson[14]) erwähnt, dass die schlimmste Blutung bei den 22 Fällen einen Theelöffel voll ergeben habe. Nicolich[12]), Schliffka[13]), Lydston[15]) vermögen desgleichen — man bedenke, letzterer hat 1500 Erfahrungen — eine Gefährlichkeit der Operation auch bez. Blutung nicht zuzugeben. Guyon*) stimmt demnach mit allen seinen Nachahmern überein, wenn er sagt:

„Aussi faisons nous constater journellement dans nos salles que l'uréthrotomie méthodiquement faite sur la paroi supérieure est absolument exempte d'hémorrhagie."

*) l. c. II. S. 246.

Digitized by Google

3. Urininfiltration, Infection, Fieber nach der Intraurethrotomie.

Bei einer exacten Ausführung der Intraurethrotomie nach Guyon ist eine Harninfiltration vollkommen ausgeschlossen. In der That berichtet kein Autor über eine solche. Bei Ausführung des Schnittes auch an der Unterwand würde eine geeignete Drainage der Blase mit ständigem Abfluss des Urins durch den die Wände deckenden Verweilkatheter nach allen harnchirurgischen Erfahrungen dgl. genügen, um Harninfiltration zu verhüten. Man muss also fragen, von welcher Operation redet denn eigentlich Friedländer[17]), wenn er in seinem Lehrbuch das Schreckgespenst der Harninfiltration als die gewöhnliche Folge der Intraurethrotomie den staunenden Lesern an die Wand malt?

Dass eine in der beschriebenen Weise veranstaltete und nachbehandelte Intraurethrotomie eine Infection nicht herbeiführen kann, dürfte a priori einleuchten; a posteriori wird es durch die Betrachtung der Temperaturkurven erwiesen.

In meinen eigenen Beobachtungen ist bez. des Fiebers notirt:

	Verweilkatheter lag Tage	Tag 1. M.	1. A.	2. M.	2. A.	3. M.	3. A.	4. M.	4. A.	5. M.	5. A.	Besonderes
Fall 1	4	Apyrexie										—
Fall 2	3	Apyrexie										Trotzdem Bougiefiliform abbrach u. 8 Tage in der Blase blieb.[18])
Fall 3	0	Apyrexie										—
Fall 4	7	Kein Schüttelfrost										Eine seit ca. ½ Jahr continuirliche Hämaturie hörte nach der U. int. für die Dauer des Verweilkathetrismus auf!
Fall 5	2½	36,5	36,1	36,0	36,0	36,5	38,2*	Apyrexie				* 6 Stunden nach Herausnahme des Verweilkatheters!
Fall 6	3	37,5	36,5	36,5	37,0	36,5	37,0	Apyrexie				—
Fall 7	2½	36,4	36,4	36,2	36,2	36,5	36,9	36,7	36,9	—	—	—

Pousson[14]) sah postoperatives Fieber nur ausnahmsweise und vorübergehend.

Desnos[10]) unterscheidet dreierlei Arten von Fieber bei der Intraurethrotomie. Erstens das Fieber vor der Operation wird durch die Operation beseitigt. Zweitens fand er unmittelbar post operationem am 1. Tag leichte Temperaturerhöhungen. Die dritte Art des Fiebers

Digitized by Google

stellen die späten Schüttelfröste dar; diese treten ein, wenn der Verweilkatheter in Unordnung kam. Aber diese sämmtlichen Temperaturerscheinungen, in 12 Proc. der Fälle constatirt, so lange nicht ganz strenge [Antisepsis zur Anwenduug kam, kamen nur noch in 2 Proc. der Fälle vor, seitdem peinlichste Asepsis eingeführt worden war.

Guyon[5]) liess an 300 Fällen genaueste Temperaturmessungen anstellen. Wofern auch die kleinste Abweichung von der Norm mitgerechnet wurde, war 100mal eine Temperaturerhöhung zu konstatiren; dabei ist aber zu bedenken, dass zahlreiche Kranke in hohem Fieber operirt wurden und die postoperative Temperaturerhöhung eine, nur nicht ganz vollständige, Entfieberung darstellte. In $^9/_{10}$ der Fälle bestand das Fieber in einer einmaligen Erhöhung 36—60 Stunden post operationem, also etwa 12 Stunden nach Herausnahme des Verweilkatheters (vgl. o. meinen Fall 5).

Dem entsprechen bei Martinet's[19]) 30 Operationen 9 Temperaturerhöhungen am 2. und 3., 1 am 5. Tage, im Ganzen 10. Während also von 30 nach Guyon Intraurethrotomierten keiner am 1. Tage fieberte, hatten von Gosselin[20]) unter 35 Operirten im Ganzen 18 = 50 Proc., von 14 ohne Verweilkatheter behandelten 10 = 70 Proc. und zwar 8 am 1. Tage Schüttelfrost!

B. Prognose der Intraurethrotomie hinsichtlich der Erfolge.

Die Folgeerscheinungen der Strictur werden durch die Intraurethrotomie prompt und endgültig geheilt oder gebessert.

Die Retentio urinae war in 6 meiner 7 Fälle vorhanden und zwar stets als chronische incomplete. Bei 3 Patienten wurde sie geheilt, bei zweien gebessert; der eine dieser letzteren (3., 4.) hatte ausser der Strictur einen alten Tumor vesicae mit Cystopyelitis; diese Veränderungen der Blase, die ihrerseits die Retention unterhielten, konnten naturgemäss der Intraurethrotomie nicht weichen; der andere (6.) kathetrisirt sich weiter, da er zugleich Prostatiker ist. Einer der Geheilten (2.) hatte im ersten Jahr noch hie und da Schwierigkeiten, die Blase gänzlich zu entleeren; mit dem Anfang des zweiten Jahres aber wurde die Blasenentleerung — der Patient wird nur alle $^1/_4$ Jahr einmal von mir bougirt — gänzlich normal.

Dass eine acute complete Retention, welche Folge der Strictur ist, durch die I.-U.*) geheilt wird, ist selbstverständlich; eine chronische complete Retention in Folge einer Strictur allein ist zu selten,

*) I.-U. = Urethrotomia interna Guyon.

Digitized by Google

als dass ausreichende Erfahrungen über ihre Heilung durch I.-U. vorliegen könnten. Die Cystitis wurde in 5 von 7 Fällen, d. i. in allen, in welchen nicht eine andere Harnkrankheit (Tumor bei 4., Prostatahypertrophie bei 6.) sie mitbedingte, geheilt; geradezu frappant ist in dieser Hinsicht der Erfolg bei 5., der neben der Strictur eine tuberculöse Cystitis hatte; nach mehrjährigem Bestand, durch Dilatationen hochgradig verschlimmert, kam diese Cystitis nach I.-U. zur prompten und endgültigen, z. Z. schon $^1/_2$ Jahr nachbeobachteten Heilung.

Die Allgemeininfection wird aufs günstigste durch die I.-U. beeinflusst. Die chirurgischen Mittel, welche uns gegen die Harninfection zur Verfügung stehen, bezwecken einenteils eine beständige Ableitung des Inficiens, des Harns, nach aussen, anderenteils einen Schutz der Harnwegeschleimhaut, hier speciell der Harnröhrenschleimhaut gegen den Contact des Inficiens. Beiden Indicationen genügt die I.-U. mit Verweilkatheter. So ist es denn auf der Guyon'schen Klinik zur Gewohnheit geworden, auch die schwersten, drohendsten Infectionen bei Stricturen „en pleine fièvre" selbst mit der I.-U. zu behandeln. „Les cas ou il y a infection menaçante avec retenue, même partielle des urines, sont en effet systématiquement, opérés à la clinique où toujours on pratique les opérations de „sauvetage". De très beaux résultats justifient cette conduite chirurgicale." [11])

Ueber die Beeinflussung der Fernwirkungen der Harninfection durch die I.-U. bringt Guyon einige sehr lehrreiche Beispiele. Ein Stricturirter mit schwerster Dyspepsie bekommt seinen Appetit wieder durch die I.-U. Analoge Beobachtungen sind alltäglich; ein Operirter bestätigt die dauernde Heilung chronischer Dyspepsie noch nach 2 Jahren.

Ein Dritter, seit 25 Jahren nachbeobachtet, hat mehrjährige mit den Harnbeschwerden verknüpfte Migräne endgültig durch die I.-U. verloren. Dazu werden Heilungen von Diarrhoe, Obstipation, Vomitus durch die prompte Beseitigung der Ursache der Harnintoxication, des behinderten Harnabflusses, an einzelnen Fällen illustrirt.

Von grösserer Bedeutung für die I.-U. aber sind die acuten schweren Infectionen, Schüttelfrost, Pyelonophritis, drohende Sepsis. Sind diese schweren Zustände bedingt oder auch nur wesentlich mitbedingt durch die Retention septischen Harns in der Blase, so darf man mitten im Fieber die I.-U. wagen, aber wohl kaum eine langdauernde, eingreifende Operation wie die Urethrotomia externa, oder gar die Resection; kann man noch warten, so warte man die Apyrexie ab.

Digitized by Google

Martinet [19]) erwähnt z. B. folgenden Fall: 7. November, Dilatationsversuch, Schüttelfröste in den folgenden Tagen, 13. November noch 39,9°. I.-U. geplant, aber auf die Zeit der Apyrexie verschoben. 13.—17. Hyperpyrexie, 18. November 41,2°: I.-U. 18. November Abends 39°; 19. November: fieberfrei, Abends 37,8°; seitdem, mit Ausnahme eines Einzelfalles von 40° nach Herausnahme des Verweilkatheters normale Temperatur!

Wie sehr auch Symptome, welche durch die Strictur nicht verursacht. aber befördert werden, durch die I.-U. sich bessern, zeigt die Heilung einer Tumor-Hämaturie in meinem Fall 4.

Die Prognose der I.-U. hinsichtlich der Heilung der Strictur selbst.

Zur Beurteilung der endgültigen Erfolge der I.-U. hinsichtlich der Heilung der Verengerung selbst stehen mir 9 eigene Beobachtungen von I.-U., 6 eigene Beobachtungen von Urethrotomia externa, als Vergleichsmaterial im Ganzen 100 eigene Beobachtungen von Harnröhrenstricturen (natürlich im alten klinischen Sinne) zur Verfügung.

		Nachbehandlung.
1. Nach 2 Jahren	kein Recidiv	Selbstk. mit Dittelstift.
2. Nach 2 Jahren	Charrière 25	1/4 jährlich Bougierung.
3. Nach 1 Jahre	Recidiv	ohne.
4. Nach 1/2 Jahr	Charrière 17	Katheterismus.
5. Nach 1/2 Jahr	Charrière 17	ohne.
6. Nach 1/2 Jahr	Charrière 23	Selbstkatheterismus.
7. Nach 1/2 Jahr	—	ohne.
8. Nach 12 Jahren	Charrière 10, gut dilatirt bis 17	ohne.
9. Nach { 4 Jahren / 20 Jahren	U. externa erforderlich	ohne.

Es geht schon aus diesen wenigen Beobachtungen hervor, dass die I.-U. an sich kein Heilmittel der Strictur ist, dass aber 1. selbst bei Unterlassung einer regelmässigen Nachbehandlung Recidive, d. h. klinische Anzeichen der Strictur, erst sehr spät eintreten und dass 2. bei regelmässiger, wenn auch seltener, so doch dauernder Controlldilatation die Folgeerscheinungen der Strictur geheilt bleiben. Hiermit stimmen die Erfahrungen der meisten Autoren überein und so auch das Ergebniss des 4. Verhandlungstages der Section de chirurgie urinaire du congrès international de Médecine Paris 1900, welcher den endgültigen Ergebnissen der blutigen Eingriffe bei Harnröhrenverengerungen gewidmet war.

Hèresco [21]) sah Recidive nach der I.-U. nach 1/12, 1/4, 1 1/2, 2, 3, 30 Jahren.

Digitized by Google

Albarran[6]) betrachtet die I.-U. lediglich als die Vorbereitung der Dilatationscur.

Noguès[22]) fand von 132 Intraurethrotomirten 68, die sich bougirten, geheilt geblieben; 64, die sich nicht bougirten, hatten ein Recidiv.

Legueu[23]) sieht auch in der I.-U. nur une méthode accessoire, aber ausgezeichnete Fernresultate, falls eine Zeit lang post op. täglich bougirt wird.

Einigermassen abweichend waren die Ansichten einiger englischer Operateure, aber gerade insofern sie in einer Reihe von Fällen auf die einmalige Operation eine Dauerheilung zurückführen.

Harrison[24]) hat die Erfahrung gemacht, dass die I.-U. die Strictur, falls sie die ganze Länge und Dicke derselben durchschneidet, an sich, ohne Postdilatation, dauernd heilen kann.

Hingston[25]) hat gleichfalls kein Recidiv mehr erlebt, seit er methodisch den Schnitt einer Dilatation auf hohe Weiten anschliesst und wochenlang täglich wiederholt. Otis[26]) meint, die I.-U. erspare spätere Dilatation. Desnos[7]) endlich will durch Multiplicirung der I.-U.-Schnitte einem Recidiv vorbeugen können.

Nun ist aber ohne weiteres klar, dass keine Methodik des Schnittes einer stricturirten Stelle die übrige Harnröhre dauernd heilen, oder dauernd vor Stricturirung schützen kann. Ich muss aber hier wiederholen, was ich bereits 1896 hervorhob[27]): In den an einer Stelle hochgradig in Folge von Gonorrhoe stricturirten Harnröhren sind in weitaus den meisten Fällen noch andere verengte Stellen. Von 15 aufs hochgradigste stricturirten Harnröhren, welche Wassermann und Hallé[28]) mittels Serienschnitten untersucht haben, waren 12 gonorrhoisch, 3 traumatisch erkrankt gewesen: nun wohl, unter den 12 gonorrhoischen war nicht eine einzige beschränkte, localisirte; „la diffusion et l'étendue, la multiplicité des lésions sont bien les caractères anatomopathologiques essentiels des rétrécissements inflammatoires," (p. 333 l. c. 1894).

Was die Histologie für die schwersten, beweist die Endoskopie für die leichtesten Formen der gonorrhoischen Stricturen. Oberländer[29]) findet bei für Charrière 23 passirbaren Stricturen: „Betreffs der Ausdehnung der Affection in der pars cavernosa zeigt sich, dass zumeist die ganze vordere Harnröhre infiltrirt ist." Jedes Infiltrat aber in diesen Stadien kann sich zur Strictur weiterbilden.

Wollte man nun aber, der Multiplicität der gonorrhoischen Strictur eingedenk, nicht bloss die engste, sondern auch die anderen engen Stellen durchschneiden, so würde man erst recht nachher aufs gründ-

Digitized by Google

lichste und öfters controlliren müssen, ob sich dann nicht vielleicht auch multiple Narben gebildet haben.

Also damit ist es nichts. Die Urethrotomia interna ist nichts, soll nichts und will nichts sein, als der 1. Akt der curativen Dilatation.

Betrachten wir nun auf Grund der vorstehenden Feststellungen über die Prognose und Resultate der I.-U.

die Anzeigen und Gegenanzeigen

zugleich gegenüber den übrigen Behandlungen, die bei Stricturen in Frage kommen.

1. Traumatische Stricturen.

Traumatische Stricturen sind, im Gegensatz zu den gonorrhoischen, solitär. Man ist also in der Lage, den Krankheitsherd zu entfernen. Zum anderen sind die Operationsergebnisse der Harnröhrenresectionen so günstige, dass man nicht auf eine palliative Operation sich einlassen wird, wenn man eine radicale mit guter Aussicht auf Erfolg ausführen kann.

Dennoch hat die I.-U. auch bei traumatischen Stricturen zuweilen ihre Anzeigen. Ist nämlich die consecutive Erkrankung, Retention, Infection, Cystopyelonephritis, Schüttelfröste, Toxämie so hochgradig, dass sie einen Eingriff erheischt, so wird man besser thun, zunächst durch einen ungefährlichen Eingriff, die I.-U., eine Drainage, Desinfection und Entfieberung herbeizuführen, als bei hohem Fieber die langdauernde, eingreifende und gewöhnlich nicht gerade unblutige Externurethrotomie zu wagen; Abwarten ohne Harnableitung verschlimmert nur die der Radicaloperation ungünstigen Bedingungen, während die I.-U. sie allgemein wie local aufs glücklichste bessert. Natürlich ist Permeabilität Voraussetzung der Ausführbarkeit der I.-U.

2. Gonorrhoische Stricturen.

1. Als Notheingriff, wenn es gilt schnell und sicher dem Harn einen ausreichenden und dauernden Abfluss zu verschaffen, ist die I.-U. sehr oft angezeigt. Die Statistiken der deutschen Hospitäler zeigen aber zur Zeit, dass man diese in Frankreich gang und gäbe Indication „d'urgence", „de sauvetage" noch nicht recht kennt oder noch nicht recht anerkennt. Auch Posner[30]) räth bei acuter Retention Blasenpunction, alsdann Inangriffnahme der Strictur mit der „Dilatation immédiate progressive" Le Fort, falls diese fehlschlägt Externurethrotomie. Da aber in diesen Fällen alles auf Schnelligkeit des Erfolges ankommt, da mit dem Le Fort immerhin noch 2, 3 Tage vergehen

Digitized by Google

können, bis man eine ausreichende Harnableitung durch einen weiten Katheter erreicht, da das Verfahren sogar fehlschlagen kann, und alsdann die Externurethrotomie unter noch ungünstigeren Bedingungen in der schwer entzündeten Harnröhre vorzunehmen wäre, da endlich — hinsichtlich der Dauerheilung — auch dann die E.-U. keineswegs mehr geleistet hätte, als die I.-U. — so, denke ich, ist die Wahl der Methode bei gefahrdrohender Harninfection in Folge gonorrhoischer Strictur nicht schwierig: 2 complicirte Eingriffe, Le Fort und E.-U., oder 1 einfacher, die I.-U.?

2. als endgültiger Eingriff. Gilt die vorgedachte Anzeige wie für traumatische, so auch für alle gonorrhoischen permeablen Stricturen, so kann die I.-U. als endgültiger Eingriff für einen Theil der gonorrhoischen Stricturen, nämlich diejenigen mit periurethralen Complicationen: Fistel, Abscess, Urininfiltration, nicht genügen; es empfiehlt sich hier die externe mit Ausrottung der kranken Gewebe.

Die nicht periurethral complicirten gonorrhoischen Stricturen nun müssen der I.-U. unterzogen werden:

a) falls Folgezustände ernster Art, Retention und Infection, schon lange bestehen, und sich ohne Behandlung verschlimmern; 1. bei Enge unter 2, 3 mm, und 2. bei Indilatabilität.

b) falls Retention und Infection noch nicht oder erst kürzlich eingetreten sind, nur bei Indilatabilität.

Die Indilatabilität kann begründet sein in

1. Eigenartigkeit des Stricturcallus;
2. zu starker örtlicher Reaction; Schwellung, Urethrorhagie, falscher Weg.
3. zu heftiger Allgemeinreaction, Katheterfieber.

ad 1) Indilatabilität wegen Eigenart des Stricturcallus. Hierher sind zu rechnen isolirte Stränge und Leisten, äusserst harte Ringe, sehr lange und enge alte Narben. Es handelt sich hier bei den gonorrhoischen Stricturen übrigens nicht selten um Superpositionen traumatischer Narben, die von früheren Artefacten, Divulsionen, fausses routes, Cathétrismes forcés herrühren. Man kann ja wohl auch in diesen Fällen zunächst eine Dilatationscur versuchen; für den erfahrenen Stricturenkenner wird sie aber meistens nur den Werth haben, den Kranken, nicht sich selbst von der Nothwendigkeit des blutigen Eingriffs zu überzeugen. Aus dieser Anzeige führte ich die Operation 3 aus.

ad 2) zu starke örtliche Reaction. Schwillt die ohnehin enge Harnröhre nach jeder Bougirung so sehr an, dass eine acute complete Retention, wenn auch nur für kurze Zeit eintritt, so pflegt

Digitized by Google

die reactive Schwellung der dilatirten Urethra so stark und so anhaltend zu sein, dass man in Wochen und Monaten zwar die Harnröhre um 1 mm weiter, aber den Patienten um viele Pfund herunterbringt. Man erwäge da nicht lange, sondern mache die angesichts der Sterilität der Blase geradezu harmlose und doch so erfolgschnelle I.-U. Aus diesem Grunde operirte ich den Patienten 2.

Ich möchte nun hier aber nicht unterlassen, darauf aufmerksam zu machen, dass ich[27]) folgendes nachwies: die Stärke der reactiven Schwellung ist abhängig von mechanischen, chemischen und infectiösen Factoren. Indem man den infectiösen Factor gänzlich, den chemischen nach Möglichkeit ausschaltet, den mechanischen lediglich als physiologischen Reiz, nicht aber als physikalische Dehnung auffasst und zur Anwendung kommen lässt, kann man die Reaction ausserordentlich einschränken, und kommt dabei leichter und schneller weiter.

Also: Hat man die Gummibougies mit Sublimat, die Metallbougies mit Carbolwasser desinficirt und nichts erreicht, so ist das noch keine Anzeige zur I.-U.; erst verfahre man streng aseptisch; erst die Erfolglosigkeit sehr schonender, sehr geschickter und aseptischer Dilatationen berechtigt zur I.-U.

Starke Blutungen bei jeder Dilatation, sei es in Folge von Neigung zur Blutung (Granulationen der Urethra, Polypen, Hämophilie), sei es in Folge von Verletzungen, können gleichfalls zur I.-U. nöthigen.

ad 3) Indilatabilität wegen Katheterfieber ist eine häufige Indication der I.-U. Pat. 5 bekam nach Dilatationen die schwersten Allgemeinerscheinungen, die I.-U. besserte das Allgemeinbefinden ebensosehr als die örtlichen Beschwerden.

Gujon[5]) theilt mit, dass Stricturirte, welche jede Dilatation mit einem Schüttelfrost beantworteten, nach der I.-U. nicht fieberten, und alsdann auch nicht mehr nach den späteren Dilatationen. Hier gilt übrigens noch mehr, als bei der übermässigen örtlichen Reaction, dass nur das Katheterfieber nach einer so aseptisch oder antiseptisch wie möglich ausgeführten Dilatation für die Indicationsstellung zur I.-U. massgebend sein kann. Man nehme nur folgende 2 Beispiele:

VIII/1300. 31 Jahre alt, vor 4 und 1 1/2 Jahren Gonorhoe. Mehrere nicht enge Stricturen, Cystitis, Neurasthenie. 30. December Bougierung, am Tag darauf Schüttelfrost, Erbrechen, Appetitlosigkeit, erst nach mehreren Tagen wieder wohl. — Nun Salol-Chinin 0,75 : 0,2 2 mal täglich ca. 20 Tage; am 30. Januar streng aseptische Dilatation: kein Fieber, befand sich in Folge der Dilatation sehr wohl!

IV/1029. 50 Jahre alt, gonorrhoische Stricturen 6, 10, 13 cm ab orificio, engste Charrière 9, seit 20 Jahren. Vor 12 Jahren intraurethrotomirt, vor 8 Jahren Retention. Z. Z. Cystitis, incomplete Retention.

Digitized by Google

Während nach den ersten, ohne Blasenspülung und antiseptische Blasenfüllung vorgenommenen Bougierungen sich Frösteln, Mattigkeit und Appetitverlust jedesmal einstellten, bleiben die Dilatationen von bestem Allgemeinbefinden gefolgt, seitdem ich folgendermaassen verfahre: 1) Spülung der vorderen Harnröhre mit Borsäure 3%. 2) Einführung eines ausgekochten, leicht passierenden Katheters, Spülung der Blase erst mit 3% Bor, dann mit $^1/_{1500}$ Lapis; 3) Anfüllung der Blase mit 3% Bor; 4) Cocainisirung; 5) Einführung des mit 1‰ Sublimat desinficirten, mit sterilisirtem Olivenöl beschütteten Dilatationsbougies.

Während also Stricturen ohne chronische Infection und Retention nur, wofern sie indilatabel sind, nicht aber, wenn sie bloss sehr eng sind, der I.-U. verfallen, kann die Enge allein bei Existenz jener Folgezustände die I.-U. räthlich machen. So operirte ich den Pat. 6, obgleich die Dilatation in einigen Monaten vielleicht auch zum Ziel geführt hätte, mangels jener Indicien der Indilatabilität, weil die jedesmalige Reaction der Bougirung in Gestalt einer wenn auch vorübergehenden Verschlimmerung von Retention und Infection in ihrer häufigen Wiederholung den alten Herrn schliesslich so heruntergebracht haben würde, dass der Nutzen der weiteren Urethra illusorisch blieb.

Der ernste Allgemeinzustand kann in diesen Fällen auch nur in einem entfernten Zusammenhang mit den Strictursymptomen stehen; sind letztere an sich hochgradig, und von objectivem oder subjectivem Einfluss auf die Allgemeinstörung, so kann man sich gar nicht genug nach einem schnellen, wirksamen und eindrucksvollen Mittel umsehen; ein solches ist hier die I.-U.; sie wird z. B. den Urogenitalneurastheniker tuto, cito et jucunde von der Strictur und der Neurasthenie zugleich befreien. Immerhin ist diese Indication, ebenso wie die folgende, eine relative. Damit nämlich endlich auch die „sociale" Indication der I.-U. nicht fehle, sei erwähnt, dass man auch dann aus der Enge allein — es muss sich dann freilich wenigstens um filiforme Stricturen handeln — eine Anzeige zur I.-U. entnehmen kann, wenn die langwierige Dilatationscur den Patienten aus Stellung und Brot bringen würde; 8. war in dieser Situation.

Was uns nun an Einsicht in das Wesen der I.-U. noch fehlt, werden wir erlangen, wenn wir sie zum Schluss mit den anderen Behandlungsmethoden der Stricturen in Vergleich setzen.

Die Urethrotomia externa hat gegenüber der I.-U. bei traumatischen und periurethral complicirten gonorrhoischen Stricturen den Vorzug, dass sie die Beseitigung des Krankheitsherdes gestattet, bei den Fällen der 2. Gruppe jedoch nur zum Theil, da die übrige Urethra im Zustand der chronischen Inflammation und Infiltration bleibt. Aus eben dem Grunde hat sie für nicht mit Fistel, Abscess, Infiltration

Digitized by Google

einhergehende gonorrhoische Stricturen vor der I.-U. keinerlei Vorzug. Sie ist aber trotzdem, wie auch Reinhardt's[36]) Mittheilung zeigt, auch bei diesen Fällen bei den deutschen Chirurgen beliebter. Man setze den Zustand meiner hier aufgeführten Patienten, welche vor Jahren extraurethrotomirt waren, in Vergleich mit denen der Tabelle II (siehe unten), und man wird sehen, dass ebensowenig wie die interne die externe die dauernde Dilatation erspart. Mag sein, dass die Resection die Dilatation seltener zu machen gestatten wird; aber man möge doch ja nicht mit der Resection wieder in denselben Fehler verfallen, und glauben, eine „Operationsmethode" könne eine Krankheit heilen, die nicht fortzuoperiren ist. Die externe U. findet nun am häufigsten ihre Begründung in der „Impermeabilität." Aber selbst diese Anzeige trifft am häufigsten mit derjenigen des Trauma zusammen: ich fand unter meinen Stricturen 6 traumatische, davon 3 impermeabel, 90 gonorrhoische: keine impermeabel! Es scheint, dass die Impermeabilität bei entzündlichen Stricturen, von exceptionellen Fällen abgesehen, meist entweder eine vorübergehende, oder eine relative, subjective ist: die Harnröhre ist geschwollen, oder der Operateur bedient sich ungeeigneter Instrumente und Methoden. Man beachte beispielsweise die Geschichte der folgenden 2 Patienten, welche, um der festgesetzten Urethrotomia externa zu entgehen, eine Klinik verliessen und mir zuliefen:

Externe Urethrotomie vor	Zwischenzeit	Zustand jetzt
10. 166/835. 4 Jahren, gonorrh. s. u. 7, Fall 2.	Wenig behandelt.	Hochgradigste Stricturen, chronische Urininfection: Cystopyelitis, Fröste, Harnabscess, Harnfisteln.
11. 169/1293. 5 Jahren, gonorrh.	Nicht länger als ½ Jahr dilatirt.	Impermeable Strictur; Harnfisteln; Pyelitis; beginnendes Harnfieber.
11. 220/1720. 2 Jahren, traumat.	Seit 1 Monat erst Dilatation ausgesetzt.	Retention; lange, harte, engste, impermeable Strictur!
12. 8/127. 22 u. 4 Jahren gonorrh.	4 wöchentlich dilatirt.	18 passirt; chronische Infection; früh gealtert!
13. 8/221. ¼ Jahr; ?	Dilatation.	23 passirt; noch Cystitis siehe unten die Krankengeschichten.

7/1839. 33 Jahre alt, vor 10 Jahren Genorrhoe, seitdem beständig Harnbeschwerden, Morgentropfen. Im Hospital Strictur constatirt, einige vergebliche Dilatationsversuche; Urethrotomia externa beschlossen. Am

Digitized by Google

Tage nach dem letzten, sehr blutigen Dilatationsversuch, führe ich ein Filiformbougie „armée“ ein, schraube, da mir der Mangel jeden Widerstandes auffiel, daran sogleich ein Béniquébougie 20 und — passiere ohne jede Schwierigkeit. In Monatsfrist war das weiche Infiltrat mit falschem Weg — darum handelte es sich — durch Conductivdilatation anfangs, gewöhnliche progressive Dilatation mit Dittel's und Kollmann's nachher, auf 35 gebracht.

188/512. 32 Jahre alt, vor 8 und vor 6 Jahren Gonorrhoe. Seit 2 Jahren Strictursymptome, vor $1^1/_2$ Jahren und vor 14 Tagen acute complete Retentio urinae; bei der letzten war ein vergeblicher Versuch von andrer Seite gemacht worden, einen Metallkatheter einzuführen. — Bougie Charrière 6 passiert das eine Mal, fühlt im Bulbus rauhe Stränge, fängt sich ein andres Mal. Incomplete Retention, keine Infection; alkoholische Polyurie. Mit 5 Dilatationen leicht bis 20. 1 Jahr später: Nachdem Patient sich nicht hat nachbehandeln lassen, seit ein paar Wochen wieder Harnschwierigkeiten. Er hat sich in ein Krankenhaus aufnehmen lassen; nach mehrfach wiederholten fruchtlosen Bougirungsversuchen wird die Urethrotomia externa angesetzt. Der Patient jedoch verlässt am Tage der Operation vor der Operation das Krankenhaus und verlangt meine Hülfe. Ich führe ihm, da erst 12 Stunden vorher im Krankenhaus sehr blutige, aber fruchtlose Dilatationsversuche gemacht worden waren, mit vieler Geduld ein Filiformbougie 2 ein, und lasse ihn dann 3 Tage in Ruhe. Nunmehr aber Bougie conductrice armée 3, 4, 6; 3 Stunden; alsdann angeschraubt Béniqué 6, 11, 13, 16 ohne Schwierigkeit, ohne Blutung; in den nächsten Tagen, in 2 Sitzungen, bis Metall 30; die Bougies hacken überhaupt nicht. Es besteht also keine ringförmige Verengerung, sondern eine Art Leiste oder Klappe, in der sich falsch eingeführte Bougies fangen; ob sie congenital oder ein Artefact, ist fraglich.

Die Dilatation kann nur dann mit der I.-U. verglichen werden, wenn sie eine „D. immédiate progressive“ ist; denn diese allein ist ebenso wie die I.-U. ein Vorakt der curativen, nämlich der progressiven temporären Dilatation. Soweit es sich um einen Notheingriff handelt, ziehe ich aus den oben Seite 404 angeführten Gründen die I.-U. vor; als endgültiger Eingriff concurrirte die Le Fort-Methode (Beschreibung bei Posner[30]) mit der I.-U. in den Fällen sub a) 1 und sub b) 2 (s. oben Seite 405). Picard[31]) und Delefosse[32]) ziehen auch hier die I.-U. vor. Der Erstere ist der Ansicht, dass die D. i. pr. Le Fort's ein Cathétrisme forcé mit vorgängiger permanenter Dilatation sei, also ein rein mechanisches, aber rohes Verfahren in einer künstlich entzündeten Urethra; dieses setze nicht gewollte, gequetschte Traumen, die I.-U. einen gewollten, glatten Schnitt. Picard vergisst aber hierbei, dass die D. i. pr. schon die ganze Urethra beeinflusst, dass man statt der Bougies Katheter nehmen kann, dass es überflüssig ist, die unmittelbare, und dass es genügt, die allmähliche progressive Dilatation anzuschliessen; freilich hat man dann auch nicht mehr die Le Fort'sche Methode in strengem Sinn. Janet[34]) meint, die I.-U. spare nur Zeit, Noguès[22]), das Recidiv komme nach der Dilatation ebenso spät. Delefosse aber präcisirt dahin: Nicht darauf komme es an, ob man mit der oder jener Me-

Digitized by Google

thode schnell dem Urin genügenden Abfluss schaffen kann — das kann man mit sehr vielen —, sondern darauf, wie es am einfachsten, am gefahrlosesten und wie am besten für die Aussichten der Dauerheilung geschehen kann: und so bleibt es bei der I.-U. Guyon.

Beobachtungen über Urethrotomie.

Fall 1. III 421/367. 30 Jahre, nie geschlechtskrank, vor 10 Jahren wegen Phimosis operirt, seit 8 Jahren verheirathet. In den letzten Jahren grosse Schwierigkeit den Harn los zu werden, Harndrang und Harntrübung, in den letzten Wochen Schmerzen in beiden Lenden. Strictura filiformis callosa introitus urethrae (congenitalis ?), Retentio incompleta, Cystitis, Albuminurie, $^1/_5$ ‰ im Filtrat. Prostata klein, weich. 17., 18., 19. Juni Praeparatorische Dilatation bis Charrière 19, 24. Juni. I.-U. Verweilkatheter 20 Tage. Andauernde Apyrexie und Beschwerdelosigkeit, Harn schon am 3. Tage klar, jedoch mit $^1/_2$ ‰ Albumen 1 Monat lang Dilat. progr., dann Selbstbougierung mit Dittelstift. Nach 2 Jahren kein Recidiv.

Fall 2. VII/1493. Strictura gonorrhoica 10, Retentio, Infectio; I.-U.; Filiformbougie bricht in vesica ab; reactionslose Heilung; am 8. Tage Extractio p. v. naturales. (s. genaue Krankengeschichte sub 18, Litteraturverzeichniss). Dilat. progr.; nach 2 Jahren Charrière 25.

Fall 3. VII/1652. Strictura balanopraeputiourethralis callosa filiformis (congenitalis ?), Papilloma vesicae.

Fall 4. VII/1652b. Bei dem Patient 3 musste die I.-U., nachdem Patient die verordnete Bougierung unterlassen hatte, nach 1 Jahr wegen einer bedrohlichen Steigerung der Papillomhaematurie, welche in geringem Grade neben Retention und Infection schwerer Art seit $^1/_2$ Jahr bestand, und neben der Harnvergiftung das Allgemeinbefinden immer mehr verschlechtert hatte, als Notheingriff wiederholt werden; Fieber, Dyspepsie, Schwäche, Blasenblutung hören danach für längere Zeit auf. Alsdann soll die Cystotomie und Papillomexcision vorgenommen werden.

Fall 5. VII/1668. 46 Jahre alt, verheirathet, nie Schanker, seines Wissens nie Tripper. 1890 schwoll der rechte Hoden, brach auf und entleerte käsige Massen; Castration; Tuberculose. Seit 1896 Harndrang und Entleerungsschwierigkeiten, die aber nicht sonderlich sind. 1898 in Wildungen Dilatations- oder Spülcur; Selbstbougierung. Danach Haematurie, Pyelonephritis, 3 Monate in Lebensgefahr. Anfang 1899 kommt Patient in meine Behandlung. — Untersetzter, fettleibiger, bleicher Mann. Prostatitis, Cystitis tuberculosa; 10 000 Zellen im cbmm, c. 1‰ Eiweiss im Filtrat des Harns. — Zunächst interne Ichthyolcur. Appetit, Kraft, Gewicht nahmen zu, letzteres bis August 99 um 24 Pfd., die Pyohaematurie nimmt wesentlich ab; etwas Cystitis bleibt. März 1900 haben jedoch die bisher gegenüber den anderen Erscheinungen kaum beachteten Entleerungsschwierigkeiten in wenigen Wochen so zugenommen, dass Patient seit Monatsfrist unter stärkstem Pressen nur tröpfelnd harnen kann. 5. April. Bougie á boule 20 stockt 10 cm. ab orificio; Blutung. Strictur auch mit Filiform nicht passiert. Täglich $1-2\times 1$ Std. Sitzbad 35°. 26. April. Harnen nicht leichter. Bettruhe. 27. April. Ch. 3 passiert, wird 24 Stunden liegen gelassen. 28. April. Unter Be-

Digitized by Google

nutzung des schon liegenden Bougies als Sonde conductrice I.-U. mit Messer 21; Verweilkatheter 16. Apyrexie, bestes Befinden (siehe oben Temperaturen), nur 12 Stunden nach Herausnahme des Verweilkatheters 38,5°. — Unregelmässige, seltene Dilatation bei sehr vorsichtigem, streng aseptischem Vorgehen, ohne Katheterfieber. 5 Monate später: Nicht bloss die Strictursymptome sind gänzlich geschwunden, nicht bloss ist die Urethra — ohne regelrechte Dilatationscur — für 17 durchgängig, sondern es ist sogar die Cystitis tuberculosa endlich, nach 4 Jahren geheilt: Harn ganz klar, ohne Eiter, ohne Blut, mit Spuren Eiweiss, nun schon seit Monaten.

Fall 6. IX/1902. 62 Jahre alt, vor 30 Jahren Gonorrhoe, seit 10 Jahren Entleerungsschwierigkeiten. Vor 10 und 4 Jahren Dilatation. Seit 1/2 Jahr Harntrübung; unreiner Selbstkathetrismus. — Strictur Ch. 9., Prostatahypertrophie, Infection, Retentio urinae chronica incompleta (200 bis 300 ccm). — 12 stündlich Blasenentleerung und -Spülung, vorsichtige, progressive, temporäre Dilatation. Reaction 6—36 Stunden, wird täglich örtlich und allgemein stärker, 1 × 20 stündliche Retentio completa. Stricturen 5, 10, 12 cm ab orificio 20, 16, 11, 10 Charrière. — Da nach 14 Tagen die Dilatation trotz peinlichster Technik örtlich keinen Fortschritt, allgemein nur Rückschritt bewirkt hat, am 25. Februar I.-U. Messer 22, Verweilkatheter 16 72 Stunden. Reactionsloser, fieberfreier Verlauf. Nach Herausnahme des Verweilkatheters ein wenig Prostatacongestion. — Selbstkathetrismus, wegen der Prostatahypertrophie, antiseptisch fortgesetzt, mit 17. 11. Mai 24 leicht; Harn fast klar, mit Spuren Eiweiss. Restharn 50—100 ccm je nach Flüssigkeitsaufnahme; Allgemeinbefinden so gut, wie lange nicht.

Fall 7. IX/1957. 40 Jahre alt, vor 20 Jahren Gonorrhoe, seit einigen Monaten Entleerungsschwierigkeiten, seit einigen Wochen nur noch Tröpfeln. Stricturae filiformes gonorrhoicae (12, 8, 5, 3), ohne Infection. Dilatation in 3 Wochen nur bis 10. Patient soll, wenn er weiter alle 2 Tage die Arbeit versäumen muss, entlassen werden. 25. April I.-U., Messer 24, Verweilkatheter 18. Reactionsloser, fieberfreier Verlauf, natürlich auch keine Infection. Curative Dilatation mit Gummibougies bis Charrière 30 in 2—3 Wochen.

Fall 8. IV. 362/1029. S. o. S. 406.

Fall 9. V. 169/1293. 47 Jahre alt, vor 20 Jahren Gonorrhoe, seit 11 Jahren Harnbeschwerden, vor 10 Jahren I.-U., vor 4 Jahren Urethretomia externa. Keine Curativdilatation. Heute: Urethritis, Periurethritis, Harnfisteln, Cystopyelitis, Schüttelfröste, Kräfteverfall!

Fall 10. IV. 166/835. Sehr alte, hochgradigste Strictur, vor vier Jahren extraurethrotomirt; z. Z. alte Cystitis, chronisches Harnfieber, Harnabscess, Harnfisteln; dazu noch frische Gonorrhoea acuta. Praeparatorische Behandlung der Infection, alsdann unterbrochene continuirliche Dilatation mit Kathetern; in 2 Monaten Gonorrhoe, Abscess, Fistel, Cystitis geheilt, Strictur bis 16 dilatirt. S. auch Litteraturverzeichniss 27.

Fall 11. VIII/1720. 53 Jahre alt, vor 1 1/2 Jahren Ruptura urethrae, Urethrotomia externa; Dilatation 3—4 tägig bis vor 1 Monat. Heute engste impermeable Strictur.

Fall 12. IX/127. 53 Jahre alt, vor 30 Jahren Gonorrhoe, vor 22 und vor 4 Jahren Urethrotomia externa. Seitdem 4 wöchentliche Bou-

Digitized by Google

gierung. Z. Z. sehr harte Strictur 16, Cystitis chronica; der sonst organgesunde Mann ist vorzeitig gealtert und abgemagert.

Fall 13. IX/221. 50 Jahre alt, Urethrotomia externa mit Resection vor 2 Monaten; 24 passiert glatt; Cystitis, Diabetes mellitus. Durch Diät und Lapisspülung Infection nunmehr geheilt; die U. e. hatte sie nicht geheilt.

Fall 14. IX/1941. 24 Jahre alt, vor 1 Jahr Ruptura urethrae, nur mit Verweilkathetrismus behandelt. Jetzt impermeable Strictur. Urethrotomia externa, retrograder Kathetrismus von Sectio suprapubica, primäre Blasennaht; perineale Blasendrainage, später Urethralverweilkatheter. Glatte Heilung in 4 Wochen. (Goldberg & Cahen)[35]). Selbstbougierung täglich.

Litteraturverzeichniss.

1) Güterbock, Lehrbuch der Krankheiten der Harnröhre. 1890. S. 139, 140, 154, 155.
2) Guyon, La Presse médicale. 1899.
3) Israel, Deutsche Zeitschr. f. Chirurgie. Bd. LI. Heft 3/4.
4) Harrison, Lancet. 1898. 24. April.
5) Guyon, Leçons cliniques. 1897. T. 3. p. 328—373.
6) Albarran, Les resultats éloignés des interventions sanglantes sur les rétrécissements de l'urèthre, XIII. Congrès internat. de Médecine, Sect. de chirurgie urinaire. 8. Aug. 1900. — Catal. de Collin p. 120. 1898.
7) Desnos, La méd. moderne. 1893. 65. Catalogue de Collin. 1898. p. 120.
8) Kollmann, Centralbl. f. Harnkr. 1899.
9) Hingston, XIII. Congr. intern. de Médecine. Sect. de chirurg. urin.
10) Desnos, Annales d. m. d. o. génit.-urin. 1891. I. p. 21—49.
11) Noguès, Notice sur l'organisation et le fonctionnement de la clin. d. v. urinaires. Paris 1900. G. Steinheil.
12) Nicolich, Wien. Med. Presse. 1899. 50.
13) Schliffka, Wien. Med. Presse. 1898. 46.
14) Pousson, Ann. d. m. d. o. génit.-urin. 1891. p. 206.
15) Lydston, Med. News 1899. 4. März.
16) Brewer, Acad. of Medecine. Newyork. 9. December 1889.
17) Friedländer, Lehrbuch der Harnkr. Berlin 1900.
18) Goldberg, Extraction einer Bougie filiforme aus der Blase eines Strictu-rirten. Centralblatt für Harnkr. 1899. S. 184.
19) Martinet, Étude clinique sur l'uréthrotomie interne. Thèse de Paris. 1876.
20) Gosselin, citirt in Guyon.[5])
21) Héresco
22) Noguès
23) Leguen
24) Harrison
25) Hingston
} Congrès de Paris 1900. Sect. de chirurgie urinaire. 8. Aug. 1900.
26) Otis, Acad. of medecine. Newyork. 9. December 1889.
27) Goldberg, Zur Behandlung schwerer gonorrhoischer Stricturen der Harnröhre. Deutsche Medicinalzeitung. 1898. Nr. 24.
28) Wassermann & Hallé, Uréthrite chronique et rétrécissements. Annales d. m. d. o. génit.-urin. 1891. III. IV. V. 1894. IV. V.
29) Oberländer, Lehrbuch der Urethroskopie.
30) Posner, Therapie der Harnkrankheiten. Capitel V.
31) Picard, Annales d. m. d. o. génit.-urin. 1890. p. 369.
32) Delefosse, Quelques mots sur l'uréthrotomie interne antiseptique. Annales d. m. d. o. génit.-urin. 1890. 477.
33) Goldberg, Strictura balanopraeputiourethralis, Tumor vesicae. Münch. med. Wochenschr. 1899.
34) Janet, Congrès de Paris. 1900. Sect. de chirurg. urin. 8. Aug. 1900.
35) Goldberg, Congr. de Paris. 1900. Sect. de chirurg. urin. 8. Aug. 1900.
36) Reinhardt, Berl. klin. Wochenschr. 1898. 35.

Digitized by Google

XXI.

Aus der k. k. chirurg. Klinik des Herrn Hofrathes Prof. Dr. C. Nicoladoni in Graz.

Zur Arthrotomie bei veralteten Luxationen des Ellbogengelenkes.

Von

Dr. Ludwig Luksch,

Assistent der Klinik.

Abgesehen von vereinzelten Versuchen (Albert[1]), Burkhardt[2]) Trendelenburg[3]), Völker[4]), die ihre entsprechende Würdigung in der Arbeit von Nicoladoni[5]) finden, war dieser der erste, welcher die Wiedereinrenkung von Luxationen nach längerem Bestande derselben durch Eröffnung des Gelenkes und Hinwegräumung der Repositionshindernisse lehrte. Speciell für das Ellbogengelenk hat Nicoladoni die pathologisch-anatomischen Verhältnisse eingehend geschildert und den Weg für das operative Vorgehen angegeben. Er zeigte an 2 operirten Fällen die Ueberlegenheit der Arthrotomie gegenüber dem unblutigen Verfahren, der subcutanen Durchschneidungen und auch der Resection der Gelenkkörper. Er kommt zu dem Schlusse, dass „für die veralteten Ellbogenluxationen wenigstens die Zeit rücksichtsloser Opferung der Gelenkkörper überwunden ist, und es nur noch zu entscheiden ist, nach welchem Termine die Möglichkeit doch erlischt auf dem Wege einfacher Arthrotomie das verrenkte Gelenk zu reponiren", und eine Brauchbarkeit zu erzielen, wie sie auch durch die sparsamste Resection nicht in Aussicht gestellt werden kann.

Die Richtigkeit dieser Erkenntnisse wurde bald durch eine Reihe

---

1) Albert, Luxatio antibrach. Allgem. Wiener med. Zeitung 1883.

2) Burkhardt, Württemb. med. Correspondenzblatt. XLVIII. 4. Cit. nach Virchow-Hirsch. 1878. II. 352. 15.

3) Trendelenburg, Centralblatt f. Chirurgie. 1880.

4) Völker, Deutsche Zeitschrift f. Chirurgie. 1880. Bd. XII.

5) Nicoladoni, Zur Arthrotomie bei veralteten Luxationen. Wiener med. Wochenschr. 1885. Nr. 23.

Digitized by Google

von Erfolgen, die Nicoladoni durch seinen Assistenten v. Vamossy [1]) publiciren liess, neuerdings bewiesen.

Eine Anzahl von Chirurgen, auf deren Mittheilungen ich noch später zurückkommen werde, haben Nicoladoni folgend ganz ausgezeichnete Resultate erreicht, andere hingegen versuchten noch weiter durch unblutiges, gewaltsames Vorgehen, durch subcutane Durchschneidung der „Repositionshindernisse" und Resectionen zum Ziele zu gelangen.

Was die unblutige Reposition veralteter Luxationen anlangt, will ich von den mit Gewaltmitteln unternommenen Versuchen früherer Zeit ganz absehen. Dass aber nach längerem Bestehen der Luxation auch ohne äusserste Gewaltanwendung erreichte Repositionen quoad functionem keine günstige Prognose haben, wurde auf Grund seiner Erfahrungen von Nicoladoni besonders betont. Einen Beweis dafür hat neuerdings Vehmeyer [2]) in einer Dissertation aus der Göttinger Klinik erbracht. Bei 13 Fällen wurde mit verschiedenen Manövern die Reposition angestrebt, bei einigen ein theilweiser Ausgleich der Stellung der Gelenkenden erreicht, bei 6 Patienten wurde nachher resecirt, in keinem Falle wurde ein günstiges Resultat erzielt. Nodot [3]) berichtet über derartige Versuche französischer Chirurgen (Hennequin, Nélaton, Peyrot), die stets zu schlechten Resultaten führten.

Wenn Karschesy [4]) bei einer 5 Wochen und einer 2 Monate alten Luxation des Ellbogengelenkes durch „Taraudage nach Richet" vollkommene Erfolge erreichte, so waren das wohl besonders günstige Fälle und zeigen uns, bis zu welchem Zeitpunkte (2 Monate) man noch in einigen Fällen ohne blutigen Eingriff die Reposition erreichen kann.

Albert empfiehlt noch in der letzten Auflage (1898) seines Lehrbuches die subcutane Sprengung und Durchtrennung der Adhäsionen eventuell auch Durchtrennung der Tricepssehne zu versuchen, ohne von Erfolgen zu berichten. Soweit aus der Litteratur ersichtlich, wurden solche Versuche seit dem Jahre 1882 nicht mehr ausgeführt. Nicoladoni hat auf Grund der pathol.-anatomischen Verhältnisse sich gegen dieses Vorgehen ausgesprochen und bald nachher äusserte

1) v. Vamossy, Wiener klin. Wochenschr. 1890. Nr. 50.

2) Vehmeyer, Zur Behandlung veralteter Ellbogenluxationen. Dissert. Göttingen 1897.

3) Nodot, Des indicat. opératoires dans les luxations anciennes du coude. Thèse Paris 1888.

4) Karschesy, Ueber die Behandlung veralteter Luxationen. Wien. klin. Wochenschr. 1899, Nr. 38.

Digitized by Google

sich Molliere[1]) auf dem französischen Chirurgencongresse 1886: „Wenn man in gewissen Fällen eine geringe Besserung erhalten hat, so führe ich das weniger auf die Art der Intervention zurück, als dass sie durch Zufall herbeigeführt wurde. Ich würde es vorziehen, in einem ähnlichen Falle breit zu eröffnen, um das Gelenk zurückzubringen." — Der Vollständigkeit halber sind noch zu erwähnen die lineare Osteotomie, welche Saint-Germain[2]) ausführte und eine Stellungsverbesserung erreichte, ferner die Ostéotomie trochleiforme von Defontaine[3]). Letzterer erzielte eine Beweglichkeit von „fast normaler Streckung bis zu einer Beugung von weniger als 90°". — Nachahmenswerth sind diese Operationen gewiss nicht.

Als für die Behandlung irreponibler und veralteter Luxationen einzig in Betracht kommende Operation erheischen die Arthrotomie und die Resection eine ausführlichere Erörterung.

Von den Arbeiten, die über Resectionen bei veralteten Ellbogenluxationen berichten, ist wegen der Anzahl der operirten Fälle und der Schlussfolgerung, dass man in der Mehrzahl der Fälle zur Resection greifen muss, die von Cuhorst[4]) hervorzuheben. An der Bruns'schen Klinik, aus der diese Arbeit hervorgegangen ist, wurde die blutige Reposition zweimal ausgeführt. Beide Mal mit ungünstigem Resultate. Einmal trat Eiterung ein, beim 2. Falle wurde die Methode der Durchsägung des Olecranons von Trendelenburg[5]) und Völker[6]) gewählt, die „nicht als eigentliche Arthrotomie gelten kann" (Nicoladoni). — Die ungünstigen Erfahrungen mit der Arthrotomie scheinen für das operative Vorgehen an der Bruns'schen Klinik entscheidend gewesen zu sein. Cuhorst unternimmt es aber, auch auf statistischem Wege die Resection als die zu wählende Operation hinzustellen. Er sagt: Bisher sind 21 Fälle von Ellbogenluxation mit Arthrotomie behandelt worden, dagegen wurde in 53 mehr 7 eignen Fällen die Resection ausgeführt und zieht ohne weiteres daraus den Schluss, dass man in der Mehrzahl der Fälle mit der Arthrotomie nicht auskommt.

Hätte Cuhorst die von Rosenmeyer[7]) zusammengestellten

1) Cit. bei Nodot.

2) Saint-Germain, Revue mensuelle des maladies de l'infance. 1887.

3) Defontaine, Revue de chirurgie. 1887.

4) Cuhorst, Zur operativen Behandlung irreponibler Luxationen im Ellbogengelenke. Beitr. z. klin. Chirurgie. 1898. S. 607 ff.

5) Trendelenburg, Centralbl. f. Chirurgie. 1880.

6) Völker, Deutsche Zeitschr. f. Chirurgie. 1880. Bd. XII.

7) Rosenmeyer, Ueber die Behandlung irreduct. Luxationen. Wien. med. Blätter. 1883.

Digitized by Google

Fälle von Resection einerseits, die aus der Nicoladoni'schen Klinik von Vamossy (l. c.) publicirten Arthrotomien andererseits mitgezählt, so wäre das Zahlenverhältniss richtiger geworden, die Schlussfolgerung aber gleich unberechtigt und unbegründet geblieben. Wollte man es unternehmen, der Resection das Wort zu reden, so müsste man zu zeigen versuchen, dass entweder thatsächlich die Resultate nach Resection besser seien, was von vornhinein nicht zu erwarten ist, oder dass die blutige Reposition einen schwereren, gefährlicheren Eingriff darstellt, oder endlich, dass sie meist nicht gelingt. Das letztere behauptet Cuhorst. Sucht man in der Litteratur nach jenen Fällen, wo die blutige Reposition, in zweckmässiger Weise unternommen, nicht ausführbar war, so finden sich sehr wenige. Vor allem erwähnt Cuhorst nirgends, dass in den 7 Fällen, in welchen an der Klinik Bruns die Resection ausgeführt wurde, die Arthrotomie versucht worden wäre. Von Misslingen der versuchten Arthrotomie berichten Vehmeyer (l. c.) in 2 Fällen und Albert[1]). Nicoladoni war in einem Falle von Luxation beider Vorderarmknochen nach hinten gezwungen, das Radiusköpfchen zu reseciren.

Diesen wenigen misslungenen Fällen gegenüber stehen 53 bisher berichtete und 8 eigene später angeführte Fälle, in welchen die blutige Reposition ausführbar war, so dass die Schlussfolgerung gerechtfertigt ist, wenn nicht besondere Complicationen vorliegen, die Arthrotomie zweckmässig ausgeführt, in jedem Falle zum Ziele, der Wiedereinrenkung, führt.

Ausser Cuhorst geben auch alle jene Autoren, welche seit dem 1885 über Resectionen wegen veralteter Ellbogenluxationen berichten (Nodot (l. c.), Vehmeyer (l. c.), Reerink[2]), Karchesy[3]), Sokolow[4]), Duplay[5]) mehr minder zu, dass die Arthrotomie die leistungsfähigere Operation sei. Auch das Zahlenverhältniss hat sich in dieser Zeit zu Gunsten der Arthrotomie geändert. Soweit ich die Litteratur überblicken kann, wurden seit 1885 22 Resectionen, dagegen 49 Arthrotomien ausgeführt. —

Bei den bis jetzt ausgeführten Arthrotomien kam es in einem Falle im Anschlusse an die Operation zu allgemeiner Sepsis, die 60 Tage

1) Albert, Luxat. antibr. Allgem. Wiener med. Zeitung. 1883.

2) Reerink, Zur operativen Behandlung irrepon. Luxationen. Beitr. z. klin. Chirurgie. XV. 1896.

3) Karchesy, Ueber Behandlung veralteter Luxationen. Wiener klin. Wochenschrift. 1899. Nr. 38.

4) Sokolow, Zur operativen Behandlung veralteter Luxationen im Ellbogengelenke. St. Petersburger med. Wochenschr. 1892.

5) Duplay, Luxat. ancien du coud. Press. médic. 1899. Nr. 16.

Digitized by Google

p. o. zum Exitus führte (13. Fall Bunges[1]), 1899). — Unter allen mitgetheilten Fällen von Resection des Ellbogengelenkes wegen Luxation findet sich kein Todesfall, wohl aber eine Reihe von Localinfectionen verzeichnet. Die Resection giebt eben für das Localbleiben der Infection günstigere Wundverhältnisse. — Treffend sagt Schede[2]) diesbezüglich: „Die Beantwortung der Frage, ob wir veraltete Luxationen in Zukunft mit der Resection oder mit der blutigen Reposition behandeln sollen, hängt lediglich davon ab, ob wir es lernen werden, nach der letzteren Operation mit genügender Sicherheit die Eiterung zu vermeiden. Dass die Function des Gliedes nach gelungener Reposition das beste Resectionsresultat übertrifft, kann keinem Zweifel unterliegen."

Dass für die Infectionsgefahr die Operationsmethode nicht gleichgültig ist, darauf werde ich später nochmals zurückkommen. —

Obwohl von vornherein zu erwarten ist, dass die Function der Extremität am besten sein wird, wenn durch Arthrotomie, ohne dass die Gelenkenden verletzt wurden, eine Ellbogenluxation reponirt worden ist, so erscheint es doch interessant nachzusehen, ob die bisher thatsächlich erreichten Erfolge dieser Erwartung entsprechen. Der Vergleich der durch Resection und Arthrotomie erzielten Resultate ist auch nothwendig, weil Cuhorst (l. c.) versucht, das functionelle Resultat nach Resection als günstiger zu erweisen, ja sogar eine ausgiebige Resection befürwortet, „weil eine solche grösseren Schutz gegen Ankylose bietet."

Eine Statistik der functionellen Erfolge der beiden in Betracht kommenden Operationsmethoden hat aber grosse Schwierigkeiten. Die Resectionen gehören zum Theil der vorantiseptischen Zeit, zum Theil der Entwicklungsperiode der Anti- und Asepsis an. Auch bei vielen Arthrotomien war der Erfolg wegen Wundinfectionen kein günstiger. Ein weiterer Umstand, der eine genaue Vergleichung der Resultate erschwert, ist der, dass die verschiedenen Autoren das Endergebniss quoad functionem verschieden angeben, theils durch den activ oder passiv erreichten Excursionswinkel, theils aber nur durch allgemeine Ausdrücke, wie „gut", „arbeitsfähig" etc.

Aus diesen Gründen sind nur folgende Zahlen von Interesse. Unter 87 Resectionen wurde 5 Mal (5,7 Proc.) ein vollkommenes Resultat erzielt. Die 5 Fälle von Wiederherstellung der Function sind sämmtlich von französischen Operateuren in der These von Nodot berichtet. In der deutschen Litteratur findet sich überhaupt kein vollkommenes Resultat verzeichnet. Demgegenüber werden unter 60 Arthro-

1) Bunge, Zur operativen Behandlung der veralteten irreponiblen Luxationen des Ellbogengelenkes. Archiv f. klin. Chirurgie. Bd. LX. 1900. S. 557.

2) Schede, Archiv f. klin. Chirurgie. XLIII. 1892.

Digitized by Google

tomien (die später beschriebenen eigenen Fälle mitgezählt) 16 Fälle berichtet, in welchen die normale Function des Ellbogengelenkes wiederhergestellt wurde (26,6 Proc.).

Die Fälle, in welchen bei beiden Operationen theilweise Beweglichkeit des Ellbogengelenkes erreicht wurde, lassen sich aus den angegebenen Gründen nicht vergleichen. Die Anzahl der Misserfolge (Unbeweglichkeit bei mehr oder minder rechtwinkliger Beugestellung), die fast durchwegs durch Wundinfectionen herbeigeführt wurden, kamen bei Resectionen und Arthrotomien fast in gleichem Procentsatz (ca. 15 Proc.) vor. Besonders günstige Erfolge hat Bunge (l. c.) aus der Königsberger Klinik publicirt, die dort durch Arthrotomie erreicht wurden. Unter 17 Fällen wurden 6 vollständige functionelle Heilungen erzielt, nur in 2 Fällen wurde kein bewegliches Gelenk erreicht. Dem vermag der eifrigste Verfechter der Resection, Cuhorst, unter 7 Fällen keine einzige vollkommene functionelle Wiederherstellung, dagegen 2 Misserfolge und 2 unbekannte Resultate gegenüberzustellen.

Die erreichten Erfolge bestätigen also die Richtigkeit der Annahme, dass man bei Erhaltung der Gelenkkörper bessere Resultate erzielen werde, als mit der sparsamsten Resection. Sie zeigen auch, dass man bei glattem Wundverlaufe nach der Arthrotomie in einem hohen Procentsatz auf vollkommene Wiederherstellung der Gelenksfunction rechnen kann.

Obwohl nicht zum Thema gehörig, möchte ich doch die sehr günstigen Resultate, die durch Arthrotomie bei frischen, aber irreponiblen Ellbogenluxationen erreicht wurden, kurz erwähnen. Helferich[1]) und Reerink[2]) haben je 2, Nélaton[3]) einen derartigen Fall berichtet. In allen Fällen gelang die Reduction und wurde die vollständige Wiederherstellung der Function erreicht.

Die Frage, welche Nicoladoni aufgeworfen hat, nach welchem Termine die Möglichkeit doch erlischt auf dem Wege der einfachen Arthrotomie das Gelenk zu reponiren, ist nach dem bis jetzt bekannten Materiale noch nicht zu beantworten. In keinem Falle, wo die Arthrotomie unternommen wurde, war dieselbe wegen Veränderungen, die durch die lange Dauer bedingt gewesen wären, unausführbar. — Die ältesten Luxationen, die noch reponirt wurden, hatten 14 Monate bestanden (Vamossy, Bunge), ja den isolirt luxirten Radius konnte

1) Helferich, Deutsche med. Wochenschrift. 1893.

2) Reerink, Zur operat. Behandlung irreponibler Luxationen. Beiträge z. klin. Chirurgie. XV. 1896.

3) Nélaton, Lux. du coude irreductible. Bull. d. chirurg. 1895. p. 786.

Digitized by Google

Schede (l. c.) bei einem Knaben noch nach 4 Jahren auf blutigem Wegen reponiren. —

Albert empfiehlt in der letzten Auflage seines Lehrbuches noch bei alten Individuen sich mit der Lockerung oder subcutanen Durchtrennung der Adhäsionen zu begnügen, und wenn das nicht gelingt, die gewaltsame Beugung auszuführen, mag das Olecranon brechen oder nicht. Bunge hat jedoch bei einer 57 Jahre alten Frau und einem 59 Jahre alten Manne die Arthrotomie mit sehr gutem Erfolge ausgeführt, so dass im Allgemeinen auch höheres Alter keine Contraindication gegen die Arthrotomie ist. Wenn nur der allgemeine Zustand eine nicht sehr lange Narkose, die auch zu dem Vorgehen, das Albert räth, nothwendig ist, erlaubt, ist die Arthrotomie mit günstiger Aussicht auch noch in höherem Alter ausführbar.

Bei jungen Individuen, in der Wachsthumsperiode, kommt zu all den bereits angeführten Vorzügen der Arthrotomie gegenüber der Resection noch in Betracht, dass durch erstere die Epiphysenlinie des Humerus intact bleibt. Es wird das Längenwachsthum des Humerus nicht beeinträchtigt (Engel l. c.).

Bevor ich nun daran gehe, eie Technik der Arthrotomie zu besprechen, will ich die seit dem Jahre 1897 an der hiesigen Klinik beobachteten und operirten Fälle einschalten.

In den Jahren 1896—1898 wurden 4 Fälle von hinteren Luxationen des Ellbogengelenkes mit Arthrotomie behandelt. Die Patienten standen im Alter von 6¼—19 Jahren. Die Dauer der Luxation betrug 3 Wochen bis 4 Monate. In allen Fällen wurde die Reposition nach Hinwegräumung der Hindernisse von 2 seitlichen Längsschnitten aus erreicht. In einem Falle (4monatl. Dauer) wurde wegen eingetretener Eiterung kein bewegliches Gelenk erzielt. Die übrigen Patienten zeigten bei der Entlassung gute active Beweglichkeit — vollkommene Wiederherstellung der Function wurde bei keinem erreicht.

Ein Fall von seitlicher Luxation des Ellbogengelenkes mit 6½monatlicher Dauer, der wegen gleichzeitiger Läsion des Nervus ulnaris ganz besonderes Interesse bot, wurde von Doc. Payr[1]) bereits publicirt. Es wurde die Arthrotomie ausgeführt und eine Beweglichkeit von 45—140° erreicht. — Drei weitere Fälle aus dem letzten Jahre will ich wegen des operativ-technischen Vorgehens bei denselben ausführlicher beschreiben.

---

1) Payr, Ueber Läsion des Nervus ulnaris bei Verletzungen am Ellbogengelenke. Deutsche Zeitschrift f. Chirurgie. 1899.

Digitized by Google

Sk. Vinz, 24 Jahre alt, aus Pettau, aufgenommen 23. Januar 1900. Fractur. uln. sin. male sanata, luxatio radii anter. inveterata, Osteotomie, Arthrotomie, vollständige Heilung. —

Patient parirte bei einer Rauferei im November 1899 einen gegen ihn mit einem Holzknittel geführten Schlag mit dem linken Vorderarm. Der linke Arm war vollständig gebrauchsunfähig. Ein Arzt legte für 14 Tage einen Gipsverband an. Der linke Arm des kräftigen, sonst vollkommen gesunden Mannes zeigt Folgendes: Vorderarm und Hand sind in Pronation fixirt. Das Ellbogengelenk kann activ bis nahe einem rechten Winkel gebeugt werden. In der Mitte der Ulna eine winklige Abknickung, dortselbst die Ulna etwas verdickt und druckempfindlich. Das Radiusköpfchen ist an der Beugeseite in der Tiefe tastbar, während von rückwärts her man vor der Eminenta capitata tief eindrücken kann ohne auf knöchernen Widerstand zu stossen. Keine nervösen oder circulatorischen Störungen am Vorderarm. Am 26. Januar 1900 wird in Chloroformnarkose unter Esmarch'scher Blutleere zunächst die Ulna an der früheren Fracturstelle freigelegt und nach Abhebelung des Periostes durchmeisselt. Hierauf wird das Ellbogengelenk von einem circa 10 cm langen zwischen Epicondylus und radialem Rand des Olecranons geführten Längsschnitt aus eröffnet. Vor der Eminentia capitata humeri liegen sehr feste Bindegewebsmassen, in welchen Kapseltheile nicht mehr unterscheidbar sind. Nachdem diese mit Pincette und Scheere weggeräumt sind, und das obere Radiusende mit dem Elevatorium nach vorne zu frei gemacht ist, gelingt durch Zug am rechtwinklig gebeugten Vorderarm und directen Druck auf das Radiusköpfchen die Reposition. Stillung der geringen Blutung und vollständige Vereinigung der Wunden ohne Drainage. Verband mit Flügelschiene in voller Supination. Wundverlauf ohne jede Störung. 3. Februar. Abnahme des Verbandes, Entfernung der Nähte. Neuer Verband in Supination mit Flügelschiene, in der Höhe der Ulnafractur werden Longuetten auf die Mitte der Volar- und Dorsalseite des Vorderarmes gelegt. 11. Februar. Die Durchleuchtung ergiebt, dass die Fragmente der Ulna gut adaptirt im Verbande liegen. 20. Februar. Entfernung des Verbandes und Beginn von passiven Bewegungen und Massage. 1. März. Entlassung. Beugung und Streckung im Ellbogengelenke in fast normalem Umfange mit bedeutender Kraft möglich; Pro- und Supination activ in einem Umfange von 80° ausführbar.

Ein analoger Fall, Luxat. radii plus Fractur der Ulna wird von Engel (l. c.) berichtet, der auch nach blutiger Reposition des Radius vollständige Wiederherstellung der Function erreichte. Die Arthrotomie wegen isolirter Luxation des Radiusköpfchens wurde ausserdem von Schede (l. c.) Sprengel[1]), Reerink (l. c.) und Bunge (l. c.) (Fall 5) mit durchwegs vollständigem Erfolge ausgeführt. Von anderen Chirurgen wurde auch seit 1885 noch die Resection des Radiusköpfchens bei Luxation desselben ausgeführt [Löbker[2]), Schüssler[3]) und

1) Sprengel, Behandlung der veralteten Luxationen im Humero-radial-Gelenk. Centralbl. f. Chirurgie. 1886. Nr. 10.
2) Löbker, Centralbl. f. Chirurgie. 1886.
3) Schüssler, Centralbl. f. Chirurgie. 1889.

Digitized by Google

v. Lesser.[1])] Ersterem gelang es, die Function vollständig wieder herzustellen, v. Lesser bezeichnet das Resultat als gut.

Zur Eröffnung des Gelenkes behufs Reposition (Resection) wurde von verschiedenen Seiten her eingegangen. Engel, Bunge u. A. schnitten von vorne her auf das Radiusköpfchen ein, Schede u. A. operirten von einem Seitenschnitte am Condylus extern. aus. Am zweckmässigsten ist es, wie dies Löbker bei der Resection gethan, von einem hinteren Längsschnitte aus in das Gelenk einzugehen. Auf diesem Wege gelangt man ohne Nebenverletzung (besonders ohne den Nerv. radialis zu gefährden) direct gegen die Eminent. capit. und kann die vor derselben gelegenen Narbenmassen (Kapselreste plus neugebildetes Bindegewebe) hinwegräumen und so für das Radiusköpfchen Platz schaffen. Die Loshebelung des Radius von seinen vorderen Adhäsionen bereitet keine Schwierigkeiten.

Die Resection des Radiusköpfchens dürfte nur selten nothwendig sein, ergiebt aber ebenfalls gute Resultate.

In ähnlicher Weise bin ich dann bei zwei Fällen von Verrenkung beider Vorderarmknochen nach hinten vorgegangen, und gelang es in beiden Fällen nach Entfernung der Hindernisse von einem einzigen, radialen Längsschnitte aus die Reposition auszuführen.

K. Franz, 29 Jahre alt, Bauer aus Güssing, aufgenommen 21. April 1900. Am 18. Februar l. J. stürzte Patient auf die vorgestreckte rechte Hand. Das Ellbogengelenk blieb in stumpfem Winkel fixiert, war sehr schmerzhaft und schwoll beträchtlich an. Ohne ärztliche Behandlung schwanden Schmerz und Schwellung, die Bewegungsbeschränkung blieb bestehen und sucht Patient deshalb die Klinik auf. Grosser, kräftiger Mann, ausser seinem Leiden am rechten Ellbogengelenke vollkommen gesund. Dieses in fast gestreckter Stellung fixirt, etwas seitlich beweglich, zeigt alle Symptome einer Luxation beider Vorderarmknochen nach hinten. Keine nachweisbare Fractur an den Condylen oder Epicondylen. Am 23. April Arthrotomie in Chlorof. Narkose, Esmarch'sche Blutleere. Lateral von der Tricepssehne und dem Olecranon Hautschnitt von 10 cm Länge. Nach Eröffnung des Gelenkes werden mit dem Elevatorium die in der Incis. semilun. major der Ulna und in der Fossa supratrochl. post. gelegenen Bindegewebsmassen von den weissen, glänzenden Gelenkknorpeln abgehebelt und mit Pincette und Scheere entfernt. Abgesprengte Knochenstücke wurden nicht gefunden. Darauf werden mit einem stark gekrümmten Elevatorium die Schwarten von der Vorderseite des unteren Humerusendes losgehebelt. Durch Zug am rechtwinklig gebeugten Vorderarm und folgender kurzer Streckung und Beugung gelingt die Reposition. Beugung und Streckung sind in vollem Umfange ausführbar. Naht der Kapselreste mit Catgut. Vollständiger Verschluss der Wunde, Verband in rechtwinkliger Stellung. Am nächsten Tage wird eine vollständige Lähmung der

1) v. Lesser, Centralbl. f. Chirurgie. 1888. Nr. 25.

Digitized by Google

Vorderarm- und Handmuskulatur bemerkt. (Zu festes Zuschnüren der elastischen Binde). Wundheilung ohne jede Störung. 3. Mai Entfernung des Verbandes und der Hautnähte. Wunde vollständig geheilt, keine Schwellung. Es wird mit passiven Bewegungen und Faradisation der Vorderarmmuskeln begonnen. Diese reagiren nur auf sehr starke Ströme. 12. Mai geringe Beweglichkeit der Finger, welche sich nun rasch bessert, so dass bei der am 29. Mai erfolgten Entlassung folgender Befund notirt wurde: Finger und Hand normal beweglich. Im Ellbogengelenke kann Patient zwischen $110^0 - 85^0$ activ bewegen, passiv Streckung und Bewegung in fast normalem Umfang möglich. Wie Patient am 29. Juli brieflich mittheilte, kann er sich auf den Hinterkopf greifen, und soweit die Mittheilung verständlich ist, vollständig strecken und hat nur bei schwerer Arbeit noch Schmerzen im Gelenke.

Josef Pl., 49 Jahre alter Bauer aus Čeple in Steiermark, aufgenommen 29. April 1900, stürzte am 1. April l. J. aus einem Wagen auf die linke Hand. Das Ellbogengelenke konnte er von da ab nicht mehr bewegen und schwoll dasselbe stark an. Am folgenden Tage wurden Repositionsversuche gemacht und ein Verband angelegt. Nach Abnahme des Verbandes am 8. Tage waren Schwellung und Schmerzen gering, die Unbeweglichkeit geblieben. Da sich diese seither nicht besserte, lässt sich Patient in die Klinik aufnehmen. Mittelgrosser, kräftiger Mann, innere Organe gesund. Linkes Ellbogengelenk nach hinten luxirt. Am Röntgenbilde sieht man hinter dem unteren Humerusende und in der Cavit. sigmoid. uln. mehrere undeutlich begrenzte Schatten, ein schwacher Schatten zieht vorne über die Trochlea. 4. Mai Arthrotomie in Chloroformnarkose unter Esmarch'scher Blutleere, nachdem eiu Versuch die Luxation unblutig zu reponiren, erfolglos geblieben war. Radialer Längsschnitt von 12 cm Länge an der hinteren Seite des Gelenkes. Nach Eröffnung des Gelenkes zeigt sich die Cavit. sigm. major uln. vollkommen mit Schwarten ausgefüllt; Diese werden von den intacten Gelenkenden losgehebelt, und mit der Scheere entfernt. In dieselben eingebettet finden sich 2 kleine Knochensttckchen, deren Herkunft nicht bestimmbar ist. Der Gelenkknorpel des Humerus sowie der Vorderarmknochen weiss, glänzend, intact. Nun wird das Gelenkende des Humerus nach vorn zu freigemacht, was keine Schwierigkeit bereitet. Durch Zug am rechtwinklig gebeugten Vorderarme mit folgender, rascher, kurzer Extension und folgender Beugung gelingt die Reposition. Vereinigung der Wunde durch Seidenknopfnähte. Verband mit rechtwinkliger Schiene. Wundverlauf vollkommen glatt. 12. Mai Abnahme des Verbandes und Entfernung der Nähte. Vom 14. Mai ab täglich passive Bewegungen und Massage, später auch elastischer Zug zwischen Schulter und Handgelenk. Am 24. Mai Entlassung auf Drängen des Patienten. Derselbe vermag activ von fast vollkommener Streckung so weit zu biegen, dass er sein Kinn ergreifen kann. Pro- und Supination normal.

Bevor ich auf die in diesen Fällen angewendete Operationstechnik eingehe, muss Einiges über die Repositionshindernisse, deren Hinwegräumung Zweck der Operation ist, gesagt werden. Bei frischen Luxationen des Ellbogengelenkes wurden interponirte Kapseltheile

Digitized by Google

und Muskelpartien, abgesprengte oder abgerissene Knochenstücke, insbesondere von den Epicondylen vielfach beobachtet. Bei veralteten Luxationen können derartige Hindernisse ebenfalls vorhanden sein, immer aber finden sich Schrumpfung der Kapsel besonders an der Streckseite und, worauf Nicoladoni besonders hingewiesen hat, wird die Incis. semilunar. major der Ulna und die Fossa supratrochl. humeri bis zum völligen Verstrichensein mit Kapselresten und harten Narbenmassen ausgefüllt angetroffen. Die Incis. sigmoid. wird dadurch „unfähig, sich wieder in die Trochlea einhängen zu lassen." — Diese Hindernisse sind es, welche vor Allem entfernt werden müssen

Die Methode, nach querer Durchsägung des Olecranons das Gelenk zu eröffnen von Völker (l. c.) und Trendelenburg (l. c.) wurde schon 1885 von Nicoladoni als „nicht eigentliche Arthrotomie" bezeichnet, weil sie eine Verletzung an einem wichtigen Bestandtheile des Gelenkes setzt. Dieselbe hat auch, wo sie noch weiter zur Anwendung kam (Cuhorst, Vehmeyer, Engel, Bunge) zu keinen günstigen Resultaten geführt. — Sie verdient daher keine weitere Anwendung.

Am häufigsten wurden bilaterale Längsschnitte angelegt, um in das Gelenk einzudringen und haben sich als durchaus zweckmässig erwiesen.

Bunge[1]) hat in jüngster Zeit als Grundprincip für die Arthrotomie die ausgedehnte Freilegung der Gelenkkörper hingestellt. In das Gelenk wurden in 2 Fällen von einem dorsalen Querschnitt mit Durchsägung des Olecranons, in 12 Fällen von 2 seitlichen und in 2 Fällen von einem äusseren Längsschnitte aus eingegangen. Es ist ja gewiss richtig, dass bei solchem Vorgehen alle eventuell abgesprengten Knochenstückchen gefunden und die gebildeten Schwarten vollkommen entfernt werden können. Dass man ohne Gefahr der Nekrose extraperiostal die Gelenkenden weithin blosslegen darf, hat schon Nicoladoni in seinem 1. Falle erfahren. Eine andere Frage ist, ob ein solches Vorgehen immer nothwendig und zweckmässig ist. Dass eine derartige grosse und buchtige Wunde für eine Infection einen ausserordentlich günstigen Boden abgiebt, „braucht kaum besonders betont zu werden", sagt Bunge selbst. Vollständige Prima intentio ist aber die Grundbedingung zur Erreichung eines günstigen functionellen Resultates nach der Arthrotomie.

Ich möchte die hohe Infectionsgefahr bei dem Vorgehen Bunge's besonders betonen und meine, es sei zweckmässiger, keine so grosse und ausgedehnte Verletzung zu erzeugen, wenn es auch auf schonen-

1) Bunge, 28. Chirurgen-Congress. 1899. 3. Sitzungstag. S. 59, u. Archiv f. klin. Chirurgie. LX.

Digitized by Google

dere Weise gelingt, die Reposition zu erreichen. Wenn dabei einige Narbenstränge besonders auf der Beugeseite zurückbleiben, so wissen wir ja aus Erfahrung, dass sich Narbenstränge bei Bewegung, Dehnung und anderen zweckmässigen therapeutischen Vorgehen zurückbilden. Anderseits werden bei ausgedehnter Blosslegung der Gelenkenden sich ja doch immer Narbenzüge wieder ausbilden müssen.

Die oben beschriebenen Fälle beweisen, dass man auch ohne ausgedehnte Skelettirung der Gelenkenden die Reposition erreichen kann. Hauptaufgabe der Operation ist, die Incis. semilun. major der Ulna wieder frei zu machen; die vorderen Verwachsungen des unteren Humerusendes lassen sich unschwer lösen. Wichtig ist, dass nachher ein zweckentsprechendes Repositionsmanöver ausgeführt wird, als welches allein nur das Dumreicher'sche Verfahren gelten kann.

Von besonderer Wichtigkeit ist, dass bei derartigem Vorgehen eine viel kleinere Verletzung gesetzt wird, die auch, weil sie weniger offen liegt, weniger zur Berührung mit den Händen Anlass giebt und so die Infectionsgefahr verringert ist (König)[1]).

In welchen Fällen man damit zum Ziele gelangt, muss weitere Erfahrung lehren. Gelingt auf diese Weise die Reposition nicht, so kann man ohne weiteres zur ausgedehnten Blosslegung der Gelenkenden schreiten.

Ueber die Nachbehandlung ist wenig zu sagen. Ein Gypsverband, wie er vielfach nach der Operation angelegt wurde, ist vollkommen entbehrlich und wegen seiner Schwere zu vermeiden. Eine einfache rechtwinklige oder in anderen Fällen vielleicht stumpf- oder spitzwinklige Schiene, je nachdem die Gelenkenden am besten aneinander liegen, reicht zur Fixation vollständig aus. Dass man von den modernen Bewegsapparaten, soweit sie zur Verfügung stehen, ausgiebigen Gebrauch machen wird und zwar so frühzeitig als möglich, ist selbstverständlich.

Das Ergebniss dieser Darlegungen in einigen Sätzen kurz zusammengefasst, ist Folgendes:

Die blutige Reposition ist die bei veralteten Ellbogenluxationen wegen ihrer günstigen functionellen Resultate zu wählende Operation.

Sie ist bei entsprechender Technik mit sehr seltenen Ausnahmen ausführbar.

Das operative Vorgehen hat vor Allem die Ausräumung der Incisur. semilun. major der Ulna, die das Analogon der Gelenkpfanne bei Schulter- und Hüftgelenk ist, anzustreben. Es gelingt von einem einzigen radialen Schnitt aus die in Betracht kommenden Repositionshindernisse zu entfernen und hierauf nach Dumreicher's Methode das Gelenk zu reponiren.

Gelingt in einem oder anderen Falle die Reposition auf diesem Wege nicht, erübrigt immer noch die ausgedehnte Blosslegung der Gelenkenden (Bunge).

1) König, Aseptik der Hände? Operation ohne directe Berührung der Wunde mit Finger und Hand. Centralbl. f. Chirurgie. 1900. Nr. 36.

Digitized by Google

XXII.

Aus der chirurgischen Klinik in Jena.

Duplicitas intestini crassi cum utero et vagina dupl.

(ihre entwickelungsgeschichtliche Deutung und operative Correctur).

Von

Dr. B. Grohé,

Assistenzarzt der Klinik.

(Mit 5 Abbildungen.)

Einerseits vom entwicklungsgeschichtlichen Standpunkt bietet der uns vorliegende Fall ein besonderes Interesse, da er einen fast einzig dastehenden Befund darstellt und daher in seiner Deutung auf grosse Schwierigkeiten, welche auf gesonderten Speculationen aufgebaut werden mussten, stösst; dann aber bietet derselbe eine solche Fülle interessanter diagnostischer Erwägungen und die operative Beseitigung der durch die Anomalien bedingten Störungen war eine so umfangreiche und mannigfaltige, dass seine ausführliche Schilderung in einer speciell chirurgischen Fachzeitschrift am Platze zu sein scheint.

Die Anamnese und der erste Befund waren zunächst folgende:

Martha Z., 10 Jahre alt, Tagelöhnerskind aus Rockau bei Jena wird am 22. März 1899 in die chirurgische Klinik aufgenommen. Die Eltern sind ganz gesund und angeblich normal gebaut. Die Mutter hat vorher zwei Geburten durchgemacht. Dieselben verliefen normal ebenso wie die letzte, durch welche unserer kleinen Patientin das Leben gegeben wurde. Irgend welche Anomalien während der Gravidität (Traumen) oder während der Geburt (eventuell betreffs Fruchtwassermengen) sind nicht zu eruiren.

Das Kind wuchs gesund und kräftig auf, doch fiel es den Eltern auf, dass zuweilen sich bei demselben Koth unwillkürlich, scheinbar aus der Scheide, entleerte. Von Zeit zu Zeit sollen nach längerer Verstopfung, woran Patientin überhaupt leidet, heftige Schmerzen im Leibe aufgetreten

Digitized by Google

sein und im Anschluss daran continuirliche, aber wenig umfangreiche Stuhlentleerungen, so dass Patientin eigentlich nicht vom Abort herunterkam. Darauf stellte sich wieder eine beschwerdefreie Zwischenzeit ein.

Status: Gesund aussehendes, gut genährtes Mädchen. Herz und Lungen normal. Urin ohne pathologischen Bestandtheile.

Bei Inspection der Genitalgegend (vgl. Fig. 1) sind die äusseren Genitalien, der Damm und der After (*a*) wohl gebildet; klappt man die mit Koth verunreinigten grossen Labien auseinander, so sieht man in der Fossa

Fig. 1.

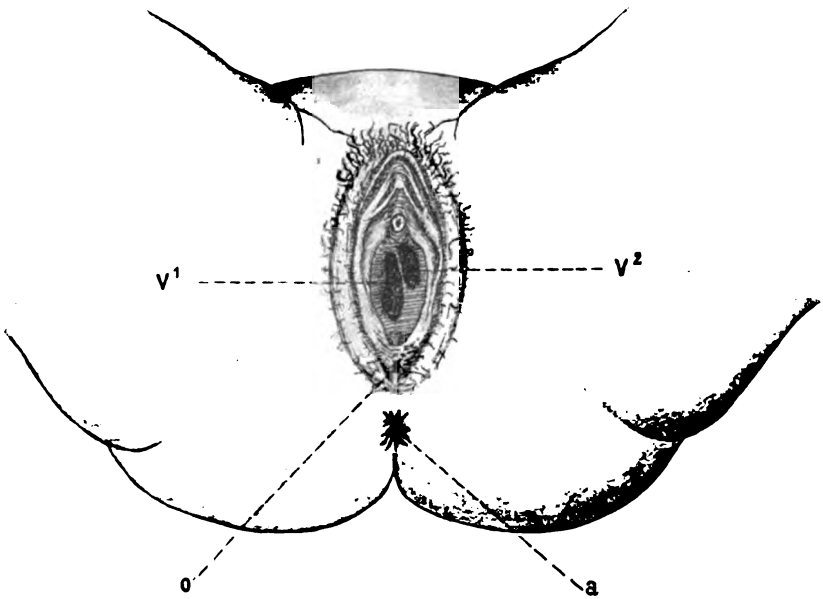

a normale Analöffnung.
o Anus vulvalis.
v^1 v^2 } Vagina septa.

navicularis kurz oberhalb des Frenulum labiorum eine kirschkerngrosse Oeffnung (*o*), aus der etwas Koth quillt und den Zugang zu einem scheinbar ins Rectum führenden Gang bildet; eine hier eingeführte Sonde ist allerdings nicht im Rectum bei Digitalexploration zu fühlen. Was man hierbei aber findet, ist ein in der Mitte der Unterbauchgegend gelegener, über die Symphyse reichender, zweifaustgrosser Tumor, der, einem graviden Uterus vergleichbar, eine glatte Oberfläche hat von derber, aber bei festerem Druck eindrückbarer Consistenz. Er liegt direct auf der vorderen Rectalwand und comprimirt das Rectumlumen, so dass sich in diesem weiter nach oben Unmassen von Koth angesammelt zu haben scheinen; er lässt sich mit dem Finger leicht ventralwärts heben, scheint auch seitwärts hin etwas verschiebbar zu sein. Uterus und Ovarien sind

Digitized by Google

nicht deutlich palpirbar. Schliesslich findet sich neben der zuerst normal erscheinenden Vagina (v^1) etwas nach oben und links aussen gedrückt, durch ein dünnes Septum geschieden, ein zweites weniger umfängliches Vaginalrohr (v^2). Clitoris und Orificium urethrae ext. sind normal gebildet.

Da das Kind trotz der verschiedensten Laxantien in den nächsten Tagen nur ungenügende Stuhlentleerungen hat, wird versucht, durch hohe Einläufe Luft zu schaffen. Es läuft auch $1\,^1/_2$—2 Liter Wasser glatt ein, aber erst nach In-die-Höhe-Schieben des Tumors fliesst es mit grossen Massen Faeces ab.

Derartige Darmreinigungen wurden bei Verabreichung von wenig compendiösen Speisen weiter fortgesetzt, ohne dass sich andere Befunde boten.

Womit hätten wir es wohl hier zu thun? war die Frage, die wir uns stellten.

Zunächst wurde natürlich an eine entwicklungsgeschichtliche Störung im Bereich des Enddarms gedacht. Abnorme Mündungen desselben sind besonders beim weiblichen Geschlecht bekannte Thatsachen. Sie kommen durch Störungen in der Weiterbildung der Cloake zu Stande. Durch die verschiedene Configuration der Missbildungen im Bereiche der Ausmündung des Urogenitalsystems und des Enddarms haben wir nach Ahlfeld zu unterscheiden:[1])

1. Anus vesicalis,
2. „ urethralis (männl.),
   „ vulvo-vaginalis (weibl.),
3. Mündung des Enddarms in den Uterus,
4. Anus vulvalis,
5. „ perinealis,
6. Mündung des Enddarms in einen Rest der Cloake.

Diese Missbildungen haben nun fast durchweg die Ausmündung des Enddarms am falschen Ort, während die normale Analöffnung völlig fehlt oder nur rudimentär angedeutet ist, so dass Papendorf[2]) seinerzeit den Namen Atresia ani vesicalis ect. eingeführt hatte, der sich auch einbürgerte, aber von Ahlfeld[3]) logischer Weise fallen gelassen wurde und durch die Bezeichnung Anus vesic. ect., (wie oben aufgeführt) ersetzt wurde.

In der Regel fehlen allen derartigen Fällen die normalen Analöffnungen; es giebt aber auch Ausnahmen. Ich finde in der Litteratur

1) L. Israel, Die abnormen Mündungen des Enddarms beim weiblichen Geschlecht. Dissert. Marburg 1891.

2) Nach Olshausen, Monatsschr. f. Geburtskunde. Bd. XVIII. S. 100.

3) Ahlfeld, Die Missbildungen des Menschen. 1880. S. 235.

Digitized by Google

vier Fälle, bei denen neben normalem Anus eine zweite Darmmündung bestand.

1. Joseph (Beiträge zur Geburtshülfe u. Gyn. 3. Bd. p. 107): Doppelte Vagina, normaler After, Communication des Rectums mit der kleineren, verschlossenen Vagina.

2. Caradec (Gaz. des hôpitaux. 1863. No. 7. Schmidt's Jahrb. 119. Bd. p. 157): Bei einer 32jähr. Frau befand sich zwischen der Vulva und dem normal gebildeten After eine Oeffnung mit runzligen Rändern, die in einen 2 cm langen Sack führte, der oben mit dem Rectum communicirte, so dass Faeces bald hier, bald dort entleert wurden. Der mittlere Kanal war auch zur Immissio penis benutztworden.

3. Schauta (Arch. f. Gyn. 39. Bd. 1891 p. 484): Eine 31jähr. Frau stellte sich zwecks einer Operation vor wegen Unausführbarkeit des Beischlafes. Es fand sich der Damm und After wohlgebildet; an der äusseren Scham ist nichts Besonderes zu bemerken. Der Vorhof verengt sich nach oben zu trichterförmig, hier findet sich noch eine zweite, für den Zeigefinger durchgängige Oeffnung des Enddarms, die von einer Art von Sphincter umgeben war. Die Scheide ist nur rudimentär entwickelt und sehr stark verengt. Das Septum recto-vaginale ist sehr verdünnt und endet mit einem scharfen Rand an dem regelwidrigen After. Ausserdem bestand noch die sehr seltene Missbildung, dass die Harnröhre an regelmässiger Stelle mündete, ausserdem aber noch durch eine spaltförmige Oeffnung mit den Vestibulum in Verbindung stand.

4. Reichel (cit. bei Schauta): Neben normaler Afteröffnung an vollkommen entwickeltem Damm findet sich ein Anus vestibularis.

In unserem Fall konnten wir es also nach dem ersten Anschauen mit einem Anus vulvalis neben dem normal existirenden zu thun haben. Dass die durch den ersteren eingeführte Sonde nicht im Rectum fühlbar war, konnte durch Fangen in Mucosafalten erklärt werden oder durch andere Complicationen, bestand doch auch eine Vagina duplex, welche auf eventuelle weitere Störungen des Genitalapparates hinwies.

Was war aber der scheinbar zwischen Uterus und Rectum gelagerte übermannsfaustgrosse, eindrückbare Tumor?

Der Gedanke lag nahe, dass es sich um ein Dermoid handeln könne, sei es, dass es im Beckenbindegewebe gelagert, (sie sind letzthin von de Quervain[1]) wieder einer Besprechung unterzogen), sei es, dass

1) de Quervain, Ueber die Dermoide des Beckenbindegewebes. Langenbeck's Arch. f. klin. Chirurgie. Bd. LVIII. 1899.

Digitized by Google

es ein richtiges Ovarialdermoid war. Durch seine Lagerung oder durch Druck konnte es die vaginale Communication geschaffen haben. Das jugendliche Alter sprach durchaus nicht dagegen, notirt doch Pauli[1]) bei 198 Dermoiden 8, die sich im 1. Lebensdecennium gefunden, während sogar Piguć[2]) 4 Dermoidcysten bei ausgetragenen Neugeborenen uud 3 bei achtmonatlichen Föten beobachtete.

Eine zweite Vermuthung wies auf eine Anomalie im Darm hin. Ehe ich jedoch die verschiedenen in die Erwägung fallenden Beobachtungen bespreche, will ich die durch die nächsten Operationen (Geheimrath Riedel) zu Tage geförderten Befunde geben, die zwar klarlegten, dass wir es mit einer Darmpartie zu thun hatten, aber doch das vorhandene Dunkel noch nicht aufzuklären vermochten.

I. Operation: Laparotomie, Fixirung des Tumors an die vordere Bauchwand: Am 15. Mai scheint bei nochmaliger Untersuchung in Chlorof.-Aether-Narc., nachdem in den letzten Tagen der Darm durch reichliche Einläufe ergiebig entleert war, der Tumor etwas grösser wie gewöhnlich und sehr an die vordere Bauchwand gedrängt zu sein. Da weiter keine Klarheit zu erlangen möglich war, wurde zur Operation geschritten und ein Schnitt, 2 Finger breit über dem Nabel beginnend bis 2 Finger breit über die Symphyse reichend, mit Exstirpation des Nabels in der Medianlinie gemacht. Bei Eröffnung der Abdominalhöhle quillt etwas klare Flüssigkeit heraus. Es liegt zunächst die ziemlich gefüllte Urinblase vor, welche durch Katheter entleert wird. Hinter ihr liegt ein flachgedrückter, kleiner Uterus bicornis; beide Ovarien normal; das Bauchfell und seine Falten überall wie üblich angeordnet. Hinter dem Uterus und zwar vom Peritoneum bedeckt liegt nun ein mannesfaustgrosser Tumor mit einem eindrückbaren Inhalt. Dicht an ihn schliesst sich Dickdarm; das Rectum liegt, wie digitale Untersuchung lehrt, hinter ihm. Der etwas verschiebliche Tumor sitzt nach dem Beckenboden zu ziemlich fest den benachbarten Theilen auf. Es wird das Peritonealblatt über dem Tumor gespalten und etwas zur Seite präparirt. Das darunterliegende Gewebe macht aber ganz den Eindruck von Darmmuscularis, in die sich zahlreiche Gefässe einsenken, sodass die Annahme gerechtfertigt erscheint, dass wir es mit einer Darmwand zu thun haben. Daher wird zweizeitiges Operiren beschlossen. Das abpräparirte Darmperitoneum wird mit dem Peritoneum parietale der vorderen Bauchwand vernäht, das obere und untere Ende der freigelegten Muscularis durch 2 schwarze hindurchgezogene Fäden signirt, die seichte Höhle tamponirt, der obere Spalt der Bauchwandwunde mit Catgut vernäht, die untere Hälfte durch eingenähte Tampons gesichert. 16. Mai. Kind hat Nachts über grosse Schmerzen geklagt, daher etwas Morphium. Es besteht häufiger Urindrang, Urin normal. 18. Mai. Kind fühlt sich ganz wohl. Trotz Glycerinspritze

1) Pauli, Beitr. z. Gebh. u. Gyn. IV, 1. 1875.

2) Wilms, Ueber die Dermoidcysten u. s. w. Deutsches Arch. f. klin. Med. Bd. LV. 1895.

Digitized by Google

erfolgt kein Stuhlgang; nur einmal sind Blähungen abgegangen. Temp. abends 37,8°; Puls sehr frequent, 120.

II. Operation, Eröffnung der tumorartigen Darmpartie: 19. Mai. In Chlorof.-Aeth.-Narkose. Entfernung der Tampons, welche durch die stark gefüllte Blase nach oben gedrängt sind; letztere wird durch Katheter entleert. Die beiden Peritonealblätter scheinen gut verklebt zu sein. Es wird in die Tumor- resp. Darmwand ein senkrechter, ca. 7 cm langer Schnitt gemacht, und richtig kommt man in einen von normaler Mucosa ausgekleideten, scheinbar kugeligen Darmraum. In ihm liegen ganz feste, dunkelgrüne Kothmassen; mit stumpfem Löffel und Pincette werden allmählich, indem die Darmwände durch stumpfe Haken auseinander gehalten werden, 600 gr Koth herausbefördert. Bei dieser Manipulation lösen sich die Peritonealverklebungen, sodass die Muscularis des eröffneten Darms zur Sicherung an die vordere Bauchdeckenmusculatur vernäht wird. Nachdem die Kothmassen alle entfernt, wird Folgendes festgestellt: Der vorliegende, bis mannsfaustgrosse, höhlenartige Darmabschnitt liegt unmittelbar vor dem Rectum; nach unten zum Beckenboden scheint er blind zu enden; nach oben hin legt sich an seiner vorderen Wand koulissenartig eine grosse Schleimhautfalte vor, hinter welcher man mit dem Finger weit nach oben (ca. Fingerlänge) herumreichen kann, ohne dass es möglich ist, nachzuweisen, ob eine Fortsetzung des Lumens oder eine Communication mit dem Darm besteht. Ziemlich reichliche Wassermengen, per anum applicirt, treiben das Rectum auf, ohne dass Wasser in die vordere Darmhöhle übergeht, ebensowenig fliesst Wasser in die Darmhöhle gegossen irgendwohin nach oben oder unten ab. Es wird ein dickes Drainrohr in die Darmhöhle gelegt, die Bauchdeckenwunde durch subcutan eingenähte Gazetampons geschützt. Occlusivverband. 20. Mai. Patientin hat Nachts über etwas Schmerzen geklagt, sonst fühlt sie sich sehr wohl. Abds 39,0; Puls 120; grosses Durstgefühl; Zunge etwas belegt; Abdomen weich. 21. Mai. Temperatur heruntergegangen; Pat. hat Hunger: flüssige Diät.

Um eine eventuelle Communication des fraglichen Darmabschnittes mit dem eigentlichen Intestinaltract festzustellen, gab es nun noch einen anderen Weg, nämlich zu constatiren, ob geeignete Zusätze zu den verabreichten Speisen zur Ausscheidung aus der Darmbauchdeckenöffnung gelangten. Zu diesem Zwecke wurde am 22. Mai ein Esslöffel trockene Heidelbeeren verabreicht.

25. Mai. Seit 10 Tagen war trotz Hilfsmittel kein Stuhl gewesen, heute werden nach Seifenklystir und Brustpulver reichliche Kothmengen entleert, ebenso am 29. Mai. 8. Juni. Aus der Bauchwunde quillt etwas Koth, anscheinend mit Heidelbeertheilen. In der Darmhöhle liegen wieder viele eingedickte Kothmassen. Es scheint also eine Communication nach oben zu bestehen. 10. Juni. In leicher Chlf.-Aether-Narcose werden die Kothmassen mit dem stumpfen Löffel entfernt, dann wird Wasser eingelassen und dieses quillt nun scheinbar aus der Vagina heraus. Eine Sonde wird nun nochmals in die Vaginalfistel geführt und diese rutscht beim Einfluss von Wasser unter erhöhtem Druck plötzlich

Digitized by Google

in den vorderen Darmtheil. Es besteht also auch eine Communication nach unten. Um eine ebensolche nach oben ganz unzweifelhaft festzustellen, wird am 12. Juni noch einmal die Probe durch Rührei mit Korkstückchen vermischt gemacht, welche prompt am 15. Juni sich im Bauchdeckenanus zeigen.

Durch die Eingriffe war also nunmehr festgestellt, dass wir ein normales Rectum vor uns hatten, vor dem der fragliche Darmabschnitt lag. Dieser hatte einen grossen Volumengehalt, denn 600 ccm Koth waren auf einmal aus ihm entleert; er hatte weiter, wie sich durch Beimengung von Kork unter die Speisen ergeben, eine Communication in seinem centralen Ende mit dem Darmtractus, während er peripher analog einem Anus vulvalis endete.

Als wir zuerst ganz im Dunkel tappten, kamen uns die Beobachtungen in Erinnerung, dass sich bei Kindern ausgedehnte Darmdilatationen finden, die theils auf angeborenen Missbildungen beruhen, theils durch chronische Obstipation, mechanische Hemmungen und ähnliche Ursachen veranlasst sein können [1]). Derartige 57 Fälle sind übrigens während der Entstehung dieser Arbeit von Duhamel [2]) zusammengestellt worden.

Eine derartige congenitale Zustände illustrirende, durch eine Abbildung verdeutlichte Schilderung [3]) sei hier wiedergeben:

Bei einem 14jährigen Knaben wurde eine Ausdehnung der vorderen Wand der Flex. sigm. gefunden, wodurch ein ballonartiges Divertikel entstanden war, welches 47 cm lang war, einen Umfang von 66 cm besass und eine Capacität von 16 Liter hatte. Durch eine Schleimhautfalte wurde zeitweise ein klappenartiger Verschluss hergestellt, der die Defäcation dann behinderte. Ein operativer Eingriff misslang; die Autopsie klärte den Fall auf.

Dass übrigens gar nicht einmal directe Divertikelbildungen nöthig sind, sondern das Rectum und der darüberliegende Darm an und für sich ausserordentlich aufnahme- und ausdehnungsfähig, lehren viele Beobachtungen.[4])

---

1) L. Concetti, Ueber einige angeborene bei Kindern die habituelle Verstopfung hervorrufende Missbildungen des Colons. Arch. f. Kinderheilkunde. Bd. XXVII. 1899, und Eisenhart, Cong. übermässige Entwicklung des S. rom. Centralbl. f. innere Med. 1894. S. 1153.

2) Duhamel, Ueber die Erweiterung der Flex. sigm. col. Ing.-Diss. (mit sorgfältiger Litteratur-Zusammenstellung). Strassburg 1899.

3) Fütterer und Middeldorpf, Ein Fall von grossem, congenitalen Divertikel der Flex. sigm. Virch. Arch. Bd. CVI. 1886.

4) Esmarch, Die Krankheiten des Mastdarms — Deutsche Chirurgie 48. Lieferung. 1887 — stellt im Cap. V eine ganze Suite von Fremdkörpern, die auf analem Wege hineinpractizirt, zusammen.

Digitized by Google

Ja, es ist eine in Kliniken zuweilen beobachtete Thatsache, dass von auswärts Patient angeblich mit Tumoren eingeliefert werden, die sich als durch eminente Koprostasen bedingte Täuschungen herausstellen.[1])

Es finden sich sogar eine Reihe von Fällen, wo alte Leute, welche täglich normalen Stuhl oder sogar mehrmals Diarrhöen hatten, unter den Erscheinungen der Darmimpermeabilität zu Grunde gingen und die Mastdarmampulle und das Colon mit erhärteten Kothmassen von erstaunlichem Gewicht erfüllt angetroffen wurden. Der diarrhoische Axenstrom fand in solchen Fällen zwischen den wandständigen, häufig in den Haustris, zuweilen auch in falschen Divertikeln stagnirenden Kothmengen seinen ungehinderten Durchgang, bis zufällig einmal in das Axenlumen eintretende erhärtete Fäcalmassen die totale Verstopfung herbeiführten. Ich gebe hier auszugsweise einen derartigen Fall unserer Klinik, der die Zusammensetzung derartiger „Tumoren" beleuchtet:

Jda H., 63 Jahre alt, Bäckerswittwe aus T., die sonst stets gesund gewesen, leidet seit mehreren Jahren an hartnäckiger Verstopfung, die sie durch Klystir zu heben suchte. Ohne dieses Mittel war seitdem keine Defäcation möglich. In letzter Zeit ging der Stuhl besonders schwer. Es war der Patientin, „als ginge der Stuhl nicht durch den Mastdarm hindurch". Der Arzt sagte, es sei ein Carcinom. Bei der mässig genährten, sonst gesunden Frau fühlte man im Becken einen apfelsinengrossen weichlichen Tumor, den man nach allen Seiten, ausser nach oben, abgrenzen konnte, und der wenig verschiebbar erschien. Nachdem Pat. 3 Tage mit geringem Erfolg laxirt hatte, wurden am 22. Februar 1894 in Narkose Specula eingesetzt und es fand sich die ganze Ampulle noch voller Koth. Auch der Tumor erwies sich als ein in der Wand liegender, absolut harter Kothballen, der mit grossem Löffel entfernt wurde. Hinter ihm ist das Rectum, soweit Auge und Finger reicht, völlig durchgängig. In dem Kothballen finden sich eine grosse Anzahl Fruchtkerne und Fruchtschalen, auch einige kalkartige Massen. Am 3. März mit völlig geregeltem Stuhlgang entlassen.

Abgesehen von diesen Anomalien des untersten Darmabschnittes giebt es nun eine Reihe von Veränderungen der höher gelegenen Darmpartieen, unter denen in erster Linie die Hemmungsbildungen des Ductus omphalo-meseraicus zu nennen sind.

Es kann nicht meine Aufgabe sein, hier die pathologische Anatomie desselben eingehend zu erörtern. Nur kurz seien daher die verschiedenen Zustände genannt, welche aus der unvollkommenen Obliteration des Nabelblasenstieles an seinen verschiedennen Stellen resultiren.

Am bekanntesten ist das Meckel'sche Divertikel. Es ver-

1) Esmarch, l. c. S. 63. — Völtsch, Koprostase. Erlangen 1874. — Leichtenstern, Ziemssen's Handbuch der spec. Path. u. Ther. VII. Bd. 2. Hälfte. S. 493. 1876. — Poten-Hannover, Ein Fall von Kothtumor. Centralbl. f. Gyn. 1900. Nr. 33.

Digitized by Google

dankt seine Existenz einem Bestehenbleiben des Dotternabelgangs an seiner Insertion am Darm, deren klassische Stelle an der dem Mesenterium abgewandten Seite des Ileum 80—100 cm oberhalb der Bauhin'schen Klappe gelegen ist. Es kann sich aber nach Orth[1]) sowohl höher im Jejunum und Duodenum oder tiefer unten (am Coecum und Colon) finden, je nachdem der untere oder obere Schenkel des embryonalen Darms sich stärker oder weniger stark entwickelt hat.

Wenn also aus irgend einem Grund die Entwickelung des vorderen Schenkels der Mitteldarmschleife aufgehalten wird, geschieht die Bildung des grössten Theils des Dünndarms vom hinteren oder unteren Schenkel. In einem solchen Falle muss auch das Divertikel abnorm hoch abgehen.

So befindet sich, nach Leichtenstern[2]) im Londoner Museum ein wahres Divertikel 54 cm über dem Coecum; ein anderes Präparat (Nr. 1819[50]) zeigt das Divertikel in der Mitte des Ileum. Ein echtes Divertikel am Jejunum beschreibt auf's exacteste William Major (Lancet Vol. I. 1840) und im Aerztl. Bericht des Allg. Krankenhauses in Wien vom Jahre 1862 (p. 221) wird ein 7 Zoll langes wahres Divertikel an der Grenze zwischen Jejunum und Ileum erwähnt.

Sie können durch die Verschiedenheit ihrer Entwickelung und durch secundäre Complication zuweilen Gegenstand eines chirurgischen Eingriffes bilden — dies ist besonders in letzter Zeit häufiger der Fall gewesen[3]) — und kamen für uns möglicherweise in Betracht.

Dies war nicht der Fall von den zum Nabel offen gebliebenen Divertikeln; wohl aber von grosser Wichtigkeit für uns waren die durch unregelmässig fortschreitende Obliteration im Verlauf des Ductus omph.-mes. zu Stande gekommenen.

Sie sind von Roth[4]) einer eingehenden Würdigung unterzogen und als Enterokystome bezeichnet: Mit Darmmucosa ausgekleidete Hohlräume, welche in grösserer oder kleinerer Mächtigkeit sich zum Theil im Mesenterium gelagert fanden. Die immerhin seltenen Befunde fanden eine Ergänzung durch 4 Fälle von Dittrich[5]), der

1) Orth, Lehrb. der spec. path. Anat. Bd. I. 1887. S. 765.

2) Leichtenstern, Ziemssen's Handb. Bd. VII. 2. Theil. 1876.

3) Unter anderen Hohlbeck, Drei Fälle von Darmocclusion durch Meck. Div., Langenbeck's Archiv. Bd. LXI. 1900.

4) Roth, Ueber Missbildungen im Bereich des Duct. omph.-mes. Virch. Arch. Bd. LXXXVI. 1887.

5) P. Dittrich, Ueber seltenere, auf mangelhafte Involution des Duct. omph.-mes. zu beziehende Darmbefunde. Zeitschr. f. Heilk. Bd. VI. 1885. Prag. — Ein Beitrag zur Kenntniss der Enterokystome. Prager med. Wochenschrift. 14. Jahrg. 1889.

Digitized by Google

besonders in seiner zweiten Publication Kenntniss von einem sehr grossen, 10 cm langen und 4 cm im Querdurchmesser betragenden derartigen Pseudotumor, der im Mesenterium dicht dem Dünndarm angelagert bei einem todtgeborenen Knaben sich fand, gab. Weitere 4 Fälle sind jüngst von Zneusel[1]) der Casuistik zugefügt.

Ausser diesen congenitalen Darmanomalien und ihren consecutiven Complicationen kamen für uns die Störungen in Betracht, welche nach vollendeter Entwickelung noch zu den mannigfachsten Configurationen in der Lagerung der Organe der Bauchhöhle führen können und eingehend von Curschmann[2]) und Koch[3]) geschildert sind, und gerade durch ihre Abnormität Veranlassung zu weiteren Complicationen bilden können. Als solche erwähne ich die Beobachtung von Schreiber[4]):

Das Colon ascendens zeigt sich derartig winklig gebogen, dass das Coecum sammt dem ersten Viertel des aufsteigenden Colons ein absteigendes, in das nächste Viertel des letzteren unter spitzwinkliger Knickung übergehendes Rohr mit nach oben sehendem blinden Ende und Lagerung des Umbiegungsstückes in die Fossa iliaca bildete. Das Coecum war dabei sehr kurz und rasch conisch zugespitzt und stiess nach oben bis hart an den unteren Rand der r. Niere. Das unterste Stück des Ileum musste eine gute Strecke weit hinter dem umgebogenen Colonstücke verborgen hinaufsteigen, um die Ileocoecalmündung zu erreichen.

Ein kolossales verlagertes Divertikel des Coecum und Colon ascendens mit gemeinsamem Gekröse für Dünn- und Dickdarm gleichzeitig mit spiraler Drehung der Flexura coli hepatica, dessen Einzelheiten und Abbildungen nur aus dem Original verständlich (l. c. 42. Bd. p. 329), ist von Koch beschrieben.

Durch derartige Zustände können natürlich functionell wichtige Störungen entstehen, die dann die merkwürdigsten Folgen zeitigen können. So fand Grawitz[5]) in einem Theile des Dickdarms eine eng verwachsene Schlingenbildung derart, dass die Darmrohre direct nebeneinander verliefen und eine ausgesprochene Stenose zu Stande gekommen war. Der Organismus hatte zur Selbsthülfe gegriffen, und es war eine Perforation zwischen beiden Darmrohren an der oberen Abknickungsstelle entstanden und somit die Passage wieder herge-

1) U. Zneusel, Beitr. zur Kenntniss der angeb. Darmgeschwülste (norwegisch). Ref. Centralbl. f. Chirurgie. 1899. Nr. 26.

2) H. Curschmann, Die Anomalien der Lage, Form und Grösse des Dickdarms und ihre klinische Bedeutung. Deutsches Arch. f. klin. Med. Bd. LIII. 1894.

3) Budberg-Boeninghausen u. W. Koch, Darmchirurgie bei ungewöhnlichen Lagen und Gestaltungen des Darms. Deutsche Zeitschr. f. Chirurgie. XLII/XLIII. Bd. 1896.

4) S. H. Schreiber, Medic. Jahrb. (red. von Stricker). Wien 1875. S. 257.

5) P. Grawitz, Ueber den Bildungsmechanismus eines grossen Dickdarmdivertikels. Virch. Arch. Bd. LXVIII. 1876.

Digitized by Google

stellt. Die Darmschleife hing nun als doppelrohriges Divertikel neben dem übrigen Darm, und erst genaue anatomische Untersuchung führte zur Aufklärung des merkwürdigen Befundes.

Diese und ähnliche Fälle liessen genug Combinationen für die Deutung des Zustandes unserer kleinen Patientin zu; erst die nächste Operation sollte uns Klarheit verschaffen.

III. Operation. Constatirung der Duplicitas intestini crassi; Anastomose zwischen Vorder- und Hinterdarm.

Von dem Gesichtspunkte aus, den fraglichen Darmabschnitt auszuschalten, wenn möglich zu exstirpiren, gingen wir an die Operation, nachdem Klystire und Abführmittel wenig zur Vorbereitung genutzt hatten. Am 26. Juni wird in Chlf.-Aeth.-Nark. die lange, schmale, von Granulationen bedeckte Bauchwunde, in deren Mitte ein schmaler, runder Gang in den Kothtumor führt, ringsum umschnitten, von den Bauchdecken abpräparirt, die Fistel durch Seidennähte sodann verschlossen und weiter ablösend die Bauchhöhle eröffnet. Der Darmtumor ist wieder stark mit weichem, knetbarem Koth gefüllt, der sich z. T. nach oben wegdrücken lässt. Nun wird nach einer Einmündung des Tumors in den normalen Darm resp. nach einem Stiel gesucht. Bei Inspection scheint ca. handbreit über unserer 1. Jncisionsstelle ein Freipräpariren unseres Darmteils möglich. Nach Spaltung der Serosa wird versucht das Mesenterium weiter zu durchtrennen, dabei stösst man aber immer auf den excessiv umfangreichen Darm, so dass erst allmählich ein Herumführen eines Catgutfadens möglich. Aber wo ist der eigentliche Stiel? Nochmalige Inspection der ganzen Bauchhöhle. Plötzlich finden sich am Coecum

Fig. 2.

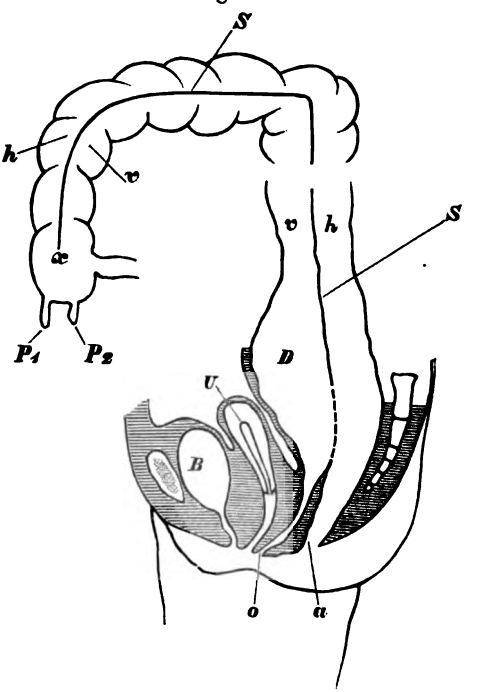

P_1 u. P_2 : die beiden Proc. vermiformes.
v : vorderes Dickdarmrohr, bei D seine divertikelartige Erweiterung, bei o Mündung als Anus vulvalis.
h : zweites Dickdarmrohr, bei a als normaler Anus mündend.
S : Septum zwischen v u. h; B : Harnblase; U : Uterus.

Digitized by Google

2 Processus vermiformes. Das Coecum ist sehr dilatirt, es ziehen vom Colon ascend. 3 Taenien herunter. Da kommt der Gedanke, sollten es zwei Dickdarmrohre sein. Bei näherem Zusehen scheint diese Vermutung richtig zu sein, dass das Colon in toto aus 2 nebeneinanderlaufenden Röhren, umgeben von einer Serosa, besteht. — Nun wird der untere Darmabschnitt nochmals studirt: Ein silberner Katheter kommt in den Anus, eine dicke Sonde wird in die Vaginalfistel geführt. Beide Instrumente liegen hart neben einander, durch ein dünnes Septum getrennt. Die Darmbildung gestaltet sich also, wie ich sie in schematischer Darstellung in Fig. 2 gebe. Dieselbe ist ein sagittaler Durchschnitt des kl. Beckens in der Medianebene. Zur weiteren Veranschaulichung ist das Col. asc. mit den Wurmfortsätzen und Quercolon in ideeller Drehung um 90° darüber hinzugefügt.

An eine totale Ausschaltung des einen Darmrohrs war nicht zu denken. Unsere Aufgabe war nunmehr an die Beseitigung der Defäcationsstörungen zu denken. Dies war möglich, indem wir eine möglichst bequeme Anastomose zwischen beiden Darmrohren zu bilden und dann den Anus vulvalis auszuschalten versuchten. Zur Ausführung des ersten Punktes wurde sofort geschritten.

Die Bauchhöhle wird durch Tampons geschützt, die bei Beginn dieser Operation gelegten Schutz- und Verschlussnähte an der primären Incision an der eigentlichen sog. Kothtumorstelle entfernt. Auf dem vorgetrieben gehaltenen silbernen Katheter wird eine Incision durch die Wand zwischen dem vorderen und hinteren Darm in der Länge von ca. 7 cm gemacht und dadurch eine breite Anastomose, welche ungefähr handbreit über dem Anus liegt (sie ist in Fig. 2 durch die punkt. Linie angedeutet) hergestellt. Die gespaltene Zwischenwand besteht aus einer dicken Muskelschicht, vorn und hinten von normaler Darmmucosa bedeckt. Diese beiden Schleimhäute incl. der dazwischenliegenden Muscularis werden zur Vermeidung einer eventuellen Blutung vernäht. Nun wird die allererste Incisionsstelle in die vordere Darmpartie durch mehrschichtige Etagennaht geschlossen, der so geschlossene Darm in die Bauchhöhle versenkt, die Bauchdecken durch tiefe Catgutsuturen geschlossen. Verband. 2. Juni. Patientin war in den nächsten Tagen recht elend, hat viel gebrochen. Sie erholt sich jetzt; es ist nach Einlauf etwas Stuhlgang erfolgt. 19. August. Stuhlgang ist nur durch Kunsthilfe regelmässig zu unterhalten, oft entleeren sich ganz harte Skyballa; aus dem Anus vulv. tritt immer etwas Koth. Rectaluntersuchung zeigt, dass im vorderen Darmschlauch ganz harte Kothmassen liegen, welche nach oben und durch die Darmanastomose nach hinten zu schieben nicht gelingt. Die Bauchwunde ist allmählich zugeheilt.

Es blieb uns nun also die zweite Aufgabe, die Beseitigung des Anus vulvalis, übrig. An ein Herauspräpariren desselben und event. Versenken nach hinten war nicht zu denken; so schritten wir, nachdem das Kind sich ganz erholt hatte, auch schon aufgewesen war, am 8. September zur

Digitized by Google

IV. Operation. Durchtrennung des unteren Darmseptums.

In Chloroform-Aether-Narkose wird der hintere Darm durch Klysmen gereinigt, die vulvale Mündung des vorderen digital dilatirt, wobei die Darm- und Vulvamucosa stark einreisst, hierauf werden die hier lagernden Skyballa entfernt. Nun gelingt es auch vom vorderen Darm mit der Fingerkuppe die Anastomose zu erreichen. Die von ihr nach unten bestehende Scheidewand wird von aussen vom Damm beginnend gradatim durch Scheerenschläge durchtrennt, die beiden Mucosawände jederseits gleich durch Catgutnähte vereinigt, bis dies Septum ganz durchschnitten ist. Nun bilden beide vormaligen Darmöffnungen einen Anus, über dem ca. 17 cm weit nach aufwärts ein gemeinsames Rectum besteht. 12. September: Auf Brustpulver heute zum ersten Mal reichlicher, breiiger Stuhl. 7. October: Nachdem in der ersten Zeit Incontinentia alvi bestanden hatte, hat sich dieselbe fast ganz gegeben, es ist jetzt eine genügende Schlussfähigkeit. Pat. wird vorläufig nach Hause entlassen.

Am 1. Januar 1900 wieder aufgenommen giebt Pat. an, regelmässig Stuhlgang gehabt zu haben, es habe völlige Continenz bestanden. Aus der relativ grossen Analöffnung wölbt sich etwas Darmschleimhaut; ein Damm fehlt; diese Zustände und die Vagina duplex sollen nun durch ein letztes Eingreifen beseitigt werden.

V. Operation. Dammplastik, Bildung eines Vaginalrohres. (am 16. Januar).

In Chloroform-Narkose wird zunächt das Septum zwischen den beiden Vaginen, von denen die linke etwas enger und ein wenig mehr nach oben gelegen ist, mit Scheerenschlag gespalten. Im Grunde des so hergestellten einfachen Vaginalrohres werden scheinbar an einer gemeinsamen Portio, in deren Mitte das Septum sass, zwei rechts respective links gelegene äussere Muttermünder sichtbar. — Zur Dammplastik wird entlang den nur rudimentär entwickelten, kleinen Labien, beiderseits bis an den oberen Afterrand ein Schnitt geführt. Das Septum zw. Vagina und Rectum wird quer durchtrennt und Vaginal- und Rectumrohr von einander isolirt. Dann werden die Rohrmündungen durch Catgutnähte, die durch das Stratum proprium der Schleimhäute circulär gelegt, und durch tiefgehende, quer gelegte Nähte die im anteproctalen Gewebe entstandene Tasche verkleinert. Zum Schluss werden die angefrischten Ränder miteinander medial so vernäht, dass ein ca. 3 cm langer Damm entsteht. Der Heilverlauf war ein glatter, am 18. März konnte Patient mit folgendem Befund entlassen werden: Unter der Urethra liegt die Vagina als schmaler Spalt, sie ist vom wohlgeformten Anus durch einen ca. 2 cm langen Damm getrennt. Pat. hat jeden zweiten Tag spontan und ausgiebig Stuhl. Die Continentia alvi ist vollkommen, die Bauchdeckennarbe ist etwas breit aber fest.

Der überraschende Befund, welcher sich uns geboten, war also folgender (cf. Fig. 2):

Der Dickdarm ist in seiner ganzen Ausdehnung doppelt ausgebildet, indem zwei völlig mit normalen Wänden versehene Darmrohre (wie die Läufe einer Doppelflinte) nebeneinander herlaufen, beide zu-

Digitized by Google

sammen umgeben von dem Peritoneum viscerale. Dass dieselben auch in dem Septum ganz ausgebildet, zeigt die mikroskopische Untersuchung eines excidirten Stückchens (Fig. 3). Beiderseits verläuft die mit intactem Darmepithel bekleidete Darmschleimhaut (s). Darauf folgt die Submucosa und darunter jederseits eine gut entwickelte circuläre und Längsmusculatur (m); in der Mitte, wo diese zusammenstossen, bilden wenige feinste Gefässe, von einigen Bindegewebsfibrillen umzogen (g), die Grenze und zugleich Verkittung beider Darmrohre.

Fig. 3.

Wie weit oralwärts die Darmscheidewand reicht, ob sie im Coecum, an dem sich zwei Wurmfortsätze finden, ihr Ende hat, oder ob sie noch in den Dünndarm — wenigstens eine Strecke — hineinreicht, konnten wir nicht entscheiden. An die letztere Möglichkeit muss wenigstens gedacht werden, wie wir bei der entwickelungsgeschichtlichen Besprechung sehen werden. Ich habe in Fig. 2 das Septum nur bis zum Punkte X eingezeichnet.

Das eine Darmrohr mündet an gewohnter Stelle als normaler Anus, das andere Darmrohr hingegen zweigt sich im kleinen Becken nach vorne ab und endet als Anus vulvalis, indem das letzte Darmende von ca. 5 cm Länge sich in allmählichem Uebergang zu einem bleistiftdicken Rohre verengt.

Hierdurch ist eine eminente Kothstauung im darübergelegenen Darmabschnitt zu Stande gekommen, so dass das vordere Darmrohr eine divertikelartige Ausbuchtung angenommen hat, von deren Capacität die bei der II. Operation entlöffelten 600 g verhärteter Skyballa eine Vorstellung geben. Ausserdem findet sich ein Uterus bicornis, der, da auch eine Vagina duplex besteht, als Uterus duplex separatus angesehen werden darf. Die Blase, sowie der sonst zu controllirende Inhalt der Bauchhöhle schien normal zu sein.

Sehen wir uns nun um, ob es analoge Fälle giebt und ob diese Material zu einer histogenetischen Deutung des vorliegenden liefern können, so ist zu constatiren, dass dies nicht der Fall ist, vielmehr der unsrige als ein Unicum anzusehen zu sein scheint.

Bei der Durchmusterung der Litteratur finde ich zunächst eine Angabe, welche mir leider nur in ihrer Ueberschrift bekannt geworden, sonst nicht zugänglich war; sie lautet:

Digitized by Google

G. Piccoli: Una rara anomalia di sviluppo fetale; duplicità dell' ano, del retto e di tetto del intestino crasso; fessura abdominale, estroversione della vesica urinaria; assenza di organi genitali esterni, vagina doppia, utero didelphys; due lobi aberranti del fegato (Levatrice med. Napoli V, 1, 1892; p. 58—60). Hier handelt es sich also noch um weitere Entwickelungsstörungen, denn ausser der Duplicität des Anus, des Rectums und eines Theils des Dickdarms, des Uterus und der Vagina existirte noch eine Bauchspalte mit herausgelagerter Harnblase sowie zwei aberrirende Leberlappen bei Mangel der äusseren Genitalien.

Was wir sonst an Doppelbildungen des Darms kennen, sind nur kurze Mittheilungen. So erwähnt ohne Quellenangabe Rokitansky [1]), dass doppelte Speiseröhren, doppelte Coeca und Proc. vermif. beobachtet seien. Möglich, dass er die später von mir [2]) gelegentlich einer anderen Arbeit zusammengestellten Angaben im Auge gehabt hat. Dies sind:

Duplex appendix cum uno coeco (Cl. Fleischmann: Leichenöffnungen 1815 p. 4 und 5 und Meckel: Arch. f. Phys. III p. 28.)

Zwei Coeca beobachtete Delius: Amoen. Acad. Dec. II pag. 92 und Fleischmann: De vitiis congenit. circa thorac. et abdom. — Erlangen 1810, Tab. IV.

Sodann berichtet Posthuma [3]): Delius semel coecum ad apicem fissum vidit, quemadmodum etiam Andral expertus est, ita ut bicorne dici potuisset illud intestinum.

Meckel bildet ein scheinbar theilweise doppeltes Quercolon mit zwei sich daranschliessenden grossen Blinddarmsäcken in den Tab. anat. path. Lipsiae Tab. XXIII Fig. 4 p. 13 ab nach Boerhave: Hist. alt. infant. ect. Petropoli 1757 mit der Erklärung: crassum, initio et maxima ex parte simplex, duobus saccis coecis terminabatur, tuba intestinali jam ante divaricationem septo longitudinali in duos diviso. Auch den Fleischmann'schen Fall reproducirte er in Fig. 9. Beide sind dann von Koch (diese Zeitschrift 50. Bd. 1899 p. 17 u. 18 in Fig. 3 u. 4) wiedergegeben.

Zwei sehr starke Processus coeci, Diverticula oder Proc. digitales, in einem Nabelschnurbruch gelegen, fand Sömmering: Ursache und Kenntniss der Nabelbrüche, Frankfurt 1811 p. 32.

Eine noch grössere Anzahl von Wurmfortsätzen, nämlich drei an der Zahl, allerdings bei Vögeln, sind von Gadeau [4]) in einer mir leider auch nicht zugänglichen Arbeit geschildert.

---

1) Rokitansky, Handb. der allg. path. Anat. Wien 1846. S. 60.

2) B. Grohé, Pathologie und Therapie der Typhlitiden. Eine historische Studie. Greifswald 1896.

3) Posthuma, De intest. coeci ejusque proc. vermic. path. Ing.-Dissert. Groningen 1835.

4) Gadeau du Kerville, Sur l'existence de trois coecums chez des oiseaux monstreux. — Assoc. franc. pour l'avanc. des sciences. — 23. sess. à Caen 1894. Compte rendu. P. 2. p. 652—656. (Vergl. Schwalbe's Jahrb. N. F. I. 1895. p. 602.)

Digitized by Google

Eine partielle Duplicität oder einförmige Spaltung des Col. ascend. beschreibt Schreiber.[1]) Das etwas stark erweiterte Coecum und aufsteigende Colon befanden sich in normaler Lage. Das Colon theilte sich unmittelbar oberhalb der Ileocoecalklappe in zwei etwas ungleich weite Röhren, die Anfangs noch etwas aneinandergeheftet blieben, dann von einander divergirten, um sich bald wieder zu dem einfachen Colon ascendens zu vereinigen. Der Spalt zwischen beiden Röhren war ziemlich breit und mit einem dicken und festen Fettpolster ausgefüllt.

Eine Verdoppelung des Colon descendens fand Lockwood (The British Med. Journ. 1882 p. 574; die Abbildung wiedergegeben von Koch l. c. p. 19 Fig. 5) bei einem 50jährigen, an Darmverschliessung gestorbenen Mann. Der Blinddarm lag unter der Leber, der absteigende Dickdarm war in zwei Schenkel gespalten, welche beide durchgängig und mit Mucosa bekleidet sind. Das lateral gelegene Rohr hat im Grossen und Ganzen normale Grösse, während das mediale nur daumendick wie der Nebenarm eines Flusses sich abzweigt. Beide Rohre münden dann in ein krebsig degenerirtes Divertikel, welches sich an der Stelle etwa des S romanum befindet.

Einer freundlichen Mittheilung von Professor Bonnet in Greifswald zufolge, fand sich bei der Section einer Kuh an der thierärztlichen Hochschule zu München eine ausgedehnte Verdopplung des unteren Theils des Dünndarms, über deren Genese seiner Zeit nichts zu eruiren war.

Schliesslich hat Ahlfeld unter den „Verdoppelungen einer Darmpartie" eine Beobachtung zon Fairland[2]) aufgeführt:

Ungefähr 1 ½″ unter dem Pylorus theilte sich der Darm gablig in einen Dünndarm, der mit Meconium gefüllt war, im weiteren Verlauf ein Coecum mit Proc. vermif. aufwies und blind an der Analgegend endete, ohne dass ein richtiger Dickdarm sich gebildet hatte. Der andere sich abspaltende Darmtheil war weiter, einem normalen Dickdarm ähnlich, 13″ lang und 1″ Durchmesser.

Mir scheint, nach Studium der Originalarbeit, dass wir diesen Fall eher zu denen zu rechnen haben, von denen Orth[3]) die Vermuthung ausspricht, dass derartige zum Theil blind endende Verdoppelungen nichts anderes sind als nach Sitz und Lage ungewöhnliche Formen der Divertikelbildung, welche, wie schon früher erwähnt, ihren Ursprung vom Duodenum — und das ist wohl hier der Fall — bis zum Colon hinab nehmen können.

Dies ist die von mir gefundene Litteratur, welche zur Erklärung und zum Verständniss unseres Falles in keiner Weise beiträgt.

Wenn ich es daher versuche, eine entwickelungsgeschicht-

1) S. H. Schreiber, Med. Jahrb. Wien 1875.

2) Fairland, Edwin, Congenital malformation of bowel; Amussats operation. Brit. med. Journ. p. 962. 1879 (schlechtes Referat: Jahrb. f. Kinderkrankh. N. F. XIV. Bd. 1879. S. 412).

3) Orth, l. c. S. 764.

Digitized by Google

liche Deutung zu geben, so bin ich mir klar, dass dieser Versuch nicht über eine Hypothese hinausgeht, umsomehr, da eine Autopsie in vivo überhaupt nur einen unvollkommenen Einblick in die Verhältnisse gestattet; zudem ist sich der Verfasser bewusst, dass bei dem immer weiteren Ausbau der entwickelungsgeschichtlichen Erkenntniss es für einen nicht dauernd sich damit beschäftigenden Untersucher schwierig ist, allen event. zu berücksichtigenden Fragen gerecht zu werden. Ich will jedoch bemerken, dass berufenste Fachleute ihre Zustimmung zu den folgenden Ansichten gegeben haben.

Bei den Monstra duplicia im Allgemeinen haben wir zu unterscheiden zwischen der Duplicitas completa und incompleta[1]). Sehen wir von ersteren ganz ab, so haben wir bei einem Theil der letzteren nämlich den partiellen Mehrfachbildungen als Ursache einmal Abschnürungen durch fortgesetzte Knospen- und Sprossenbildung (z. B. access. Schilddrüsen), sodann Bildung überzähliger Theile durch vermehrtes und abnorm gelagertes Bildungsmaterial und schliesslich Verdoppelungen durch Hinderung der normalen Vereinigung beider Hälften, also Hemmung der Vereinigung, die sogenannte Spaltung (z. B. Rücken- und Bauchspalte).

Vorgänge letzterer Art dürften für unsern Fall wohl in Betracht gezogen werden, und zwar glaube ich dabei die Verdoppelung des Darmtractus und die der Genitalien sowohl zeitlich als ätiologisch trennen zu müssen, indem ich die Störungen in der Darmentwickelung als erstes annehme, während die der Geschlechtsorgane später, und zwar als durch die Darmanomalie bedingte anzusehen sind.

Wir müssen meines Erachtens zeitlich sehr weit in der embryonalen Entwickelung zurückgreifen, um den Schlüssel für die falsche Darmanlage zu finden.

Bekanntlich kommt die Bildung des Verdauungscanals dadurch zu Stande, dass nach Differencirung der Keimblätter weiterhin das Enteroblast, welches zunächst rinnenförmig nach unten offen ist, sich von beiden Seiten her der Mitte zu nähert, um sich endlich zu einer Röhre zu schliessen. Die theils bindegewebige, theils musculöse Wandung des Darms wird durch Wuchernng des visceralen Mesoblastes geliefert, welches, dem Enteroblast concentrisch angelagert, sich an der Röhrenbildung betheiligt. Der eigentliche Mitteldarm ist derjenige Theil des Urdarmes, der am längsten im Zustande der Halbrinne verweilt and am spätesten vom Dottersack sich abschnürt; doch gehen auch diese Vorgänge beim Menschen sehr schnell vor sich und muss man

1) Marchand, Missbildungen in Eulenburg's Encyclopädie der ges. Heilwissenschaften.

Digitized by Google

nach Köllicker[1]) bis zum Anfange der 3. Woche zurückgehen, um den Darm noch in diesem Stadium zu finden.

Ich nehme nun die Möglichkeit an, dass das Enteroderm mit begleitendem Mesenchym sich nicht zu einem Rohre normaliter geschlossen, sondern bei der Annäherung sich die jederseitigen Enden dorsalwärts gerichtet haben resp. gerichtet worden und nebeneinander in die Höhe bis zur gegenüberliegenden fixirten Wand gewuchert sind, wie es in Fig. 4 die Pfeile andeuten, und dadurch ein Doppelrohr zu Stande gekommen ist.

Fig. 4.

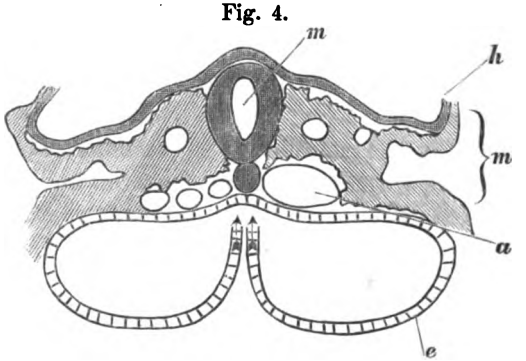

m Medullarrohr. *h* Hornblatt. *m* Menoblast. *e* Enteroblast. *a* prim. Aorta. Schematisch nach einem Querschnitt durch das 6 Ursegmentpaar eines Schafembryo von 17 Tagen und 16 Stunden. (Bonnet, Gr. der Entwgesch. der Haussäugeth. S. 60.)

Dass sich Enteroblast und Mesoblast an dieser Septenbildung betheiligt haben, zeigen die Präparate der Scheidewand, welche alle normalen Theile der Darmwand in ihrem histologischen Bau in zweifacher Vertretung, nach aussen jederseits die Epithelschicht, aufweist (vgl. Fig. 3).

Welchem Umstand dieses atypische Wachsthum der beiden Keimblätter zuzuschreiben ist, darüber haben wir keine Anhaltspunkte.

Der Versuch, in der retrospectiven Phylogenese einen Aufschluss zu erlangen, führt nicht zum Ziel, da wir in keiner Thierreihe etwas Aehnliches finden. Nur die isolirte Verdoppelung der Wurmfortsätze führte schon früher zu einem Vergleich mit dem Blinddärmen der Vögel, während für eine Reihe anderer Lage- und Gestaltungsanomalien des Darmes W. Koch[2]) in einer interessanten, umfänglichen

1) Köllicker, Entwickelungsgeschichte des Menschen und der höheren Thiere.

2) W. Koch, Die angeborenen ungewöhnlichen Lagen und Gestaltungen des menschlichen Darms. Deutsche Zeitschr. f. Chirurgie. Bd. L. 1898.

Digitized by Google

Arbeit jüngst die Thierähnlichkeit herangezogen und dadurch mannigfache Aufklärung für deren Auffassung gegeben hat.

Ebenfalls auszuschalten ist jede intrauterine peritonitische Beeinflussung — die besonders von gynäkologischer Seite zur theilweisen Erklärung einzelner Genitalmissbildungen herangezogen, von anderer Seite (Koch l. c.) aber bestritten wird — aus dem einfachen Grunde, weil wir in den für uns in Betracht kommenden Entwickelungsstadien noch gar keine Peritonealhöhle haben. Sollten aber irgendwelche entzündlichen Processe zu so früher Zeit gespielt haben, würde die Entwickelung des Embryo ganz anders gestört worden sein. Auch amniotische Verwachsungen kommen hier nach der ganzen Sachlage wohl nicht in Frage.

Anzunehmen ist vielmehr weit eher eine mechanische Störung; zu entscheiden, welcher Art dieselbe aber sein könnte, ist nicht möglich. Man wäre leicht geneigt, die Allantois zu beschuldigen, die so oft durch ihre übergrosse Entwickelung und durch ein Dazwischenlegen als ätiologischer Factor angesehen wird. Mir scheint, schon nach der ganzen topographischen Anordnung kann — wenn überhaupt — mit grösserem Recht auf den Dottersack recurrirt werden. Es erscheint mir eher plausibel, dass er durch unzweckmässigen Druck oder Zug einen Einfluss auf die Weitergestaltung des Darms ausgeübt hat.

Es brauchen aber gar keine Störungen von aussen, es braucht gar kein mechanischer Insult sich geltend gemacht zu haben; die Veranlassung könnte auch in einer spontanen Zellthätigkeit zu suchen sein.

Die evolutionistische Auffassung, dass nämlich für die normalen d. h. die immer in derselben Weise in natura wiederkehrenden äusseren Bedingungen die Specification der Furchungszellen bez. das His'sche Princip der organbildenden Keimbezirke maassgebend ist, besteht — nach unserm heutigen Wissen — derart zu Recht, dass aus bestimmten Zellen oder Zellgruppen immer dasselbe Organ des Embryo hervorgehen muss. Wir wissen aber auch, dass es durch künstliche Eingriffe (z. B. Schütteln) besonders aber durch abnorme Schwerwirkung gelingt, den in den ersten Anfängen einer Zelle oder einzelnen Zellcomplexen einverleibten Wachsthumsmodus derart zu beeinflussen[1]), dass alle Formen der Verdoppelung von den Doppelmonstra bis zur Verdoppelung einzelner Organe erzielt werden, je nachdem die Störung grösser oder kleiner gewählt war.

Analoga zu unserm Fall, aus denen man Schlüsse und Vergleiche ziehen könnte, sind mir in den verschiedenen diesbezüglichen Publi-

1) O. Schultze, Die künstliche Erzeugung von Doppelbildungen bei Froschlarven u. s. w. Arch. f. Entwmechanik. Bd. I. S. 297. 1895.

Digitized by Google

cationen nicht aufgestossen, da in denselben meist complicirte Gebilde[1]) oder so frühe Stadien, welche keine Perspective auf das Endprodukt gestatteten, geschildert worden sind.

So könnte man aber bei uns doch daran denken, dass eventuell den Zellen des späteren Enteroblastes resp. denen des hinteren Mitteldarms gewissermassen eine vermehrte Wachsthumsenergie innegewohnt habe, welche zu der atypischen Wucherung der betreffenden Gewebspartien geführt hat. Das Agens zu dieser Zellbeeinflussung ist natürlich völlig unbekannt.

Ich will nicht unerwähnt lassen, dass ich auch an die Möglichkeit einer Septumbildung vom dorsalen Theil des Enteroblastes her gedacht habe. In erster Linie wäre als ätiologisches Moment dann wohl eine störende Entwickelung der Gekrösplatte, welche aus dem Mesenchym das Mesenterium bildet, zu berücksichtigen, wenn nicht die zunächst der Darmplatte aufliegende Chorda resp. die später unter ihr sich entwickelnden grösseren Gefässe eine Rolle spielen würden. Ich gestehe aber, dass mir in Ermangelung jeden Anhaltspunktes sowohl bei embryologischer Betrachtung wie auch bei dem bestehenden Befund dieser Modus viel weniger wahrscheinlich erscheint wie der zuerst geschilderte.

Eine zweite in suspenso zu lassende Frage ist die: wie weit geht die Verdoppelung des unteren Darmabschnittes nach aufwärts? wo hat sie ihre oberste Grenze erreicht?

Die Laparatomien haben und konnten uns darüber keinen Aufschluss geben. Nur das konnten wir und zwar aus der Existenz zweier Wurmfortsätze schliessen, dass die Verdoppelung in ganzer Ausdehnung des Dickdarms besteht. Ausser diesem Befund und den beiden Analöffnungen konnten wir bei der Betrachtung des Colons keine äusseren Merkmale in Gestalt von Einziehungen oder Aehnlichem constatiren; dies war aber auch nicht beim Dünndarm der Fall. Immerhin ist er aber durch sein längeres Mesenterium und sein geringeres Volumen der Palpation und Inspection viel zugänglicher. Trotzdem konnten wir keine Handhabe für eine Betheiligung an der Doppelbildung finden und habe ich in Fig. 2 daher das Septum nur bis Punkt X im Coecum eingezeichnet.

Eine Möglichkeit der Betheiligung des Dünndarms muss man jedoch aus folgenden entwickelungsgeschichtlichen Erwägungen offen lassen, zu deren leichterem Verständniss Fig. 5 dient, welche zwar schon

1) z. B. F. Klaussner, Mehrfachbildungen bei Wirbelthieren. Eine teratolog. Studie. München (Rieger) 1890. — Auch Born, Ueber Verwachsungsmethoden mit Amphibienlarven. Arch. f. Entwmech. Bd. IV. 1896.

Digitized by Google

eine weitere Entwickelungsstufe, wie sie für uns in Betracht kommt, darstellt, aber wegen des ersten Auftretens der Dick-Dünndarmgrenze zweckentsprechender erscheint.

Die ganze Darmanlage hat bekanntlich von Anbeginn an in ihrer ungefähren Mitte eine physiologische Trennung dadurch, dass durch den Ductus omphalo-meseraicus eine Communication mit dem Dottersack besteht. Es müsste nun daran gedacht werden, dass die Verdoppelung des Darms bis zu dieser Stelle sich erstreckt. Liegt ein mechanisches Motiv vor, so erscheint es am wahrscheinlichsten, dass, da — wie geschildert — der Excess in frühester Anlage sich abgespielt hat, die Schädigung (also event. die Dotterblase) auf den besagten Darmabschnitt in ganzer Ausdehnung von hier abwärts eingewirkt hat.

Fig. 5.

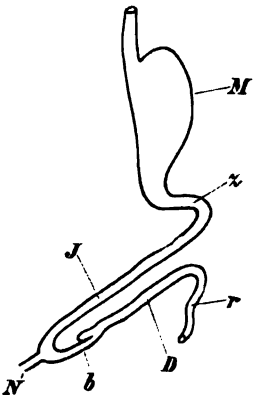

Anlage der primären Darmschlinge.
M Magen.
z Duodenum.
J Dünndarm.
N Nabelblasengang.
b Blinddarm.
D Dickdarm.
r Mastdarm.

Dieselbe Erwägung muss aber auch bestehen bleiben, wenn man den andern Entstehungsmodus annimmt, dass eine besondere Wachsthumsenergie der Zellelemente zu der Doppelrohrbildung Anlass gegeben hat. Dann kann man annehmen, dass entweder gerade nur die zur Bildung der hinteren Mitteldarmhälfte destinirten Zellen derartig belastet gewesen sind, oder dass denselben ein Halt gesetzt ist durch den physiologisch bestehenden Grenzstein.

Besitzt letztere Reflection eine gewisse Richtigkeit, so würde man dadurch aber auch auf einen Erklärungsmodus hingewiesen, wenn man mit der Betheiligung allein des Dickdarms, welche fast vorzuliegen scheint, rechnet.

Von der Entwicklung des Dickdarms wissen wir ontogenetisch soviel, dass sich zunächst aus dem einfachen Darmrohr, damit der rasch in die Länge wachsende, caudal vom Magen gelegene Darmabschnitt, um in der Leibeshöhle Platz zu finden, eine Darmschlinge, die sogenannte primitive Darmschlinge, bildet, von deren Scheitel der Nabelblasengang (Fig. 5 N) abgeht. Der von ihm nach unten gelegene Schenkel ist anfänglich in ganzer Länge gleich weit, zeigt aber bald in der Nähe des Scheitels eine kleine Knospe (b) die Anlage des Blinddarms. Die später hier befindliche Ileocoecalklappe markirt dann deutlich die Grenze zwischen Dick- und Dünndarm.

Digitized by Google

Wir wissen, dass phylogenetisch nun die Entwicklung des Blinddarms den verschiedensten Variationen unterworfen ist[1]). Bedingt ist in der Entwickelungsreihe seine Entstehung physiologisch durch die grösseren Ingestamengen, welche die Herbivoren durch ihren Digestionstractus passiren lassen; eine Rückbildung erfährt das Coecum und auch der Proc. vermif. in aufsteigender Linie, als deren vorläufiges extremstes Involutionsstadium wir den Zustand beim Menschen aufzufassen haben.

Weiteres als dies Motiv zur Abgrenzung des Dick- und Dünndarms kennen wir nicht.

Glaubte ich nun die Kuppe der primitiven Darmschlinge als einen Grenzstein — sei es physiologischer sei es mechanischer Natur — auffassen zu können; warum sollen wir nicht berechtigt sein, besagte Dick- und Dünndarmgrenze als den Zellen der ersten Darmanlage beim Menschen schon infundirte aufzufassen, so dass die Darmduplicität sich auf das Colon allein beschränkt hat.

Wie ich am Anfang der entwickelungsgeschichtlichen Besprechung schon bemerkt habe, glaube ich die Duplicität des Genitaltractus als secundäre Anomalie auffassen zu können und zu müssen. Die im Vorstehenden gegebene Erklärung des Doppeldarms scheint mir nach unsern bisherigen Kenntnissen die wahrscheinlichste und richtigste zu sein. Für eine zeitlich zusammenfallende Genese der Darm- und Genitalverdoppelung ist keine plausible Erklärung zu finden, ist doch die Anlage der letzteren zeitlich eine viel spätere. Studiren wir aber die Ursachen der Bildungshemmungen der weiblichen Sexualorgane so ergiebt sich, dass diese neben anderen, sicher beobachteten vorzüglich in mechanischen zu suchen sind, worauf v. Winckel[2]) wiederholt nachdrücklichst hingewiesen hat. Diese Anschauung ist auch schon von Ahlfeld[3]) vertreten worden, der z. B. die weibliche Epispadie als Folge einer übermässigen Ausdehnung der Allantois ansieht, wobei es oft zum Uterus duplex komme, und nach dem in weitaus den meisten Fällen sich der Enddarm zwischen die Müllerschen Gänge legt und so ihre Vereinigung verhindert und eine Spaltung oder Verdoppelung des Uterus bedingt.

Ist nun der an und für sich normale Enddarm in vielen Fällen schon als die deformirende Gewalt anzusehen, so ist es klar, dass,

---

1) Vergl. neben dem Lehrbuch von Köllicker, Wiedersheim, Gegenbauer die Zusammenstellung bei Grohé (l. c. Cap. I).

2) F. v. Winckel, Ueber die Eintheilung, Entstehung und Benennung der Bildungshemmungen der weibl. Sex.-Org. — Volkm., Samml. klin. Vortr. N. F. Nr. 251/52. 1899.

3) Ahlfeld, l. c. S. 256.

Digitized by Google

wenn sich am unteren Theil des Mitteldarms und auch am Enddarm eine derartige Missbildung, die sich durch doppeltes Volumen auszeichnet, findet, diese mit noch grösserem Recht als die Ursache der unvollkommenen Vereinigung der Müller'schen Fäden und damit des Uterus- und der Vagina duplex angesehen werden muss.

Ebenso secundär ist natürlich die Bildung der beiden Analöffnungen zu erklären, welche durch die Existenz zweier Darmrohre bedingt ist. Warum gerade ein Anus vulvalis resultirte neben einem normalen, entzieht sich unserer Einsicht.

Resumiren wir noch einmal kurz die Facta und die Schlussfolgerungen so haben wir:

1. Verdoppelung des ganzen Dickdarms, der 2 Proc. vermif. besitzt und in einem normalen und einem Anus vulvalis endigt.

2. Uterus et Vagina duplex.

3. Die Darmanomalie kann durch gestörten ventralen Verschluss der Darmrinne entstanden sein, indem das Enteroblast sich in der Medianlinie nebeneinander dorsal in die Höhe schob.

4. Die Genitalverdoppelung kann durch Dazwischenlegen des anormalen Enddarms zwischen die Müller'schen Gänge ihre Erklärung finden.

5. Fünf chirurgische Eingriffe haben die bestehenden Störungen beseitigt und einen tadellos functionirenden Status herbeigeführt.

Digitized by Google

XXIII.

Aus der chirurgischen Klinik zu Bonn (Director: Geheimrath Prof. Dr. Schede).

Die Resultate der Zimmtsäurebehandlung bei chirurgischer Tuberculose.

Von

Stabsarzt Dr. Niehues,

commandirt zur Klinik.

Wenn wir einer chronischen Infectionskrankheit, wie die Tuberculose es ist, im Allgemeinen therapeutisch beikommen wollen, so stehen uns hierzu verschiedene Wege offen. Wir können uns bemühen, ein sogenanntes Specificum im alten Sinne gegen dieselbe ausfindig zu machen, wie wir es im Chinin gegen das Malaria-Plasmodium und im Jodkali und Quecksilber gegen die Syphilis, auch in ihrem chirurgischen Auftreten, gefunden haben. Oder wir können die natürliche Heilungsweise tuberculöser Herde genau studiren und die hier beobachteten Processe an den Stellen, die eine Tendenz zur spontanen Heilung nicht besitzen, künstlich herbeizuführen und zu erzwingen suchen. Den dritten Weg hat uns die Bakteriologie gezeigt, indem sie uns lehrte, durch Einimpfung von Bakterientoxinen das Blut zur Production von Antitoxinen und Alexinen anzuregen oder durch Uebertragung von Serum hochimmunisirter Thiere dem menschlichen Körper das specifische Antitoxin direct einzuverleiben.

Bei der Behandlung der Tuberculose hat uns die Bakteriologie bis jetzt im Stich gelassen, denn die Hoffnungen, welche man an das alte und neue Tuberculin Koch's und an das Tuberculocidin Klebs' geknüpft hatte, sind nicht in Erfüllung gegangen. Ein Specificum gegen diese Krankheit besitzen wir bekanntlich gleichfalls nicht. Und so bleibt uns denn vorläufig nichts Anderes übrig, als die Heilungsvorgänge genau zu erforschen und in Krankheitsfällen mit geringer Heilungstendenz durch geeignete Mittel hervorzurufen und

Digitized by Google

zu unterstützen. Diesen Weg ist vor 18 Jahren Landerer gegangen.

Bekanntlich heilen tuberculöse Processe, wenn sie schon ihre Anfangsstadien, die Hyperämie und seröse Exsudation, überschritten haben und einer Restitutio ad integrum nicht mehr fähig sind, in der Weise aus, dass die durch die reactive Entzünduug an ihrer Peripherie entstandenen Granulationen sich in Bindegewebe umwandeln und als feste Narbe den tuberculösen Herd umschliessen und einkapseln; jeder Stoffwechsel in ihm und damit die Möglichkeit des Fortbestehens der Tubercelbacillen und ihrer Weiterverbreitung hört dann auf.

So untersuchte Landerer[1]) ausheilende tuberculöse Processe, exstirpirte Massen, die er bei stellungverbessernden Gelenkresectionen nach scheinbar abgelaufenen Gelenkentzündungen gewann und fand, wie an Stelle der tuberculösen Herde auf dem Wege chronischer Entzündung entzündliche Infiltration und schliesslich mehr oder weniger solides Narbengewebe trat. Diesen Uebergang in eine Narbe beobachten wir nun bei den tuberculösen Affectionen selten; dieselben haben vielmehr die Tendenz, einen progredienten Charakter anzunehmen und sich zu chronischen Abscessen, fistulösen Geschwüren u. s. w. umzubilden.

Den Grund für diese geringe Neigung zur Narbenbildung glaubt Landerer in der überaus geringen entzündlichen Reaction in und um die tuberculösen Herde, in der bekannten Gefässlosigkeit derselben, erblicken zu müssen.

Wenn wir also, so folgert er, diese geringe Entzündung künstlich erhöhen, so setzen wir dadurch das den Krankheitsherd umgebende Gewebe am besten in den Stand, des Krankheitsprocesses Herr zu werden. Wir sehen dieselbe heilende Wirkung der Entzündungen deutlich, wenn z. B. ein Erysipel über eine Lupusfläche fortgeht; es treten dann in wenigen Tagen Besserungen ein, wie wir sie in Wochen nicht erreichten. Landerer erinnert dann an die Erysipelimpfungen bei Krebs, an die bekannten Emmerich'schen Erysipel-Milzbrand-Versuche, sowie an die Versuche, Lungentuberculose durch Einathmung von Fäulnissbakterien zu bekämpfen. Für ihn ist in allen diesen Fällen das wirksame heilende Agens die Entzündung. Wer sich diesen Anschauungen anschliesst und in der Entzündung einen zur Beseitigung der schädlichen Einwirkung des Entzündungserregers dienenden zweckmässigen Vorgang sieht, für den kann es kaum einem Zweifel unterliegen, dass die Schwierigkeit einer

1) Landerer, Die Behandlung der Tuberculose mit Zimmtsäure. Med. Corr.-Blatt der Würt. ärztl. Landesvereins. 1895. S. 89.

Digitized by Google

Spontanheilung tuberculöser Processe in der Mangelhaftigkeit der Entzündungserscheinungen liegt.[1])

Es erscheint aber doch fraglich, ob die durch Erysipelimpfung bei Lupus erzielten Resultate lediglich auf die Entzündung und nicht etwa auf chemische oder andere Einflüsse zurückzuführen sind. Die Erfolge dieser Behandlung waren zudem so gering, dass man die Versuche als nutzlos bald wieder aufgegeben hat, was wohl nicht allein der nicht zu bestimmenden Virulenz der angewandten Kulturen und der hieraus folgenden Gefahr für das Impfobject zuzuschreiben sein dürfte.

Auf der anderen Seite sehen wir, dass gerade der Hinzutritt einer stärkeren Entzündung für den weiteren Verlauf des tuberculösen Leidens oft unheilvoll wird. Jeder Chirurg hat gelegentlich zu einer tuberculösen Gelenkentzündung durch irgend einen Zufall, vielleicht eine Punction des Gelenks, eine secundäre Infection und mit ihr eine intensivere Entzündung hinzutreten sehen, welche, ohne zu stürmischen Erscheinungen zu führen, einen mehr subacuten Verlauf nahm und durch Ausspülung des Gelenks leicht geheilt werden konnte. Wäre wirklich die Entzündung der heilsame Factor bei der Heilung der Tuberculose, so müsste dieselbe in diesem Falle den tuberculösen Gelenkprocess günstig beeinflussen. Dieses pflegt aber durchaus nicht der Fall zu sein, weshalb man sowohl die geschlossenen Fungen, wie die tuberculösen Fisteln sorgsam vor jeder Mischinfection zu hüten sucht.

In eingehender Weise hat man den Einfluss der acuten Entzündung auf das tuberculöse Gewebe beim Studium der Wirkungsweise des Koch'schen Tuberculins einer Untersuchung unterzogen. Es besteht ja das Wesentliche, wenigstens objectiv Nachweisbare der Tuberculinwirkung in dem Hervorrufen einer Entzündung. Diese Entzündung tritt nach Hansemann[2]) zunächst als Hyperämie nicht nur in der näheren Umgebung der tuberculösen Herde, sondern auch weit über dieselbe hinaus, auf. Sie ist von einem mässigen Oedem begleitet. Allmählich macht sie einer starken Leukocytose und Proliferationserscheinungen Platz. Erst secundär werden die Tuberkelknötchen selbst betroffen und durch Einwanderung von Leukocyten und Durchtränkung in Abscess ähnliche Herde umgewandelt. Ein Uebergang in solides Bindegewebe und eine Einkapselung der Tuberkel ist jedoch

1) Landerer, Münchn. med. Wochenschr. 1888. Nr. 40.

2) Hansemann, Path.-anat. und histol. Erfahrungen nach der Koch'schen Behandlungsmethode. Berl. klin. Wochenschr. 1891. Nr. 5.

Digitized by Google

niemals auch nur andeutungsweise gesehen worden.[1]) Dagegen fand man überaus häufig in den die Höhle umgebenden Granulationen und in der Wandung kalter Abscesse, welche sonst nur vereinzelte Bacillen zu enthalten pflegen, massenhafte Ansammlungen derselben.[2])

In nicht wenigen Fällen wurden sie durch den Blutstrom fortgetragen und führten sowohl zur Eruption frischer Tuberkel auf dem Boden der alten Zerstörungen, als auch zur allgemeinen Propagation im Körper; die Folge war der Ausbruch einer acuten Miliartuberculose.

Wir sehen also, dass die Entzündung, wenigstens in dieser Intensität, einen heilsamen Factor nur selten abgiebt.

Und doch wurden Heilungen beobachtet, besonders in der Zeit, als man mit der Dosirung des Mittels vorsichtiger wurde und es nicht mehr zu so stürmischen Erscheinungen kommen liess. In diesen Fällen sieht Ribbert[3]) den günstigen Einfluss der Entzündung in der erhöhten Lebensenergie des den Tuberkel begrenzenden Gewebes, der stärkeren chemischen Einwirkung der Zellen auf die Bacillen, in der besseren Resorption der toxischen Producte durch die verstärkte Transsudation und die lebhaftere Lymphströmung, sowie in der stärkeren Proliferation der fixen Elemente, welche durch ihr Wachsthum die Abkapselung der tuberculösen Herde herbeiführen.

Wollen wir also von der Entzündung einen heilenden Einfluss sehen, so müssen wir dieselbe in mässigen Grenzen halten.

Den niedrigsten Grad, oft nur einen Theil derselben, die Hyperämie, benutzte Bier[4]) in seiner bekannten Stauungsbehandlung der chirurgischen Tuberculose, welche er der Pseudarthrosenbehandlung Helferich's nachbildete. Er stellte mit Hülfe eines Gummischlauches, welchen er nur so fest um das Glied legte, dass die schwachwandigen Venen comprimirt werden, während die starkwandigen Arterien unbeeinflusst bleiben, eine hochgradige Hyperämie her, welche besonders in der Umgebung eines aufgebrochenen fungösen Herdes oder einer Fistel deutlich den Character einer Entzündung annahm. Hauptsächlich dieser Entzündung und der sie begleitenden Bindegewebs- und

---

1) Richter, Neuere Behandlungsmethoden der Tuberculose. Schmidt's Jahrb. Bd. 239. S. 179.

2) Nauwerk, Ueber das Koch'sche Heilverfahren bei Tuberculose. Deutsche med. Wochenschr. 1891. Nr. 13.

3) Ribbert, Deutsche med. Wochenschr. 1892.

4) Bier, Festschrift für v. Esmarch. 1893. S. 53.

Digitized by Google

Schwielenbildung schreibt er seine Erfolge zu. Sehen wir doch „die Ränder und den Grund der durch Stauung entstandenen Beingeschwüre enorm schwielig werden“ und bilden sich doch „alle Tuberculosen, die unsere conservative Behandlung oder die Natur heilt, durch Bindegewebsneubildung zurück.“ [1])

Ganz anders deutet die durch die Stauungshyperämie und Entzündung erzielten Resultate Heller.[2]) Er führt sie auf einen chemischen Einfluss zurück: „Durch die Stauung werden die Stoffwechselproducte der Bacillen am Orte der Erkrankung zurückgehalten und wirken giftig auf ihre Erzeuger“, also directe Tuberculinwirkung!

Diesem Standpuukte schliesst sich Cornet[3]) grösstentheils an. Er schreibt die Ausheilung tuberculöser Processe im Allgemeinen hauptsächlich dem Umstande zu, dass „die Tuberkelgifte, statt aufgesaugt zu werden, in einer gewissen Concentration in der Peripherie der tuberculösen Herde (Giftzone) liegen bleiben, das Gewebe zu indurativen Processen reizen, dadurch einen Abschluss des Herdes herbeiführen und eine Weiterverbreitung der Bacillen auf dem Lymphwege hindern. Wenn wir also die dazu nothwendige und gerade passende Concentration durch Stauung der die Gifte hauptsächlich abführenden Lymphe bewirken, so haben wir den Heilungsprocess wesentlich gefördert.“ — Cornet befindet sich hiermit im directen Gegensatz zu Ribbert, welcher, wie erwähnt, gerade eine durch die Entzündung hervorgerufene erhöhte Lebensenergie des den Tuberkel umgebenden Gewebes und eine bessere Resorption der toxischen Producte durch vermehrte Lymphströmung als heilsam ansieht.

Wir sehen demnach, dass die Frage von der Heilsamkeit der Entzündung bei der Heilung der Tuberculose noch strittig ist. Den extremsten Standpunkt nimmt in dieser Beziehung Baumgarten[4]) ein. Er sieht in der durch die Entzündung bewirkten grösseren Feuchtigkeit und Lockerung der Gewebe nur ein günstiges Moment für das Wachsthum und die locale Ausbreitung der Bacillen und hält dieselbe entgegen den Ansichten über die bakterienvernichtenden Eigenschaften der Leukocyten nicht nur nicht für einen wirksamen Bekämpfer, sondern für einen gefährlichen Bundesgenossen der Tu-

1) l. c. S. 82.

2) bei Bier, S. 83.

3) Cornet, Die Tuberculose, in Notnagel, spec. Path. u. Ther. 1899. S. 545.

4) Baumgarten, Ueber die Einwirkung des Koch'schen Mittels (Tuberculin) auf die Impftuberculose der Kaninchen, in Virchow's Festschrift, Bd. III, S. 81.

Digitized by Google

berculose, deren Auftreten den Verlauf der Krankheit ceteris paribus deletärer zu gestalten geeignet ist.[1])

Aehnlich urtheilt Petruschky[2]), welcher die Ansicht vertritt, dass zellarmes Gewebe den Tuberkelbacillen den besten Widerstand leistet, während das viele Leukocyten enthaltende der Lieblingspunkt für ihre Ansiedlung sei.

Wenn auch diese Ansichten dem Einflusse der Entzündung bei der Ausheilung tuberculöser Processe jede günstige Wirkung absprechen, so können wir uns doch nicht verhehlen, dass ohne irgend eine Art von Entzündung die Bildung von jungem Bindegewebe nicht denkbar, und ohne Bindegewebs-Neubildung eine Heilung nicht zu erwarten ist. Die theilweisen Misserfolge bei den erwähnten Behandlungsarten haben wir uns so zu erklären, dass nicht jede Entzündung als solche heilkräftig wirkt, dass sie vielmehr in ihrer Intensität und ihrer Dauer genau dem jeweiligen Alter und Zustande des tuberculösen Herdes angepasst sein muss, um ihn günstig zu beeinflussen. Es unterliegt keinem Zweifel, dass die entzündliche Reaction, welche das Tuberculin in der Umgebung tuberculöser Granulationen hervorrief, eine viel zu stürmische war und die örtliche und allgemeine Propagation der Bacillen erleichterte. Bei der Bier'schen Stauung dagegen könnten wir einen zu geringen Grad der Entzündung für die Misserfolge verantwortlich machen; dieselbe geht ja oft kaum über das Stadium der Hyperämie hinaus.

Zwischen beiden Verfahren hält das Landerer'sche die Mitte. Es will gleichfalls eine Entzündung in der Umgebung der tuberculösen Herde hervorrufen; aber diese Entzündung soll nur mässige und mittlere Grade erreichen. Wir sollen es stets in der Hand haben, dieselbe je nach Bedarf d. h. nach dem jeweiligen Stande der Erkrankung und Heilungstendenz zu verstärken oder abzuschwächen. Diese genau dosirbare „aseptische Entzündnng", wie Landerer sie nennt, rief er auf chemischem Wege hervor, und zwar durch intravenöse Injectionen von Perubalsam.

Der Perubalsam, in der vorantiseptischen Zeit ein ausserordentlich beliebtes Mittel bei der Behandlung von Wunden, besitzt die Eigenschaft, bei Haut- und Weichtheildefecten unter gelinder Reizung und Entzündungserregung eine vom Grunde der Wunde ausgehende regelmässige, dem normalen Wachsthum ähnliche Proliferation und Zellentwickelung

1) Baumgarten, Ueber die Uebertragbarkeit der Tuberculose durch die Nahrung u. s. w. Centralbl. f. klin. Med. 1884. Nr. 2.

2) Citirt bei Richter, l. c., S. 179.

Digitized by Google

hervorzurufen.[1]) In das Gewebe eingebracht erzeugt er eine ziemlich lebhafte Entzündung.[2])

Auf den Perubalsam als Antituberculosum wies zuerst Schmidt[3]) welcher Inhalationen desselben bei Kehlkopfschwindsucht auf Grund langjähriger Erfahrungen aufs Wärmste empfahl, hin. Landerer wurde auf denselben besonders durch die überaus günstigen Resultate, welche der bekannte amerikanische Chirurg Sayre[4]) durch seine Anwendung bei der Behandlung der infolge von Spondylitis entstandenen Senkungsabscesse erzielte, aufmerksam gemacht. Dieser spaltete den Abscess, reinigte die Höhle gründlich, füllte sie mit Perubalsam und verband sie; über den Verband legte er Protectiv. Bei dieser Behandlung sah er baldigen Nachlass der Secretion und eine allmählige völlige Ausheilung der Abscesse.

Den Perubalsam benutzte also auch Landerer; er goss ihn in verschiedenen Emulsionen in die tuberculösen Fisteln und spritzte ihn in die Umgebung tuberculöser Herde ein.

Die äusserliche Anwendung genügt jedoch nicht, wenn wir bei den in der Tiefe, z. B. in der Lunge gelegenen Herden seine entzündungserregenden Eigenschaften benutzen wollen. Und doch ist es klar, dass auch diese geheilt werden müssen, damit sie nicht den Heilungsverlauf der anderen in den Knochen gelegenen Herde ungünstig beeinflussen oder stets erneute Infectionen verursachen.

Nun wissen wir, dass wenn wir feinste corpusculäre Elemente z. B. Bacillen dem Blutstrom beimengen, diese von den weissen Blutkörperchen an die Stellen grösster Wachsthumsenergie, reichlichster Blutversorgung und möglichster Hemmung des Kreislaufes abgeschleppt und hier abgelagert werden.

Aus diesem Grunde sehen wir z. B. die Osteomyelitis im jugendlichen Alter an den Epiphysenfugen auftreten; und auch bei Entstehung der Tuberculose haben dieselben Verhältnisse Geltung.

Ganz anders jedoch ist es, wenn im Körper bereits ein Krankheitsherd, eine Entzündung vorliegt oder eine Verletzuug stattgefunden hat. In diesen Fällen lagern sich die corpusculären Elemente, wie die schönen Untersuchungen von Schüller ergeben haben, in überwiegendem Maasse an diesen „prädisponirten" Stellen ab. Fügen wir also dem Blutstrom ein aus feinsten Körnchen bestehendes Heilmittel

1) Wiss, citirt bei Kittel, die Behandlung tuberculöser Affectionen mit Perubalsam. Ing.-Diss. Erlangen 1889. S. 9.

2) Landerer, Med. Corr.-Blatt des Würt. ärztl. Landesvereins. 1895. S. 90.

3) Schmidt, Deutsch. Archiv f. klin. Med. Bd. XXVI.

4) Sayre, Die Spondylitis, deutsch von Gelbke. 1883.

Digitized by Google

bei, (zur Vermeidung von Capillar-Verstopfung darf jedes Körnchen die Grösse eines Blutkörperchens nicht überschreiten), so wird sich dasselbe in und um die entzündlichen Herde etabliren.

Auf diesem Wege führte Landerer den entzündungserregenden Perubalsam in die Umgebung der tuberculösen Herde, indem er ihn aufs Feinste vertheilt in Emulsionsform in die Venen der Ellenbeuge injicirte und den Transport den weissen Blutkörperchen überliess. So war er im Stande, die um den Krankheitsherd bereits vorhandene geringe Entzündung je nach Wunsch zu erhöhen.

Die Resultate, welche er mit dieser Behandlung erzielte, waren gut. Die meisten Tuberculosen, 51 der ersten Veröffentlichung [1]) (hauptsächlich Drüsen- und Knochenaffectionen), sowie 19 der zweiten Mittheilung [2]) (vornehmlich Knochentuberculosen) heilten aus oder besserten sich doch erheblich.

Die Perubalsam-Emulsion wurde dennoch bald verlassen, nachdem Landerer bei der Behandlung seiner Kranken die Beobachtung gemacht hatte, dass der Perubalsam sich in den Fällen am heilkräftigsten zeigte, in denen er den grössten Procentsatz an Zimmtsäure enthielt. Dies bestimmte ihn nach mannigfachen Thierversuchen auf die Zimmtsäure und das zimmtsaure Natron überzugehen, welches er, wie früher den Perubalsam, in Emulsionsform intravenös und parenchymatös, einspritzte. Die Resultate waren noch wesentlich besser [3]) und wurden durch die pathologisch-anatomischen Befunde unter dem Mikroskop bestätigt.

Bei der weiteren Behandlung mit der Zimmtsäureemulsion traten jedoch mehrfache Nachtheile zu Tage. Die Emulsion hielt sich nicht lange, sie war nicht sterilisirbar, ihre Zubereitung und ihre wiederholt nothwendige Alkalisirung war so umständlich und zeitraubend, dass Landerer sich sobald als möglich von derselben zu befreien suchte. Seit dem Jahre 1893 hat er dieselbe denn auch völlig aufgegeben und wendet statt derselben fast ausschliesslich eine klare wässerige Lösung von zimmtsaurem Natron, von ihm Hetol genannt, an.

Durch die Einführung dieser klaren wässerigen Lösung hat er den von ihm bis jetzt innegehaltenen Boden völlig verlassen. Denn die Theorie von der Ablagerung der corpusculären, entzündungserregenden Elemente in der Umgebung der tuberculösen Herde lässt sich

---

1) Landerer, Eine neue Behandlungsweise tuberculöser Processe. Münchn. med. Wochenschr. 1888. S. 667.

2) Landerer, Weitere Mittheilungen über die Behandlung der Tuberculose. Münchn. med. Wochenschr. 1889. S. 577.

3) Landerer, Behandlung der Tuberculose mit Zimmtsäure. Leipzig 1892.

Digitized by Google

nicht mehr halten, da die Lösung gar keine solchen mehr enthält. Und doch will Landerer auch durch sie eine chronische Entzündung in der Umgebung der tuberculösen Herde hervorrufen.

Die Zimmtsäure und ihre Salze haben im hohen Grade die Eigenschaft, positiv chemotactisch zu wirken und eine allgemeine Hyperleukocytose zu erzeugen. Wir haben dieses Verhalten bei fast allen unseren Untersuchungen, die mit dem Thoma-Zeiss'schen Apparat vorgenommen wurden, bestätigen können. So fanden wir unter anderen bei einem Patienten, welcher an langjähriger Coxitis litt, nach der intravenösen Injection von 25 mgr zimmtsauren Natron ein Verhältniss der Leukocyten zu den rothen Blutkörperchen

2 Stunden nach der Injection von 1 : 285
5 „ „ „ „ „ 1 : 223
8 „ „ „ „ „ 1 : 267.

Am folgenden Tage, an welchem keine Injection stattgefunden hatte, war das Verhältniss, zu denselben Tageszeiten gemessen, 1 : 630, 1 : 499, 1 : 520. Wir haben diesen Fall aus mehrfachen Untersuchungen herausgenommen, da er die gefundenen Zahlen im Durchschnitt, sowie den Anstieg und Abfall der Leukocytose am charakteristischsten zeigt. Bei einer geringen Anzahl von Kranken trat die Hyperleukocytose in viel geringerem Grade auf; einen abweichenden Einfluss auf den Verlauf der Krankheit konnten wir hierbei nicht constatiren.

Diese Hyperleukocytose ist nicht, wie Rieder[1]) und Schulz[2]) annahmen, eine scheinbare; sie kommt nicht dadurch zu Stande, dass sich der Leukocytengehalt des Blutes von den centraler gelegenen Theilen des Körpers nach den peripheren verschiebt und dort als Vermehrung imponirt. Es handelt sich vielmehr nach den Untersuchungen von Goldscheider[3]) und Jacob[4]) um eine wirkliche Vermehrung der Leukocyten, die auch in den centraler gelegenen Gefässen vorhanden ist. Dieselbe findet, wie die Versuche von Richter und Spiro[5]) ergeben haben, nicht im Blut selbst, sondern in den blutbereitenden Organen statt.

Vielleicht lässt sich nun diese Hyperleukocytose für die Heilung von Infectionsarbeiten von Tuberculose verwerthen. Im gewöhnlichen

1) Rieder, Beiträge zur Kenntniss der Leukocytose. 1892.

2) Schulz, Deutsches Archiv f. klin. Med. S. 50.

3) Goldscheider, Verhandlungen der Berliner physiologischen Gesellschaft. 1892/3.

4) Jacob, Verhandlungen der Berliner physiologischen Gesellschaft. 1893/4.

5) Richter u. Spiro, Ueber die Wirkung intravenöser Zimmtsäureinjectionen auf das Blut. Archiv f. experimentelle Pathologie. S. 34.

Digitized by Google

Verlauf der Tuberculosen, speciell der Lungentuberkulose, ist die Zahl der Leukocyten normal; erst bei Cavernenbildung und hektischem Fieber tritt eine mässige Leukocytose auf, welche besonders beim Zutritt einer septischen Mischinfection höhere Grade annimmt.[1])

Bei anderen Infectionskrankheiten dagegen ist fast stets eine Vermehrung der weissen Blutkörperchen constatirt worden. So fand von Jacksch[2]), dass z. B. die Pneumonie nur in den Fällen günstig verläuft, bei denen eine Hyperleukocytose vorhanden ist; fehlt dieselbe, so ist die Prognose ungünstig.

Die Erklärung für dies Verhalten schien einfach zu sein, da ja die Leukocyten Schutzstoffe produciren, welche den Kampf mit den den Bakterien entstammenden Toxinen aufzunehmen haben, und da ferner Kossel[3]) in der aus dem Leukocytenkern dargestellten Nukleinsäure baktericide Eigenschaften entdeckte. Je grösser also die Zahl der Leukocyten, desto grösser die baktericide Kraft des Blutes. Hiernach lag der Gedanke nahe, durch künstliche Vermehrung der Leukocyten die baktericide Kraft zu erhöhen. Dieser Gedanke schien seine Berechtigung zu haben, als Jakob[4]) bei seinen Versuchen fand, dass, wenn man Thiere mit Bakterien inficirt, diejenigen den günstigsten Krankheitsverlauf haben, bei denen die Infection zur Zeit einer künstlich erzeugten Hyperleukocytose vorgenommen wurde.

Leider haben sich diese Versuche auf den Menschen nicht übertragen lassen; denn die künstlich erzeugte Hyperleukocytose ist von gar keinem Einfluss auf den Verlauf von Infectionskrankheiten. Wenigstens konnte Pichler[5]), welcher in der von Jacksch'schen Klinik diesbezügliche Untersuchungen anstellte, irgend welche Einwirkungen nicht constatiren. Andere Autoren kamen zu denselben Resultaten.

Hiernach ist es wohl unwahrscheinlich, dass in der Erregung einer Hyperleukocytose der wirksame Factor bei der Heilung der Tuberculose durch Zimmtsäure zu suchen ist.

Wäre dies der Fall, so musste es ja, wie Fränkel[6]) richtig bemerkt, gleichgültig sein, durch welches Medicament die Hyperleuko-

1) Stein u. Erbmann, Zur Frage der Leukocytose bei tuberculösen Processen. Arch. f. klin. Med. Bd. LXVI.

2) v. Jacksch, Deutsche med. Wochenschr. 1892.

3) Kossel, Deutsche med. Wochenschr. 1894.

4) Jakob, Ueber den Einfluss artificiell erzeugter Leukocytose auf künstlich hervorgerufene Infectionskrankheiten. Zeitschr. f. klin. Med. Bd. XXX.

5) Pichler, Ueber den Einfluss des Pilokarpin, Nuklein und Antipyrin auf die Zahl der Leukocyten bei Pneumonie und Typhus. Zeitschr. f. Heilk. S. 17.

6) Fränkel, Die Behandlung der Tuberculose mit Zimmtsäure. Archiv f. klin. Med. Bd. LXV.

Digitized by Google

cytose hervorgerufen wird. Dies ist aber nicht der Fall. Die anderen Hyperleukocytose erregenden Mittel, Antipyrin, Morphium, Pilokarpin, fast alle Laxantien haben nicht die geringste Heilwirkung auf die Tuberculose.

Andererseits wirkt die Zimmtsäure bei keiner andern Krankheit, sondern nur bei der Tuberculose.[1]) Wir müssen deshalb wohl annehmen, dass dieselbe eine gewisse nahe Beziehung zu den Tuberkelbacillen und ihren Toxinen hat. Vielleicht stellt die Zimmtsäure ein Alexin im Sinne Buchner's dar; vielleicht wird unter ihrer Mitwirkung aus den in grosser Menge an den kranken Ort strömenden Leukocyten ein Alexin frei. Vielleicht vermittelt sie die Verbindung zwischen den aus den Körperzellen austretenden oder in den Körpersäften vorhandenen Antikörpern und Schutzstoffen einerseits und den Tuberkelgiften andererseits zu unschädlichen Körpern. Das sind Vermuthungen, die durch nichts bewiesen und auch vorläufig nicht zu beweisen sind. Immunisirende Kraft besitzt die Zimmtsäure sicher nicht.[2])

Andere Eigenschaften der Zimmtsäure, ausser der chemotaktischen, sind nicht bekannt. Wie wir uns also ihre heilende Wirkung auf tuberculöse Processe vorzustellen haben, wissen wir nicht.[3]) —

Kehren wir von dem Gebiet der Hypothesen wieder zu den Thatsachen zurück, so können wir es als feststehend ansehen, dass die Zimmtsäure im Stande ist, die Tuberculose der Kaninchen zu heilen, und zwar wie bis jetzt kein anderes Mittel. Das ist in zahlreichen pathologisch-histologischen Präparaten ausser allem Zweifel festgestellt. Das betonte besonders Hansemann[4]) in der Discussion, welche sich an einen von Ewald über Hetolbehandlung gehaltenen Vortrag anschloss. Er sah in den makroskopischen Präparaten eine fibröse Umwandlung des Tuberkels, wie man sie bei spontan ablaufender Kaninchentuberculose niemals beobachtet.

Genaue Untersuchungen hat Richter[5]) in dieser Beziehung an Kaninchenlungen angestellt. Er fand im Anfang der Behandlung mit Zimmtsäure eine Entzündung um die tuberculösen Herde, die haupt-

1) l. c. S. 57.

2) Landerer, l. c. S. 58, 59.

3) Die im Septemberheft der therapeutischen Monatshefte erschienene Arbeit Kraemer's „Die Zimmtsäure und Leukocytose in der Behandlung der Tuberculose" konnte von mir nicht mehr berücksichtigt werden. Seine Darlegungen über die Wirkungsweise der Zimmtsäure haben mich nicht überzeugt.

4) Referat. Münchn. med. Wochenschr. 1900. S. 407.

5) Richter, Histologische Untersuchungen über die Einwirkung der Zimmtsäure auf tuberculöse Kaninchen. Virchow's Archiv. Bd. CXXXIII. S. 376.

Digitized by Google

sächlich in Capillarektasie, seröser Durchtränkung und Leukocytenanhäufung bestand (Stadium der Leukocytose). Die Leukocyten verdichteten sich zu einem mehrfachen Wall und wanderten in die Knötchen ein; gleichzeitig begann Gefässneubildung (Stadium der Umwallung). Später war der Tuberkel von jungem Bindegewebe umgeben und durchwachsen, welches in Narbengewebe überging. Bacillen waren nicht mehr zu finden. (Stadium der Durchwachsung und Vernarbung).

Die Untersuchungen am Menschen lieferten ganz dieselben histologischen Befunde; es trat sogar ein bei Kaninchen nicht zu beobachtender Vorgang, die Abkapselung von Cavernen, hinzu.[1])

Vergleichen wir diese Befunde mit denen, welche wir bei der Tuberculinbehandlung auftreten sahen, so ist an die Stelle der stürmischen Entzündung mit ihrer Tendenz, käsige Gewebe zum Zerfall zu bringen und ihrer, der Umwandlung von Granulationsgewebe in festes Bindegewebe entgegenstehenden Reizung, eine milde Entzündung getreten, welche nicht zu destruirenden, vielmehr zu reparativen Vorgängen und zur Production eines derben, schwieligen Bindegewebes neigt. —

Wollen wir uns über die therapeutische Einwirkung der Zimmtsäure auf die menschliche Tuberculose ein Urtheil verschaffen, so müssen wir einerseits ihren Einfluss auf das Allgemeinbefinden berücksichtigen, anderseits die an den tuberculösen Herden auftretenden localen Veränderungen in Betracht ziehen. Das ist bei der Beurtheilung ihrer Wirkungsweise der Vorzug gerade der chirurgischen Tuberculose vor der Lungenphthise, dass wir den Krankheitsherd unmittelbar vor uns haben, uns zu jeder Zeit einen Einblick in denselben verschaffen können und uns nicht auf die mehr oder weniger unsicheren, der Deutung zugänglichen Ergebnisse der Lungenuntersuchuug zu stützen gezwungen sind.

Ich habe zwecks Feststellung der heilenden Wirkung der Zimmtsäure auf Tuberculose 66 Kranke in der chirurgischeu Klinik zu Bonn beobachtet und ungefähr ein Jahr nach ihrer Entlassung, wenn möglich bei dem Arzt, Erkundigungen über ihren jetzigen Zustand eingezogen. Man kann die im Folgenden mitgetheilten Resultate demnach in etwa als Dauererfolge betrachten.

Die Kranken standen im Alter von 1 1/2—65 Jahren. Unter ihnen befanden sich 19 Coxitiden, 15 Kniefungen und 11 Fälle von Fusstuberculose; ferner 5 Tuberculosen der oberen Gliedmaassen, 7 Spon-

2) Landerer, l. c. S. 28.

Digitized by Google

dylitiden, 4 Fälle von Beckencaries, resp. Caries der Synchondrosis sacro-iliaca, zwei Hodentuberculosen und je ein Fall von tuberculösen Halsdrüsen, Weichtheiltuberculose an der Brust und Tuberculose der Blase.

Ich will hier gleich erwähnen, dass ich in der mir zugänglichen Litteratur, abgesehen von der Dissertation Kittel's, der 1889 mit Perubalsaminjectionen arbeitete, eine Nachprüfung der Hetolbehandlung der chirurgischen Tuberculose nicht veröffentlicht gefunden habe. Die in Folgendem eingestreuten Angaben über Beobachtungen anderer Autoren beziehen sich also auf Lungentuberculose.

Was zunächst die Einwirkung der Zimmtsäurebehandlung auf das Allgemeinbefinden angeht, so habe ich irgend einen schädigenden Einfluss niemals gesehen. Einige Kranke klagten über nervöse Unruhe an den Tagen der Injection, welche sich zuweilen bis zur Schlaflosigkeit steigerte. Dieselbe liess jedoch stets nach einigen Injectionen nach und war jedenfalls auf psychische Beeinflussung zurückzuführen. Eine hochgradige Schlafsucht, wie sie Ewald[1]) bei mehreren Patienten beobachtete, die so stark war, dass dieselben Tags über in einem halbwachen Zustande waren und zum Essen aufgerüttelt werden mussten, haben wir niemals gesehen. Congestionen nach dem Kopf, Schwindelanfälle, von denen einige Patienten Heusser's[2]) befallen wurden, sowie Kitzeln im Halse, starker Hustenreiz, Schmerzen in der Nierengegend und Urindrang, über die Schottin's[3]) Kranke klagten, kamen bei uns nicht zur Beobachtung.

Der Appetit besserte sich meistens in erfreulicher Weise. Ob dies auf die Injectionen oder auf die bessere Kost des Krankenhauses oder auf die hoffnungsfrohe Stimmung nach glücklich überstandener Operation und Aehnliches zurückzuführen ist, will ich nicht entscheiden. Niemals ist der Appetit schlechter geworden, was ich für wichtig halte, da bei fast allen augenblicklich gebräuchlichen internen Mitteln bald erhebliche Störungen im Magendarmtractus auftreten, welche eine Hebung des Allgemeinbefindens und eine Stärkung der Körperkräfte unmöglich machen.

Gleichen Schritt mit der Aufbesserung des Appetits hielt meistens die Zunahme des Körpergewichtes. Gewiss ist hierfür mehrfach die erfolgte Operation, z. B. die Amputation eines völlig vereiterten Fusses,

1) Ewald, Ueber Hetolbehandlung. Berl. klin. Wochenschr. 1900. S. 450.

2) Heusser, Behandlung der Tuberculose mit Zimmtsäure. Therap. Monatshefte. 1897. S. 461.

3) Schottin, Therapie der Lungenphtise (nach Landerer) mit Perubalsam und Zimmtsäure. Münchn. med. Wochenschr. 1892. S. 745.

Digitized by Google

verantwortlich zu machen; doch bemerkten wir auch bei Nichtoperirten starke Gewichtszunahme. In dieser Beziehung ist ein Patient mit Blasentuberculose (Fall 2) besonders interessant. Er wurde in einem anderen Krankenhause unter ganz denselben Bedingungen, derselben Kost u. s. w. vier Wochen behandelt und verlor in dieser Zeit 10 Pfd. an Gewicht. Bei seiner Aufnahme in die chirurgische Klinik erhielt er sofort Hetoleinspritzungen und nahm in anderthalb Monaten 18 Pfd. zu. Magen-Darmkrankheiten hatten nicht vorgelegen.

Das Fieber wurde durch die Zimmtsäurebehandlung in keiner Weise beeinflusst; weder Steigerungen noch Abfälle wurden notirt. Nur bei einem Kranken mit Spondylitis und offenem Senkungsabscesse (Fall 52), welcher Monate lang eine abendliche Temperatursteigerung bis 38,9° gehabt hatte, fiel das Fieber 8 bis 10 Tage nach Beginn der Injectionen unter starker Zunahme der Secretion zur Norm. Ein besonderer Grund hierfür konnte nicht ausfindig gemacht werden.

Der Urin, welcher in allen Fällen wiederholt untersucht wurde, blieb stets eiweissfrei. Nur in zwei Fällen von Jahre andauernder secernirender Coxitis (Fall 7 und 8) trat Eiweiss auf. Dasselbe war jedoch nicht auf die Zimmtsäurebehandlung, sondern auf beginnende amyloide Degeneration der Nieren zurückzuführen. Bei einer Caries der Synchondrosis sacroiliaca (Fall 60), welche mit starkem Albumengehalt aufgenommen wurde, zeigte der Urin während der Hetolbehandlung keine Aenderung.

Ich erwähne diese Fälle besonders, weil Landerer auf das Freibleiben des Urins von Eiweiss einen grossen Werth legt. Nach äusserem Gebrauche von Perubalsam hatten nämlich Litten und Vamossy[1]) Nephritis auftreten sehen, welche jedoch von Bräutigam und Nowak[2]) auf Verunreinigung des Balsams durch ätherische Oele zurückgeführt wurde. —

Die locale Behandlung der Knochen- und Gelenktuberculose, z. B. einer geschlossenen Coxitis, geschah in folgender Weise. Bei vorhandener Stellungsanomalie wurde das Bein einer permanenten Extension und zwar zuerst in der Richtung der schlechten Stellung unterzogen. Wird sofort in der richtigen Stellung extendirt, so bildet sich ein zweiarmiger Hebel, dessen langer Arm das Bein, dessen kurzer ein mehr oder weniger langer Theil des Schenkelhalses plus Kopf bildet; als Hypomochlion dient meist der Pfannenrand. Der Erfolg der Extension ist dann der, dass bei der unnachgiebigen geschrumpften Kapsel der Kopf an einer Stelle noch mehr gegen die

1) Citirt nach Fränkel, l. c. S. 505.
2) Nowak, Centralbl. f. klin. Med. Bd. XI.

Digitized by Google

kranke Pfanne gepresst wird, und, statt zu entlasten, weitere Schmerzen verursacht. War nach einigen Tagen eine gewisse Mobilisirung eingetreten, so wurde in der Richtung der zu erstrebenden Stellung extendirt. Gleich nach Beseitigung der Correctur erhielt das kranke Gelenk einen Becken Gypsverband, in welchen zur Fortsetzung der gleich zu erwähnenden Injectionen ein Fenster geschnitten wurde. Mit diesem standen die Kranken auf, um an Krücken mit erhöhter Sohle am gesunden Fuss zu gehen.

Bei Kniegelenkscontracturen war es meistens nothwendig, zur Beseitigung der Beugung, Subluxation und Aussenrotation des Unterschenkels in dreifacher Richtung nach Schede zu extendiren. Später erhielten die Patienten gleichfalls einen Gypsverband.

Gleichzeitig mit dieser Extension begann die intravenöse Injection von Hetol, anfangend mit einer Dosis von 1 mgr steigend bis 25 mgr. Locale Injectionen von Hetol in die fungösen Massen haben wir im Anfang gleichfalls ausgeführt; dieselben wurden aber, da sie alle 4 bis 5 Tage vorgenommen werden müssen, wegen ihrer grossen Schmerzhaftigkeit bald unterlassen. Auch Landerer scheint keinen besonders grossen Werth auf dieselben zu legen, da er es für unerlässlich erklärt, bei den der Injection zugänglichen örtlichen Tuberculosen schwer lösliche Stoffe, z. B. Jodoform einzuführen.[1])

Um auch dieser Anforderung gerecht zu werden, verwandten wir die bekannte zehnprocentige Jodoformglycerin-Aufschwemmung, von der alle 10 bis 14 Tage ungefähr 10 ccm in das erkrankte Gelenk injicirt wurden. Man kann uns entgegenhalten, dass wir durch die gleichzeitige Jodoformbehandlung die Reinheit der Beobachtungen der Hetolwirkung aufgegeben haben. Dem gegenüber muss aber bemerkt werden, dass auch Landerer bei seinen Kranken sehr viel gleichzeitig Jodoform anwendet, wie wir noch sehen werden.

Unter dieser Combination von intravenösen Hetoleinspritzungen und localen Jodoformglycerininjectionen, zu der noch in sehr wenigen Fällen die Bier'sche Stauung trat (Fall 27, 23, 33, 43), wurde die Behandlung nun Wochen und Monate lang fortgesetzt, bis die Heilung die Entlassung des Kranken ermöglichte oder eine Verschlimmerung anderweitiges Eingreifen erforderlich machte. In der Regel haben wir nach drei Monaten die Hetolinjectionen ausgesetzt, um sie in manchen Fällen (z. B. Fall 2, 7 und 8) nach Verlauf einiger Monate wieder aufzunehmen.

Wurden die Kranken mit Abscessen eingeliefert oder traten solche

1) l. c. S. 227.

Digitized by Google

während der Behandlung auf, so wurden dieselben punctirt, eventuell ausgespült und mit einer Mischung von Jodoform und Hetokresol injicirt. Das Hetokresol ist ebenfalls eine Zimmtsäureverbindung, Cinnamylmetakresol, welches Landerer für diese Zwecke besonders empfohlen hat. Da seine antiseptische Kraft eine sehr geringe ist, hat er es mit Jodoform im Verhältniss zu 2 : 1 gemischt. Weder Jodoform noch Hetokresol sind sterilisirbar, weshalb wir die Aufschwemmung beider Präparate in einprocentiger sterilisirter Carbolsäurelösung vornahmen und wöchentlich 3 bis 10 ccm injicirten.

Auch aus dem Hetokresol wird Zimmtsäure in reichlicher Menge resorbirt, welche Hyperleukokytose erzeugt, was wir bei den mehrfach vorgenommenen Leukocytenzählungen stets constatiren konnten. Das Hetokresol lockt ferner die Leukocyten in erheblichem Maasse an. Diesem Umstande ist es wohl zuzuschreiben, dass die punctirten Abscesse sich meistens rasch wieder füllten und auch zuweilen zum Durchbruch kamen. In einigen Fällen (Fall 2) schloss sich die Fistel nach mehr oder weniger langem Bestehen von selbst, in anderen musste operativ eingegriffen werden. Wegen dieser chemotaktischen Eigenschaft des Hetokresols haben wir später den Zusatz desselben zur Aufschwemmung bei der Behandlung geschlossener Abscesse unterlassen und reines Jodoformglycerin verwendet.

Bei der Behandlung der tuberculösen offenen Wunden bedienten wir uns gleichfalls der Mischung von Hetokresol und Jodoform. Dieselbe erwies sich besonders nach frischen Ausschabungen als mässig adstringierend und von recht günstiger Wirkung auf die Wunde. Die Granulationen wucherten lebhaft und sahen kräftig, roth und gesund aus. Um das Präparat auch in tiefe Fistelgänge bringen zu können, wurden Stifte aus der gleichen Mischung angefertigt und bei jedem Verbandwechsel eingeführt. Mit dem Aussehen der so behandelten Wunden und Fisteln konnte man im Anfang recht zufrieden sein; doch verloren die Granulationen allmählich an Kraft, wurden schlaff, die Secretion nahm wieder zu; und so hatten wir oft nach Ablauf von einigen Wochen wieder die alte nie versiegende Fistel mit allen der Tuberculose zukommenden Eigenschaften, und mussten uns zu grösseren Eingriffen entschliessen.

Wir wollen hier gleich erwähnen, dass in den ersten acht bis vierzehn Tagen nach Beginn der combinirten Zimmtsäurebehandlung die Secretion aus den Wunden und Fisteln oft eine ganz enorme ist. Dies trat besonders deutlich zu Tage bei einem Fall von Spondylitis mit Senkungsabscessen (Fall 52). Der an und für sich schon schwache Patient kam durch diese starke Secretion so rapid von Kräften, dass

Digitized by Google

ich glaube, dass derartige Fälle sich für die Hetolbehandlung durchaus nicht eignen, dass vielmehr hochgradige Schwäche bei Vorhandensein grösserer secernirender Wunden eine directe Contraindication gegen dieselbe ist.

Wurde durch die bisher erwähnte Behandlung eine günstige Beeinflussung der Krankheit nicht erzielt, so schritten wir zur Resection des Gelenks. Dasselbe wurde mit den gebräuchlichen Resectionsschnitten eröffnet, die erkrankte Kapsel oder ein vorhandener Knochenherd exstirpirt und ausgemeisselt. Die Wunde wurde in einigen Fällen unter feuchtem Blutschorf zur Heilung gebracht (s. B. Fall 38, 42), bei völliger Vereiterung offen behandelt. —

Wenden wir uns zu den Resultaten. Von den 66 erwähnten Kranken wurden geheilt, d. h. blieben ein Jahr nach der Entlassung geheilt 26, gebessert sind 15, unbeeinflusst 12, gestorben 9, bei 2 ist der Ausgang unbekannt.

Was zunächst die Gestorbenen, 13 Proc., angeht, so erfolgte der Tod dreimal an Amyloid (Fall 86, 8, 46) und zwar im Anschluss an Spondylitis, Coxitis und Fungus des Schultergelenks. Es waren alte, Jahre lang behandelte Kranke, bei denen auch die Hetolbehandlung keine Besserung zu erzielen vermochte.

An Lungenschwindsucht starb ausserhalb der klinischen Behandlung eine Frau (Fall 36), bei welcher die Caries des Calcaneus völlig ausgeheilt war. Im Collaps im Anschluss an eine Resection des Hüftgelenks trat einmal der Tod ein (Fall 14); zweimal war er die Folge nicht aufzuhaltenden Kräfteverfalles bei Spondylitis (Fall 52, 54).

Eine Sonderstellung nehmen die beiden an Meningitis gestorbenen Patienten ein. Der eine (Fall 19), welcher an Coxitis litt und ohne Brisement forcé in permanenter Extension behandelt wurde, erkrankte 17 Tage nach Beginn der Hetoleinspritzungen. Ob die auftretende Meningitis mit der Behandlung in Verbindung zu bringen ist, wie dies nach den Tuberculinjectionen häufig der Fall war, vermag ich nicht anzugeben. Bei dem zweiten Falle (Fall 57), einem $1^1/_2$jährigen Kinde, ist ein causaler Zusammenhang völlig ausgeschlossen, da die Hetolbehandlung nach dreimonatlicher Dauer bereits ein halbes Jahr ausgesetzt war.

Unbeeinflusst, wenigstens nicht merklich gebessert, wurden 12 Fälle, 18,5 Proc. Es hatte dies zum Theil seinen Grund darin, dass die Patienten aus der Klinik entfernt wurden, bevor die Behandlung abgeschlossen war (Fall 4, 9, 10, 24, 26, 31). Bei Anderen jedoch war trotz wiederholter Hetolcur, trotz Monate und Jahre langer Behand-

Digitized by Google

lung ein Erfolg nicht zu verzeichnen. Das betraf unter Anderen zwei schwere Coxitiden und zwei Spondylitiden (Fall 7, 17, 55).

Zu den gebesserten (15 an der Zahl), 22,5 Proc., rechnen wir diejenigen, bei denen z. B. die Gebrauchsfähigkeit des Beines nach Coxitis noch keine solche war, dass sie ohne Krücke und ohne Beschwerde zu gehen vermochten (Fall 2, 18, 27, 30, 53), oder bei denen nur eine kleine, wenig secernirende Fistel bestand (Fall 1, 13, 29, 48, 50, 59). Es befinden sich darunter schwere eiterige Coxitiden, Kniefungen, Spondylitiden und der Fall von Blasentuberculose (Fall 66).

Geheilt wurden 27 Fälle, 41 Proc., und zwar 5 Coxitiden, 7 Kniefungen, 7 Fusstuberculosen, 2 Fälle von Beckencaries, je 1 Fall von Tuberculose der Hand, der Wirbelsäule und der Hoden, sowie Weichtheiltuberculose der Brust und Halsdrüsen.

Genauer auf die einzelnen Fälle einzugehen verbietet der uns gesteckte Raum; es befinden sich unter ihnen eine Reihe ganz erfreulicher Resultate, welche in den Krankengeschichten nachgesehen werden mögen. Ich will nur einen Handfungus erwähnen (Fall 49). Der 54jährige Mann kam mit einem vollständig vereiterten Handgelenk in die Klinik; das Secret floss aus verschiedenen Fisteln ab. Spritzte man an der ulnaren Seite Jodoformglycerin ein, so lief es durch die Fisteln an der radialen Seite aus. Der Mann wurde mit diesen Einspritzungen und intravenösen Hetolinjectionen behandelt und war nach drei Monaten, natürlich mit steifem Handgelenk, vollkommen geheilt und ist es jetzt $^5/_4$ Jahr lang geblieben. Aehnliche Heilungen wurden freilich auch unter reiner Jodoformbehandlung beobachtet.

Gegenüber den von Landerer veröffentlichen Fällen erscheinen unsere Resultate meistens meistens günstig. Er verzeichnet z. B. unter 12 Coxitiden 7 Heilungen und 3 Besserungen, während wir unter 19 nur 5 Heilungen und 4 Besserungen aufweisen. Es stehen sich da ungefähr 83 Proc. Landerers 47 Proc. unserer Fälle gegenüber. Glücklicher waren wir in der Behandlung der Kniefungen, da unsere 73 Proc. Heilungen und Besserungen die 75 Proc. Landerers fast erreichen. Die besten Resultate wurden bei der Tuberculose des Fusses erzielt. Wir können 82 Proc. Heilungen resp. Besserungen verzeichnen gegenüber 67 Proc. Landerers. — Fassen wir sämmtliche von ihm an chirurgischer Drüsen- und Urogenital-Tuberculose behandelten Fälle zusammen, so erhalten wir annähernd 70 Proc. Heilungen und Besserungen; nach der neuesten Mittheilung hat er sogar über 90 Proc. Heilungen zu verzeichnen.[1]) Wir haben es nur auf 63 Proc. gebracht.

Worauf dieser Unterschied zurückzuführen ist, vermag ich nicht

1) Landerer, Allgemeine chirurgische Pathologie u. Therapie. 1898. S. 534.

Digitized by Google

zu entscheiden. Da wir bei unserer Zählung auch die an und für sich hoffnungslosen Fälle mitgerechnet haben, so wird unsere Statistik schon hierdurch ungünstig beeinflusst. Dieser Umstand kann aber nicht die einzige Ursache abgeben.

Interessant ist das Verhältniss der Heilungen und Besserungen zu den operirten resp. nicht operirten Fällen. Landerer behandelte von seinen 12 Coxitiden 10 unblutig und erzielte 9 Heilungen, während von den beiden Operirten nur einer heilte. Wir operirten unter 19 Kranken 8 und behandelten 11 unblutig; das Heilungsverhältniss ist 4 : 5.

Am Kniegelenk sah Landerer bei 5 Operationen 3, bei 7 unblutig behandelten 6 Heilungen. Auch unsere Resultate waren bei den Nichtoperirten besser; unter 6 unblutig Behandelten 5 Heilungen, während auf 9 Resectionen nur 6 Heilungen kamen.

Am auffallendsten ist das Verhältniss bei den Fusstuberkulosen. Unsere 11 Kranken wurden sämmtlich operirt und zeigten 8 Heilungen, während von den 6 Landerer'schen Patienten die eine Hälfte und zwar zweimal mit Erfolg operirt, die andere mit dem gleichen Resultat unblutig behandelt wurde.

Wollen wir die Resultate der Hetolbehandlung resp. den Theil des Erfolges, welcher ihr zuzuschreiben und nicht durch die Operationen und Jodoformglycerininjectionen hervorgerufen worden ist, isoliren, so müssen wir die mit Hetol behandelten Fälle mit einer gleichen Anzahl von Kranken, bei denen Hetoleinspritzungen nicht vorgenommen wurden, in Vergleich bringen. Ein solcher Vergleich hat ja immer sein Missliches, da es unmöglich ist, gleich schwere Fälle zur Controlle heranzuziehen; doch ist es ohne denselben überhaupt nicht möglich, die Wirkung der Hetolinjectionen genau zu erkennen.

Ich habe deshalb von den Coxitiden, Kniefungen und Fusstuberculosen die gleiche Anzahl, wie die mit Hetol behandelten, ausgesucht und zwar ohne Rücksicht auf die Schwere der Erkrankung jedes Mal die letzten vor Nachprüfung der Hetolbehandlung beobachtenden Fälle. Es hat sich hierbei ergeben, dass bei den Coxitiden ohne Hetolbehandlung weniger Heilungen, aber mehr Besserungen erzielt wurden. Auch bei den Kniefungen zeigte sich ein gleiches Verhältniss; 15 mit Hetol behandelte Fälle mit 7 Heilungen und 4 Besserungen standen 4 Heilungen und 9 Besserungen unter der gleichen Anzahl nicht injicirter Kranker gegenüber. Am auffallendsten war das Verhältniss wieder bei den Fusstuberculosen; auf der Hetolseite unter 11 Kranken 8 Heilungen und 1 Besserung, auf der anderen Seite 2 Heilungen und 6 Besserungen.

Digitized by Google

Es lässt sich nicht leugnen, dass bei dieser Aufstellung ein, wenn auch kleiner Vorsprung auf Seite der Hetolbehandlung ist. Dieser wird noch grösser, wenn man bedenkt, dass die zum Vergleiche herangezogenen Fälle in Bezug auf die Dauer ihrer Heilung und Besserung nicht nachcontrollirt werden konnten, bei der Berechnung also im günstigsten Lichte erscheinen. Würde ein oder der andere Kranke von diesen rückfällig geworden sein und als geheilt ausfallen, so würde sich die Statistik noch mehr zu Gunsten der Hetolbehandlung verschieben. Ich vermeide es ausdrücklich, irgend welche Folgerungen aus diesem Zahlenverhältnisse zu ziehen, möchte nur nochmals an die Unmöglichkeit, auf jeder Seite gleichartig beschaffene Fälle zusammenzustellen, erinnern.

Sämmtliche operirten Fälle wurden im pathologisch-anatomischen Institut der Universität untersucht und ihre Diagnose bestätigt. Eine Wirkung der Hetolbehandlung, bestehend in Umwallung der fungösen Massen mit frischem Bindegewebe haben wir nur in einem Falle mit Sicherheit constatiren können. In den Präparaten vieler Patienten zeigte sich reicher Leukocytengehalt; bei den meisten fehlten jedoch die Anzeichen der Einwirkung völlig. Es waren dies besonders diejenigen, welche bald nach Beginn der Behandlung einer Operation unterzogen werden mussten.

Zum Schlusse mögen noch einige Bemerkungen über die angewandte Technik gestattet sein. Die Einspritzungen wurden in die Venen der Ellenbeuge gemacht, weil diese mit der Haut am festesten verbunden sind und vor der Canüle nicht ausweichen. Wird das Blut oberhalb der Injectionsstelle ein wenig gestaut und durch Bewegungen der Hand und Finger aus den tieferliegenden Venen des Unterarms in die oberflächlichen getrieben, so gelingt die Injection stets leicht. Einige Schwierigkeiten bereiten Frauen mit reichlichem Fettpolster und ganz kleine Kinder, doch lernt man dieselben bald überwinden. Wir begannen nach Vorschrift mit einem Milligramm und stiegen allmählich unter Berücksichtigung der Temperatur, ähnlich wie bei den Tuberculininjectionen, auf 25 mg. Nur in wenigen Fällen haben wir diese Zahl überschritten.

Man hat den intravenösen Injectionen den Vorwurf der Gefährlichkeit gemacht und will an ihre Stelle die intramusculären setzen. Allerdings hat Maragliano[1]) auf dem Tuberculose-Congress nachgewiesen, dass das Serum gesunder Menschen Dosen von Tuberkeltoxin, die für das Meerschweinchen tödtlich sind, neutralisirt, während

1) Citirt bei Fränkel, l. c. S. 499.

Digitized by Google

dasjenige Schwerkranker diese Fähigkeit nicht besitzt. Man könnte hieraus eine geringere baktericide Kraft des Blutes Schwerkranker etwa mit der Injection eingeführten Eitererregern gegenüber herleiten und für sie eine grössere Infectionsgefahr construiren.

Dem gegenüber muss bemerkt werden, dass Landerer in 18 Jahren eine Infection nicht erlebt hat; auch ich habe bei rund 2000 Injectionen eine solche nicht gesehen. Dabei waren die Desinfectionsmaassregeln nicht einmal übertrieben streng, die Haut wurde nur mit Aether gründlich abgerieben. Dass die Lösung und die Instrumente (jeder Kranke hatte seine besondere Canüle) vor dem jedesmaligen Gebrauch durch Auskochen sterilisirt wurden, versteht sich von selbst. Die Gefahr einer Infection scheint also doch nicht sonderlich gross zu sein. Gegen die intramuskulären Injectionen spricht ausserdem auch ihre nachgewiesene geringere Wirksamkeit und ihre Schmerzhaftigkeit.[1])

Auch die Schmerzhaftigkeit wird gegen die intravenösen Injectionen ins Feld geführt. Die abschnürende Esmarch'sche Binde soll unangenehm sein. Ich habe eine solche niemals gebraucht, vielmehr den Patienten selbst oder bei Kindern die Krankenschwester mit der Hand den Oberarm mässig comprimiren lassen. Geräth man mit der Injection neben die Vene, so entsteht allerdings ein Schmerz, dessen Intensität jedoch demjenigen der intramuskulären Injection höchstens gleichkommen dürfte. Bei den von uns injicirten Kranken hat nicht ein einziger die Injection verweigert.

Endlich ist noch erwähnt worden, dass die in der Ambulanz behandelten, im Uebrigen aber arbeitenden Kranken durch den alle zwei Tage nothwendig werdenden Gang zum Arzt in ihrer freien Zeit beschränkt würden. Dieses ist allerdings ein Moment, welches bei manchem Kranken in Betracht kommen könnte; doch dürfte bei den meisten die Interesselosigkeit den Grund für ihr Fortbleiben aus der Behandlung abgeben. Warum soll man dann aber gewissenhaften Kranken, die sich die Zeit nehmen, zum Arzt zu gehen, ein Mittel vorenthalten, welches leichtfertige su benutzen verabsäumen, — bei Allem vorausgesetzt, dass es gut ist.

Das ist bis jetzt von der Zimmtsäurebehandlung durchaus noch nicht nachgewiesen. Wir haben unter unseren Fällen manche Kranke gesehen, bei denen die Zimmtsäure geholfen haben kann; dass wir die Heilung aber allein oder auch nur grösstentheils ihr zuzuschreiben haben, ist nicht erwiesen. Eine richtige Beurtheilung ihrer Wirkung lässt sich erst an der Hand einer grösseren Statistik, als die aus

1) Landerer, l. c. S. 14.

Digitized by Google

Landerer's und meinen Fällen zusammengestellte ist, ermöglichen. Hierzu bedürfen wir einer allgemeineren Nachprüfung; zu einer solchen möchte ich, natürlich unter Zuhilfenahme der hygienisch-diätetischen und anderen Heilmethoden, durch meine Ausführungen aufgefordert haben, umsomehr als die Zimmtsäurebehandlung irgend welche schädlichen Nebenwirkungen nicht besitzt.

Herr Geheimrath Schede war so liebenswürdig, mir für die Nachprüfung der Hetolbehandlung das gesammte tuberculöse Material der Klinik und des Johannes-Hospitals, in dem Herr Dr. Vogel die Einspritzungen vornahm, zur Verfügung zu stellen. Ich verfehle nicht, meinem hochverehrten Chef hierfür, sowie für das grosse Interesse, welches er stets der Arbeit gegenüber bekundet hat, meinen aufrichtigsten Dank auszusprechen.

Krankengeschichten.

1. Jacob T., Lehrerssohn, 18 Jahre alt, wiederholt behandelt vom 29. April 1897 bis 20. August 1899. — Coxitis purulenta.

Ein Bruder an Lungenschwindsucht, ein anderer an Drüsen, eine Schwester an Coxitis erkrankt. Vor 2 Jahren freiwilliges Hinken; langsam verlaufende Entzündung; vor 5 Monaten Incision eines Abscesses am Oberschenkel.

Status: Kräftiger, leidlich ernährter Mann; Hüftgelenk fixirt; Kapsel stark infiltrirt; unterhalb des Gelenkes an der Vorderseite reichlich secernirende Fistel. — Resection; Herd im Schenkelkopf; Pfanne intact; periarticuläre Abscesse; modellirter Kopf wird in die Pfanne gestellt; Tamponade; Extensionsverband.

12. Juni 1897. Die bisher sehr reichliche Secretion lässt nach; Beginn einer dreimonatlichen Behandlung mit Tuberculin.

16. Juli. Wegen Eiterretention Contraincision in der Glutäalfalte.

16. September. Operationswunde bis auf drei stark secernirende Fisteln geschlossen.

12. November. Trotz wiederholter Evidements reichliche Secretion; Exarticulation nach vorheriger hoher Amputation; Pfanne durchbrochen; grosser Abscess an der Innenseite der Beckenschaufel; Entfernung der reichlichen fungösen Massen; 2 Drains; Etagennaht.

1. Januar 1898. Mässig secernirende Fistel; Allgemeinbefinden hat sich wesentlich gebessert; Urlaub auf einige Monate.

6. August. Neuaufnahme; grosses Recidiv in der Narbe; Excision; fungöse Massen reichen bis ins kleine Becken.

26. September. Secundärnaht.

16. December. Abermaliges Recidiv; Eröffnung; Knochenherd im Pfannenrand; Entfernung eines Sequesters; Tamponade.

8. Febr. 1899. Wiederholte Evidements; Beginn der Hetolbehandlung.

16. Mai. Amyloid der Nieren.

Digitized by Google

20. August. Kräftezustand hat sich ausserordentlich gehoben; kleine, wenig secernirende Fistel; sehr wenig Albumen; Gang mit einem künstlichen Bein vorzüglich; Entlassung.

Auf Erkundigungen nach einem Jahr: Patient ist viel kräftiger und dicker geworden, arbeitet seit 5 Monaten (Schreiber) und fährt mit Prothese gut Rad; kleine Fistel besteht noch.

2. Peter K., Schuhmacherskind, 11 Jahre alt; vom 25. April 1899 bis 10. März 1900. — Coxitis purulenta, Senkungsabcesse.

Zwei Tanten an Schwindsucht gestorben. Selbst früher gesund. Seit ungefähr einem Jahr Schmerzen im Oberschenkel; seit 6 Monaten Anschwellung.

Status: Kräftiger Junge; an der Aussenseite des mittleren Drittels des Oberschenkels kindskopfgrosse Geschwulst; Hüftgelenk in leichter Flexions- und Adductionscontractur; keine Schmerzhaftigkeit im Gelenk; geringe Verschieblichkeit des Schenkelkopfes am Becken. — Extensionsverband; wöchentliche Punctionen und Hetokresol-Jodoformglycerin-Injectionen; intravenöse Hetoleinspritzungen.

26. Mai 1899. An der Vorderseite des Oberschenkels unter dem Tensor fasciae latae hat sich ein Abscess gebildet; wiederholte Punctionen.

15. Juni. Contractur beseitigt; gefensterter Beckengypsverband.

4. Juli. Der Abscess ist in der Punctionsöffnung aufgebrochen; Fistel.

8. September. Fistel hat sich geschlossen, füllt sich nicht wieder.

17. December. Beginn der zweiten Hetolcur.

10. März 1900. Stellung des Hüftgelenkes gut; Beckengypsverband; mit hoher Sohle am gesunden Fuss und zwei Krücken entlassen.

Auf Erkundigungen nach 5 Monaten: Gelenk ankylotisch; keine erneute Anschwellung; geht auf zwei Krücken.

3. Wilhelm E., Stationsassistentenkind, 8 Jahre alt; wiederholt vom 17. Juli 1898 bis 7. Januar 1900. — Coxitis.

Ohne hereditäre Belastung. Seit mehreren Wochen Schmerzen im Bein.

Status: Mittelkräftiges, gut genährtes Kind; Bein steht in starker Abduction und Innenrotation; heftige Schmerzen bei Bewegungen und auf Druck; keine Abscedirung. Extension; wiederholte Jodoform-Glycerininjectionen.

28. Januar 1899. Beginn der Hetolbehandlung; Gypsverband, der alle 3 Monate gewechselt wird.

7. September. Beginn der zweiten Hetolcur.

7. Januar 1900. Gelenk ziemlich ankylotisch; Gewichtszunahme $2\frac{1}{2}$ Pfd.; mit kurzem Gypsverband entlassen.

Erkundigungen nach 8 Monaten ergeben, dass der Junge gesund ist, ohne Beschwerden geht und die Schule besucht. Bewegungen im Hüftgelenk etwas beschränkt.

4. Emilie P., 15 Jahre alt, Bahnwärters Kind; vom 4. April bis 31. Mai 1899. — Coxitis.

Mutter und Tante an Lungenschwindsucht gestorben. Seit $\frac{1}{2}$ Jahre Schmerzen in der Hüfte, seit 2 Monaten Unvermögen zu gehen.

Status: Schwächliches Kind, Drüsennarben am Halse; Lungen frei; rechtes Bein im Winkel von 40^0 flectirt und adducirt; Trochanter steht

Digitized by Google

in der Roser-Nélaton'schen Linie; Infiltration und Druckempfindlichkeit der ganzen Kapsel; kein Abscess. Jodoform-Glycerininjectionen; Hetol; Extensionsverband.

25. April. Contracturen beseitigt; Beckengypsverband.

31. Mai. Erneuerung des Beckengypsverbandes; geringe Beweglichkeit ohne Schmerzen; auf Wunsch entlassen.

Durch Erkundigungen wurde ermittelt, dass das Gelenk nach $^1/_2$ Jahre aufbrach und Gehen nur an Krücke und Stock möglich ist.

5. Hubert B., Bureaugehülfe, 19 Jahre alt; vom 7. März bis 14. September 1899. — Coxitis.

Keine hereditäre Belastung. Vor 13 Jahren Resection wegen Coxitis; nach 1 Jahre Fistelbildung in der Narbe, die bis jetzt besteht.

Status: Schmächtiger Mann von blasser Gesichtsfarbe; Oberschenkel in starker Adductions- und Innenrotationsstellung; Spitzfuss; in der alten Resectionsnarbe (nach v. Langenbeck) Fistel, die auf Knochen führt. Resection; Ausmeisselung eines Herdes im Schenkelkopf, sonst kein Recidiv; Hetokresol, Tamponade; Schienenverband; Hetol.

27. Mai. Wunde mit guten Granulationen ausgefüllt; Secundärnaht.

15. Juni. Glatte Heilung; Beckengypsverband.

14. September. Gelenk ankylotisch; Stiefel mit hoher Sohle; Entlassung.

Erkundigungen nach 11 Monaten ergeben, dass ein Recidiv nicht aufgetreten ist, und dass Patient sein Bein wie früher gebraucht; Heilung.

6. Emma L., Schleiferskind, 9 Jahre alt; vom 2. Januar bis 14. April. 1899. — Coxitis purulenta.

Keine hereditäre Belastung. Selbst stets gesund; seit einem halben Jahre zunehmendes Hinken.

Status: Schwächliches Kind; rechtes Bein steht in leichter Flexions- und Abductionscontractur; Druck auf das Gelenk schmerzhaft; Abscess an der Vorderseite desselben; Drüsenschwellung in der Leiste; Temperatur etwas erhöht. Punction und wöchentliche Jodoformglycerineinspritzung; Extension; Hetol.

10. April. Beckengypsverband, da Contractur beseitigt. Im Laufe der nächsten Monate wiederholte Aufnahme zur Erneuerung des Gypsverbandes.

Auf Erkundigungen nach $^5/_4$ Jahr: Kind gesund; geringe Beweglichkeit im Hüftgelenk; Gehen ohne Beschwerden; besucht regelmässig die Schule.

7. Peter W. Ackerer, 23 Jahre, vom 8. October 1897 noch in Behandlung. — Coxitis purulenta.

Keine hereditäre Belastung. Selbst früher stets gesund; vor zehn Wochen Fall eines Kohlenkorbes auf das Hüftgelenk; vor fünf Wochen Beginn der Schmerzhaftigkeit.

Status: Kräftiger Mann in gutem Ernährungszustande; Hüftgelenk in geringer Flexionsstellung, fast fixirt, sodass Becken bei Bewegungen mitgeht; starke Infiltration der Gelenkgegend; Druckempfindlichkeit der Kapsel; Leistendrüsen geschwollen und schmerzhaft; Extensionsverband.

Digitized by Google

15. November. Schmerzhaftigkeit und Infiltration nachgelassen. Mit Beckengypsverband, hoher Sohle am gesunden Fuss und Krücken entlassen.

17. December. Neuaufnahme; Schmerzen stärker, besonders bei Stoss unter den Fuss und Druck auf den Trochanter. Extension; wiederholte Jodoform-Glycerineinspritzungen.

1. Februar 1898. Grosser Abscess unter den Adductoren. Durch Punction werden 500 gr. stinkenden Eiters entleert; Ausspülung mit Salicylwasser.

27. Februar. Abscess hat sich langsam gefüllt; Punction Jodoformglycerininjection alle 10 Tage; Streckverband.

29. März. Da Abscess sich stets bald wieder anfüllt und Temperatur bis 39,3 Grad steigt, breite Spaltung des Abscesses und Exstirpation der Abscessmembran. Es führt eine kleine Fistel zum Gelenk, das wenig betheiligt scheint. Jodoform, Tamponade, Situationsnähte.

14. Juli. Wunde hat sich langsam geschlossen bis auf zwei Fisteln, die mit schlaffen Granulationen ausgekleidet sind und keine Tendenz zur Heilung haben. Gründliches Evidement in Narkose; Streckverband.

13. October. An der Hinterseite des Trochanters hat sich unter geringer Temperatursteigerung ein Abscess gebildet; Resection; Pfanne ganz von tuberculösen Granulationen ausgefüllt; Knorpelüberzug am Kopfe arrodirt; kein Knochenherd; Entfernung alles Krankhaften; Jodoform; Tamponade, Situationsnähte.

14. December. Allgemeinbefinden gut. Wunde ausgefüllt; Fistel mit schlaffen Granulationen, die wiederholten Evidements trotzte; deshalb Resection; Contraincision an der Innenseite der Adductoren; Streckverband.

6. Februar 1899. Allgemeinbefinden mässig; Beginn der Hetolbehandlung.

9. März. Abermalige Resection; Pfanne durchbrochen; im kleinen Becken grosser Abscess; Gelenk mit fungösen Massen ausgefüllt; Incision oberhalb des Poupart'schen Bandes; Vordringen an der Innenseite der Beckenschaufel bis zum Abscess; Tamponade; Hetokresol; Streckverband.

9. Mai. Allgemeinbefinden bedeutend gebessert; Gewichtszunahme 13 Pfund.

28. October. Beginn der zweiten Hetolkur.

27. November. Erysipel; Hetol ausgesetzt.

22. Januar 1900. Da die Fisteln gar keine Heilungstendenz zeigen, Spaltung der Narbe; grosser Knochenherd unterhalb des Trochanters, der ausgemeisselt wird.

8. April. Allgemeinbefinden leidlich; im Urin Albumen.

27. Juli. Erysipel; bis 6 pro mille Eiweiss.

23. August. Allgemeinbefinden gut. Local keine Besserung.

8. Josef W., Ackerergehilfe, 17 Jahre. Vom 21. Januar 1897 bis 19. Juni 1900. — Coxitis purulenta.

Keine hereditäre Belastung. Selbst früher gesund; wurde vor drei Monaten überfahren, wobei das Rad über Hüftgelenk ging; seitdem

Digitized by Google

Schmerzen, die stetig zunahmen, sodass seit drei Wochen Gehen unmöglich.

Status: Gesund aussehender, gut genährter junger Mann. Liegt stets in rechter Seitenlage; linker Oberschenkel adducirt, innenrotirt und flectirt; Infiltration der Gelenkumgebung; Leistendrüsen geschwollen; Druckempfindlichkeit des Gelenks, besonders an der hinteren Seite; Trochanter steht in der Roser-Nélaton'schen Linie; Extensionsverband.

20. März. Schmerzen haben sehr bald nachgelassen; Gelenk auch bei Druck auf den Trochanter nicht schmerzhaft; Beckengypsverband.

23. April. Nach Abnahme des Gypsverbandes, in dem Patient gegangen, grosser Abscess unter den Adductoren. Ruhigstellung; wiederholte Punctionen und Jodoform-Glycerininjectionen.

6. Juni. Da Abscess sich stets sehr bald füllt, Resection; Gelenk ganz mit tuberculösen Granulationen angefüllt, Kapsel schwartig verdickt; Kopf vom Knorpel völlig entblösst; in der Pfanne ein tuberculöser Knochenherd; der modellirte Kopf wird in die Pfanne gestellt; Contraincision an der Innenseite; Jodoformdrainage, Tamponade, Situationsnähte.

25. August. Operationswunde fast geschlossen, nur Drains secerniren noch reichlich.

4. September. Allgemeinbefinden sehr gehoben; Secretion gering; Entfernung der Drains; Beckengypsverband, mit welchem Patient geht.

2. November. Secretion wird viel stärker; Temperaturerhöhung bis 39,8 Grad. Nach theilweiser Spaltung der Operationsnarbe und Eröffnung einer grossen Eiterhöhle allmählicher Abfall der Temperatur.

19. November. Eiterung stets reichlich; Temperatur steigt wieder; Appetit und Allgemeinzustand werden schlechter. — Resection: der Kopf liegt als abgelöster Sequester in der tuberculös angefressenen Pfanne; Abtragung des Schenkelhalses; Trochanter wird in die Pfanne gestellt; Tamponade, Streckverband.

22. December. Patient hat den Eingriff gut überstanden; alle acht Tage Durchspülung der Wunde mit Jodoformäther.

5. März 1898. Es besteht noch eine Fistel an der Innenseite, eine in der Leistenbeuge und zwei in der Resectionsnarbe, die wenig secerniren. — Beckengypsverband mit drei Fenstern.

12. Juli. Wegen andauernder mehr oder weniger starker Secretion abermalige Resection; Pfanne wieder völlig ausgefüllt; Tamponade; Schienenverband.

25. August. Das Allgemeinbefinden des durch die Operation sehr mitgenommenen Kranken bessert sich langsam; Appetit nimmt zu; Secretion noch reichlich.

6. October. Da Absonderung sehr nachgelassen hat, gefensterter Beckengypsverband.

27. Januar 1899. Das Allgemeinbefinden ist im ganzen gut; der locale Befund hat sich wenig geändert, Beginn der Hetolbehandlung.

10. April. Die Fisteln wurden wiederholt evidirt; Allgemeinbefinden zufriedenstellend; Gewichtszunahme 2 Pfd.

19. Juni. Im Urin Albumen.

Digitized by Google

1. August. Da die Fisteln nur wenig secerniren und das Allgemeinbefinden befriedigt, Entlassung für einige Zeit.

13. März 1900. Neuaufnahme. Allgemeinbefinden und localer Befund wenig verändert; gründliches Evidement der Fisteln in Narkose; 2. Hetolbehandlung.

5. Mai. Keine Besserung; andauernd Eiweiss im Urin.

19. Juni. Patient hat allmählich an Kräften abgenommen, bis 12 pro mille Albumen; seit Wochen Milchdiät; Entlassung auf dringenden Wunsch. Patient ist nach zwei Monaten im urämischen Anfall gestorben.

9. Anna S., Restaurateurskind, 5 Jahr alt, wiederholt vom 12 Januar bis 27. December 1899. — Coxitis.

Ohne hereditäre Belastung. Seit einigen Monaten Schmerzen im Oberschenkel, Hinken.

Status: Sehr schwächliches, scrophulöses Kind. Contractur in Flexions- und Abductionsstellung; starke Infiltration. Geringe Beschwerden im Gelenk. Bewegungen wenig behindert. Extensionsverband. Wiederholte Jodoformglycerininjectionen; Hetol.

1. Februar. Brisement forcé; Gypsverband; unregelmässige Temperatur.

2. October. 2. Brisement. 2. Hetolkur.

27. December. Mit Gypsverband in guter Stellung auf dringenden Wunsch entlassen.

Nach Aufbruch des Gelenks ist das Kind 5 Monate nach der Entlassung gestorben.

10. Fritz O., Ackererskind, 4 Jahr alt, vom 18. April bis 3. Juni 1899. — Coxitis.

Bruder an Lungenschwindsucht gestorben. Vor zwei Monaten Schmerzen im Knie und Hüfte; seit 4 Wochen Unvermögen zu gehen.

Status: Ziemlich gutgenährtes Kind; Gelenk in Flexions- und Adductionscontractur; geringe Lordose der Lendenwirbelsäule; erhebliche Schmerzhaftigkeit des Gelenks auf Druck; kein Erguss; Temperatur unregelmässig, bis 38,5. Extension zuerst in der Richtung der Contractur, später horizontal; Hetol.

30. Mai. Contracturen ausgeglichen; Temperatur abgefallen; alle 14 Tage Jodoformglycerininjectionen.

3. Juni. Auf Wunsch der Eltern entlassen im Gypsverband.

Das Gelenk ist nach einem Jahr aufgebrochen; das Kind wird noch im Streckverband behandelt.

11. Anton B., Schreinerskind, acht Jahre alt, vom 11. September 1899 bis 12. Januar 1900. — Coxitis purulenta.

Keine hereditäre Belastung. Seit 1¼ Jahr Schmerzen in der Hüfte; wiederholt ärztlich behandelt; seit drei Wochen bettlägerig.

Status: Kräftiger etwas herunter gekommener Junge; starke Flexions- und Adductionscontractur; erhebliche Infiltration; grosse Schmerzhaftigkeit bei Bewegungsversuchen und auf Druck; keine Verschieblichkeit am Becken; kein Abscess; Temperatur normal. Extensionsverband; Jodoformglycerininjectionen alle 8 bis 10 Tage, auf welche meist Temperatursteigerung folgt. Hetol.

28. October. Contracturen fast ausgeglichen.

Digitized by Google

10. November. Contracturen beseitigt; geringe Verschieblichkeit am Becken. Abscess hinter dem Trochanter; Punction entleert dünnen grünlichen Eiter.

1. December. Abscess durch wiederholte Punction zum Schwinden gebracht; Gypsverband; hohe Sohle am gesunden Fuss. Entlassung. Gewichtszunahme 5 Pfd.

Nach einem Jahr geht Patient mit einem Stock; steifes Hüftgelenk, keine Schwellung.

12. Antonie K., Bergmannstochter, 16 Jahr alt, vom 20. März bis 18. April. — Coxitis.

Mutter an Lungenschwindsucht gestorben. Selbst stets gesund; seit vier Monaten Schmerzen im Knie und Oberschenkel, seit vier Wochen in der Hüfte; seit zwei Monaten Bettruhe.

Status: Kräftiges Mädchen; Flexions- und Adductionscontractur, starke Infiltration der Umgebung des Gelenks; Leistendrüsen geschwollen; Beweglichkeit sehr gering. Druckempfindlichkeit an den typischen Punkten; kein Abscess. Extensionsverband, Hetolinjectionen.

18. April. Contractur ausgeglichen. Entlassung auf dringenden Wunsch der Eltern im Gypsverband.

Erkundigungen erfolglos.

13. Maria R., Bergmannskind, 6 Jahr alt, vom 2. Juni 1899 bis 5. Januar 1900. — Coxitis purulenta.

Eltern tot; Todesursache unbekannt; Kind ist immer am Stock gegangen.

Status: Schlecht genährtes Kind, mit scrophulösem Eczem; Bein steht in starker Flexionscontractur; auf der Aussen- und Rückseite des Gelenks Fisteln; Bewegungen minimal; Temperatur bis 39°; Resection; Kopf und Hals zerstört; Trochanter wird in die Pfanne gestellt; Jodoform; Hetolbehandlung.

30. Juli. Gute Heilung; eine Fistel an der Rückseite; Hetokresol; Jodoformstifte; gefensterter Gypsverband.

23. October. Evidement der Fistel; gute Kräftezunahme.

5. Januar. Fistel fast geschlossen; sehr geringe Secretion; Gelenk ankylotisch; auf Wunsch Entlassung; Gewichtszunahme 8 Pfd.

Erkundigungen erfolglos.

14. Anna A., Arbeiterskind, 8 Jahr alt, vom 7. Juli 1899 bis 2. Januar 1900. — Coxitis purulenta.

Vater an Lungenschwindsucht gestorben. Seit zwei Jahren Hinken; Behandlung des Hüftleidens zu Haus.

Status: Schwächliches Kind; mässig starke Flexions- und Adductionscontractur; starke Druckempfindlichkeit des Gelenks; kein Erguss. Extensionsverband. Hetol. Wiederholte Jodoformglycerin-Injectionen.

1. August. Contractur beseitigt; Gypsverband; Gewichtszunahme 2 Pfund.

14. September. Mit Gypsverband entlassen.

4. Januar 1900. Neuaufnahme; Gelenk vereitert; 2 Fisteln an der Vorderseite; Resection nach Langenbeck; kein Knochenherd; nach drei Stunden Tod im Collaps.

Digitized by Google

15. Peter A., Schüler, 14 Jahre alt, vom 3. Februar bis 21. August 1899. — Coxitis.

Keine hereditäre Belastung; seit zwei Jahren bestehende Coxitis, welche im Krankenhaus mit Extensionsverbänden behandelt wurde.

Status: Kräftiger Junge; Oberschenkel steht in Adduction, Innenrotation und Flexion ziemlich fixirt; mässige Lordose der Lendenwirbelsäule; starke Infiltration um das Gelenk; Schwellung der Leistendrüsen. Streckverband; 14tägige Jodoformglycerineinspritzungen; intravenöse Hetolinjectionen.

6. Juni. Allgemeinbefinden hat sich gebessert., Appetit gut. Contracturen beseitigt; Gypsverband.

21. August. Patient, dessen Allgemeinbefinden vorzüglich, wird mit kurzem Gypsverband entlassen; Gelenk fast ankylotisch.

Erkundigungen nach einem Jahr ergeben, dass der Junge ohne Krücke gut und ohne Beschwerden geht; das Gelenk ist beweglich geworden; Allgemeinbefinden so gehoben, dass der Junge als Lehrling eintreten konnte.

16. Gertrud B., Fabrikarbeiterstochter, 20 Jahre alt, vom 26. Juni bis 20. August 1899. — Coxitis.

Keine Heredität. Seit mehreren Wochen Schwäche des rechten Beines.

Status: Kräftiges Mädchen; leichte Flexionsstellung; Infiltration und Druckempfindlichkeit des Gelenks; Bewegungen ziemlich behindert und schmerzhaft. Nach kurzer Extension Gypsverband; wiederholte Jodoformglycerininjectionen. Hetol.

8. Juli. Diphtherie, die gut verläuft.

20. August. Mit Beckengypsverband und hoher Sohle am gesunden Fuss entlassen. Gewichtszunahme 3 Pfd.

Erkundigungen erfolglos.

17. Peter W., Ackererskind, 8 Jahre alt, vom 9. Mai 1898 noch in Behandlung. — Coxitis purulenta; Spondylitis dorsalis.

Onkel und Schwester an Lungenschwindsucht gestorben. Seit einem Jahr zunehmende Schmerzen in der Hüfte; seit drei Wochen wegen Auftreten einer Geschwulst; Bettruhe.

Status: Ziemlich elender, schlecht genährter Knabe; Oberschenkel steht in Flexion von 120 Grad; mässige Adduction und Innenrotation; geringe Lordose der Lendenwirbelsäure; grosse Druckempfindlichkeit des Gelenks und Trochanters; Gelenkgegend stark infiltrirt; Schwellung der Leistendrüsen; zwischen Crista ilei und Trochanter grosse fluctuirende prall gespannte Geschwulst. Resection. Von dem Abscess führt eine Fistel in das kleine Becken hinter die Pfanne; Kapsel vollständig fungös. Nach Durchmeisselung der Pfanne gelangt man in den Beckenabscess. Drainage; Tamponade; Situationsnähte; Extensionsverband.

20. Juni. Wunde hat unter Temperatursteigerung bis 39,8 reichlich secernirt.

14. Juli. Temperatur abgefallen; Secretion lässt nach; das Kind hat sich wesentlich erholt; Gypsverband.

25. August. Verabreichung von Thiocoll für die nächsten Wochen.

Digitized by Google

5. November. Patient vertrug weder Gypsverband (Decubitus), noch Extension; wegen schlechter Stellung des Oberschenkels sowie noch bestehender Secretion Reresection; eine Fistel führt nach vorn über das Schambein ins kleine Becken zum alten Abscess. Schenkelkopfrest wird unter starker Abduction des Beines in die Pfanne gestellt.

19. Januar 1899. Kopf aus der Pfanne gerutscht; keine Tendenz zur Heilung; abermalige Resection; der Kopf wird in die ausgemeisselte Pfanne gedrängt; Gypsverband mit Eisenbügeln.

3. Februar. Beginn der Hetolbehandlung.

1. Mai. Die Wunde ist allmählich ausgeheilt und secernirt nur wenig; das Allgemeinbefinden hat sich nicht gebessert; Temperatur andauernd normal.

1. November. Befund am Hüftgelenk unverändert. Es zeigt sich leichter Gibbus in der untersten Brustwirbelsäule; horizontale Lagerung.

Beginn der zweiten Hetolcur.

20. Januar 1900. Wirbelsäule ist trotz Lagerung auf Rauchfuss'scher Schwebe weiter eingesunken. Anlegung eines festen Gypscorsetts mit Kopfstütze. Appetit schlecht; Patient hat an Körpergewicht abgenommen.

2. März. Langsame Körperzunahme. Gibbus stationär; Hüftgelenk ohne Veränderung.

1. Juni. Erysipel.

7. August. Fisteln am Hüftgelenk sehen sehr gut aus; Gibbus, der stets durch Gypskorsett gehalten wird, hat sich nicht verschlimmert. Allgemeinbefinden leidlich.

18. Margarete H., Dienstmädchen, 21 Jahre alt, vom 23. Juli 1898 bis 4. April 1900. — Coxitis, Fungus genu.

Hereditär nicht belastet; selbst stets kränklich; seit 15 Monaten Schmerzen im rechten Knie und langsam beginnende Schwellung; seitdem bettlägerig.

Status: Ziemlich kräftiges, jedoch blasses Mädchen; Kniegelenk geschwollen; Kapsel verdickt, kein Erguss; steht in Flexion von 80 Grad; Unterschenkel nach aussen rotirt; Spitzfuss; Streckung passiv bis zu einem rechten Winkel möglich; Bewegung nicht behindert; Extension in Volkmann'scher Schiene.

10. August 1898. Contractur beseitigt; Redressement des Spitzfusses; Gypsverband.

20. September. Abnahme des Gypsverbandes; passive Bewegungen; Pendeln.

9. October. Beweglichkeit fast in normalen Grenzen. Entlassung.

2. November. Wiederaufnahme. Schwellung des Kniegelenks; mässige Contractur wieder eingetreten; starke Schmerzhaftigkeit; auch das Hüftgelenk zeigt Empfindlichkeit; Schwellung und Fixation, Extension. Alle 14 Tage Jodoformglycerininjectionen in beide Gelenke.

2. Februar 1899. Zustand im Wesentlichen unverändert.

Beginn der Hetolbehandlung.

11. Juni. Schmerzhaftigkeit hat nachgelassen. Beckengypsverband.

4. October. Gelenke nur wenig beweglich. Schwellung hat bedeutend abgenommen. Allgemeinbefinden gut; auf Wunsch entlassen.

Digitized by Google

20. December. Wiederaufnahme. In der letzten Zeit neues Auftreten von Schmerzen. Gesundes Aussehen. Stellung des Beines gut. Starke Auftreibung und Druckempfindlichkeit des Trochanter major. Trepanation. Kein Knochenherd. Naht; glatte Heilung.

6. Februar 1900. Brisement des Klumpfusses; passive Bewegungen, und Pendeln im Kniegelenk.

4. April. Bewegungen leidlich; gutes Allgemeinbefinden; Entlassung.

Erkundigungen nach vier Monaten: beide Gelenke abgeschwollen; steif; Gehen nur mit zwei Krücken möglich, doch meistens Liegen im Bett.

19. Johann B., Landwirthskind, 12 Jahre alt, vom 26. Juni bis 22. Juli. — Coxitis, Meningitis tuberculosa.

Mutter an Lungenschwindsucht gestorben. Bruder halsleidend. Selbst im ersten Jahre Verbrennung. Vor $2^1/_2$ Monaten fiel Patient auf die Hüfte; bald traten Schmerzen auf, sodass nach drei Wochen das Bett aufgesucht werden musste. Extensionsverband während fünf Wochen, dann Gehversuche.

Status: Skrophulöser Junge; rechtwinkelige Flexions- und hochgradige Adductions-Contractur; active Bewegungen unmöglich; passive schmerzhaft; Kopf gegen Becken etwas verschieblich; steht $1^1/_2$ cm über der Roser-Nélaton'schen Linie; kein Abscess. Extensionsverband. Jodoformglycerininjectionen; Hetoleinspritzungen.

4. Juli. Contractur lässt langsam nach; Temperatursteigerung zwischen 38 und 39 Grad.

12. Juli. Rigor der Extremitäten; Nackenstarre; Somnolenz; Meningitis.

22. Juli. Unter zunehmenden meningealen Erscheinungen Tod; Section verweigert.

20. Wilhelm W.. 23 Jahre alt, vom 29. Mai bis 15. November. — Fungus genu, Lungenspitzenkatarrh.

Vater an Lungenschwindsucht gestorben; sonst keine Belastung. Selbst stets gesund. Vor zwei Monaten Distorsion des Knies; Schwellung; wegen stetiger Verschlimmerung Aufnahme.

Status; Blasser, schlechtgenährter Mann mit phthischem Habitus; über der linken Lungenspitze gedämpfter Schall; mittelblasiges trockenes Rasseln. Linkes Knie in leichter Valgusstellung; spindelförmige Anschwellung, zum Theil bedingt durch enormen Erguss. Tanzende Patella; Umfang 8 cm grösser, als auf der andern Seite; Bewegung bis zu einem rechten Winkel möglich; Streckung gelingt nicht ganz; ziemlich schmerzfrei. Temperatur bis 38,4 Grad. Bei Punction Entleerung reichlichen Eiters; Jodoforminjection; Volkmann'sche Schiene. Hetol.

14. Juni. Gypsverband; Gelenk füllt sich langsam wieder. Temperatur abgefallen.

1. Juli. Wiederholte Punctionen und Jodoforminjectionen.

14. Juli. Keine Besserung; Resection; Kollossal verdickte Kapsel; auch die umgebenden Weichtheile und Muskelmassen tuberculös und mit Abscessen durchsetzt. Entfernung alles Kranken. Kein Knochenherd. Abtragung einer dünnen Knochenplatte von Femur und Tibia; Subli-

Digitized by Google

matausspülung 1 : 1000; Naht mit zwei Knopflöchern. Schienenverband. Patient ist vom Eingriff äusserst mitgenommen und anämisch.

15. Juli. Collapstemperatur; Puls kaum fühlbar; Delirien; Profuse Durchfälle mit Blutungen; anhaltendes Erbrechen; Incontinentia alvi et urinae; kein Eiweiss. Sublimatintoxication; Kochsalzinfusion von 1200 g.; Hetol für 20 Tage ausgesetzt.

18. Juli. Anstieg der Temperatur bis 40,3; fortgesetzte Durchfälle, die durch nichts zu stillen sind.

20. Juli. Langsame Besserung des Allgemeinbefindens und Abfall der Temperatur; psychisch noch vollkommen verwirrt und nicht zu fixiren.

22. Juli. Verbandwechsel. Wunde gut; Gypsverband.

4. August. Abnahme des Gypsverbandes; Wunde bis auf die beiden Knopflöcher, die stark secerniren, per primam geheilt. Neuer Gypsverband.

1. September. Kollossales Recidiv.

5. October. Operation bis jetzt verweigert; Ablatio femoris.

20. October. Heilung per primam.

15. November. Geheilt entlassen.

Wie Erkundigungen nach 10 Monaten ergeben, besteht völlige Gesundheit und Gebrauchsfähigkeit.

21. Heinrich Pl., Bäckerskind, 13 Jahr alt, wiederholt vom 7. Juni 1898 bis 28. Juli 1899. — Fungus genu.

Vater an Lungenschwindsucht gestorben; sonst keine hereditäre Belastung. Selbst stets gesund; erkrankte vor sechs Jahren im Anschluss an einen Fall aufs Knie; seitdem ärztliche Behandlung.

Status: Blasser Junge; rechtes Knie verdickt; steht in Beugestellung. Unterschenkel nach hinten subluxirt und nach innen rotirt; Starke Atrophie der Musculatur; keine frische Tuberculose; Extension in drei Richtungen nach Schede; Hetoleinspritzungen.

21. Juni. Brisement forcé in Narkose; Gypsverband, der später erneuert wird; zeitweise Entlassung.

10. Januar 1899. Neuaufnahme; florider Fungus; erneute Hetolbehandlung. Jodoformglycerininjectionen jeden zehnten Tag; gefensterter Gypsverband.

16. Februar. Mit Gypsverband entlassen, zu dessen Erneuerung alle zwei Monaten Neuaufnahme erfolgt.

Seit einem Jahr völlige Schmerzlosigkeit, Knie in geringem Grade beweglich; Patient geht ohne Stütze beschwerdefrei und hat sehr an Kraft und Körpergewicht zugenommen.

22. Josef M., Schuhmacher, 40 Jahr alt, vom 24. Januar bis 25. Mai 1899. — Fungus genu.

Keine hereditäre Belastung. Früher stets gesund; seit $1^1/_4$ Jahren Schmerzen im Knie unter Anschwellung desselben. Erguss vor einem Jahr; durch Incision Entleerung reichlichen Eiters; seitdem Fistel.

Status: Hagerer blasser Mann; linke Lungenspitze verdächtig; keine Nachtschweisse. Kniegelenk in geringer Flexionsstellung. Erguss. Beugung bis 90 Grad möglich; paraarticulärer Abscess an der Innenseite des Unterschenkels. An der Aussenseite Fistel, welche nicht auf Knochen

Digitized by Google

führt; Punction des Gelenkes ergiebt seröse Flüssigkeit, die des Abscesses Eiter. Jodoformglycerininjection alle 10 Tage; Hetol.

11. Februar. Gelenkflüssigkeit trüber geworden; Extensionsverband.

22. Februar. Der Abscess communicirt jetzt mit dem Gelenk.

7. März. Resection. Die ganze Kapsel ist fungös entartet; in der Umgebung kleine Abscesse und fistulöse Gänge; Spaltung; kein Knochenherd; Abtragung dünner Knochenscheiben; Jodoform; Naht; Schienenverband. Mikroskopisch: Granulationsgewebe mit Tuberkeln, Verkäsung, Riesenzellen.

11. März. Reactionsloser Verlauf; Gypsverband.

6. April. Wunde per primam geheilt. Knochen ziemlich fest; Gypsverband.

29. April. Grosses Recidiv in der Narbe; weite Spaltung und Exstirpation.

25. Mai. Grosse gut granulirende Wundfläche; kein Recidiv. Gefensterter Gypsverband; auf Wunsch in das Krankenhaus seiner Heimath verlegt.

Nach $^5/_4$ Jahr bestand völlige Heilung des Knies; Allgemeinbefinden vorzüglich, sodass Patient seine Arbeit wie früher versah.

23. Matthias I., Cigarrenmacherskind, 5 Jahr alt; vom 26. Januar bis 8. August 1899. — Fungus genu purulentus.

Tante an Lungenschwindsucht gestorben. Vor drei Jahren Spina ventosa der ersten Phalanx des rechten Zeigefingers, die resecirt wurde. vor zwei Jahren Fall auf das Knie; nach $^1/_4$ Jahr beginnende Schwellung.

Status: Gut genährter blasser Junge; Knie steht in rechtwinkliger Contractur; Subluxation nach hinten; Knie stark geschwollen; Fistel zu beiden Seiten unterhalb des Gelenks; Resection; Kapsel fungös, schwartig verdickt; Knochen intact; zahlreiche tuberculöse Herde in der Umgebung; Tenotomie der Beugesehnen; Tamponade; theilweise Naht, Schienenverband. Intravenöse Hetolinjectionen.

1. April. Starke Secretion aus zwei Fisteln. Wiederholte Ausräumung.

8. August. Eine gering secernirende Fistel; mit gefenstertem Gypsverband entlassen. Keine Gewichtszunahme.

Ein Jahr nach Entlassung war das Kind gesund, sehr gekräftigt und geht mit einer Krücke ohne Beschwerden. Fistel geschlossen; kein Recidiv.

24. Johann K. Spinnmeisterskind, drei Jahr alt, vom 26. April bis 24. Juni 1899. — Fungus genu purulentus.

Mutter an Lungenschwindsucht gestorben. Vor einem Jahr Fall auf das Knie; langsam beginnende Schwellung. Vor sieben Wochen Incision, seitdem Fistel.

Status: Fettes, blass aussehendes Kind. Blepharitis ciliaris; Drüsenschwellungen; Knie steht in starker Flexionscontractur; Unterschenkel nach hinten subluxirt; sehr starke Schwellung, die nur auf Kapselverdickung beruht; an der Aussenseite reichlich secernirende Fistel; Resection nach Langenbeck. Tuberculöser Sequester in der Epiphyse der Tibia. Kapsel völlig fungös; zwei seitliche Knopflöcher; Naht; Schienenverband; Hetol; anfangs sehr starke Secretion.

Digitized by Google

24. Juni. Keine knöcherne Consolidation; gut aussehende oberflächliche Fisteln; gegen Rath mit gefenstertem Gypsverband entlassen.

Nach 5/4 Jahr waren die Wunden noch nicht zugeheilt und secernirten zuweilen stark. Mühsamer Gang mit einer Krücke.

25. Elisabeth L., Tagelöhnerswittwe, 46 Jahr, vom 17. März bis 4. September 1899. — Fungus genu.

Schwester an Schwindsucht gestorben. Selbst im 14. Jahr Typhus; vor sechs Monaten Fall aufs Knie; vor vier Monaten beginnende Schwellung; Salbenbehandlung; Gypsverband.

Status: Ausserordentlich magere blasse Frau mit phthisischem Habitus. Starke Schwellung des Kniegelenks; keine Stellungsanomalie; Bewegungen fast aufgehoben; deutliche Fluctuation; durch Punction Entleerung seröser Flüssigkeit; Gypsverband; Jodoformglycerininjectionen; Hetoleinspritzungen.

5. Mai. Starke Crepitation bei Verschiebung der Knochen; Resection; Knochenherd in der Kniescheibe; Knorpel überall arrodirt; Abscess unter dem Quadriceps; zwei Drains; Naht, Schienenverband.

28. Juni. Geringe Secretion aus den Drainöffnungen; Consolidation noch nicht genügend; Gypsverband.

4. September. Grosses Recidiv; Amputation verweigert; auf dringenden Wunsch entlassen.

Erkundigungen erfolglos.

26. Margarethe St., Ackererstochter, 22 Jahre, vom 22. Mai bis 26. August 1899. — Fungus genu.

Hereditär nicht belastet. Im Anschluss an einen Fall auf das Knie Schmerzen und Beschwerden beim Gehen; zeitweilige Besserung.

Status: Ziemlich kräftiges Mädchen; spindelförmige Anschwellung des Knies; Verdickung der Kapsel; kein Erguss; Bewegungen beschränkt, aber wenig schmerzhaft; Volkmann'sche Schiene; Jodoformglycerin; Hetol.

17. Juni. Gypsverband, in welchem am 20. August Entlassung erfolgt.

6. October. Neuaufnahme. Starker, seröser Erguss; Ausspülung des Gelenks; Injectionen wie früher; Bewegungen beschränkt, aber schmerzfrei; geringe Schwellung; trotz Warnung Entlassung verlangt.

Nach drei Monaten vereiterte das Gelenk und brach auf.

27. Gottfried Kr., Pferdeknecht, 45 Jahr, vom 29. April bis 23. Mai 1899. — Fungus genu.

Hereditär nicht belastet. Selbst früher gesund; im Anschluss an Fall auf das Knie starke Anschwellung, die trotz ärztlicher Behandlung nie ganz zurückging.

Status: Kräftiger, gut genährter Mann; starke Schwellung und Verdickung der Kapsel; geringer Erguss; keine Stellungsanomalie; Bewegungen sehr beschränkt; colossales Reiben; starke Atrophie des Quadriceps; Bier'sche Stauung; Hetolinjectionen; Jodoformglycerin.

23. Mai. Geringe Besserung; Patient verlässt gegen ärztlichen Rath die Klinik.

Digitized by Google

1. August. Vorstellung. Bewegungen frei; Reiben viel geringer, Schmerzen fehlen; mässige Verdickung der Kapsel.

Das Knie soll nach einem Jahr noch geschwollen gewesen sein, doch versieht Patient seit Monaten leichte Arbeit.

28. Lambert St., Ackererskind, 9 Jahr, vom 14. April bis 25. Mai 1899. — Fungus genu.

Hereditär nicht belastet. Seit acht Monaten Schmerzen im Knie, das sich allmählich krümmte; seit drei Wochen Gehen unmöglich.

Status: Schlecht ernährter Junge; Knie zeigt starke Kapselschwellung und steht in rechtwinkliger Contractur; Subluxation nach hinten; Active Bewegung unmöglich, passive in sehr geringen Grenzen ausführbar; Extensionsverband in drei Richtungen; Jodoformglycerininjectionen, Hetoleinspritzungen.

19. Mai. Contractur beseitigt, Gypsverband.

25. Mai. Im Gypsverband entlassen, wurde nicht wiedergebracht.

Nach $^5/_4$ Jahren war das Gelenk in gestreckter Stellung versteift. Oberhalb des Knies hatte sich ein Abscess gebildet, der auf Incision reichlich (einige Liter!) Eiter entleerte und völlig ausheilte. Allgemeinbefinden gut.

29. Elisabeth E., Fabrikarbeiterswittwe, 56 Jahr, vom 7. April bis 14. September 1899. — Fungus genu.

Ohne hereditäre Belastung. Selbst stets gesund; vor drei Jahren Beginn von Schmerzen und Schwellung im Knie, das vor einem halben Jahre aufbrach.

Status: Gut genährte Frau; starke Schwellung des Kniegelenkes; erhebliche Verdickung der Kapsel; Erguss; Fistel an der Aussenseite des Lig. patellae; Temperatur 38,7 Grad, fällt in fünf Tagen zur Norm. Resection; Knochenherd in der Tibia und Kniescheibe; Anfrischung der Knochenenden, Naht, zwei seitliche Knopflöcher, Schienenverband.

19. Juli. Aus den Knopflöchern noch reichliche Secretion; keine Consolidation der Knochen; Resection; neue Anfrischung der Knochen.

14. September. Knochen consolidirt, kleine, wenig secernirende Fistel an der Innenseite; mit gefenstertem Gypsverband auf Wunsch entlassen. Erkundigungen erfolglos.

30. Anna O., Ackererstochter, 19 Jahr, vom 22. Juni bis 15. October 1899. — Fungus genu.

Mutter an Lungenschwindsucht gestorben. Selbst früher gesund; seit einem Jahr allmählicher Beginn von Schmerzen und Schwellung im Knie.

Status: Mageres, hektisch aussehendes Mädchen. Kniegelenk geschwollen; Kapselverdickung; kein Erguss; mässige Beugestellung mit Subluxation nach hinten und Aussenrotation; Empfindlichkeit auf Druck und bei den sehr beschränkten Bewegungen gering; Extensionsverband; wöchentliche Jodoformglycerininjectionen, auf welche anfänglich stets Temperatursteigerung folgt; Hetoleinspritzungen.

24. Juli. Subluxation ausgeglichen; bei Punction Entleerung trübseröser Flüssigkeit; gefensterter Gypsverband.

18. August. Schwellung hat bedeutend abgenommen.

Digitized by Google

15. October. Sämmtliche Erscheinungen erheblich zurückgegangen; Beweglichkeit sehr gering; wird mit Gypsverband und hoher Sohle am gesunden Fuss entlassen. Stellt sich alle sechs Wochen zur Injection vor; Befund wenig verändert; geht noch mit Gypsverband; Allgemeinbefinden gut.

31. Friedrich K., Winzerskind, 11 Jahre, vom 9. Mai bis 16. August 1889. — Fungus genus purulentus.

Vater an Lungenschwindsucht gestorben. Selbst vor zwei Jahren an Hüftgelenksentzündung erkrankt; vor acht Wochen im Anschluss an einen Fall Schmerzen und Anschwellung im Knie, das vor vierzehn Tagen aufbrach.

Status: Kräftiger Junge in gutem Ernährungszustande, Knie ungefähr rechtwinklig gebeugt und spindelförmig verdickt. Unterschenkel nach hinten subluxirt. Zu beiden Seiten der Kniescheibe reichlich secernirende Fistel; passive Bewegungen in geringem Grade möglich, doch sehr schmerzhaft; Resection mit Langenbeck'schem Schnitt; Knochenherd in der Kniescheibe, welche entfernt wird; Contraincisionen beiderseits hinten; Naht; Hetokrosol; Schienenverband; Hetol.

20. Mai. Erster Verbandwechsel; Wunde bis auf Contraincisionen, die mässig secerniren, glatt geheilt, gefensterter Gypsverband.

5. Juli. Patient hat sich sehr gut erholt und gekräftigt.

16. August. Wunden geschlossen; Knochen consolidirt; kein Recidiv; Patient wird entlassen, um sich nach sechs Wochen wieder vorzustellen, bleibt jedoch aus.

Erkundigungen ergeben, dass das Knie nach sechs Wochen und dann wiederholt aufbrach; Gehen fünf Monate ohne Stütze möglich, jetzt nur mit zwei Stöcken; nach einem Jahr bestanden noch zwei Fisteln.

32. Therese Schl., Ackererskind, 4 Jahr, wiederholt vom 1. September 1898 bis 26. Februar 1900. — Fungus genu.

Beide Eltern an Lungenschwindsucht gestorben. Vor sechs Monaten Fall auf das Knie; Krankenhausbehandlung.

Status: Gesund aussehendes, gut genährtes Kind; spindelförmige Auftreibung des Knies; starke Verdickung der Kapsel; kein Erguss; Flexionsstellung von 140 Grad; Unterschenkel nach hinten subluxirt; geringe Beweglichkeit; Streckverband in drei Richtungen; Jodoformglycerin.

5. December. Wegen ausserordentlicher Hartnäckigkeit der Contractur Brisement in Narkose; Gypsverband.

23. Januar. Sehr starke Neigung zur Contracturbildung; wiederholte Gypsverbände.

11. März. Beginn der Hetolbehandlung; Kind geht mit Gypsverband ohne Schmerzen.

2. Juni. Schwellung der Kapsel lässt nach; Knie steht in guter Stellung.

28. Juli. Kind sieht gut und blühend aus. Gypsverband; Entlassung.

28. October. Neuaufnahme. Gute Stellung; Gypsverband; Zweite Hoteleur.

Digitized by Google

Erkundigungen nach 1/2 Jahr ergeben, dass es dem Kinde ausgezeichnet geht, dass es an Gewicht sehr zugenommen hat, ohne Beschwerden und Schmerzen geht und die Schule besucht.

33. Karl H., Ackerer, 30 Jahre, vom 5. Juni 1898 bis 18. Juli 1900. — Fungus genu purulentus, Fungus der Sehnenscheiden der Hand, Fungus des Handgelenkes.

Bruder an tuberculöser Rippenfellentzündung gestorben. Selbst stets gesund; vor drei Wochen Quetschung des rechten Handgelenks.

Status: Kräftig gebauter Mann in gutem Ernährungszustande. Fluctuirende Schwellung über den Beugesehnen der rechten Hand; Haut nicht geröthet; Bewegungen im Handgelenk frei; Exstirpation der erkrankten Sehnenscheiden; feuchter Blutschorf; Schienenverband.

20. Juni. Wunde per primam geheilt; Entlassung.

30. December. Neuaufnahme. Recidiv des Sehnenscheidenfungus; Exstirpation der fungösen Massen. Linkes Knie stark geschwollen; Kapsel verdickt; keine Stellungsanomalie; kein Erguss; Bewegungen etwas beschränkt; Volkmann'sche Schiene; Bier'sche Stauung; Jodoformglycerin.

27. Januar 1899. Beginn der Hetolbehandlung.

25. April. Verschlimmerung; deutlicher Erguss; auf Punction trübe, bräunliche Flüssigkeit.

1. Mai. Kniegelenk enorm geschwollen; Erguss mehr eiterig.

7. September. Trotz zweimaliger Hetolcur und 26 Jodoformglycerininjectionen stetige Verschlimmerung; Resection; multiple Abscesse in der Streckmusculatur; Kapsel colossal verdickt; Knorpel usurirt; kein Knochenherd; Naht ohne Drainage.

1. October. Heilung per primam; Gypsverband.

28. October. Recidiv an der Aussenseite; Resection; später wiederholte Evidements und Gypsverbände.

24. Februar 1900. Allmählich zunehmendes enormes Recidiv des Sehnenscheidenfungus, welcher auch auf das Handgelenk übergeht; Resection desselben.

30. April. Grosses Recidiv, das auch die Extensorensehnen befällt. Vereiterung; Amputation in der Mitte des Unterarms.

20. Mai. Wunde per primam geheilt; Patient kräftigt sich sehr.

18. Juni. Am Unterarm und Knie kein Recidiv; mit Armprothese und erhöhtem Schuh geheilt entlassen; Gewichtszunahme 14 Pfund.

34. Caroline H., Ackererstochter, 18 Jahre, vom 18. Mai 1899 bis 12. April 1900. — Caries der oberen Epiphyse der Tibia.

Vater an Lungenschwindsucht gestorben. Selbst von Kindheit an Drüsen, die wiederholt aufbrachen. Seit dem zwölften Jahr Erblindung; rechts Staaroperation, links wegen Erfolglosigkeit nicht ausgeführt; seit drei Monaten Schwellung unter dem linken Knie; vor vier Wochen Incision; seitdem Fistel.

Status: Gesund aussehendes, recht gut genährtes Mädchen. Drüsennarben am Halse; zu beiden Seiten der Tuberositas tibiae Fisteln, die auf rauhen Knochen führen; Kniegelenk geschwollen; Punction ergiebt seröse, Fibrinflocken enthaltende Flüssigkeit; Spaltung der Fisteln;

Digitized by Google

grosser tuberculöser Sequester in der oberen Epiphyse; Evidement; das Kniegelenk wird nicht eröffnet; Tamponade; Situationsnaht; Ruhigstellung auf Volkmann'scher Schiene; Hetol.

30. Juli. Kniegelenk geheilt; Knochenhöhle fast ganz ausgefüllt.

2. September. Ausschabung; Entfernung einiger necrotischer Knochenstückchen.

2. December. Da Fistel sich nicht schliesst, abermalige Ausräumung der Knochenhöhle, welche durch Abmeisselung der Ränder in eine flache Mulde verwandelt wird.

6. Januar. Mundhöhle bis in das Hauptniveau ausgefüllt; Transplantation.

12. April. Wunde geschlossen; Mädchen sieht gesund und blühend aus; Knie völlig frei; geheilt entlassen.

Erkundigungen erfolglos.

35. Wilhelm G., Tagelöhner, 38 Jahre, vom 26. Mai bis 21. August 1899. — Fungus pedis. Lungenspitzencatarrh.

Hereditär keine Belastung. 1898/99 Caries der rechten Mittelzehe; Exarticulation; wird aus dem Gefängniss vorgeführt.

Status: Schwächlich aussehender, abgemagerter Mann; hektische Röthe; rechte Lungenspitze erkrankt; keine Caverne; Schwellung des ganzen Mittelfusses; livide Verfärbung der Haut; mehrere Fisteln in der Fusssohle und auf dem Rücken. Fluctuation über dem Würfelbein; Temperatur bis 39,3 Grad; fällt nach drei Tagen ab; Amputation nach Pirogoff; vollständige Zerstörung der Fusswurzelknochen; Naht; Hetol.

27. Juni. Per primam geheilt; Gypsverband.

21. August. Mit Prothese entlassen; Gewichtszunahme 9 Pfund; Lungenbefund unverändert; Gang sehr gut; nach einem Jahr Stumpf vorzüglich.

36. Therese G., 23 Jahr, Schreinersfrau, vom 19. Juni bis 29. November 1899. — Caries calcanei, Lungenschwindsucht.

Vater an Lungenschwindsucht gestorben; selbst mit acht Jahren an Caries calcanei erkrankt und operirt; in der letzten Zeit magerte sie stark ab, hustete, hatte Nachtschweisse u. s. w. Vor vier Monaten traten beim Gehen Schmerzen in der Ferse auf, die zunahmen.

Status: Mässig genährte Frau mit phthisischem Habitus und hektischer Röthe über den Jochbeinen; Schwellung der Ferse; unterhalb des äusseren Knöchels Fistel, die auf Knochen und ins Gelenk führt; Active Beweglichkeit sehr beschränkt, passive schmerzhaft; abendliche Temperatursteigerungen bis 39 Grad; rechtsseitiger Spitzencatarrh; unregelmässiges Fieber; Bacillen im Auswurf.

22. Juni. Blosslegung des Calcaneus; Entfernung eines Knochenherdes, welcher in den Sinus tarsi und das Talo-Calcaneus-Gelenk durchgebrochen war; Exstirpation der erkrankten Partien; innerlich Thiocoll; Hetoleinspritzungen.

9. September. Linke Lungenspitze angegriffen; Temperatur durch Hetol nicht beeinflusst.

5. October. Revision der Wundhöhle; Resection des Os naviculare u. cuboideum.

Digitized by Google

16. October. Zweite Hetolcur; Fieber hektisch.

11. November. Wundhöhle hat reichlich secernirt; sieht gut aus; Transplantation, die anheilt.

29. November. Auf Wunsch mit Gypsverband entlassen; in beiden Lungenspitzen Cavernen. Im Anfang der Behandlung Gewichtszunahme 2 Pfund, später unter Nachlassen des Appetits Abmagerung.

Patientin ist ein Monat nach der Entlassung aus der Klinik an Phthise gestorben.

37. Maria Br., Ackererskind, 7 Jahr, vom 12. März bis 7. September 1899. — Fungus pedis.

Beide Eltern an Lungenschwindsucht gestorben; selbst früher gesund; seit vier Monaten im Anschluss an eine Distorsion Schmerzen und Schwellung im Fussgelenk.

Status: Gut genährter, gesund aussehender Junge; starke Schwellung zu beiden Seiten des Fussgelenks; Fluctuation; active Beweglichkeit aufgehoben, passive beschränkt und schmerzhaft.

16. März. Resection mit innerem und äusserem Längsschnitt; Herd im Talus, Entfernung; Exstirpation sämmtlicher fungöser Massen; Anfrischung der unteren Tibia und oberen Calcaneus-Fläche; Naht, Schienenverband; Hetolinjectionen.

15. Mai. Temperatur stets um 38 Grad; Allgemeinbefinden gut.

15. Juli. Wegen starker Secretion Resection; Tamponade.

5. September 1899. Völlige Ausheilung; mit Gypsverband entlassen.

Auf Erkundigungen nach elf Monaten: ohne Recidiv; Gehen und Laufen ohne Beschwerden; Heilung.

38. Wilhelmine M., Fabrikarbeitersfrau, 24 Jahre, vom 5. September bis 15. November 1899. — Fungus pedis.

Keine hereditäre Belastung; vor neun Monaten Distorsion des Fusses; vor fünf Monaten zunehmende Schmerzen und Anschwellung; Gypsverband während zwölf Wochen.

Status: Gut genährte, mässig kräftige Frau; Schwellung unterhalb des inneren Knöchels; keine Fluctuation; Bewegungen fast aufgehoben; Jodoformglycerininjectionen; Gypsverband; Hetolbehandlung.

3. October. Resection mit Lauenstein'schem Schnitt; Exstirpation des Talus und Os scaphoideum; in letzterem ein Knochenherd; feuchter Blutschorf; Schienenverband.

2. November. Primär geheilt; gute Beweglichkeit.

14. November. Mit Gypsverband entlassen; Gewichtszunahme 8 Pfund. Erkundigungen erfolglos.

39. Heinrich B., Fabrikarbeiter, 22 Jahre, vom 16. September 1898 bis 14. Juli 1899. — Fungus pedis; Fungus manus; Spina ventosa digiti III.

Keine hereditäre Belastung; selbst als vierjähriges Kind Pleuritis. Vor sechs Jahren Spina ventosa am dritten Finger, die nie zuheilte; vor zwei Jahren beginnende Schwellung des Handrückens und, im Anschluss an eine Distorsion, des Fusses.

Status: Kräftig gebauter, magerer, blasser Mann; am dritten Finger

Digitized by Google

Fistel, welcher auf die Grundphalanx führt; auf dem Rücken des Handgelenks verschiedene Fisteln; starke Schwellung des Mittelfusses; hinter dem inneren Knöchel Fistel; in der Tiefe rauher Talus; Amputation des Fusses nach Pirogoff; Jodoformglycerininjection in das Handgelenk.

29. September. Pirogoff per primam geheilt; Exstirpation der Sehnenscheiden sämmtlicher Strecksehnen über dem Handgelenk; Exarticulation des dritten Fingers.

24. November. Recidiv am Fuss; Exstirpation; Recidiv der Sehnenscheiden, Gelenkkapsel theilweise fungös, Exstirpation; Resection; wiederholte Evidements am Handgelenk.

4. Februar. Beginn der Hetolbehandlung.

18. Mai. Grosses Recidiv am Fuss, Amputation des Unterschenkels.

14. Juli. Sämmtliche Wunden geheilt; Entlassung mit Prothese; Gewichtszunahme trotz Amputation 6 Pfund.

Auf Erkundigungen nach einem Jahr: Zustand der Narben gut; arbeitet seit zehn Monaten in gewohnter Weise.

40. Valentin R., Schmied, 65 Jahre, vom 8. April bis 20. Juni 1899. — Fungus pedis.

Keine hereditäre Belastung; keine früheren Krankheiten; vor neun Monaten flog ein Eisenstück auf den Fussrücken, ohne Beschwerden zu verursachen; nach drei Monaten Anschwellung des Fusses, der nach weiteren vier Monaten aufbrach; dann Arbeitseinstellung.

Status: Sehr gealterter, doch ziemlich gut ernährter Mann; sehr starke Schwellung des Mittelfusses; überall fluctuirend; Bewegungen im Fuss- und Lisfranc'schen Gelenk schmerzhaft. An der Aussenseite des Gelenks thalergrosses Geschwür und Fistel, die nicht auf Knochen, jedoch ins Gelenk führt und stark secernirt.

11. April. Amputation nach Pirogoff. Ein Abscess geht weit an der Vorderfläche der Tibia hinauf; Spaltung; Ausschneidung; Naht; fixirender Verband.

19. Juni. Narbe fest; kein Recidiv; wird mit Prothese entlassen. Gewichtszunahme trotz Amputation drei Pfund; Allgemeinbefinden vorzüglich; Erkundigungen erfolglos.

41. Gustav B., Friseur, 23 Jahre alt, vom 23. Mai bis 13. December 1899. — Fungus tarsi. Phthisis pulmonum.

Grossvater an Lungenschwindsucht gestorben. Seit fünf Monaten Schmerzen und Schwellung im Fussgelenk.

Status: Schmächtiger Habitus; schlechter Ernährungsstand. Beiderseitiger Spitzenkatarrh; Temperatur Abends bis 38,3; Schwellung und Rötung um den äusseren Knöchel; Fluctuation; Bewegungen sehr gering. Wiederholte Punctionen und Jodoformglycerininjectionen; Bier'sche Stauung. Hetolbehandlung.

7. Mai. Abnehmbarer Gypsverband. Temperatur abgefallen.

13. Juli. Da Gelenk sich jetzt stets sehr schnell wieder füllt, Resection nach Lauenstein; nur die Kapsel erkrankt; Gelenkknorpel arrodirt. Entfernung des Talus; Hetokresol; Naht; Schienenverband; Allgemeinbefinden sehr gut, Gewichtszunahme 14 Pfd. Später wiederholte Evidements.

Digitized by Google

8. November. Grosses Recidiv an der Hinterseite; da das Allgemeinbefinden abfällt, Amputation nach Pirogoff.

13. December. Reactionsloser Verlauf. Mit Gypsverband entlassen, nachdem er trotz Amputation noch weitere 10 Pfd. zugenommen.

Auf Erkundigungen nach drei Monaten; Stumpf wiederholt aufgebrochen.

42. Johann St., 26 Jahre alt, vom 8. März bis 6. Juni 1899. — Fungus tarsi.

Keine hereditäre Belastung; stets gesund. Patient verstauchte sich vor 1½ Jahren den Fuss; nach 10wöchentlicher Behandlung Arbeitsaufnahme; die Schmerzen blieben, der Fuss schwoll wieder an, erst vor vier Wochen Unfähigkeit zu arbeiten.

Status: Sehr kräftiger, gesund aussehender Mann. Fussgelenk geschwollen; an beiden Seiten deutliche Fuctuation; Bewegungen sehr behindert; Bier'sche Stauung; Hetolbehandlung.

15. März. Resection des Talus. Gelenkkapseln um denselben völlig fungös; Durchbruch innen und aussen unter die Haut. Exstirpation; Auffrischung der vorderen Calcaneus- und hinteren Os cuboideum- und naviculare-Fläche; Jodoform; feuchter Blutschorf. Naht. Schienenverband.

29. März. Wunde per primam geheilt; Gypsverband.

6. Juni. Kein Recidiv; Fuss steht in Mittelstellung; leichte Beuge- und Streckbewegungen möglich; Gang noch unbeholfen. Mit Schienenstiefel geheilt entlassen. Allgemeinbefinden sehr gut. Gewichtszunahme 8 Pfund.

Auf Erkundigung: Geringe Beweglichkeit; Beschwerden beim Gehen auf unebener Strasse; voll arbeitsfähig.

43. Gertrud Sch., Fabrikarbeitersfrau, 42 Jahre alt, vom 13. Februar bis 12. März 1899. — Fungus metatarsi.

Hereditär nicht belastet; seit 10 Wochen Schwellung des Fusses; Unvermögen zu gehen.

Status: Kräftige, sehr gut genährte Frau. Anschwellung des Fussrückens in der Gegend des Mittelfusses; Os naviculare und cuneiforme druckempfindlich; starke Infiltration; keine Fluctuation; Bewegungen im Fussgelenk frei, in den Mittelfussgelenken kaum ausführbar und schmerzhaft. Bier'sche Stauung; Jodoformglycerininjection; Hetol; Ruhigstellung auf Schienen.

12. März. Bedeutende Abnahme der Schwellung und Schmerzhaftigkeit nach wiederholten Jodoforminjectionen. Patient wird auf dringenden Wunsch gegen ärztlichen Rath entlassen.

Nach Erkundigungen: Am 4. November Krankenhaus. Operation wegen Caries des Os scaphoideum. Heilung per primam.

44. Johann H., Tagelöhnerskind, 8 Jahre alt, vom 26. April bis 28. Mai 1899. — Caries metatarsi.

Onkel an Lungenschwindsucht gestorben; selbst 1894 wegen Caries metatarsi V. operirt.

Status: Gesund aussehender kräftiger Junge; Fistel an der Aussenseite des Fusses, die auf rauhen Knochen führt; Resection des noch

Digitized by Google

vorhandenen centralen Hälfte des 5. Metakarpus; feuchter Blutschorf; Hetolkresol; Naht.

28. Mai. Wunde per primam geheilt. Entlassung.

Nach $^5/_4$ Jahr Vorstellung: kein Recidiv; absolut beschwerdefrei.

45. Gottfried R., Ackerer, 63 Jahre alt, vom 27. December 1898 bis 23. Januar 1899 und vom 23. März bis 7. Juni 1899. — Tuberculosis articulationis metatarso-phalangealis I.

Keine hereditäre Belastung; seit zwei Jahren langsam entstehende Schwellung und Schmerzhaftigkeit der grossen Zehe, die vor einem halben Jahre aufbrach.

Status: Kräftig genährter Mann; auf dem Rücken mehrere Fisteln, die auf rauhen Knochen und ins Gelenk führen. Resection beider Zehengelenke; Hetolkresol; feuchter Blutschorf; Naht; Hetolbehandlung.

23. Januar. Wunde bis auf kleine granulirende Stelle geschlossen; Entlassung.

21. März. Neuaufnahme; Recidiv in der Narbe; das Metatarsophalangealgelenk von tuberculösen Granulationen völlig ausgefüllt; auch ein Herd zwischen dem ersten und zweiten Metatarsalknochen, 1. Zehe exarticulirt; 2. Hetolcur.

20. Mai. In der Narbe kleines Recidiv; Excision; Allgemeinbefinden vorzüglich.

6. Mai. Mit kleiner granulirender Wunde entlassen.

Nach einem Jahr war der Zustand des Fusses ein vollkommen befriedigender, sodass seit Monaten völlige Arbeitsfähigkeit besteht.

46. Wilhelm S., Seidenweber, 20 Jahr alt, vom 24. Mai 1898 bis 26. August 1899. — Fungus der Schulter und des Hüftgelenkes.

Hereditär nicht belastet. Seit einem halben Jahre Schmerzen und zunehmende Steifigkeit im Schultergelenk.

Status: Mässig kräftiger, schlecht genährter Mann. Am vorderen und hinteren Rande des Deltoides Abscesse; Haut über denselben geröthet; grosse Druckempfindlichkeit; Muskeln stark atrophisch. Bewegungen sehr gering; Spaltung des Abscesses; Gelenk und Knochen nicht nachweisbar erkrankt; Evidement; Tamponade.

15. Juli. Wiederholte Auskratzungen; Allgemeinbefinden mässig.

26. September. Resection; kein Knochenherd; mehrere Herde zwischen der Musculatur; Tamponade.

10. Februar. Resection; Tamponade; an der Vorderseite des Hüftgelenks hat sich Abscess gebildet; Spaltung; Beginn der Hetolbehandlung.

15. März. Resection des Hüftgelenks nach Langenbeck; nur Kapselerkrankung, kein Knochenherd; Hetolkresol; Tamponade.

26. Mai. Wunden des Schultergelenks geschlossen; Hüftgelenk secernirt stark; Revision der Wunde.

26. August. Nachdem vor einem Monat Amyloid aufgetreten, erfolgt unter zunehmendem Kräfteverfall der Exitus letalis; Section nicht gestattet.

47. Hubert O., Ackererssohn, 22 Jahr alt, vom 12. Juni bis 13. December 1899. — Fungus cubiti. Phthisis pulmonum incipiens.

Onkel an Phthise gestorben. Vor zwei Monaten Schmerzen im Ellenbogengelenk; Schwellung; Bewegungsverhinderung.

Digitized by Google

Status: Krankhaft aussehender Mann; hektische Röthe über den Jochbeinen; Spitzenkatarrh beiderseits; Ellenbogengelenk spindelförmig verdickt; livide Verfärbung; Fluctuation neben der Tricepssehne; Resection nach Hueter; Kapsel und Gelenkknorpel völlig vereitert; kein Knochenherd; Tamponade; Schienenverband; Hetolbehandlung.

29. Juni. Secundärnaht, die mit Fistelbildung heilt; wiederholtes Evidement.

6. November. Erysipel.

13. December. Fistel fast geschlossen; seitliche Beweglichkeit; auf Wunsch entlassen; Gewichtszunahme 9 Pfund.

Auf Erkundigung nach neun Monaten: Fisteln secerniren noch sehr gering; sonst Zustand unverändert.

48. Jacob S., Schuhmacherskind, fünf Jahr alt, vom 20. Februar bis 16. April 1899. — Fungus manus.

Zwei Schwestern an Lungenschwindsucht gestorben; seit einem Jahr Schwellung des Handgelenks.

Status: Schwächliches Kind; starke Schwellung des Handgelenks. Fluctuation auf der dorsalen und volaren Seite; bei Bewegung Crepitation; Resection; Fungus der Gelenkkapsel, der sich auf die volaren Sehnenscheiden fortsetzt. Entfernung der centralen Reihe der Handwurzelknochen und erkrankten Sehnenscheiden; Jodoform; Naht; feuchter Blutschorf; Schienenverband.

16. April. Wunde per primam geheilt; mit Gypsverband entlassen.

Erkundigungen nach $^5/_4$ Jahr ergeben, dass die Wunde dreimal wieder aufgebrochen, jetzt aber geschlossen ist; Handgelenk steif; Beweglichkeit der Finger gut; Allgemeinzustand befriedigend.

49. Simon V., Maurer, 54 Jahre alt, vom 14. Mai bis 28. Juli 1899. — Fungus manus.

Hereditär nicht belastet; an eine Verletzung des Gelenks schloss sich langsam zunehmende Schwellung und Eiterung, die zu mehreren Operationen führte, an.

Status: Kräftiger Mann; starke Schwellung des Gelenks und Handrückens; livide Verfärbung der Haut; Erguss; Handwurzelknochen rauh; Bewegungen behindert; Fisteln an der ulnaren und radialen Seite; bei Injection von Jodoformglycerin fliesst die Flüssigkeit völlig aus. Ruhigstellung; Hetolinjectionen.

28. Juli. Ganz ausgezeichneter Erfolg; Handgelenk noch etwas verdickt; Fisteln geschlossen; active Bewegungen gering, passive umfangreicher und schmerzfrei; vorläufig entlassen.

Nach $^5/_4$ Jahr war der Zustand der Hand unverändert gut, ein Recidiv nicht aufgetreten.

50. Anna Schr., 14 Jahre alt, Tagelöhnerskind, vom 9. Mai bis 6. August 1899. — Caries des metacarpus III., des linken Jochbeins und rechten aufsteigenden Unterkieferastes.

Erblich nicht belastet. Vor einem Jahr Empyem; Rippenresection; langsame Anschwellung des Handrückens und der linken Oberkiefergegend; Fistelbildung über der rechten Unterkieferhälfte.

Status: Schwächlich aussehendes, aber genügend genährtes Mädchen.

Digitized by Google

Auf dem linken Handrücken starke Schwellung mit deutlicher Fluctuation. Hand- und Fingergelenke beweglich; ganze linke Gesichtshälfte vom Jochbein bis zum Unterkieferwinkel prall gespannt. Keine deutliche Abgrenzung; in der Tiefe Fluctuation. Am rechten Unterkieferwinkel mässig secernirende Fistel, die auf rauhen Knochen führt. Hetolbehandlung.

13. Mai. Spaltung des Abscesses auf dem Handrücken; Entfernung der fast völlig zerstörten distalen Hälfte des dritten Metacarpus; Hetolkresol; Tamponade; Situationsnaht; Eröffnung der Fistel am rechten Unterkieferwinkel; Evidement eines käsigen Knochenherdes; Spaltung der Schwellung der linken Wange: Herd im Jochbein; Tamponade; Situationsnaht.

30. Mai. Allgemeinbefinden gut; reichliche Secretion der Wunden im Gesicht; Evidement in Narkose.

30. Juni. Wunde am rechten Unterkiefer zugeheilt.

5. Juli. Evidement der Jochbeinhöhle.

6. August. Wunde auf dem Handrücken ist vernarbt; über dem Jochbein besteht noch mässig secernirende Fistel, die nicht auf rauhen Knochen führt; Allgemeinbefinden gut. Entlassung.

Erkundigungen erfolglos.

51. Adele M., Dienstmagd, 20 Jahre alt, vom 14. August 1898 bis 2. Februar 1900. — Spondylitis dorsalis.

Keine hereditäre Belastung. Selbst dreimal wegen Haldrüsen operirt. Seit einem Jahr Schmerzen im Rücken beim Bücken. Seit 11 Wochen Verschlimmerung.

Status: Blasses, schlecht genährtes Mädchen; 12. Brust- und 1., 2., 3. Lendenwirbel prominiren und auf Druck sehr schmerzhaft; normale Kyphose der Brustwirbelsäule fast aufgehoben; Bewegungen in der Wirbelsäule beschränkt, nach hinten gar nicht ausführbar; erkrankte Wirbel ändern ihre Stellung zu einander bei Bewegungen nicht; festes Gypskorsett mit Schede'scher Kopfstütze.

1. Februar 1899. Erneuerung des Corsetts; Beginn der Hetolbehandlung.

2. Juni. Der Gibbus hat sich fast ausgeglichen; keine Druckempfindlichkeit der Dornfortsätze; noch grosse Schwäche in der Rückenmusculatur; Gypscorsett mit Kopfstütze.

2. Februar 1900. Mädchen hat sich ausserordentlich erholt; Gewichtszunahme 14 Pfund. Keine Beschwerden von Seiten der Wirbelsäule; Bewegungen noch etwas beschränkt, geheilt entlassen.

Erkundigungen erfolglos.

52. Jacob Th., Fabrikarbeiter, 35 Jahre alt, vom 7. October 1898 bis 4. Mai 1899. — Spondylitis des 5. Brust- und 2. 3. 4. Lendenwirbels. Phthisis pulmonum.

Vor 3 Monaten Geschwulstbildung in der Lendengegend; vor 4 Wochen Incision. Seitdem Fistel.

Status: Sehr schwächlicher und heruntergekommener Mann; Spitzenkatarrh beiderseits; rechts neben dem 3. Lendenwirbel Fistelöffnung, die reichlich secernirt; kein Gibbus; Temperatur Abends bis 38,9°; Spaltung der Fistel bis zum 5. Brustwirbel, dessen Bogen cariös ist. Resection des Bogens, Tamponade, Situationsnähte, Thiocoll.

Digitized by Google

3. November. Appetit schlecht; hektisches Fieber.

10. December. In Höhe des 2. Lendenwirbels Abscess unter der tiefen Rückenmusculatur. Incision. Sonde führt bis zum 5. Brustwirbel; Spaltung der ganzen Musculatur; grosser Blutverlust; Pat. erholt sich gut; schwächer werdende Secretion.

12. Februar. Beginn der Hetolbehandlung; ganz ausserordentliche Zunahme der Secretion, welche die Kräfte sehr zum Sinken bringt; allmählicher Abfall des Fiebers.

3. Mai. Exitus letalis; Sectionsergebniss: Caries des 5. Brust-, 2., 3. und 4. Lendenwirbels, Degeneration des Nierenepithels; Fettleber.

53. Gertha B., Kaufmannskind, 5 Jahre. Wiederholt vom 13. Februar bis 26. Juli 1899. — Spondylitis dorsalis.

Keine hereditäre Belastung. Seit einem halben Jahre zunehmende Einsenkung der Wirbelsäule.

Status: Kräftiges, gesund aussehendes Kind; leichter, jedoch deutlicher Gibbus der unteren Brustwirbelsäule, welcher sich im Hängen gar nicht ausgleicht. Starke Druckempfindlichkeit der Dornfortsätze; Anlegung eines Gypscorsetts mit Kopfstütze; dreimonatliche Hetolkur.

20. Mai. Gibbus ziemlich ausgeglichen. Allgemeinbefinden gut. Gewichtszunahme 2 Pfund. Kind wird mit festem Corsett und Kopfstütze entlassen.

28. Juli. Erneuerung des Corsetts; Allgemeinbefinden gehoben; local wenig verändert. Entlassung.

Erkundigungen nach einem Jahr ergeben, dass der körperliche Zustand im Allgemeinen ein guter ist; das Kind trägt noch ein Aluminiumcorsett; eine weitere Einsenkung der Wirbelsäule hat nicht stattgefunden. Gehen gut.

54. Heinrich O., Tagelöhner, 35 Jahr, wiederholt vom 15. April 1898 bis 16. April 1899. — Caries des 12. Brust-, 1. und 2. Lendenwirbels. Caries der 4. linken Rippe.

Mutter an Schwindsucht gestorben. Selbst früher stets gesund.

Vor 5 Monaten erkrankte er allmählich und wurde 3 Monate in einem Krankenhaus behandelt. Abgang von Blut und Eiter durch den Stuhl.

Status: Schwächlicher Mann in schlechtem Ernährungszustand. Habitus phthisicus; 12. Brust-, 1. und 2. Lendenwirbel auf Druck sehr schmerzhaft. Kein Gibbus. Beweglichkeit leidlich, aber schmerzhaft. bei Speculumuntersuchung (Narkose) sieht man Infiltration des Mastdarms in der Kreuzbeinaushöhlung; Lungen gesund. Gypscorsett. Entlassung.

14. November. Neues Gypscorsett.

1. Januar 1899. Caries der 4. Rippe; Resection; Beginn der Hetolbehandlung.

4. Februar. Resectionswunde glatt geheilt. Appetit vorzüglich. Allgemeinbefinden bessert sich.

30. März. Abscess neben dem 3. bis 8. Brustwirbel, deren Dornfortsätze druckempfindlich sind; wiederholte Punctionen und Jodoformglycerininjectionen.

Digitized by Google

16. April. Auf Wunsch mit Gypscorsett entlassen. Keine Beeinflussung durch Hetol.

Auf Erkundigungen: nach Aufbruch des Abscesses am 18. März 1900 an Entkräftigung gestorben.

55. Severin K., Arbeitersohn, 10 Jahr, vom 8. Obtober 1898 bis 6. September 1899. — Spondylitis dorsalis. Caries costae; Caries ossis zygomatici.

Onkel und Schwester an Lungenschwindsucht gestorben; selbst früher gesund. Pat. bemerkte vor 11 Monaten beim Heben einer Last Schmerzen im Rücken; nach 5 Monaten Verkrümmung der Wirbelsäule; Gypscorsett; vor 5 Wochen Anschwellung neben der Lendenwirbelsäule.

Status. Elender, schlecht genährter Junge; Gibbus des 12. Brustwirbels; Kyphoscoliose nach links; neben der Lendenwirbelsäule faustgrosser fluctuirender Tumor; Haut über demselben prall gespannt und gerötet; Extension mit Glisson'scher Schlinge; wiederholte Punctionen und Jodoformglycerininjectionen in den Senkungsabscess.

27. Januar 1899. Allgemeinbefinden etwas gehoben. Abscess füllt sich langsamer; Beginn der Hetolbehandlung.

4. April. Punctionsöffnung hat sich seit 10 Tagen nicht geschlossen; Sonde stösst auf rauhen Knochen; Spaltung der Fistel; Resection der 11., einen cariösen Herd enthaltenden, und der 12. Rippe.

20. Mai. Resectionswunde geheilt; neben dem Auge hat sich eine fluctuirende Geschwulst gebildet; Incision; Knochenherd im Jochbein. Ausmeisselung; Hetolkresol; Tamponade.

9. Juni. Die Granulationen sehen sehr gut aus; Secundärnaht. Wirbelsäule trotz permanenter Extension weiter eingesunken; Lagerung auf Rauchfuss'scher Schwebe; Allgemeinbefinden und Appetit zufriedenstellend.

2. August. Der Gibbus ist stationär geblieben; Anlegung eines Ledercorsetts mit Kopfstütze.

6. September. Wirbelsäule nicht weiter eingesunken. Allgemeinbefinden gut; Gewichtszunahme 9 Pfund. Pat. wird mit dem Ledercorsett, in dem er gut geht, entlassen.

Erkundigungen nach einem Jahr ergeben, dass der Zustand ziemlich unverändert ist; Gibbus nicht vergrössert, Gehen gut; keine weiteren tuberculösen Herde.

56. Willi W., Winzerskind, 4 Jahr, wiederholt vom 23. Juni 1898, noch in Behandlung. — Spondylitis lumbalis, Coxitis.

Mutter an Lungenschwindsucht gestorben; seit einem Jahr Rückgratsverkrümmung; seit acht Wochen Schmerzen in der Hüfte.

Status: Sehr schwächliches, blasses, schlecht genährtes Kind; starker Gibbus der unteren Brust- und oberen Lendenwirbelsäule; Bewegungen fast ganz aufgehoben; Oberschenkel steht in Abduction und Aussenrotation; mässige Infiltration über dem Hüftgelenk; Schmerzhaftigkeit der typischen Druckpunkte. Bewegungen im Hüftgelenk wenig beschränkt, nicht besonders schmerzhaft; permanente Streckung der Wirbelsäule mit Glisson'scher Schlinge; wiederholte Jodoformglycerininjektionen in das Hüftgelenk.

10. October 1898. Gibbus bleibt stationär: mässige Hebung des Allgemeinbefindens.

Digitized by Google

1. Februar 1899. Beginn der Hetolbehandlung,

20. Mai. Appetit gut, sonst keine wesentliche Veränderung.

21. August. Mit Gypsverband vom Knie bis zur Achselhöhle entlassen.

7. September 1899. Neuaufnahme; Buckel nicht verschlimmert; paraarticulärer Abscess vor dem Hüftgelenk. Zweite Hetolbehandlung.

10. Januar 1900. Abscess füllt sich stets rasch wieder an; Allgemeinbefinden lässt nach; Resection des Hüftgelenks; Kapsel fungös erkrankt; kein Knochenherd. Gelenk überhaupt wenig zerstört. Der Abscess ist Senkungsabscess von der Wirbelsäule; Tamponade; Streckverband.

7. März. Wunde bis auf Fistel geschlossen; Allgemeinbefinden erheblich gebessert.

6. August. Nach verschiedenen Evidements Hüftgelenkwunde ohne Recidiv geschlossen. Wirbelsäule unverändert; Allgemeinbefinden zufriedenstellend.

57. Katharine Schn., Tagelöhnerskind, 1½ Jahr, vom 2. Juni 1898 bis 8. November 1899. — Spondylitis dorsalis; Meningitis tuberculosa.

Mutter an Lungenschwindsucht gestorben. Seit 3 Monaten Gibbus.

Status: Elendes, verwahrlostes Kind; Einsenkung der Wirbelsäule in Höhe des 5. bis 9. Brustwirbels; Lorenz'sches Gypsbett.

8. Februar 1899. Beginn der Hetolbehandlung. Gewichtszunahme 2 Pfund.

5. Juni. Kind erholt sich etwas, Gibbus bleibt stationär; Aussetzung der Hetolbehandlung.

5. November. Tod an Meningitis.

58. Louise H., Monteurstochter, 20 Jahre, vom 24. Mai 1899 bis 5. April 1900. — Caries pelvis.

Erblich nicht belastet; selbst früher gesund; seit 2 Jahren Schmerzen und Schwellung neben dem Kreuzbein; vor ½ Jahr Durchbruch; seitdem Fistel.

Status: Kräftiges Mädchen in ziemlich gutem Ernährungszustande. Ueber der rechten Synchondrosis sacroiliaca Fistel mit schlaffen, livide verfärbten Rändern; eine zweite in der Analfalte rechts vom Anus. Spaltung der oberen Fistel, welche zur Christa ossis ilei führt; Entfernung eines cariösen Herdes; Spaltung der zweiten Fistel, welche an derselben Stelle mündet; Drainage; Tamponade; Situirung; Hetol.

20. Juni. Sehr reichliche Secretion unter Temperatursteigerung bis zu 40 Grad.

1. August. Allgemeinbefinden sehr gehoben; Secretion gering; Drains fortgelassen; Hetolkresolstifte.

15. September. Untere Fistel geschlossen.

14. October. Eiterretention unter der alten Fistel. Incision.

28. December. Geringe Secretion beider Fisteln; Allgemeinbefinden gut. Auf Wunsch entlassen.

20. Januar 1900. Neuaufnahme. Starke Schmerzen über der Crista; Incision. Abscess an der Innenseite der Beckenschaufel; Abtragung eines Theiles derselben; Evidement der Granulationen; Tamponade.

10. Februar. Senkungsabscess über dem Poupart'schen Bande; Spal-

Digitized by Google

tung; Evidement an der Innenseite der Schaufel bis zum alten Herd; Tamponade.

5. April. Wunde ausgranulirt und geschlossen; Hüftgelenk frei; Allgemeinbefinden gut; Entlassung.

Nach 5 Monaten kein erneuter Aufbruch, ausserordentliche Kräftigung und Gewichtszunahme. Patientin geht und arbeitet wie früher.

59. Hermann B., Bäckerlehrling, 15 Jahre alt, vom 5. Januar bis 3. September 1899. — Caries pelvis.

Keine hereditäre Belastung.

Seit 7 Jahren wiederholter Aufbruch einer Fistel neben der Spina anterior superior oberhalb des Poupart'schen Bandes.

Status: Gesund aussehender, kräftiger Junge; an bezeichneter Stelle Fistel, welche in der Tiefe auf rauhen Knochen (Becken) führt; Spaltung, Abmeisselung der erkrankten Theile der Darmbeinschaufel; Contraincision hinten; Drain, Hetolinjectionen.

Am 9. März. Wegen reichlicher Secretion Erweiterung der Contraincision und Abtragung kranker Theile der Beckenschaufel.

13. Juli. Wunde secernirt mässig; Allgemeinbefinden ausserordentlich gehoben; zuweilen subnormale Temperaturen.

3. September. Hintere Wunde geschlossen; vordere Fistel secernirt noch im geringen Grade. Allgemeinbefinden sehr gut, entlassen. Erkundigungen erfolglos.

60. Josef P., 52 Jahre alt, Bahnmeister, vom 28. Februar 1899 bis 30. Juni 1900. — Caries des Tuber ischii.

Keine hereditäre Belastung. Selbst stets gesund; im Anschluss an Fall auf das Gesäss Fistelbildung in der rechten Glutäalfalte.

Status: Gesunder, kräftiger Mann; Fistel am Damm und in der Glutäalfalte, die nirgends auf rauhen Knochen führt; tiefe Spaltung; Tamponade.

27. Februar. Wunde gut gereinigt; Secundärnaht.

16. April. Wunde per primam geheilt. Entlassung.

21. August. Neuaufnahme. Fisteln wieder aufgebrochen. Allgemeinbefinden wegen überstandener Influenza mässig; Spaltung der Fisteln.

11. September. Ausgedehnte Weichtheiltuberculose in der Gesäss- und Oberschenkelmusculatur.

18. November. Beginn der Hetolbehandlung.

15. December. Starke Secretion. Fistel führt auf Tuber ischii; Freilegung; Ausmeisselung eines Sequesters.

19. Februar 1900. Evidement der Weichtheilwunden.

19. Mai. Allgemeinbefinden sehr gehoben; Wunde schliesst sich.

13. Juni. Wunde völlig vernarbt; geheilt entlassen.

Nach 3 Monaten Vorstellung; kein Recidiv; vorzügliches Allgemeinbefinden.

61. Regina Br., 53 Jahre alt, vom 8. April bis 24. Juni 1899. — Caries Synchondrosis sacro-iliacae.

Patientin seit 12 Jahren krank; es brachen an Gesäss und Oberschenkel wiederholt Fisteln auf, die zuheilten. Seit 1½ Jahr Oedem beider Beine.

Digitized by Google

Status: Sehr gut genährte Frau; Oedem beider Unterschenkel. Vom Darmbeinkamm bis zur Mitte der Hinterfläche des Oberschenkels reiht sich Narbe an Narbe, Fistel an Fistel. Die Synchondrose ist auf Druck schmerzhaft. Im Urin reichlich Eiweiss. Specifisches Gewicht zwischen 1015 und 1020. Spaltung der Fisteln bis zum oberen Rand des Foramen ischiadicum majus, wo ein Sequester entfernt wird. Tamponade; Hetolkresol; Situationsnaht. Hetolbehandlung.

10. Juni. Wunden gut gereinigt, Granulationen schlaff.

20. Juni. Verfall der Kräfte; Diarrhöen.

24. Juni. Exitus letalis. — Sectionsergebniss: Amyloid der Nieren und Milz; Caries des Kreuzbeines, Emphysem der Lunge.

62. Ida G., Dienstmagd, 20 Jahre alt, vom 3. April bis 2. Juli 1899. — Lymphomata colli.

Keine erbliche Belastung. Selbst früher gesund; seit 2 Jahren Drüsen am Halse.

Status: Kräftiges, gut genährtes Mädchen. Beiderseits längs des Sternocleidomastoideus harte, wenig verschiebliche, theilweise mit der Haut verwachsene, druckempfindliche Drüsenpackete. Rechts eine wenig secernirende Fistel; Spaltung. Evidement der aufgebrochenen Drüse; Hetolbehandlung.

9. Mai. Wunde gut gereinigt; Exstirpation sämmtlicher Drüsen, die sich alle in einem Vorstadium der Verkäsung befinden; rechts Verletzung der Vena jugularis; seitliche Venennaht.

3. Juni. Es haben sich neue Drüsen gebildet; Exstirpatien; Secundärnaht der ersten Operationswunde.

23. Juni. Transplantation des noch bestehenden Hautdefectes.

2. Juli. Transplantation glatt angeheilt; das Mädchen hat sich ausserordentlich gekräftigt und an Gewicht zugenommen. Geheilt entlassen. Erkundigungen erfolglos.

63. Katharina H., Krankenwärterin, 32 Jahre alt, von 2. Mai bis 14. Juli 1899. — Weichtheiltuberculose an der Brust.

Schwester an tuberculoser Bauchfellentzündung gestorben. Selbst mit 15 Jahren an Typhus, mit 19 an Lungenentzündung erkrankt; vor 2 Jahren Anschwellung neben dem Brustbein, welche bald aufbrach, seitdem Fisteln.

Status: Kräftige, gut genährte, gesund aussehende Frau. Neben dem Brustbein rechts oberhalb und unterhalb der Brustdrüse drei mit einander communicirende Fisteln. Schlaffe Granulationen; Spaltung. Exstirpation; nirgends erkrankter Knochen; Hetolkresol; Drainage. Naht.

21. Juni. Aufbruch der völlig geheilten Narbe; schmerzhaftes Drüsenpacket in der Achselhöhle. Spaltung der Fisteln; Ausschneidung zweier tuberculöser Weichtheilherde; Exstirpation der Drüsen; Drainage, Naht.

14. Juli. Wunden geschlossen, geheilt entlassen; Erkundigungen erfolglos.

64. Arthur Sch., Artist, 26 Jahre alt, vom 23. Mai bis 26. Juli 1899. — Tuberculosis testium.

Keine hereditäre Belastung; selbst stets gesund. Vor 10 Monaten Quetschung beider Testes. Vor 5 Monaten langsam zunehmende Schwellung.

Digitized by Google

Status: Schlecht genährter Mann, mit phthisischem Habitus. Linker Hoden stark verdickt, ebenso Nebenhoden. Samenstrang enthält einige Knoten. Hydrocele. Rechter Hoden und Nebenhoden gleichfalls sehr verdickt; Abscessbildung, die dem Durchbruch durch die Haut nahe ist; beide Samenbläschen frei. Links Castration Naht; rechts Castration, Tamponade. Hetolbehandlung.

15. Juni. Links glatte Heilung, rechts langsame Ausfüllung der Mundhöhle.

26. Juli. Beide Wunden verheilt. Ausserordentliche Besserung des Allgemeinbefindens und Ernährungszustandes. Entlassung. Erkundigungen erfolglos.

65. Wilhelm S., Ackerer, 50 Jahre alt, vom 23. April bis 7. Juli 1899. — Tuberculosis testis.

Grossvater an Lungenschwindsucht gestorben. Selbst stets gesund. Vor 10 Monaten Quetschung des rechten Hodens mit starker Schwellung, welche nie völlig zurückgegangen ist; vor 3 Monaten Aufbruch, seitdem eiternde Fistel.

Status: Kräftiger, vorzeitig gealteter Mann; rechter Hoden enorm geschwollen; grosse Fistel mit schmutzigem Belag und mässiger Secretion. Samenstrang intact. Castration des völlig verkästen Hodens. Tamponade.

7. Juni. Wundhöhle hat sich fast ganz ausgefüllt; Recidiv am Septum; Excision.

7. Juli. Wunde völlig vernarbt; Allgemeinbefinden sehr gekräftigt; Entlassung. Erkundigungen nach einem Jahre ergeben, dass Patient völlig gesund ist.

66. Hugo V., Schlosser, 27 Jahre alt, vom 21. März bis 6. Mai 1899. — Tuberculosis vesicae.

Vater an Lungenschwindsucht gestorben, sonst keine Belastung. Patient selbst erkrankte vom 14. Jahre an multipler Knochentuberculose. Seit einem Jahre Urinbeschwerden. Vor 4 Wochen Aufnahme in ein Krankenhaus; in dieser Zeit Gewichtsabnahme um 10 Pfund.

Status: Stark abgemagerter Mann mit phthisischem Habitus und gebeugter Haltung. L. H. U. Dämpfung; sonst keine Anzeichen von Tuberculose, besonders am Urogenitalapparat. Harndrang 4—6 mal in einer Stunde. Urinlassen mit starkem Schmerzen verbunden. Cystoskopisch tuberculöse Geschwüre. Harn alkalisch, enthält reichliche Tuberkelbacillen, wenig Kokken. — Tägliche Blasenausspülung; innerliche Phosphorsäure. Hetolinjectionen.

4. April. Schmerzen beim Uriniren haben bedeutend nachgelassen. Allgemeinbefinden besser.

6. Mai. Kranker ist beschwerdefrei, weshalb auf dringenden Wunsch Entlassung erfolgt; Urin sauer, enthält noch vereinzelte Bacillen. Cystoskopie aus äusseren Gründen nicht ausführbar. Gewichtszunahme 18 Pfund. Erkundigungen erfolglos.

Digitized by Google

XXIV.

Aus der Königl. chirurg. Universitätsklinik zu Königsberg i. Pr.
(Director Prof. Freiherr v. Eiselsberg).

Zur Frage der knöchernen Deckung von Schädeldefecten.

Von

Dr. Victor E. Mertens,
zur Zeit Assistent am hygienischen Institut zu Königsberg.

Vor zwei Jahren stellte mir Herr Professor von Eiselsberg die Aufgabe, im Laboratorium der Klinik durch Thierversuche mit entkalktem, geglühtem und gekochtem Knochen zu ermitteln, welches von den genannten Materialien sich zur knöchernen Deckung von Schädeldefecten am besten eignet.[1]) Derartige Versuche verlieren durch die neuerdings aufgestellte Behauptung Kochers[2]) und Berezowski's[3]), dass es im Allgemeinen zweckmässiger ist, Schädeldefecte nicht knöchern zu schliessen, durchaus nicht an Berechtigung, da nach wie vor Fälle vorkommen werden, welche den Chirurgen nöthigen, zu einer Deckung des Defectes zu schreiten, besonders weil eine spontane Deckung nur bei sehr kleinen Defecten vorkommt.

Da wir seit Barth's Untersuchungen wissen, dass in eine Knochenwunde implantirter Knochen durch jungen Knochen substituirt wird, durfte ich die Beantwortung der Frage nicht allein auf Befunde an makroskopischen Präparaten gründen, sondern es mussten auch mikroskopische Präparate herangezogen werden, welche insgesammt Beweise für die Barth'sche Auffassung lieferten. Auch bestätigte

1) Ueber diese Versuche habe ich ausführlich berichtet in meiner Arbeit „Experimentelle Beiträge zur Frage der knöchernen Deckung von Schädeldefecten." Inaug.-Dissert. Königsberg, Mai 1900.

2) Kocher, F., Ueber einige Bedingungen objectiver Heilung der Epilepsie. Archiv f. klin. Chirurgie. Bd. LIX. 1899.

3) Berezowski, S., Untersuchungen über die Bedingungen und Methodik operativer Druckentlastung des Gehirns. (Aus Kocher's Klinik.) Zeitschrift f. Chirurgie. Bd. LIII. 1899.

Digitized by Google

sich der aus der Litteratur gewonnene Eindruck, dass wir über die Ursprungstätte des jungen Knochens noch keine genaue Kenntniss besitzen. Von den Vermuthungen ist die wahrscheinlichste diejenige, welche der Diploë die Hauptrolle vindicirt und zwar speciell den platten, die Markräume auskleidenden Zellen (Zander[1]), welche als Ueberreste des embryonalen, knochenbildenden Gewebes zu betrachten sind. Letztere Anschauung stützen einige meiner ad hoc unternommenen Versuche.

Es seien hier noch zwei Beobachtungen vorweggenommen, welche für den Erfolg einer Schädelplastik wichtig erscheinen. Erstens hat sich ergeben, dass eine knöcherne Vereinigung des implantirten Fragments und des Defectrandes mit Sicherheit nur dort erfolgt, wo beide fest aneinanderliegen.

Sodann zeigte sich, dass die lebhafteste, ja zuweilen alleinige Knochenneubildung von denjenigen Theilen des Defectrandes ausgeht, welche von der Mittellinie abgewandt sind und daher über eine bessere Blutzufuhr verfügen. Bei den geringen Breitendimensionen der Kaninchenschädel, an denen ich meine sämmtlichen Versuche angestellt habe, reichen nämlich die Defecte stets dicht an die Sagittalnaht heran und grenzen an vielfach kaum 1 mm starkes Markgewebe.

Entkalkter Knochen wurde auf Senn's[2]) Vorschlag zur Deckung von menschlichen Schädeldefecten zuerst von Kümmell[3]) angewandt und warm empfohlen. Sehr bald aber wurde Einspruch gegen diese Methode erhoben, mit welcher sich das erstrebte Ziel nicht erreichen lasse.

Aus den Reihen der Praktiker trat von Frey[4]) mit einer Krankengeschichte hervor, die um so bedeutungsvoller ist, als sie den Werth eines Experimentes besitzt.

Slajmer exstirpirte einem Patienten wegen epileptiformer Krämpfe eine Knochennarbe, welche von einer 1 Jahr früher erlittenen Schädelfractur herrührte. Der hierbei gesetzte Defect war ca. guldenstückgross und wurde durch Einlegung von drei Platten decalcinierten Knochens

1) Zander, R., Beiträge zur Morphologie der Dura mater und zur Knochenentwickelung. In der Festschrift zum siebenzigsten Geburtstag von Carl v. Kupfer. Jena, Gustav Fischer. 1899.

2) Senn, N., On the healing of aseptic bone cavities by implantation of antiseptic decalcified bone. Amer. journ. of med. sciences. 1889. September. Ref. im Centralbl. f. Chir. 1890.

3) Kümmell, H., Ueber Knochenimplantation. Deutsche med. Wochenschr. 1891. Nr. 11.

4) v. Frey, R., Ueber Einheilung von Celluloidplatten. Wiener klin. Wochenschrift. Nr. 3. 1894.

Digitized by Google

gedeckt. Darüber wurden Periost- und Hautnähte gelegt. Die Heilung erfolgte per primam.

Nach einem Jahr sah Wölfler sich veranlasst, wegen Wiederkehr der Krämpfe den Schädel des Patienten an derselben Stelle nochmals zu öffnen. Er fand dabei keine Spur von Knochen, weder entkalkten noch neugebildeten, sondern einen bindegewebigen Verschluss der Lücke.

Der Thierversuch ergiebt, dass die durch Implantation entkalkten Knochens erzielte Knochenneubildung nicht nur mangelhaft ist, sondern sogar hinter der im ungedeckten Defect auftretenden zurückbleibt. Die Verzögerung kann so erheblich sein, dass — wie die mikroskopische Betrachtung erweist — in dem mit decalcinirten Knochen gedeckten Defect erst nach 120 Tagen der Grad von Knochenneubildung erzielt wird, welcher im ungedeckten Defect bereits nach 60 Tagen erreicht ist.

Der knöcherne Verschluss eines Schädels wird also durch Implantation von entkalktem Material verzögert. Erklären lässt sich dies Verhalten dadurch, dass durch die schnelle Resorption des Implantatum der zur Knochenneubildung anregende Reiz zu früh erlischt ausserdem fehlt dem decalcinirten Knochen gerade die Eigenschaft, welche nach den Untersuchungen Barth's ein gutes Deckmaterial für knöcherne Defecte haben muss, nämlich der Gehalt an Kalksalzen (s. u.).

Entkalkter Knochen ist demnach zur Defectdeckung ungeeignet, und es musste ein der Resorption Stand haltendes Material gesucht werden.

Dieses fanden Barth[1]) und Landerer[2]) gleichzeitig in geglühtem Knochen.

Barth prüfte das Material und kam dabei zu der Ueberzeugung dass es zur Erzielung eines knöchernen Defectschlusses nur der Einführung von Kalksalzen überhaupt bedarf. Er empfahl daher den geglühten Knochen wegen seiner leichten Sterilisirbarkeit und seiner bröckligen, porösen Beschaffenheit, die ein schnelles Durchwachsen von Seiten des Granulationsgewebes ermögliche. Wenn ich auch eine so üppige Knochenneubildnng, wie Barth sie beschreibt, nicht beobachtet habe, so unterliegt es doch keinem Zweifel, dass dem geglühten Knochen der Vorzug vor dem entkalkten gebührt.

Es stände also der Behandlung von Schädeldefecten mit geglühtem

1) Barth, A., Ueber künstliche Erzeugung von Knochengewebe und über die Ziele der Osteoplastik. Berl. klin. Wochenschr. 1896.

2) Landerer, Ueber Osteoplastik. Bericht über die chirur. Abtheilung der Naturforscherversammlung in Lübeck. Centralbl. f. Chirurgie. 1895.

Digitized by Google

Knochenmaterial nichts im Wege, wenn sie nicht zwei Fehler hätte. Der Patient ist nämlich gezwungen, längere Zeit im Spital zu bleiben, und muss durch mehrere Monate eine Schutzkappe tragen. Auch das Einlegen einer Platte, wie Grehoff[1]) es that, befreit ihn nicht von einer äusseren Schutzkappe, da geglühter, menschlicher Schädelknochen bei leichter Berührung zerspringt, demnach keinen Schutz gewähren kann.

Die von einem guten Deckmaterial zu fordernden Eigenschaften wären also: sichere Sterilisirbarkeit, Kalkgehalt und Widerstandsfähigkeit gegen mechanische Insulte. Alles dies leistet gekochter Knochen, welcher zuerst von Westerman (l. c.) in einen Schädeldefect eingefügt wurde. Es handelte sich dabei um einen schmutzigen, debridirten Splitter, den Westerman kochte und reponirte.

Nach Implantation von gekochtem Knochen findet eine Neubildung statt, welche bei weitem energischer ist, als diejenige, welche um geglühten Knochen erfolgt. Dazu kommt, dass eine fest eingefügte gekochte Knochenplatte sofort denselben Schutz gewährt, wie der normale Knochen. Das Material kann ferner jeder beliebigen Leiche entnommen werden, unter Berücksichtigung der Wölbung des zu ersetzenden Schädelstückes. Der Einwand, dass gewöhnlicher Knochen sich nur langsam zurechtschneiden lässt, wird unter anderem dadurch hinfällig, dass in Frage kommende Defecte wohl immer secundär geschlossen werden. In der Beobachtungszeit kann also der Knochendeckel in aller Ruhe hergestellt werden, wenn der Operateur nach erfolgtem Débridement ein genaues Modell des Defectes aus Gummituch angefertigt hat.

Das Ergebniss meiner Arbeit lässt sich, wie folgt, zusammenfassen.

1. Entkalkter Knochen ist zur knöchernen Deckung von Schädeldefecten absolut unbrauchbar.

2. Geglühter Knochen führt zwar zu knöchernem Verschluss, nöthigt aber die Patienten zu langem Aufenthalt im Spital und zum Tragen einer lästigen Schutzkappe.

3. Gegen das primäre Einlegen der debridirten Splitter spricht a) die selten mit Sicherheit auszuschliessende Gefahr der Infection und b) die Kleinheit der Splitter, welche es unmöglich macht, sie fest in den Defect einzufügen.

4. Es empfiehlt sich nicht, locker auf der Dura liegende Splitter zur Füllung zu benutzen, da Experiment

1) Mitgetheilt von Westerman im Weekblad van het Nederlandsch Tijdschrift vor Geneeskunde. Tweede Deel. No. 24. 1898.

Digitized by Google

und Erfahrung lehren, dass eine schnelle „Verwachsung" von Fragment und Defectrand nur da stattfindet, wo beide fest aneinander liegen.

5. *Gekochter Knochen entspricht allen Anforderungen, die an ein gutes Deckmaterial gestellt werden können, und bringt die oben genannten Nachtheile nicht mit sich.*

6. Demnach können Splitter, die gross genug sind, secundär, nachdem sie gekocht sind, zur Deckung benutzt werden.

7. Bei Verwendung einer gekochten Knochenplatte ist darauf zu achten, dass sie möglichst fest eingefügt wird und der Contact möglichst eng an den Stellen des Defectrandes ist, an denen die Diploë den grössten Blutgehalt besitzt, so dass eine reichliche Blutzufuhr nach Lage der Gefässe garantirt ist. Daneben sollen noch 1—2 bohnengrosse Ausschnitte gemacht werden, damit keine Blutansammlung hinter dem Fragment stattfinden kann.

8. Das Ersatzmaterial kann jeder menschlichen Leiche entnommen werden.

von Bramann hat auf dem diesjährigen Chirurgenkongress über einen Fall von angeborenem Tibiadefect berichtet, den er durch Einfügung gekochten Knochens ausglich.

Dieses Material erscheint noch vielfacher Verwendung fähig. Mit seiner Hilfe müsste z. B. die Heilung von Pseudarthrosen ohne Verkürzung der Extremität gelingen. Auch bei Gelenkresectionen könnte durch Zwischenschaltung von gekochtem Knochen der Verkürzung vorgebeugt werden. Endlich wäre hier ein Mittel gegeben, feste Arthrodesen zu erzielen, indem ein entsprechend geformter, ausgekochter Knochen als vermittelndes Schaltstück zwischen die vorher angefrischten Gelenkflächen implantirt wird, vielleicht in der Art eines Zapfens, der in beide Gelenkflächen eingekeilt, die feste Verbindung herstellt.

Digitized by Google

XXV.

Aus dem Laboratorium der chirurg. Universitätsklinik zu Königsberg i. Pr. (Director Prof. Freiherr v. Eiselsberg).

Experimentelle Beiträge zur Lehre von den Wirbelluxationen.

Von

Dr. S. Kreiss.

v. Kryger[1]) hat eine Reihe von Leichenversuchen über das Zustandekommen von Wirbelverletzungen angestellt. Ich habe dieselben wiederholt, ausserdem aber Versuche am lebenden Thiere ausgeführt. Die Resultate meiner Arbeit habe ich in meiner Doctor-Dissertation[2]) ausführlich niedergelegt. Im Nachfolgenden erlaube ich mir, auszugsweise darüber zu berichten.

1. Leichenversuche.

Zur Verwendung kamen Leichen des Königsberger anatomischen Instituts, die hehufs Conservirung mit einem Gemisch von Glycerin, Carbolsäure und absolutem Alkohol injicirt waren. Die Versuchsanordnung war folgende: Hals- und Rückenmusculatur wurde entfernt, gelegentlich auch die hinteren Rippenbögen. Nachdem nun der Kopf maximal nach vorn gebeugt, resp. auch seitlich gedreht war, wurde von oben und hinten her ein starker Hieb auf die Wirbelsäule applicirt.

Im Ganzen wurden 36 Leichenversuche angestellt, von denen 20 auf den Halstheil, 13 auf den Brusttheil und 3 auf den Lendentheil der Wirbelsäule entfallen.

Ich möchte die Resultate dieser Versuche hier kurz zusammenstellen:

Es gelang, den 1. und 2. Halswirbel zusammen, den 3., 5., 6. und

1) v. Kryger's „Experimentelle Studien über Wirbelverletzungen". Deutsche Zeitschr. f. Chirurgie. Bd. XLV.

2) Kreiss, Experimentelle Beiträge zur Lehre von den Wirbelluxationen. Inaug.-Dissert. Königsberg i. Pr. 1900.

Digitized by Google

7. isolirt zu luxiren. Der 1. Brustwirbel war leicht zu dislociren. Die Schwierigkeit wuchs, je weiter man an der Wirbelsäule nach unten ging, derart, dass vom 5. Brustwirbel abwärts eine Luxatiou nicht mehr erzeugt werden konnte, ein Verhalten, das auf die nach unten zunehmende Massigkeit der Wirbel und ihrer Bänder zurückgeführt werden muss.

Die vollkommenen (doppelseitigen) Luxationen sind Beugungsluxationen.

Die unvollkommenen (einseitigen) sind Rotationsluxationen.

Es kommt bei den Beugungsluxationen zu viel ausgedehnteren Läsionen der Knochen und Bänder; so ist z. B. bei ihnen die Zwischenwirbelscheibe meist zertrümmert oder sonst schwer beschädigt, während sie bei Rotationsluxationen ausnahmslos intact gefunden wurde.

Die Lig. longitudinalia sowie Lig. intertransversaria sind fast immer zerrissen.

Arteria und Vena vertebralis wurden niemals verletzt.

Verletzungen des Rückenmarks bezw. seiner Hüllen kamen nur bei gleichzeitiger Wirbelfractur zur Beobachtung. — Gelegentlich stärkerer Dislocationen wurde auch Knickung des Marks gesehen, ohne dass es gelungen wäre, makroskopische Veränderungen daran festzustellen. — Demnach muss bei Functionsstörungen, mit grosser Wahrscheinlichkeit eine gleichzeitige Fractur angenommen werden.

2. Thierversuche.

Da die Versuche am tief narkotisirten Thier angestellt wurden haftet ihnen a priori ein Fehler an, nämlich die Ausschaltung der Muskelspannung.

Die Versuche gliedern sich nach ihrer verschiedenen Anordnung in folgender Weise:

23 unblutige; bei 7 Kaninchen wurde versucht, durch Hieb in die Nackengegend eine Wirbelluxation zu erzeugen. Es gelang viermal, und zwar kam zweimal eine Beugungs- und zweimal eine Rotationsluxation zu Stande. In Uebereinstimmung mit den Ergebnissen der Leichenversuche fanden sich auch hier Läsionen der Knochen, Bänder und des Rückenmarkes in höherem Grade bei den Beugungsluxationen.

Bei 16 Thieren (Kaninchen, jungen Katzen und Ratten) wurde durch Drehung des Kopfes resp. der Halswirbelsäule bei möglichst fixirter Brustwirbelsäule eine Luxation zu erzeugen versucht. Eine solche konnte auf diese Weise indess nur ein einziges Mal zu Stande gebracht werden. Es war eine Rotationsluxation des V. Halswirbels nach links, erzeugt durch eine Linksdrehung des Kopfes um ca. 180°.

Digitized by Google

Er fand sich ausser einer Durchreissung des linken Lig. intertransversarium und der genannten Wirbeluxation ein starker venöser Bluterguss im Wirbelcanal, keine Läsion des Rückenmarkes.

Ich bin der Ansicht, dass von den hohen Zahlen, welche für den bei diesen Versuchen erreichten Drehungswinkel gefunden wurden (es konnte beispielsweise der Kopf eines Kaninchens um 450° gedreht und dann langsam in die normale Stellung zurückgedreht werden, ohne dass es zu einer Wirbelluxation oder irgend einer andern Schädigung des Thieres kam), einiges in Abzug zu bringen ist, weil die indirecte Fixirung der Brustwirbelsäule naturgemäss eine nur unvollkommene sein kann.

Die Rotationsfähigkeit der Wirbelsäule ist nach Art, Alter und Individualität der Thiere verschieden.

Ausser diesen unblutigen Versuchen wurden noch an 3 Kaninchen und 4 Katzen 7 blutige Luxationsversuche angestellt.

An entsprechender Stelle werden die Rückenmuskeln abpräparirt. Der linke Daumen und Zeigefinger fixiren den hinteren Bogen des 7. Halswirbels. Indem die rechte Hand dasselbe am 6. Halswirbel thut, wird nach entgegengesetzten Seiten rotirt. Antiseptischer Verband.

Auf diese Weise konnte in 6 Fällen eine Luxation erzeugt werden. Das Resultat des 7. Versuches ist zweifelhaft. — Gelegentlich vorgenommene Repositionsversuche blieben erfolglos.

Fast in allen diesen Fällen waren, wie die nach längerer oder kürzerer Zeit vorgenommenen Sectionen zeigten, venöse Blutungen in den Wirbelcanal eingetreten, die jedoch nie einen Umfang erreichten, dass sich daraus Compressionserscheinungen ableiten liessen. Die grösseren Gefässe waren stets unverletzt geblieben.

Ebenso fanden sich meist Hämorrhagien in der Rückenmarkssubstanz. Sie hatten ihren Ursprung in der Höhe der Läsion und und verbreiteten sich nach unten (Röhrenblutung). Eine Erklärung für das häufigere Auftreten der Hämorrhagien in der grauen Substanz bietet die reichlichere Gefässversorgung dieser Districte (Kadyi).

In einem Falle nur kam bei diesen (blutigen) Versuchen eine vollkommene (doppelseitige) Luxation zu Stande. Hier war auch das Rückenmark etwas comprimirt und einige Millimeter oberhalb der Luxationsstelle eingerissen.

Häufig traten Lähmungen auf, die bei dem Mangel anderer schwererer Rückenmarksläsionen auf die intramedullären Blutungen zurückgeführt werden müssen.

Digitized by Google

Hier seien noch kurz 3 Fälle von Wirbelluxationen mitgetheilt, die im Laufe der letzten 3 Jahre an der Königsberger chirurgischen Universitäts-Klinik (Prof. v. Eiselsberg) zur Beobachtung kamen.

1. Der erste Fall betrifft einen 21jährigen Mann, der vor 11 Tagen auf weichem Ackerboden von einem Wagen überfahren wurde. Ausser einer Schwellung und Röthung in der Nackengegend, die bald zurückging, und einem geringen Schiefstand des Kopfes nach links, hatte Patient keine weiteren Beschwerden. Die Untersuchung stellte eine mässige Convexität der Halswirbelsäule nach rechts fest. Zwischen dem Proc. spinos. III und IV ist eine Spalte wahrnehmbar; bei der Untersuchung vom Munde her fühlt man deutlich einen nach vorn und rechts vorspringenden Wirbelkörper, wahrscheinlich dem 3. Halswirbel angehörend. Alle Bewegungen der Halswirbelsäule sind frei. Keinerlei nervöse Symptome. — Repositionsversuche in Narkose durch Zug und Rotation erfolglos. — Extension in der Glisson'schen Schwebe. — Patient wird nach einer Woche in unverändertem Zustande entlassen.

2. Dieser Fall kam 9 Wochen nach erlittenem Unfall in die Klinik. Es handelte sich um einen 35jährigen Mann, der von der Welle einer Dreschmaschine erfasst und herumgeschleudert wurde, so dass er mit dem Genick auf dem Boden aufschlug. Als er aus einer halbstündigen Ohnmacht erwachte, waren seine beiden Arme völlig gelähmt. Heftige Schmerzen im Kreuz und (beim Schlucken) in der Nackengegend. Sonstige nervöse Störungen waren nie vorhanden. — Das Röntgenbild zeigt eine Beugungsluxation des 4. Halswirbels mit einer Compressionsfractur des 1. Brustwirbels. — Der Patient hält den Kopf stark vorgestreckt; die Schulterblätter werden einander genähert. Vom Munde her ist ein Vorsprung in der Höhe des 2. und 3. Halswirbels, sowie ein Defect in der Höhe des 4. Wirbelkörpers zu fühlen. Kopf nur wenig beweglich. Active Beweglichkeit der rechten Schulter fast nicht vorhanden, passiv frei beweglich. — Der rechte Arm kann gar nicht, der linke nicht ganz bis zur Norm gehoben werden. — Quetschung beider Nervi axillares. Die Untersuchung in Narkose ergiebt freie Beweglichkeit der Halswirbelsäule und der rechten Schulter. — Nachdem Patient 6 Wochen lang in der Glisson'schen Schwebe gelegen hat, ist der Kopf freier beweglich, ebenso ist die Beweglichkeit der rechten Schulter besser geworden; der rechte Musc. deltoideus ist gelähmt.

Patient wird entlassen; er soll die Extension in der Glisson'schen Schwebe fortsetzen.

3. Vor 5 Wochen stürzte der 14jährige Patient, fiel auf die rechte Seite und schlug mit dem Halse auf einen querliegenden Balken auf. Er blieb kurze Zeit bemusstlos liegen, konnte dann jedoch wieder gehen. Seit dem Falle wird der Kopf schief gehalten. Aerztlicherseits vorgenommene Repositionsversuche führten zu keinem Resultat. — Röntgenbild: Rechtsseitige Rotationsluxation; der Proc. artic. des 2. Halswirbels steht vor dem des 3. — Kopfhaltung leicht nach rechts geneigt und um ca. 30° nach links gedreht. Betastung der hinteren Rachenwand ergiebt eine nach links von der Medianlinie gelegene Prominenz, dem 2. oder 3. Halswirbel entsprechend. Keine nervösen Symptome. — Vorsichtige

Digitized by Google

Repositionsversuche in Narkose sind erfolglos. — Glisson'sche Schlinge. — Nach 3 Monaten wird Pat. entlassen. Die Bewegungen der Halswirbelsäule, auch die activen, sind nach allen Richtungen fast ganz frei. Der Kopf steht indessen noch immer etwas nach rechts geneigt, wenn auch weniger als früher.

An der Hand meiner experimentell gewonnenen Resultate und der mitgetheilten Krankengeschichten möchte ich kurz die klinische Seite der Frage berühren.

Bei der Stellung der Diagnose wird die Röntgenaufnahme sehr gute Dienste leisten. Die Untersuchung soll in tiefer Narkose erfolgen, woran sich eventuell gleich der Repositionsversuch anzuschliessen hat. — Bestehen keine Erscheinungen von Seiten des Rückenmarks, so wird man, wenn ein vorsichtiger Repositionsversuch erfolglos geblieben ist, darauf verzichten und versuchen, die fehlerhafte Stellung allmählich durch Streckbett, Kravatte etc. zu verbessern.

Bei Erscheinungen, die auf eine Compression des Rückenmarks hindeuten, wird man möglichst früh operiren müssen, um die Ursache dafür aufzusuchen und zu entfernen.

In den letzteren Fällen wird die Prognose um so günstiger zu stellen sein, je früher man den Druck operativ zu entfernen in der Lage ist. — Bestehen functionelle Störungen, die man als Folgen von intramedullären Blutungen auffassen muss, so ist wegen der bestehenden Möglichkeit einer Resorption die Prognose nicht absolut ungünstig zu stellen.

Zum Schlusse möchte ich nicht unterlassen, Herrn Professor Freiherrn von Eiselsberg für die Anregung zu dieser Arbeit und die gütige Ueberlassung der klinischen Fälle meinen ergebensten Dank auszusprechen.

Digitized by Google

XXVI.

Die offene Behandlung der Bauchhöhle bei der Entzündung des Wurmfortsatzes.

Von

Prof. Dr. Edmund Rose.

I. Abschnitt.

Die frische heftige Wurmfortsatzentzündung

(Appendicitis s. Skolekoiditis vehemens recens).

Zunächst soll im Folgenden nicht die Rede sein von der Perityphlitis, insofern damit doch von Puchelt vor über 70 Jahren die entzündlichen fühlbaren Geschwülste der Ileocöcalgegend, die aus einer Krankheit des Wurmfortsatzes entstehen, bezeichnet worden sind. Im Gegentheil wollen wir uns mit den schwersten Formen seiner Entzündung beschäftigen, welche gerade ohne örtlichen Abscess, weder mit Schwellung noch Infiltration der Gegend, ja oft kaum mit deutlicher Resistenz einhergehen und dabei doch schon das Leben ganz in Frage stellen. Appendicitis hat man sie alle in Amerika getauft, nicht sehr schön, da es doch viele Appendices sonst noch giebt. Skolekoiditis würde dem Brauche richtiger entsprechen! Freilich hat sich jener Name vielleicht doch schon für unsere Krankheit eingebürgert, man kennt ihn und er ist allerdings ebenso gut als die Bezeichnung des Delirium tremens der Engländer, „des zitternden Irrsinns", und so viele wunderbare Namenbildungen oder Zuschneidungen der heutigen Chemie. Die alten Sprachen sind ja nun todt, sie können sich nicht mehr über ihre Verstümmelungen beklagen!

Wenn wir uns hier nun also zunächst mit der heftigsten, um nicht zu sagen acutesten Form der Appendicitis, oder lieber Skolekoiditis, befassen wollen, so haben wir vor Allem die im Auge, welche in wenigen Tagen zum Brand führt, die sogenannte Skolekoiditis s. Appendicitis vehemens gangraenosa.

Schon in meinem Buch „Der Starrkrampf beim Menschen" [1]),

1) Bei Enke, Stuttgart 1897. Ueber den Tetanus vehemens und lentus, den Tetanus celer und tardus vergl. daselbst § 2: Vorschlag zur Eintheilung und objectiven Bezeichnung der verschiedenen Arten des Starrkrampfs. S. 5—10.

Digitized by Google

habe ich vorgeschlagen, die aus dem Alterthum überkommenen Bezeichnungen acut und chronisch möglichst fallen zu lassen, um die besonders dort, aber auch hier eingerissene Verwirrung zu vermeiden. Denn manche Autoren denken bei acut an den fieberhaften Verlauf, andere an die kurze Dauer, wieder andere an den gleich sehr heftigen Beginn; aber alle drei Unterscheidungen decken sich doch weder beim Tetanus, noch bei der Appendicitis. Und so ist es wohl auch hier klarer, man spricht von heftigen oder bedachtsamen, kurzen oder langwierigen, fieberhaften oder fieberlosen Formen einer Krankheit.

So wollen wir denn auch hier unser Augenmerk zunächst auf die heftige und dann auf die bedachtsame Wurmfortsatzentzündung richten, die Skolekoiditis vehemens und die Skolekoiditis lenta, ehe wir auf die Therapie eingehen.

Viel wichtiger, jedenfalls mehr besprochen, möchte eine andere Eintheilung der Wurmfortsatzentzündung sein, oder wenigstens scheinen, je nachdem dabei ein erster oder wiederholter Anfall der Krankheit vorliegt. Die frischen Entzündungen ergeben sich aus den Berichten meist sofort; bei den wiederholten Anfällen wird man leicht verschiedener Ansicht sein, ob es sich wirklich um ein neues Ergriffensein von der Krankheit, einer Skolekoiditis recurrens[1]) oder nur um einen Rückfall einer, wenn auch abgeschwächten, so doch im Verborgenen der Bauchhöhle sich weiter entwickelnden, gleichsam wieder aufbrechenden, allmählich „recrudescirenden“ Krankheit handelt. Derselbe Zwiespalt wie bei der Immunitätsfrage der Diphtherie! Beschäftigen wir uns hier deshalb zunächst mit den Fällen, welche das klarste Bild geben, mit den frischen (der Skolekoiditis recens)!

Bei beiden, den frischen, wie den alten, mögen sie nun wiederholte oder wieder ausbrechende sein, kann das Krankheitsbild von vornherein mit aller Heftigkeit auftreten, oder es kann ganz allmählich sich entwickeln, wobei wohl gar ein mehrtägiges Vorbotenstadium von unbestimmtem Unwohlsein vorhergehen kann, ehe alle Zeichen, mehr oder weniger vollständig sich ausbilden. Unterscheiden wir danach also die heftige Wurmfortsatzentzündung (die Skolekoiditis vehemens) und die bedachtsame Wurmfortsatzentzündung (die Skolekoiditis lenta).

Für die therapeutischen Maassnahmen wird es hier wie überall dem Arzt am Krankenbette auf diese pathologischen Untersuchungen in erster Linie ankommen, die er eben unmittelbar beim Kranken ermitteln kann. Fragen wir uns alsdann, wie weit dem die pathologisch-

1) Analog meinem Delirium tremens recurrens vergl. § 64 S. 120 von meinem Buche „Delirium tremens und Delirium traumaticum“. Stuttgart bei Enke. 1884.

Digitized by Google

anatomischen Befunde entsprechen, die der Krankheit zu Grunde liegen. Geht wirklich neben jedem Befunde von Brand, Verschwärung, Diphtheritis oder einfacher Eiterung im Wurmfortsatz ein besonderer pathologischer Verlauf im Krankenbett einher, so dass sich danach die Behandlung richten kann?

Der verborgene Ursprung des Wurmfortsatzes an der Rückseite des Blinddarms in der Darmbeingrube, seine Unzugänglichkeit von allen Körperöffnungen aus haben es mit sich gebracht, dass erst kaum seit 80 Jahren seine Wichtigkeit für das Leben erkannt ist. Der Augenschein an der Leiche giebt uns nur Aufschluss darüber, wie die Krankheit endete. Das Messer des Chirurgen, wenn es eingreift, zeigt ihm, wie bei Lebzeiten sich die Veränderungen gestaltet haben, wie weit sie zur Zeit den Beschwerden entsprechen. Der Vergleich beider wird, denke ich, immer mehr überzeugen, dass seine Berechtigung doch recht häufig noch nicht früh genug anerkannt wird.

Beschäftigen wir uns zu dem Zweck zunächst also mit der Form der Krankheit, welche die ausgesprochensten Zeichen hat und deshalb am klarsten ist, mit der frischen, heftigen Wurmfortsatzentzündung, der Skolekoiditis vehemens recens, und zwar vorerst mit ihrer allerheftigsten Form, der brandigen.

Giebt es eine Analogie für die brandige Wurmfortsatzentzündung?

Es ist doch gewiss ein ungewöhnliches Ereigniss, wenn wir annehmen, im Umsehen könne ein Stück Darm brandig werden. Es liegt deshalb nah' Umschau zu halten nach Verhältnissen, in denen das schon vorkommt.

In der That hat diese heftige brandige Entzündung des Wurmfortsatzes nun also meines Erachtens viel Aehnlichkeit mit der Bruch-einklemmung und lässt sich bisweilen schwer davon unterscheiden (vergl. Fall 11). Die Fälle von innerer Einklemmung in den Taschen an der Rückseite des Bauchfelles[1]) und die seltenen Fälle von ausschliesslicher Einklemmung des Wurmfortsatzes, die ich früher[2]) bereits beschrieben, bilden Uebergänge zwischen beiden.

---

1) Vergl. meinen Aufsatz: „Die Eigenthümlichkeiten der Einklemmung bei inneren Hernien." Deutsche Zeitschr. f. Chirurgie. XL. Bd. Ein Bauchschnitt bei Hernia mesogastrica dextr. incarcerata.

2) Vergl. meine Arbeit: „Weitere Beobachtungen über den Bruchschnitt." Deutsche Zeitschr. f. Chirurgie. Bd. XXXV. S. 52. Cap. VIII. „Die reine Einklemmung des Wurmfortsatzes und ihr Gewicht für die Ansichten von der Einklemmung" und die Arbeit von Herzog: „Die Perityphlitis vom chirurgischen

Digitized by Google

Die den Arzt gleichmässig wie den Kranken täuschenden Erfolge der Betäubungsmittel, besonders der Opiate und der unterdessen so schnelle Eintritt von Brand sind beiden gemeinsam. Der Schmerz bei Berührung des Orts und die Unterbrechung der Darmthätigkeit, die unterhalb meist ganz erlischt, oberhalb sich umkehrt, kommt beiden zu. Einen Unterschied bildet höchstens das bei der Wurmfortsatzentzündung so frühzeitige Auftreten von Fieber. Leicht täuscht man sich hierbei über die drohende Gefahr, da der Brand ausgedehnt bereits vorliegen kann, ohne dass sich an den Bauchdecken selbst in der Narkose eine Schwellung oder ein Widerstand fühlen, geschweige denn eine Verdickung (Infiltration) oder gar eine Eiterung bei der tastenden Untersuchung wahrnehmen lässt.

Den Grund verräth das Messer! In allen meinen Fällen lag dann der Wurmfortsatz hinter dem Blinddarm und von ihm verdeckt. Ja, liess sich mal ausnahmsweise ein leichter Widerstand an den Bauchdecken fühlen, so beruhte er auf der entzündlichen Schwellung von Netz, welches nicht den Wurmfortsatz selbst, sondern den Blinddarm vor ihm bedeckte. Den Blinddarm muss man bei der Operation daher am besten mit Hülfe der Taenien gleich aufsuchen, davon befreien, aufheben so gut als möglich, dann kommt man am schnellsten zum brandigen Wurmfortsatz. Habe ich ihn dann mit mehr oder weniger Sanftmuth aus seinen etwaigen Verlöthungen befreit, herausgeschält, hervorgehoben und in bekannter Weise entfernt, so gut es bei grossen Bauchschnitten geht, so bin ich bei der Besichtigung der Rückwand vom Blinddarm manchmal erstaunt gewesen, wie da haselnussgross, kleinwallnussgross an seiner verdickten, hochrothen, steifen Wandung die bekannten Ileocoecaltaschen klaffen. Sollte nicht am Ende manche dieser heftigen Wurmfortsatzentzündungen die Folge von ausschliesslicher Einklemmung des Wurmfortsatzes in diesen Taschen sein? Von jeher sind diese sogenannten „kleinen Brüche“ wegen ihrer Gefahren, ihres stürmischen Verlaufes, des schnellen Eintritts von Brand berüchtigt gewesen, ganz abgeschen davon, dass sie selbst bei äusseren Bruchpforten so leicht übersehen worden sind. Schon der alte August Gottlieb Richter hat ja vor anderthalb Jahrhunderten darauf aufmerksam gemacht! Eine Hauptrolle spielt bei ihnen nächst dem Darmfaltenbruch der ausschliessliche Bruch des Wurmfortsatzes. Noch leichter zu übersehen, noch schwerer zu erkennen sind die „kleinen Brüche“ natürlich in den unzugänglichen,

und internen Standpunkt beurtheilt“, in der Jubiläumsschrift von Bethanien. S. 158: „Die secundäre Perityphlitis nach Incarceration des Wurmfortsatzes von Prof. Rose“, auch Deutsche Zeitschrift f. Chirurgie. Bd. XLVI.

Digitized by Google

entzündlich verlegten Taschen hinter dem steif gewordenen Blinddarm, zumal die Erkenntniss selbst bei grossen Brüchen, die an der Rückseite des Bauchfells eingeklemmt sind, so leicht entgeht. Die meisten der derartigen Einklemmungen in retroperitonealen Taschen habe ich geheilt, indem sich nach der Eröffnung des Bauches bei Entfaltung der verwirrten Därme plötzlich durch einen Ruck die Unordnung löste. Das Freisein der äusseren Bruchpforten war vorher auch von der Bauchhöhle aus festgestellt, der Ort der inneren Einklemmung blieb aber unsicher, weil nach Aufhebung der Einklemmung es keinen Zweck hat, noch nach allen möglichen retroperitonealen Taschen zu suchen; es ist besser, man befreit das Bauchfell möglichst schnell vom Reiz der eingeführten Finger. Die schweren Einklemmungserscheinungen hörten danach auf, und der Kranke kommt durch. Hier aber ist der Blinddarm schon aufgeklappt, und man sieht die steifen Taschen, nicht bloss Eindrücke nach Art leerer Bohnenhülsen, wie Beck es nach Auslösung in einem Abscess verwachsener Appendices beschreibt. Die ganze Nachbarschaft war aber stets schon stark entzündlich verändert und der Wurmfortsatz häufig mehr oder weniger brandig zerstört, so dass mich nach seiner Auslösung der Augenschein im Zweifel gelassen hat. So ist es also danach schwer zu entscheiden, ob es sich dabei nicht manchmal ursprünglich um eine retrocoecale Einklemmung mit secundärer Perityphlitis gehandelt haben mag, oder ob in allen Fällen von vornherein eine Appendicitis sich gleich in wenigen Tagen bis zum Brand gesteigert hat. Der Verlauf des Fiebers giebt keine Entscheidung, weil es bei beiden Möglichkeiten infolge des Brandes zu erwarten. Dass es sich dabei um sehr verschiedene Einklemmungsorte und Befunde handeln könnte, daran will ich nur beiläufig erinnern. Denn statt der einen Hernia hypogastrica dextra, die Gruber seiner Zeit unterschied, muss man doch jetzt verschiedene Möglichkeiten in Erwägung ziehen. Einmal könnte der Sitz im Recessus retrocoecalis hinter dem Blinddarm, dann in Taschen am Gekrös des Wurmfortsatzes selbst, dem Recessus ileocoecalis inferior von Waldeyer oder dem Recessus ileoappendicularis von Brösike sich finden.

Der Brand des entzündeten Wurmfortsatzes.

Wie dem nun auch sein mag, soviel steht fest, dass bei vordem Gesunden der Wurmfortsatz hinter dem Blinddarm in wenigen Tagen gerade so brandig werden kann, wie man es sonst nur bei heftigen Brucheinklemmungen erlebt. Das ist, denke ich, eine praktisch wichtige Thatsache, welche jedes Zögern mit dem Messer, werden wir

Digitized by Google

sehen, ausschliessen sollte. Wann wird es endlich dahin kommen, dass die Aerzte die Wurmfortsatzentzündungen allgemein beachten wie die Brucheinklemmungen! Ebenso schnell sollte man dabei an das Messer denken!

Erfahrene Aerzte sind früher und auch jetzt nicht zu dieser Ueberzeugnng gelangt. Wunderlich sprach sich bei der „etwas zweifelhaften Aetiologie" der primären Typhliten 1856 in seinem grossen Handbuch der Pathologie und Therapie dahin aus, dass „die Entzündungen des Coecums und seiner Nachbarschaft völlig latent sein können, entweder durch einen Theil des Verlaufs, so dass oft plötzlich schwere, selbst rasch tödtliche Zufälle auftreten, die unmöglich dem Beginne angehören könnten, sondern welche durch eine ohne alle Symptome vorgeschrittene entzündliche oder ulcerative Gewebsalteration vorbereitet sein müssen, oder es könne die Erkrankung selbst durch den ganzen Verlauf latent bleiben". Die Erfahrung hat seitdem gelehrt, wieviel sicherer jetzt die Diagnose geworden, einmal durch die von Wunderlich mit zuerst für alle Kranken eingeführte Thermometrie, dann durch die von ihm wie von vielen anderen Klinikern schon damals hervorgehobene (III 3, S. 215) und gelehrte, bei tiefem Druck sich steigernde Empfindlichkeit der Regio ileocoecalis, des jetzt oft sogenannten Mac Burney'schen Punkts. Aber auch noch Karl Beck spricht sich im Jahre 1898 in seinem klinischen Vortrag dahin aus, „es sei kaum vorauszusetzen, dass die anatomischen Veränderungen bei der Appendicitis auch sofort zu einem klinischen Ausdruck gelangen sollten. Es sei vielmehr anzunehmen, dass der intraappendiculäre Krater seine stille Arbeit schon längere Zeit verrichtete, ehe es zu einer wirklichen Eruption, also zum ersten Anfall käme. Virtuell handle es sich also demnach um eine mehr oder weniger chronische Appendicitis, deren acute Exacerbation erst auf die Erkrankung aufmerksam mache" (S. 1114) [1]).

Nach meiner Erfahrung ist diese ganze Lehre von den wiederholten Anfällen für die heftige brandige Wurmfortsatzentzündung irrthümlich und zu einem Theile schuld daran, dass noch heute so viele Kranke zu spät unter das Messer kommen und nicht mehr zu retten sind. Die Lehre geht davon aus, dass die Appendicitis stets eine schleichende oder sagen wir eine „bedachtsame" Krankheit sei, und ihre ersten localen Symptome von der Perforation entständen, welche entweder durch das Fortschreiten eines katarrhalischen Geschwürs bis zum Bauchfell oder durch den Druck eines Kothsteins zu Stande

1) Vergl. Sammlung klin. Vorträge von Richard v. Volkmann. Nr. 221. Appendicitis von Carl Beck. Leipzig, Breitkopf & Härtel. 1898.

Digitized by Google

käme. So entstehe Puchelt's perityphlitischer Tumor. Bricht auch dieser dann in einem neuen Anfall durch, so entstehe die allgemeine Bauchfellentzündung mit dem tödtlichen Ende, falls der Aufbruch nicht in einen Darm oder nach aussen stattfindet.

Zunächst hat man sich allgemein schon überzeugt, dass die Kothsteine nicht stets die Rolle spielen, wie man seit 1846 nach der Arbeit von Volz dachte. Bei Bauchschnitten aus ganz anderer Ursache habe ich mir öfters am Lebenden den Wurmfortsatz angesehen; er war ganz dünn und blass, und doch konnte man deutlich darin gelegentlich einen Kothstein fühlen, ja sogar hin- und herschieben. Er ist also nicht stets pathologisch! Ausserdem fehlt er oft bei der Appendicitis. Nach jeder Entfernung eines Wurmfortsatzes habe ich ihn stets selbst aufgeschnitten und untersucht. Sehr häufig findet man darin statt eines Kothsteines breiigen, stinkenden Koth, in manchen Fällen dicken Eiter, in vielen wenig trübe Flüssigkeit, welche durch ein Loch, die berühmte Perforation, zum grösseren Theil bereits in die Bauchhöhle abgeflossen sein mochte.

Was nun das angeblich perforirende Geschwür anbetrifft, so muss man vor allen Dingen hier nicht ohne Weiteres an die naheliegende Analogie mit dem chronischen runden, perforirenden Magen- oder Duodenalgeschwür denken; wenigstens habe ich niemals etwas dem ähnliches gesehen.[1]) Je heftiger die Entzündung des Wurmfortsatzes beginnt, desto sicherer findet er sich auf ausgedehnter Strecke brandig vor.

In den schlimmsten Fällen war der Wurmfortsatz bis auf einen kurzen Stumpf brandig zerstört und in einen mehr oder weniger fetzigen, stinkenden Brei verwandelt. Manchmal fand sich entfernt von dem Stumpf in der durch Verklebungen herum erzeugten Höhle noch ein verhältnissmässig wohlerhaltenes Ende des Wurmfortsatzes vor, eine förmliche Selbstamputation.[2]) Gelegentlich hing er wohl noch durch einen Gewebsfaden mit dem Stumpf zusammen und riss erst während der Operation bei der Entwickelung ab[3]). In einem früheren Stadium betroffen, erscheint am Wurmfortsatz eine (mehr oder weniger lange, Centimeter messende) Strecke ringsum brandig und so scharf demarkirt, wie bei dem brandigen von mir[4]) sogenannten Wurm-

1) In dem Fall Nötzel von tödtlicher bedachtsamer Skolekoiditis weiter unten bestanden seit Langem 20 runde Magengeschwüre, aber im Wurmfortsatz keine Perforation, nicht einmal ein Geschwür.

2) Vergl. z. B. den Fall von Denzel, Schleicher.

3) Vergl. den Fall von Erna Mertin, Gräbert, Winterfeld, Jäckel.

4) Vergl. Deutsche Zeitschr. f. Chirurgie. Bd. XXXV. Meine „Weitere Beobachtungen über den Bruchschnitt". S. 61.

Digitized by Google

anhangsschlingenbruch. Die Strecke sieht fahl und glanzlos aus und ist mehr oder weniger welk und schlapp, ohne Halt. Schneidet man solche Wurmanhänge auf, so findet sich manchmal schon ein wenn auch nur punktförmiges Loch, und zwar an der Demarcationsgrenze, nicht etwa in der Mitte der Strecke, ein Umstand, der einen wieder sehr an den Brand eines eingeklemmten reinen Wurmanhangsschlingenbruchs im Schenkelcanal erinnert. Auch beim Brande eingeklemmter Brüche entsteht ja meist zuerst ein Loch im Demarcationsgraben der Schnürfurchen.[1])

Die Cardinalsymptome der heftigen Wurmfortsatzentzündung.

Das sind die Befunde, welche ich bei dem Brande des entzündeten Wurmfortsatzes gesehen habe. Klinisch gehen sie einher mit den heftigsten Erscheinungen. Ihre drei Cardinalsymptome sind: 1. Zunächst der altbekannte Schmerz in der rechten unteren Bauchgegend (der Ileocoecalgegend), welcher sich bei der leisesten Berührung zeigt, auch dann, wenn keine Spur von Geschwulst, Verhärtung oder Widerstand in der Gegend zu bemerken ist. Dies Zeichen ist ja allen Formen der Wurmfortsatzentzündung gemeinsam; doch giebt uns schon der Grad der Empfindlichkeit bei Berührung der Gegend einen Maassstab für die Heftigkeit der Erkrankung des Wurmfortsatzes. Bei den heftigsten brandigen Formen pflegt er, wie erwähnt, hinter dem Blinddarm zu liegen, und so findet sich dann bei der sanftesten Berührung der ausgesprochenste Druckschmerz halbwegs zwischen Nabel und vorderen oberen Darmbeinstachel, der Ileocoecalgegend, seiner Lage entsprechend, bei bedachtsamen dagegen oft nur bei tieferem Eindrücken des tastenden Fingers, zumal wenn Dünndarmschlingen darauf liegen, die durch Gase sehr aufgetrieben sind. Liegt jedoch einmal ausnahmsweise, und es sind dies nicht die allerschwersten Fälle, der Wurmfortsatz an der Aussenseite des aufsteigenden Grimmdarmes, bei der von mir sogenannten Retrotyphlitis[2]), so ist auch mehr nach der Weiche aufsteigend der Druckschmerz ausgesprochen.[3])

Das zweite Zeichen ist der Beginn der Krankheit mit Fieber (Temperaturerhöhung über 38° C.), während bei den milderen Formen, der einfach perforirenden ohne Brand, jede Fiebererhöhung manchmal von Anfang bis zu Ende der Krankheit fehlen kann.[4]) Eine Puls-

1) Vergl. meine „Beobachtungen über den Bruchschnitt" S. 22–25 in den alten Charité-Annalen. Bd. XIV. Berlin 1867.

2) Vergl. Herzog. Ebenda. S. 132.

3) Vergl. z. B. den Fall Flögel, Ferchein, Johanna Schmidt.

4) Vergl. Abschnitt II.

Digitized by Google

steigerung pflegt bei allen Bauchfellentzündungen ja der Temperatursteigerung vorauszugehen und für die Voraussage beim Verlauf noch wichtiger zu sein.

Das wichtigste Zeichen für die Heftigkeit der Blinddarmentzündung ist meines Erachtens das Erbrechen, welches mir auch für ihren Grad den besten Maassstab giebt. Es giebt ganz bedachtsame Fälle von Blinddarmentzündung, die darum keineswegs ohne Gefahr sind; bei ihnen findet gelegentlich während des ganzen Verlaufes kein einziges Mal Erbrechen [1]) statt. Für die heftigen Fälle von Wurmfortsatzentzündung ist es ein gutes Merkmal, dass die Krankheit plötzlich mit Schmerz in der Ileocoecalgegend unter sofortigem Erbrechen anfängt. In den heftigsten Fällen hält das Erbrechen an, bis der Kranke vor Erschöpfung erliegt. Alles was eingeführt wird, das wird ausgebrochen, aber auch ohne das setzt sich das Erbrechen fort, bis es zuletzt in Würgen und Aufstossen übergeht.

Wie gewöhnlich, verbindet sich mit dieser rückläufigen Bewegung des oberen Darmabschnittes meist eine vollständige Unthätigkeit des unteren, wie das auch bei allen eingeklemmten Brüchen der Fall, aber auch bei den Darmzerreissungen oft zu beobachten und seinerzeit von mir hervorgehoben worden ist. [2]) Die Kranken sind hartnäckig verstopft, nicht einmal Winde gehen von ihnen ab. Bemerkt man hier ausnahmsweise einmal wässrige Durchfälle, so ist man bei der Section überrascht von der Anfüllung des unteren Darmabschnitts. [3]) Auch eine Art von Retentio paradoxa! Opiate zu geben wäre deshalb bei der stehenden Verstopfung überflüssig, und da sie von vielen Seiten gewiss mit Recht als Ursache der Krankheit angesehen wird (die Typhlitis stercoralis), indem die harten Kothballen im Blinddarm den dahinterliegenden Wurmfortsatz zusammendrücken, seinen Blutumlauf, seine Entleerung und Bewegung erschweren und hindern, eher schädlich. Hülfen sie hier nur etwas gegen das Erbrechen! So lindern sie höchstens die Schmerzen und betäuben den Kranken — ein rechtes Unglück! Der Brand macht unter der Zeit seine Fortschritte, wie bei dem eingeklemmten Bruch. Die Schmerzen sollten heutzutage den Kranken warnen und auffordern, sich nach gründlicher Hülfe umzusehen! Wer macht heutzutage bei der Brucheinklemmung noch den Fehler, Opiate zu geben! Zumal in grossen

1) Vergl. unten Fall Julius Herbst, als ein Beispiel von Vielen.
2) Vergl. meine „Beobachtungen über den Bruchschnitt." 1867. XIII. S. 43 u. 44.
3) Vergl. z. B. den Fall Kirscht.

Digitized by Google

Gaben, die selbst bei Gesunden (auch ohne die verbreitete Idiosynkrasie gegen Opiate) zuletzt Erbrechen hervorrufen.

Die anderen Zeichen der Wurmanhangsentzündung fehlen bei der brandigen Form bis zum Tode oft ganz, Magenbeschwerden bestehen oft im Anfang. Die Bauchschmerzen sind sehr schnell auf den Ort der Krankheit beschränkt oder hier wenigstens am stärksten. Die Gasauftreibung ist Anfangs nicht auffallend und fehlt beim strammen Bauch des kräftigen Arbeiters vollständig. Ein leichter Widerstand in der Darmbeingrube lässt sich oft selbst bis zum Tode nicht bemerken, geschweige denn, dass eine Verdichtung der Bauchdecken, oder eine Geschwulst dort, wie schon bemerkt, zu fühlen wäre. Es kommt eben hierbei zu schnell gleich eine allgemeine Bauchfellentzündung.

Verwechselungen mit der Wurmfortsatzentzündung.

So ist also der plötzliche Eintritt von anhaltendem Erbrechen und grosser Empfindlichkeit bei Berührung der Wurmfortsatzgegend unter leichtem Fieber für mich das beste Kennzeichen der heftigen Wurmfortsatzentzündung, die Stärke im Anhalten des Erbrechens und die Höhe des Grades der Empfindlichkeit der beste Maassstab für die Grösse der Gefahr.

Nur muss man sich dabei hüten, nicht andere Gründe für diesen Verein von Zeichen zu übersehen. Jede Ansammlung im Blinddarm macht ihn bei Berührung empfindlich. Bildet sich dort nun ein „Tumor", so ist das noch kein Beweis für eine Perityphlitis, wenn er auch schon lange Zeit beobachtet. Man muss eben nie vergessen, dass alle Tumoren in der Bauchhöhle nur einwandfrei sind, wenn die Bauchhöhle bei der Untersuchung vollständig entleert war. Wie oft bin ich schon zu Tumoroperationen in der Bauchhöhle aufgefordert worden, die sich dann durch wiederholte kleine Ricinusgaben und Glycerinspritzen ganz sanft auflösten! Die hartnäckige Liebe zur Opiumtherapie macht viele solche künstliche Tumoren! Einmal bin ich vor langen Jahren in einem solchen Falle von einem Collegen veranlasst worden, wegen einer angeblichen Perityphilitis die Cöliotomie zu machen, obgleich der Tumor oberhalb der Nabelhöhe lag. Allerdings fand sich der Blinddarm prall voll an der Stelle vor, jedoch blass und ohne jede Spur von Entzündung, wie der daran anhängende, freie Wurmfortsatz. Merkwürdigerweise enthielt er ein Paar leichtbewegliche Kothsteine, so zart er war. Beim Eingehen mit der Hand ergab sich als Grund der Beschwerden, dass im kleinen Becken der harte Uterus stark vergrössert war, ein Carcinom des Uteruskörpers,

Digitized by Google

welches noch keinen Ausfluss gemacht hatte und nach Heilung des „Probebauchschnittes", sowie Beseitigung der Koprostase später operirt worden ist — nach Zustimmung der Kranken.

In einem anderen Fall hatte eine Kranke bei ihrem Eintritt wegen einer frischen Afterfistel mit mehrfachen Erbrechen eine solche Auftreibung des Bauches, eine solche Empfindlichkeit der rechten unteren Bauchgegend, Fieber über 39°, dass ich zuerst zu einem Bauchschnitt veranlasst werden sollte, zumal ein Einlauf ziemlich ohne Wirkung geblieben war. Die nähere Untersuchung der verheiratheten Frau auf dem Operationstisch ergab, dass geringer grünlicher Ausfluss auch aus dem Uterus kam und der mit dem Katheter entleerte Urin zwar klar, aber eiweisshaltig war. Nach alledem war die Afterfistel wohl durch eine gonorrhoische Infection der Bartholin'schen Drüse entstanden, welche durch ihre Schmerzhaftigkeit eine bis zum Ileus sich steigernde Koprostase bewirkt hatte. Diese Manipulationen bei der Untersuchung und die Angst der jungen Frau bewirkten, was der Einlauf nicht vermochte, auf dem Operationstisch im aller ausgiebigstem Maasse! Nachdem dann die kleine Afterfistel operirt, befand sich die Kranke am anderen Tag fieberlos und seelenvergnügt mit eingefallenem, schmerzlosem Bauch, als ich sie wiedersah.

Also man hüte sich vor Opiumtumoren und andern Kunsttumoren!

Die begleitende jauchige Bauchfellentzündung bei der heftigen Wurmfortsatzentzündung.

Die bedenkliche Begleiterscheinung und nicht erst eine Folgeerscheinung jeder heftigen Wurmfortsatzentzündung ist eben die allgemeine jauchige Bauchfellentzündung.[1]) Die ganze Bauchhöhle kann dabei voll Eiter sein ohne eine Spur von Verklebungen (wie die Fälle von Bordasch und Walter zeigen) und das schon am 7., ja am 4. Tage der Krankheit (Bordasch). Bleiben dann nach dem Bauchschnitt bei ungenügender Entleerung Eiterreste zurück, so mehren sich die Anfangs so geringen Fibrinbeschläge derart, dass es um die Eiterreste zu Verklebungen kommt, welche diese Massen zwar abgrenzen, aber doch nur äusserst zart und meist ganz unvollständig abkapseln, so dass ihr weiteres Wachsthum dadurch nicht behindert ist (Fall Walter). Oeffnet man die Bauchhöhle noch später in der 2. Woche, wenn die Kranken das überhaupt erleben, so haben sich die Verklebungen so vermehrt, dass sie die Operation schon hindern und die Entleerung wesentlich erschweren. Am stärksten kapseln sie dann

1) Als Beleg mag der I. Theil der hinten mitgetheilten Krankheitsfälle dienen, vergl. Fall 1—12.

Digitized by Google

die Eiterhöhle um den Wurmfortsatz ab, die dann auch am stärksten jauchig ist, wie ja überhaupt der Brandstelle am nächsten der Inhalt der Bauchhöhle stets am trübsten ist und am übelsten stinkt, auch wenn er keine Fäcalmassen selbst enthält. Kommt es also überhaupt noch bei Lebzeiten des Kranken zu Verklebungen an den benachbarten Bauchfellüberzügen der Därme und Bauchdecken, so kommen sie zu spät, um den Heerd vom Gesunden abzugrenzen. Beschränkt man sich auf die Reinigung dieses Heerdes, so findet man schon sehr bald danach bei der Section ebensolche Jauchemassen an Milz und Leber, hinter der Hüftkrümmung des Grimmdarmes und im Douglas, hier womöglich mit Kothsteinen darin, wie ja der geplatzte Wurmfortsatz mit Vorliebe wasserfallartig dorthin über den Bord des Beckeneingangs seinen Inhalt ergiesst. Dann heisst es nachher wohl, „der Kranke ist in Folge der Operation an allgemeiner Bauchfellentzündung gestorben". Die Wahrheit ist, man hat über den Kothabscess die Hauptsache, die allgemeine Verjauchung der Bauchhöhle, übersehen, oder es ist nicht gelungen, sie ganz zu reinigen, weil für solche Eingriffe der Kranke schon zu schwach war (Kirscht), zu spät kam; nicht gelungen, sie unschädlich zu machen, weil die Jauche bereits zur Septicämie geführt hatte (Fall Winterfeld, Flögel und Marschner). Sowie man aber beim Bauchschnitt selber schon die leichten Verklebungen nach dem Ausgang der Höhle trennt oder, falls noch gar keine vorhanden, nur einen neuen Darm anrührt, stürzt oder spritzt wohl gar (Walter) aus allen Ecken der stinkende, mehr oder weniger dünnflüssige Eiter.

Ist das nun wirklich erst die Folge einer Perforation, vom Platzen des brandigen Wurmfortsatzes? Thatsache ist, dass, wenn man bei heftiger Wurmfortsatzentzündung frühzeitig die Bauchhöhle öffnet, sie zwar ebenso mit stinkenden Flüssigkeiten überschwemmt finden kann, ohne dass man jedoch bei gänzlichem Mangel von Verklebung an dem streckenweis brandigen Wurmfortsatz auch nur ein haarförmiges Löchelchen entdecken könnte.[1])

Es folgt daraus, dass es nicht der grobe Inhalt des Wurmfortsatzes ist, welcher die begleitende, jauchige Bauchfellentzündung hervorruft, sondern bereits die flüssigen (giftigen) Bestandtheile, mögen sie nun den kleinsten Lebewesen anhängen oder so die Wandung durchdringen.

Welche Bacterien bei der Wurmfortsatzentzündung eine Hauptrolle spielen, ist ja noch eine Streitfrage, die wir den Fachleuten überlassen wollen. Auffallend ist, dass so verschiedenartige Mikroorganis-

1) Solche beweisende Fälle sind unten die von Bordasch und Dubbe.

Digitized by Google

men[1]) gefunden worden sind, manchmal aber auch keine. Auffallend ist, dass Emmerich's Bacillus coli communis, welcher doch meist für den Schuldigen gehalten wird, sich bei Mensch und Thier in jedem Darmcanal, ja sogar bei gesunden Menschen häufig in der Mundhöhle nach Gilbert finden soll. Lehrreich sind jedenfalls die Untersuchungen von Charlotte von Mayer, der Assistentin von Professor Roux in Lausanne, welche als Hauptursache der sogenannten Rückfälle bei der Wurmfortsatzentzündung die zurückgebliebenen und verborgenen Mikroorganismen in den verdickten Wandungen, den Stricturen, den Narben und Verwachsungen des Wurmfortsatzes nachgewiesen hat Damit ist die Verneuil'sche Lehre von dem Microbisme latent wenigstens für diesen Fall der angeblichen Heilungen ohne Operation erwiesen, falls diese Mikroben die specifischen waren, wie man eben nur aus ihrer Menge vermuthet. Man wird darnach nicht zu stolz sein auf solche Erfolge, ganz abgesehen davon, dass die bleibenden Nachtheile solcher sogenannten Heilungen durch ihre Verwachsungen, Stränge und dergleichen manchmal noch nach 40 Jahren (wie kürzlich bei einem meiner Jugendfreunde) den Tod herbeiführen können.

Die Letalität der heftigen brandigen Wurmfortsatzentzündung.

Ich habe mir nun die Frage vorgelegt: sind wirklich alle Fälle von brandiger Wurmfortsatzentzündung unausbleiblich verloren? Herr Dr. Ludwig Herzog hat in der Jubiläumsfestschrift von Bethanien[2]) in seiner Arbeit: „Die Perityphlitis, vom chirurgischen und internen Standpunkt beurtheilt" gefunden, dass unter den 346 Perityphlitisfällen Bethaniens aus den Jahren 1880 bis Anfang 1897 sich 11 Fälle mit diffuser Perityphlitis auf meiner chirurgischen Station gefunden haben, von denen sechs operirt wurden. Sämmtliche Patienten starben, ebenso alle 36 Fälle von diffuser Perityphlitis auf der inneren Abtheilung. Kein Wunder bei dem übeln Ruf dieser jauchigen Bauchfellentzündungen, welche die heftigen Wurmfortsatzentzündungen begleiten. Kann man nun wirklich nicht ihrer vollen Entwickelung

1) Am meisten der Bacillus coli communis und Streptokokken, oder beide. Jener soll erst schädlich werden bei Stauung im Darmcanal oder Verletzung seines Epithels; so findet er sich denn im Bruchwasser und massenhaft bei Cholera, Typhus und Dysenterie, aber auch bei Leukämie und in Parasiten. Merkwürdig ist, dass Meerschweinchen und Kaninchen nach intravenöser Einspritzung grosser Massen sterben mit Enteritis oder fibrinös-eiteriger Bauchfellentzündung, während eine Infection vom gesunden Darm aus bisher nicht gelungen sein soll.

2) Leipzig bei F. C. W. Vogel. 1897. S. 137.

Digitized by Google

zuvorkommen, wenn auch schon ohne oder vor Durchbohrung der Brand zur allgemeinen Bauchfellentzündung führt? Der Streckenbrand muss doch wohl, wenn auch noch so vergängliche Vorstadien seiner Entwickelung haben! Unermüdlich habe ich mich deshalb dazu entschlossen, trotz der schlechten Aussichten, diese Fälle so früh als mir möglich zu operiren. Kenntlich sind sie uns ja an der geschilderten Heftigkeit der Symptome. Die Merkmale der heftigen Wurmfortsatzentzündung waren, wie erwähnt, der plötzliche Anfang der Krankheit bei einem vordem ganz gesunden Menschen unter heftigem Erbrechen, besonders starker Druckempfindlichkeit in der Ileocoecalgegend in Verbindung mit Fieber, wenn man den Beginn darauf hin controlliren kann.

Es hat sich nun dabei ergeben, dass solche heftige Wurmfortsatzentzündung nicht bloss regelmässig die brandige Form begleitet — wenigstens that sie das in meinen Fällen —, sondern auch bei der einfach geschwürigen Wurmfortsatzentzündung vorkommen kann[1]), ja sogar besonders in den ersten Stunden der Krankheit schon ohne durchbohrendes Geschwür und ohne Streckenbrand[2]) sich bisweilen findet, immerhin trotzdem bereits verbunden mit einem mehr oder weniger starken, stinkenden allgemeinen Bauchfellerguss. Darf man sich danach nun der Hoffnung hingeben, dass selbst der bei der heftigen Wurmfortsatzentzündung so bald vorgefundene Brand und die Verschwärung doch noch ein Vorstadium haben, indem keins von beiden, sondern nur eine einfache Eiterung im Wurmfortsatz existirt? Die Heftigkeit der Symptome wäre dann ein Kennzeichen, dass eine weitere Zerstörung der Art in diesen Fällen zu erwarten, die begleitende Allgemeinverjauchung der Bauchhöhle in Aussicht steht. Dieser Katastrophe vorzubeugen, käme es darauf an, schon womöglich im ersten Stadium die weitere Entwickelung abzuschneiden, womöglich sogar schon vor der vollen Entwickelung der Bauchfellentzündung, jedenfalls aber ehe noch das Endstadium der heftigen Wurmfortsatzentzündung, der Collaps, eintritt, mit dem Messer einzugreifen. Dann wäre also der Bauchschnitt angezeigt, sowie man eben die heftige Wurmfortsatzentzündung erkennen kann oder im Einzelfalle überhaupt erkannt hat. In der That! Je früher die Bauchhöhle geöffnet wurde, desto eher konnte nun auch wirklich eine Heilung erzielt werden.[3])

---

1) Vergl. die Krankengeschichten des II. Theils vom ersten Abschnitt.

2) Vergl. die Krankengeschichten des III. Theils vom ersten Abschnitt.

3) Vergl. die Fälle Lachmann nach 20 Stunden, Warczak nach 30 Stunden, Gurke nach 48 Stunden, Kolbe nach 50 Stunden, Kretzmann nach 60 Stunden, die Kinder Mertin nach 14 Tagen und Märker nach 6 Tagen operirt und geheilt.

Digitized by Google

Aus diesem Grunde habe ich auf dem Chirurgencongress 1899 mich dagegen erhoben, als man allgemein als Regel aufstellen wollte, die Wurmfortsatzentzündungen dürfen erst im zweiten Anfall, und zwar dann gar noch erst nach 5 Tagen operirt werden. Soweit bringt es nur die bedachtsame Wurmfortsatzentzündung, die heftige, besonders die brandige, führt schon im ersten Anfall zum Tode, manchmal schon in den ersten 5 Tagen. Da kann nicht mehr von Anfällen die Rede sein!

Ich habe damals versprochen, die beweisenden Krankengeschichten mitzutheilen; bisher durch äussere Umstände verhindert, will ich diesem Versprechen in Folgendem hiermit zunächst nachkommen.

Uebersicht der beweisenden Krankheitsfälle.

Zunächst mögen also in einer Reihe alle meine Krankheitsfälle im Auszug der Krankengeschichten geschildert werden, bei denen es sich um frische, heftige Wurmfortsatzentzündung handelt und sich zweifellos Streckenbrand bei der Eröffnung der Bauchhöhle vorfand (I. Theil, von 1—12). Davon sind zwei Fälle zunächst ohne jede Perforation (Bordasch und Dubbe), andere mit Perforation in der Demarcationslinie, drei mit Abtrennung darin beim Versuch der Auslösung (Gräbert, Mertin und Winterfeldt), einer mit Selbstamputation (Schleicher) beobachtet.

Die Ungunst der Verhältnisse brachte es mit sich, dass unter allen nur 2 Kinder davongekommen, die 6jährige Mertin, nachdem der Bauch auf beiden Seiten geöffnet, und der Knabe Richter. Ausser einem Säufer ist keiner vor dem 4. Tage zur Operation gekommen, die meisten nach dem 5. Tage, vier sogar erst in der zweiten Woche. Bei allen lag schon bei der Eröffnung der Bauchhöhle eine allgemeine jauchige Bauchfellentzündung vor. Drei Kranke (Flögel, Winterfeldt und Marschner) hatten schon vor der Operation septischen Ikterus, einer (Gräbert), der einzige, der schon nach 60 Stunden operirt wurde, war ein starker Trinker und collabirte nach 2 Tagen infolge des Alkoholismus und der unter diesen schwierigen Verhältnissen ungenügenden Eröffnung. So früh der Bauchschnitt vorgenommen zu sein scheinen mag, sind dennoch 5, die Hälfte aller Kranken (Bordasch, Winterfeldt, Marschner, Mertin und Dubbe), erst im letzten Stadium des Collapses zur Operation gekommen. Einer, der die besten Aussichten bot, jedoch schon vor der Operation infolge Koprostase Durchfall hatte (Kirscht), ging rapid an Erschöpfung zu Grunde, als endlich die verhaltenen Massen sich entleerten. Kothsteine fanden sich weder frei, noch im Wurmfortsatze vor, mit Ausnahme des Falles Dubbe, bei dem sich um einen Fremdkörper, ein Haar

Digitized by Google

ein Stein im nicht durchbohrten Wurmfortsatz fand, und der Fälle Walter und Jäckel, mit 2 Steinen.

Ein II. Theil schildert alsdann solche Fälle von frischer, heftiger Wurmfortsatzentzündung, bei denen sich nicht Streckenbrand mit oder ohne Perforation, sondern ein Loch infolge eines Geschwürs der Wurmfortsatzschleimhaut herausstellte. Alle hatten sie mehr oder weniger ausgebildet allgemeine jauchige Bauchfellentzündung, obgleich selbst der am spätesten, bereits im Stadium des Collapses, Operirte schon am 5. Tage durch den Bauchschnitt geöffnet wurde (Fall 13). Trotzdem collabirte er ganz, dagegen kamen schon 4 Fälle durch, bei denen der Bauchschnitt nach 60, 50, 48 und 30 Stunden vorgenommen werden konnte. Kothsteine fanden sich bei allen Fällen mit Ausnahme von Klicks (II. Theil, Fall 13—17).

Ein III. Theil wird dann 4 Fälle (18—21) von heftiger Wurmfortsatzentzündung ohne Brand und ohne Loch schildern, bei denen das eine Mal (Schiller) allgemeine jauchige Bauchfellentzündung doch schon bestand und der Bauchschnitt leider zu spät kam; das andere Mal (Lachmann) die Frühoperation Rettung herbeiführte, weil sie gerade im ersten Beginn der Bauchfellbetheiligung stattfand (III. Theil, Fall 18 und 19); das dritte Mal (Märker, Fall 20) erfolgte Heilung bei einem jugendlichen Individuum, obgleich es anscheinend erst am 6. Tage bei allgemeiner Bauchfellentzündung operirt worden ist; das vierte Mal gelang die Heilung bei einem sogar erst am 11. Tage operirten Kinde trotz allgemeiner Bauchfellentzündung.

Bei dem 1. und 3. dieser Fälle handelte es sich um eine einfache Eiterung im Wurmfortsatz, bei dem 2. und 4. um eine diphtheritische Affection seiner Schleimhäute, den Ausdruck im pathologisch-anatomischen Sinne genommen. Die Untersuchung auf Bakterien konnte nicht immer, niemals in dem wohl wünschenswerthen Umfang geschehen, weshalb sie hier übergangen wird, da nichts Neues dabei herausgekommen.

Beweisstücke.

I. Theil.

Fälle von frischer heftiger brandiger Wurmfortsatzentzündung.

1. Fälle ohne Perforation.

1. Otto Bordasch, 8 Jahre alt, Sohn eines Kutschers aus Berlin, wurde unter J.-Nr. 936 auf meiner Knabenstation am 21. Juli 1900 aufgenommen

Die Eltern, seine drei Geschwister, er selbst waren sonst immer gesund; nur hat er als kleines Kind die Masern gehabt. Am 17. Juli

Digitized by Google

mittags, in vollster Gesundheit ist er plötzlich erkrankt mit Schmerzen in der rechten Unterbauchseite, die von dort über den ganzen Leib ausstrahlten, mit Fieber und Erbrechen, Mattigkeit und Mangel an Appetit.

Das Erbrechen wiederholte sich an demselben Tage.

Am 18. Juli besserte sich das Befinden, nachdem ein Arzt Ricinusöl und Grützumschläge verordnet hatte neben Milchdiät; jedoch am Abend stellten sich wieder heftigere Schmerzen ein, wogegen Pulver verordnet wurden, die jedoch sofort wieder ausgebrochen wurden. Die Milch, welche am 19. und 20. Juli Esslöffelweise genommen wurde, ist stets wieder ausgebrochen worden. Dabei verschlechterte sich schon am 19. der Allgemeinzustand sehr, Schmerzen und Mattigkeit nahmen zu. Erbrochen hat er mehrfach, zuletzt am Morgen der Aufnahme. Stuhl ist immer vorhanden gewesen, nicht angehalten.

Am 20. Juli riet der Arzt zur Aufnahme ins Krankenhaus, wozu sich die Eltern jedoch leider erst am nächsten Tage entschliessen konnten.

Bei der Aufnahme zeigte der magere, blasse Knabe ängstlichen, etwas verfallenen Gesichtsausdruck, eine stark grau belegte Zunge, oberflächliches, beschleunigtes Athmen, 106 mittelkräftige, regelmässige Pulse, im Urin weder Eiweiss noch Zucker, Achseltemperatur 38,8°, klares Bewusstsein, keine besonderen Befunde an den übrigen Organen.

Der Bauch ist im ganzen leicht aufgetrieben, gespannt und druckempfindlich besonders in der Ileocöcalgegend. Hier ist, bis handbreit über das Leistenband reichend, ein Bezirk leicht gedämpften tympanitischen Schalls, der sehr empfindlich ist. Ein Widerstand (Resistenz) ist wegen der starken Bauchdeckenspannung nicht durchzufühlen. An dem übrigen Bauch lauter tympanitischer Klang, durch den die Leberdämpfung überlagert scheint.

Der Bauchschnitt wurde Mittags 12½ Uhr mit 42,5 Aetherverbrauch 3 Querfinger breit oberhalb und längs dem Leistenbande 20 cm lang gemacht. Nach Durchtrennung der Muskeln schimmert das Bauchfell grünlichgelb durch. Doppelunterbindung der Vasa epigastrica. Bei Eröffnung des Bauchfells entleert sich eine beträchtliche Menge, graugelber, trüber, jauchigstinkender Flüssigkeit, die Dünndärme sind gebläht, injicirt, und fibrinös eitrig beschlagen, ohne irgend eine Verklebung. Der völlig brandige [1]) Wurmfortsatz wird regelrecht abgebunden, die Bauchhöhle, besonders des kleinen Beckens, mit mehreren Litern warmer physiol. Kochsalzlösung ohne Druck nach Möglichkeit gereinigt, und eine Gegenöffnung an der linken Seite angelegt. Durch beide grosse Schnitte werden je 2 lange mit Kresolgaze umwickelte Drains eingeführt.

Der Puls war nach der Operation 140, regelmässig, jedoch klein. Der Kranke ist nach dem Erwachen sehr ungebärdig, schreit viel, verlangt zu trinken und kollabirt bald darauf unter wachsender Pulsfrequenz und Unruhe. Trotz aller Analeptika (Kampher- Aetherinjectionen, ¾ L. physiologischer Kochsalzlösung mit Sahli'schem Apparat, Wein Esslöffelweise, da kein Erbrechen eintritt). Temperatur 39,8°.

1) Er war von der Spitze ab etwa 5 cm lang, ohne Loch, matt, grüngelb verfärbt, noch nicht welk, also einfach brandig und glich ganz dem brandigem Bauchfelle an Stelle des Einschnitts, sowie der Stelle im Douglas bei der Section.

Digitized by Google

Um 5½ Uhr wird er bewusstlos, stertorös, cyanotisch und stirbt um 6 Uhr.

Die Section ergab am andern Tage am Herzen bei sehr schlaffer Muskulatur und dilatirten Ventrikeln, normale Klappen und Herzhäute, insbesondere ohne Petechien, ebensowenig fanden sie sich auf den Pleuren.

In der Bauchhöhle fanden sich nirgends Verklebungen, keine Flüssigkeitsansammlung mehr, überall spärliche Fibrinbeschläge uuf den mässig geblähten, ein wenig injicirten Darmschlingen. Am Blinddarm, an der Hüftkrümmung und an den sie deckenden Theilen der Bauchfellplatte, sowie in der Tiefe des Douglas finden sich Stellen von der Grösse eines silbernen Fünfmarkstücks an der Serosa, welche derbe, schmutzig grüne, fahle, anscheinend brandige Einlagerungen darstellen, wie vorn das Bauchfell beim Bauchschnitt zeigte. Eiter steckt nicht dahinter, nur etwas Oedem. Die Wirbelsäule ist vollständig unbetheiligt, und das Innere des Darms, wie auch der kurze Stumpf des Wurmfortsatzes innen normal. Nieren, Leber, Milz ohne Veränderungen, insbesondere ohne trübe Schwellung, Degeneration oder Blutungen. Am Gehirn ist die Pia sehr blutreich, sonst nichts Abweichendes.

Es handelte sich also bei diesem Knaben um eine frische, heftige, brandige Blinddarmentzündung, welche, als es leider erst nach vier Tagen zum Bauchschnitt kam, bereits zu einer allgemeinen jauchigen Bauchfellentzündung geführt hatte. Dieselbe war nirgends mit Verklebungen oder gar Verwachsungen, hie und da mit spärlichen Fibrinbeschlägen, und anscheinend schon bei Lebzeiten mit Brandstellen am Bauchfell verbunden. Es zeigte sich auch bei meiner Section, dass der Knabe vordem ganz gesund und auch noch nicht an weitergehender Septicämie erkrankt war.

Wie traurig, dass er in dem collabirten Zustand erst zur Operation kam! Vier Tage nach seiner plötzlichen Erkrankung! Die ganze Krankheit dauerte etwa 102 Stunden.

Wenn man hier sieht, wie ein ganz gesunder Junge plötzlich an Brand des Wurmfortsatzes erkrankt und schon in 4 Tagen die ganze Bauchhöhle mit Jauche gefüllt ist, so ist das doch gewiss ein sprechender Beweis, wie irrthümlich die ganze Lehre von dem anfallsweisen Auftreten der Wurmfortsatzentzündung ist. Wenn dieser Junge schon am 4. Tage mit dem Tode kämpft, was soll man da von einer Operation erwarten, die erst nach dem 5. Tage beim 2. Anfall eingreifen will!

2. Wilhelm Dubbe, 19 Jahre alt, Maler aus Hagenow in Mecklenburg, wurde am 9. November 1893 unter J.-Nr. 1321 auf der inneren Station von Bethanien aufgenommen.

Seit dem 3. November sei er mit Schmerzen in der Magen- und Blasengegend, nachher am ganzen Leib erkrankt, die sich mehr und mehr auf die Blinddarmgegend beschränkten, und vom 8. November an

Digitized by Google

besonders heftig waren. Erbrechen hatte seit dem 4. November mehrmals stattgefunden, der letzte Stuhlgang ist am 7. November nach Ricinusöl erfolgt. Danach wurde er mit Opium behandelt.

Bei der Aufnahme war der mässig kräftige Mann im Gesicht cyanotisch, Gesicht und Extremitäten kühl, Temp. 38,5°, Puls sehr klein, kaum fühlbar 120. Klagen über heftige Schmerzen im Leib, der aufgetrieben und sehr empfindlich besonders rechts in der Blinddarmgegend war. In den abhängigen Theilen fand sich leichte Dämpfung. Der Urin war eiweissfrei, der Mastdarm leer und die sonstigen Organe normal. Er bekam ausser einer Morphiuminjection Breiumschläge auf den Leib und 1—2 stündlich Opium purum 0,03 als Suppositorien. Als abends der Puls sehr klein war, wurde wegen starker Myosis das Opium ausgesetzt und eine Kampherinjection gemacht nebst Kaffee mit Cognak. Am nächsten Tage wurde er unter oftmaligem Erbrechen und bei kaum fühlbarem Puls zur Operation auf die chirurgische Abtheilung verlegt.

Trotz der Narkose mit 30,0 Aether war schon bei Beginn des Bauchschnitts der Puls nicht mehr fühlbar. Das Netz war mit Eiter bedeckt, an mehreren Stellen missfarbig, mehrfach mit der Bauchwand und den Därmen verklebt. Aus der Bauchhöhle entleerte sich reichlich übelriechende eitrig jauchige Flüssigkeit. Der Wurmfortsatz war missfarbig, grau, brandig aber ohne Spur einer Perforation und enthielt einen bohnengrossen schaligen Kothstein, in dessen Mitte sich ein Haar befand. Natürlich überstand der Kranke die Operation nicht.

Es lag hier also eine frische heftige wohlcharakterisirte Wurmfortsatzentzündung vor, welche mit Brand des Wurmfortsatzes verbunden war, und am 7. Tage infolge der allgemeinen jauchigen Bauchfellentzündung zum Tode geführt hat. Der Fall ist erwähnenswerth und deshalb hier noch einmal[1]) vollständig mitgetheilt worden, weil ich mich zuerst bei ihm überzeugt habe, dass Wurmfortsatzbrand sowohl, als auch allgemeine jauchige Bauchfellentzündung beim Brand des Wurmfortsatzes selbst ohne Perforation entstehen können, wie das später auch der Fall Bordasch bestätigt hat. Leider kam auch dieser Kranke erst im letzten Stadium des Collapses.

2. Fälle mit Perforation in der Demarcation.

3. Paul Flögel, 22 Jahre alt, Silberarbeiter aus Tischwitz in Schlesien, wurde am 20. Februar 1897 unter J.-Nr. 344 auf der chirurgischen Abtheilung in Bethanien aufgenommen.

Eltern und eine Schwester leben und sind gesund. Er selbst ist früher niemals krank gewesen und war Soldat. Ganz plötzlich ist er mit Fieber und Schmerzen im Leibe rechts am 15. Februar des Jahres erkrankt. Da er am 14. Febr. zum letzten Mal Stuhlgang gehabt, bekam er am 16. Febr. vom Arzt ein Abführmittel und hatte danach mehrmals Stuhlgang, seidem nicht mehr. In der Nacht vom 17. Febr. zum 18. Febr. begann das Erbrechen. Als er am 18. Febr. auf der Inneren Station in

1) Vergl. Deutsche Zeitschrift f. Chirurgie, Bd. XLVI, S. 152 in der Arbeit von Herzog.

Digitized by Google

Bethanien aufgenommen wurde, fand sich leichte Gelbsucht an der weissen Haut der Augen, der Leib war weich, in der rechten Seite eine druckempfindliche Resistenz, Temperatur 39,3°. Er bekam Opium, am 19. Febr. war die Temperatur Morgens und Abends 38,5°. Am 20. Febr. wurde er auf meinen Rath auf die chirurgische Station verlegt und nach einem Bade sofort mit 13,0 Chloroform operirt. Es handelte sich um einen kräftig und muskulös gebauten Mann. Mit leicht gelblich gefärbten harten Augenhäuten, trockner und belegter Zunge, grossem Durstgefühl und nicht aufgetriebenem Leib. An der rechten Seite, etwa handbreit oberhalb des rechten oberen Darmbeinstachels, nach dem Nabel zu liess sich ein etwa Hühnerei grosser, härtlicher, äusserst schmerzhafter, beweglicher Knoten durchfühlen. Kein Eiweiss.

Beim Bauchschnitt, handbreit oberhalb des obern Darmbeinstachels längs dem Leistenband bis zum graden Bauchmuskel wird innen vom aufsteigenden Grimmdarm eine Hühnerei grosse Jauchehöhle blossgelegt, welche vorn und oben vom Netz, innen von einer Dünndarmschlinge begrenzt ist und neben einem Esslöffel kothigstinkendem Eiter in der Tiefe den schmieriggrauen, verdickten nach oben geschlagenen brandigen Wurmfortsatz enthält. Nachdem er in gewöhnlicher Weise entfernt, wird die Höhle mit Kresollösung ausgespült und mit Jodoformgaze austamponirt. Ein daumenlanges Stück Netz mit Jodoformgaze umhüllt, bleibt ausserhalb der Bauchhöhle im Verband. Morgens und Abends 15 Tropfen Tinctura opii.

Am Abend Temperatur 39,4°, Puls 112.

Am 21. Febr. kein Erbrechen Temperatur 38,7°, Puls 104, Abends Temperatur 38,8°, Puls 120 kräftig.

Am 22. Febr. sah beim Verbandwechsel die Wunde gut frisch aus, ebenso das Netz. Der Leib ist weich, nur in unmittelbarer Umgebung der Wunde, besonders unten schmerzhaft. Der Kranke ist fieberfrei, Abends Puls 124.

Am 23. Febr. sinkt der Puls bei dem fieberfreien Kranken Morgens auf 96, Abends auf 116.

Am 24. Febr. ist er fieberfrei, am Abend Temp. 38,5° Puls 92; kein Erbrechen seit der Operation. Der Kranke trinkt Milch, Eierbrühe, etwas Rothwein.

Am 25. Febr. bleibt er fieberfrei, Abends Puls 88. Auf eine Glycerinspritze wegen Stuhldrangs folgt flüssiger, schleimiger Stuhl. Immernoch besteht leichter Ikterus.

Am 26. Febr. Morgens 37,6°, Puls 124. Schon in der Frühe andauerndes Erbrechen galliger Flüssigkeit, welches erst am Nachmittag auf eine subcutane Injection von 0,015 Morphium aufhört. Den ganzen Tag über kann er nichts trinken. Beim Verbandwechsel zeigt sich nichts Auffallendes, der Leib ist nicht aufgetrieben, aber diffus empfindlich. Temp. 38,2°, Puls 128.

Am 27. Febr. Morgens 37,8°, Puls 120, andauerndes Erbrechen, das nur nach Morphiuminjection aufhört. Der Kranke kann nichts trinken, trotz andauernden Durstes, da sofort Erbrechen eintritt. Abends 38,2°, Puls 128.

Am 28. Febr. Morgens 37,7°, Puls 112, Abends 38,2°, Puls 112. Am Abend veranlasste plötzlich starke Blutung aus der Wunde, sodass

Digitized by Google

Blut in das Bett kommt, zu einem sofortigen Verbandwechsel. Es blutet nicht arteriell, sondern parenchymatös überall her aus der ganzen Wunde, vermuthlich in Folge des anhaltenden Erbrechens. Eine Dämpfung ist an dem äusserst schmerzhaften, leicht aufgetriebenen Leib nicht nachweisbar. Morphiuminjection.

Am 1. März Morgens 37,7°, Puls 124, Abends 38,0°, Puls 128. Das Erbrechen dauert an, der Ikterus ist stärker.

Am 2. März Morgens 36,4°, Puls 120, Abends 37,2°, Puls 128 schwächer. Beim Verbandwechsel zeigt sich keine neue Blutung. Patient trinkt schluckweise Milch und schreit zuweilen auf wegen Schmerz.

Am 3. März Morgens 36,4°, Abends 37,0°. Patient ist benommen, delirirt und schreit. Puls ist schwächer geworden. Am Abend grosse Unruhe, lautes Stöhnen. Kampherinjection.

Am 4. März gegen 5 Uhr Morgens erfolgte der Tod.

Bei der Section um 1 Uhr ergab sich, dass die Dünndarmschlingen unter sich und mit dem Grimmdarm durch spärliche fibrinöse Auflagerungen hie und da verklebt waren. Nach links findet sich zwischen zwei Dünndarmschlingen ein kleiner Eiterherd. Im kleinen Becken ist reichlich freier Eiter, ohne jedoch mit seiner oberen Grenze die Schamfuge zu erreichen. In ihm ist eine Schlinge des Ileum an den Wandungen des Beckens verklebt. Längs und aussen von dem absteigenden Kolon findet sich zwischen fibrinösen Verklebungen etwas Eiter. Der Wurmfortsatzstumpf ist normal, liegt in der innen durch das Ileum, aussen durch das Cöcum, oben durch die Ileumsschlinge abgeschlossenen Wundhöhle. Der Magen zeigt viele kleine oberflächliche Erosionen auf der Schleimhaut, oft auf der Höhe seiner Falten, frische und alte mit Hämorrhagien. Die Leber ist ikterisch, die Milz wenig vergrössert und derb. Die Nieren sind bunt, parenchymatös getrübt; die Lungen, überall lufthaltig, zeigen auf den Pleuren vereinzelte Petechien. Die Herzklappen sind leicht ikterisch gefärbt, sonst normal.

Es handelte sich hier also um eine frische heftige brandige Wurmfortsatzentzündung, welche mit jauchiger, allgemeiner Bauchfellentzündung verknüpft war, und bei mangelhafter Entleerung unter wachsenden septischen Erscheinungen zum Tode geführt hat. Der Beginn war wieder ein plötzlicher bei vorausgegangener voller Gesundheit. Durch die Ausleerung war der Leib so weich, dass man an eine umschriebene Perityphlitis denken konnte, und sich trotz der am dritten Tage beginnenden Gelbsucht dadurch verführen liess, nur auf den anscheinend eingekapselten Sack einzuschneiden. Scheinbar ging es danach 6 Tage äusserst günstig, obgleich die Höhe des Pulses und die anhaltende Gelbsucht Bedenken erregten. Vom siebenten ab machte die allgemeine septische Bauchfellentzündung neue Fortschritte unter anhaltendem Erbrechen, Schmerzen und Auftreibung des Bauches, ohne Dämpfung und mit Zunahme der Gelbsucht, bis schliesslich am 18. Tage der Krankheit der Tod erfolgte.

Digitized by Google

Da der Jaucheherd sich in eine schöne Wunde verwandelt hatte und keine Zeichen für Eiterherde in der Bauchhöhle vorhanden waren, so wurden wir bei der Section durch die zwischen Verklebungen verhaltenen Eitermassen überrascht. Gewiss waren sie schon bei der Eröffnung der Bauchhöhle vorhanden, und uns nur entgangen, weil sie nach alter Weise nicht frei von mir geöffnet worden ist. Die Verhaltung der Jaucheherde hat sich geltend gemacht auf den ganzen Körper, durch die Zunahme der Gelbsucht (sogar an Leber und Herzklappen) und durch die vielfachen kleinen Blutergüsse (Pleuren und Magenschleimhaut), wie durch die reichliche, parenchymatöse Wundblutung bei Lebzeiten.

Hat man diesen täuschenden, anfangs so hoffnungsvollen, später so niederschlagenden Verlauf bei der Eröffnung perityphlitischer Abscesse häufiger erlebt, so kommt man davon zurück in dieser täuschenden Abkapselung einen Glückszufall zu sehen, die Verklebungen für einen besonderen Vortheil zu halten, und zwar die Opiumtherapie möglichst lange zu empfehlen, um sie hervorzurufen. Ja, wenn es sich nur um einen abgekapselten Abscess sicher stets handelte, und nicht so oft um viele verkappte gleichzeitig! Sie alle sind Reste und Folgen der frischen allgemeinen jauchigen Bauchfellentzündung, die sich bei der heftigen Wurmfortsatzentzündung schon mit, vielleicht sogar oft oder stets schon vor dem Abscess bildet. Das zeigt der Bauchschnitt beim Lebenden! Irrthümlich ist die Anschauung, dass der erste Anfall durch die Perforation entstehe, durch ihre Abkapselung die Perityphlitis, die allgemeine Bauchfellentzündung den Tod erst herbeiführe, nachdem der Sack in einem neuen Anfall in die Bauchhöhle geborsten sei, die alte Märe! Je heftiger die Erkrankung des Wurmfortsatzes, desto sicherer geht die mehr oder weniger stark jauchige, allgemeine Ueberschwemmung der Bauchhöhle der Abkapselung (der Perityphlitis), ja sogar der Perforation voraus.

Hervorzuheben ist endlich, dass das erste Zeichen der septischen Allgemeininfection, als welche wohl die Gelbsucht an den Augen aufzufassen sein wird, schon am 3. Tage der Krankheit auftrat, während ich erst 5 Tage nach ihrem Beginn dazu kam mit dem Messer das Bestehen der jauchigen Bauchfellentzündung nachweisen zu können, wie sie den Brand des Wurmfortsatzes begleitete.

4. Wilhelm Walter, 16 Jahre alt, Bäckerlehrling aus Berlin, wurde am 26. Februar 1898 auf der chirurgischen Station in Bethanien aufgenommen unter J.-Nr. 295.

Seine Eltern und Geschwister sind gesund, er selbst will vor 2 Jahren am Typhus erkrankt gewesen sein und das Jahr 1897 an Masern. Sein Stuhlgang sei meist regelmässig gewesen.

Digitized by Google

Am 19. Februar Nachmittags ist er plötzlich unter heftigen Stichen rechts unten im Leib erkrankt mit mehrmaligem Erbrechen, welches zuletzt am 20. Februar stattfand. Dabei hatte er mehrere dünne Stühle; der letzte erfolgte am 21. Februar gleichzeitig mit starkem Schweiss. Er liess sich deshalb auf der innern Station in Bethanien am 21. Febr. aufnehmen; hier wurde „Perityphlitis" angenommen und die Opiumbehandlung eingeschlagen. Anfangs bestand nur Schmerzhaftigkeit mit Meteorismus ohne deutliche Dämpfung. Am 26. Februar entstanden plötzlich heftige Schmerzen rechts in der rechten Weiche und von der Leber bis zur Darmbeinschaufel, woselbst eine Dämpfung bestand, während der ganze Bauch empfindlich war. Auf meinen Rath liess er sich am 26. Febr. zur Operation auf die chirurgische Abtheilung verlegen.

Bei dem ersten Einschnitt der dünnen Bauchdecken spritzt in hohem Bogen eine trüb gelbliche Flüssigkeit von der Seite und von hinten vom Blinddarm her heraus, welche etwas kothig riecht. Bei der weiteren Eröffnung des Bauchfells nach links entleert sich auch von der medialen Seite des Blinddarms links im Strahl dieselbe Flüssigkeit. In den letzten Theilen, wie auch seitlich, ist sie mehr eitrig. Der Blinddarm und die Dünndarmschlingen sind mit fibrinös eitrigen Beschlägen besetzt. Der Wurmfortsatz wird hinten und medial vom Blinddarm gefunden, er ist matsch, weich, missfarbig und hat dicht beim Ansatz am Cöcum ein Loch. Nach Ausspülung mit Salzwasser wird medial und lateral je ein Jodoformdrain eingeführt. Nachdem dabei 4,5 Chloroform und 15,0 Aether verbraucht, ist der Puls frequent, sehr klein kaum fühlbar geworden. Der Kranke erholt sich aus der Narkose, sieht aber den ganzen Nachmittag noch sehr verfallen aus.

Abends 7 Uhr 38,1°, Puls 140, Resp. 40 kein Erbrechen.

Am 27. Febr. ist der Puls nach ziemlich ruhiger Nacht voller, nur noch 120, Resp. 36. Abends Puls 108, Resp. 32. Der Kranke sieht besser aus und hat kein Fieber. Nachdem der Kranke in den nächsten Tagen fieberfrei geblieben und der Puls bis auf 72 gesunken, der Urin eiweissfrei geblieben, vom 2. März ab trotz flüssiger Nahrung täglich Stuhlgang erfolgt ist, auch das Allgemeinbefinden gut war, findet am 7. März der erste Verbandwechsel statt, wobei die Wunde rein aussieht und die Drains durch kürzere ersetzt werden.

Da der Kranke seit der Zeit jedes Mal Abends fiebert bis 39°, wird beim Verbandwechsel am 11. März Gaze und Drain ganz fortgelassen. Nichtsdestoweniger fiebert der Kranke meist Abends, wird blass und matt und verliert den Appetit.

Am 16. März ging die Wunde nicht mehr in die Tiefe, allein an einer Stelle war der Eiter etwas kothig. Der Kranke bekommt Durchfall von bräunlich wässriger Beschaffenheit, weswegen er zunächst Ricinusöl und dann, nachdem er tüchtig abgeführt hat, Opium bekommt.

Am 21. März beim vierten Verbandwechsel (Temp. 36,4°, Puls 84, Resp. 20) hat sich eine feine Kothfistel in der äusseren Hälfte der Wunde aus dem Amputationsstumpf des Wurmfortsatzes gebildet, der Leib ist jedoch nicht aufgetrieben, nicht empfindlich, nirgends gedämpft, jedoch die Wunde etwas belegt. Da er immer noch Abends etwas fiebert, bekommt er jetzt gehackten Braten, um ihn kräftiger zu nähren.

Digitized by Google

Auch beim Verbandwechsel am 25. März ist nichts verändert an Ort und Stelle, der Kranke verfällt jedoch immer mehr, klagt über Schmerzen in beiden Fussgelenken, welche ödematös sind. Der Urin ist frei von Eiweiss, der Puls klein, Abends 39,0°. Nach dem nächsten Verbandwechsel hat der Kranke Abends seine höchste Temperatur 39,2° (Puls 112, Resp. 16). Am 29. März fing er an zu hüsteln, wurde cyanotisch (Puls 140), bekommt Lungenödem und stirbt trotz aller Analeptica Nachmittags.

Die Section ergab einen apfelsinengrossen Abscess oberhalb und hinter der Blase, nach links von derselben, durch leichte Verklebungen abgeschlossen, eine Abscesshöhle, die sich vom Mastdarm über die Vorderfläche der linken Niere bis an die Milz erstreckte, 250 ccm Eiter enthält und mit dem absteigenden Grimmdarm durch ein aussen grösseres, innen stricknadelgrosses Loch verbunden war. Rechts findet sich oberhalb der abgekapselten Operationswunde eine Eiterhöhle, die sich gegen die Leber erstreckt. Ein Abscess findet sich zwischen Milz und Magen, ein fernerer zwischen Magen und Leber (300 ccm Eiter enthaltend), noch einer zwischen Leber und Zwerchfell (1/4 l Eiter enthaltend). Die Darmschlingen, welche die Eiterhöhlen begrenzen, sind eitrig fibrinös belegt, die übrigen normal blass glänzend, nicht verklebt. Die Schleimhaut des Darmes ist normal, besonders in der Blinddarmgegend; der offene Amputationsstumpf des Wurmfortsatzes ist 1 cm lang. Die Milz ist vergrössert, weich, ihre Follikeln geschwollen. Magen und Blase sind normal, Nieren und Leber sind blass. Am Herz ist die Musculatur schlaff, blass, stellenweise gelblich gefleckt, besonders an den Papillarmuskeln, die Klappen normal. Die Lungen sind an beiden Unterlappen hepatisirt, an den übrigen Lappen ödematös; sie enthalten keine Infarcte. Die Brustfelle sind normal, die Luftröhre und ihre Aeste sind voll Schaum.

Wiederum hat es sich also gehandelt um eine frische heftige Wurmfortsatzentzündung, welche 7 Tage nach ihrer plötzlichen Entstehung erst zur Operation kam, und dabei Brand des Wurmfortsatzes zeigte mit Perforation an der cöcalen Demarcationslinie und 2 Kothsteinen. Die jauchige Bauchfellentzündung dabei stand unter solchem Druck, dass der Inhalt 2 mal hoch aufspritzte. So sehr die Operation ihn angegriffen, schien anfangs der Kranke doch durchzukommen; allein der Eingriff war dennoch ein ungenügender, sodass der Kranke schliesslich unter Wachsen mehrfacher Eiterhöhlen (von denen sich eine in den Grimmdarm theilweis entleerte) an Erschöpfung in Form hypostatischer Lungenentzündung mit Hinzutritt von Lungenlähmung am 39. Tage seiner Krankheit gestorben ist.

Ich bedaure, dass derselbe sich nicht am 20. Februar zur Operation auf die chirurgische Station hat aufnehmen lassen. Ich bedauere, dass ich bei der Operation der eintretenden Herzschwäche wegen von einer weiteren, gründlichen Freilegung abstehen musste. Zu einem späteren Eingriff fehlte, wie so oft bei ungenügend eröffneter

Digitized by Google

Bauchhöhle, ein deutlicher Fingerzeig. Uebrigens musste wegen Mangel an Platz die Amputation in der Demarcationslinie vorgenommen werden.

5. Paul Kirscht, 18 Jahre alt, Klempner aus Berlin, wurde am 17. November 1899 unter J.-Nr. 1498 auf der chirurgischen Abtheilung aufgenommen.

Der Vater ist infolge eines Unglückfalles gestorben, die Mutter seit langer Zeit im Irrenhaus. Seine Schwester und er selber waren früher ganz gesund, insbesondere ohne Stuhl- oder Unterleibsbeschwerden.

Am 10. November traten plötzlich, ohne bekannten Grund, heftige Schmerzen in der rechten Unterbauchgegend auf, die von mässigem Erbrechen und in der Nacht von besonders heftigen Durchfällen begleitet waren. Der letzte wässrige Stuhlgang hatte am 18. November Morgens stattgefunden, braungelb und von stark fauligem Geruch. Der sofort befragte Arzt verordnete erst „Mandeltropfen", dann „stopfende Tropfen"; als sich der Zustand allmählich verschlimmerte, schickte er ihn in das Krankenhaus. Temperatur am 17. November Abends 38,6°, letztes Erbrechen am 15. November. Der gracile Kranke hat beschleunigten, doch kräftigen Puls, mässig gespannte Bauchdecken, leicht aufgetriebenen und mit Ausnahme von einer kleinen Partie links vom Nabel sehr druckempfindlichen und schmerzhaften Bauch. Die Blinddarmgegend ist besonders empfindlich und handtellergross gedämpft, kein Eiweiss.

Beim Bauchschnitt öffnete ich erst die Mittellinie, worauf sich sofort etwas stark stinkende Eitermengen entleerten, sodass ohne Zweifel eine Wurmfortsatzvereiterung vorliegen und ich mich zur breiten Oeffnung trotz der Zartheit des Kranken entschliessen musste, zumal ich auf einen rudimentären Urachus in der Mittellinie stiess. Zunächst wird der stark brandige Wurmfortsatz entfernt, dann das stark ödematöse und brüchige Netz so weit es in der Wunde vorliegt, wobei zahlreiche Verklebungen im Bauche hinderlich sind. Der vordere Theil der unteren Leberfläche und die Gallenblase sind mit einem gelblich-weissen, zum Theil abstreifbaren, fibrinösen Belag überzogen. Beim Untersuchen des Cavum Douglasi findet sich darin eine reichliche Menge stark stinkender, eitrig-seröser Flüssigkeit. Da der Puls es erlaubte, wurde jetzt der Querschnitt bis zur linken Weiche verlängert. Es fand sich in der Milzgegend Jauche, aber nicht unter dem Magen. Beim Verbande wurden vier lange, mit ausgekochter Gaze umwickelte Doppeldrains eingeführt.

Am Abend war die Temperatur 37,2°, Puls 120, Resp. 44. Bei der Operation waren verbraucht 19,0 Chloroform und 25,0 Aether. Da 3mal Erbrechen eintrat, bekam der Kranke in der Nacht eine Morphiuminjection von 0,015.

Am 19. November Temperatur Morgens 38,7°, Puls 148, Resp. 28; Abends 38,2°, Puls 108, Resp. 26.

Am 20. November war er fieberfrei.

Am 21. November beim Verbandwechsel zeigte sich der Inhalt der Bauchhöhle stark jauchig und wurde mit warmem Salzwasser ausgespritzt. Beim Verband wurde gekochte Gaze angewendet und die Drains erneut. Am Abend trat wieder Fieber ein, welches sich allmählich steigerte bis

Digitized by Google

zu 40,1° (Puls 156, Resp. 36), in der Nacht vom 23. auf 24. November. Starke Schmerzen im Bauch veranlassten am 22. November eine 2. Morphiuminjection.

Am 23. November war der Verband mit Urin beschmutzt und musste deshalb erneuert werden, was in derselben Weise geschah. Das Netz und die Gallenblase haben sich vollständig gereinigt.

In der Nacht zum 24. November bekam der Kranke 3 mal Stuhlgang, und am Morgen des 24. November noch 2 mal in geformter Weise, worauf er collabirte, benommen wurde und um 1/23 Uhr trotz aller Analeptica starb.

Die Section ergab an der Basis des rechten Unterlappens einen atelectatischen Streifen, beginnende Fettinfiltration der Leber, Herzmuskel schlaff, Klappen normal, Dickdarmschleimhaut geschwellt und injicirt, diffuse im Rückgang begriffene Bauchfellentzündung. Die Milz war nicht vergrössert und derb. Das Hirn normal. Nirgends fanden sich Abscesse in den Organen, noch Petechien auf den Lungen.

Der gracile Kranke wurde also 8 Tage, nachdem er bei völliger Gesundheit plötzlich an heftiger Blinddarmentzündung erkrankt war, mit aller Vorsicht von seinem brandigen Wurmfortsatz befreit, wobei sich schon eine allgemeine jauchige Bauchfellentzündung vorfand. Statt Jodoformgaze wurde gekochte Gaze angewendet, um jeden Jodoformcollaps zu vermeiden. Nichtsdestoweniger trat dennoch ein plötzlicher Collaps 6 Tage nach der Operation ein, nachdem sich von selbst massenhaft der Stuhlgang, trotz flüssiger, mehlfreier Nahrung entleert hatte. Der Kranke war wegen wässriger Durchfälle stopfend behandelt worden. Die Annahme liegt wohl nah, dass sie, wie auch die Temperatursteigerung der letzten Tage Folge der massenhaften Kothverhaltung waren.

Die Section lehrte, dass örtlich die Bauchfellentzündung in der besten Ausheilung und es nicht zu septischen Erscheinungen gekommen war. So ist der Tod wohl Folge der massenhaften Stuhlverhaltung gewesen, die vor der Operation schon zu der täuschenden Diarrhoe, einer Analogie der Incontinentia urinae paradoxa bei übervoller Blase, wahrscheinlich auch zur Wurmfortsatzentzündung geführt, und hinterher trotz aller unserer Vorsicht in der Diät infolge der gewaltigen Ausleerung durch plötzlichen Collaps bei dem schwachen Kranken alle Aussicht auf Heilung verdorben hat. So sterben alte Leute bei schneller Entleerung grosser Prostataretentionen, selbst ganz junge nach Abzapfung grosser Eierstockscysten öfters ganz plötzlich.

6. Erich Marschner, Sohn eines Arbeiters aus Berlin, 4 Jahre alt, wurde unter J.-Nr. 1122 am 15. November 1898 Machmittags 2 Uhr auf die chirurgische Abtheilung in Bethanien gebracht.

Digitized by Google

Apathisch und verfallen hatte der Knabe einen aufgetriebenen, empfindlichen Bauch und eine Dämpfung in der Gegend des Wurmfortsatzes.

Bei der sofortigen Operation (mit 45,0 Aether) schimmert das Bauchfell vor der Eröffnung schon grün durch, welche durch das anhaltende Erbrechen des Knaben verzögert wird. Sobald es schliesslich gelingt, dringt reichlich grüner, dünner, stinkender, fluorescirender Eiter hervor, und zugleich stürzen eine Anzahl Dünndarmschlingen heraus. Nach ihrer schwierigen Reposition wird im kleinen Becken ein stinkender Abscess eröffnet, dessen Wände grün-weiss ausgekleidet sind. Hinein ragt der Wurmfortsatz, der brandig mit einem Loch und so brüchig ist, dass er nur mühsam entfernt werden kann. Die benachbarten Dünndarmschlingen sind grün belegt. Nach einem Verbande mit 2 Drains und Jodoformtamponade erwacht der elende Kranke, ohne dass der Puls zu fühlen. Nach wiederholten Kampheräthereinjectionen schien sich der Knabe zu erholen. Am Abend war die Temperatur 37,6°, Puls 120, Resp. 40. Allein um 7 Uhr wurde er benommen, der Puls fadenförmig, der Athem jagend. Um 1/4 10 Uhr trat die Erlösung ein.

Da die Section verweigert, mussten die Organe durch die Operationswunde untersucht werden. Im Darm bestand nirgends eine Perforation, seine Schleimhaut zeigt keine auffallende Veränderung, sie ist nur in der Gegend der Blinddarmklappe diesseits und jenseits verdickt und stärker injicirt. Im Verlauf des absteigenden Grimmdarms und an der Sförmigen Krümmung findet sich in der Schleimhaut je eine erbsengrosse Erosion. Bei der Herausnahme der Därme zeigt sich häufig eine Verlöthung der Nachbarschlingen durch grünliche Beläge. Zwischen Leber und rechter Niere, sowie zwischen Milz und linker Niere ist abgekapselt grüner, dünner Eiter. Die Milz ist vergrössert, weich und brüchig, die Leber zeigt trübe Schwellung. Die Nieren sind weich und auf dem Durchschnitt grau. Die Lungen zeigen ausser geringem Oedem nichts Wesentliches. Im Herzen sind die Atrioventricularklappen an den Rändern rosenroth gefärbt und deutlich verdickt.

An welchem Tage der Krankheit die Operation gemacht worden ist, hat nicht ermittelt werden können, allein immerhin zeigt der ganze Verlauf mit seiner Heftigkeit, dass auch beim frühesten Kindesalter der Brand des Wurmfortsatzes gleich mit allgemeiner jauchiger Bauchfelleiterung von vornherein sich verbinden kann. Die Endokarditis septica war wohl der wesentliche Grund, warum die Erholung des Kranken nicht von Bestand war.

Bei dem jugendlichen Alter mit seiner grossen Widerstandsfähigkeit war es recht zu bedauern, dass das Kind erst im letzten Stadium des Collapses zur Operation in das Krankenhaus gebracht worden ist.

3. Fälle mit schmaler Brücke in der Demarcation.

7. Emil Winterfeldt, 17 Jahre alt, geboren in Gross-Glogau, Arbeiter, wurde am 20. Februar 1899 auf der chirurgischen Station in Bethanien aufgenommen unter J.-Nr. 365.

Digitized by Google

Der Vater ist gesund, die Mutter unterleibskrank. Er selber war früher stets gesund, insbesondere hatte er bisher nie einen Anfall von Leibschmerzen. Plötzlich bekam er am 8. Februar Drücken rechts im Leib, am 9. Februar Erbrechen, welches bis zu seiner Aufnahme angehalten hat. Am 9. Februar hat er Ricinusöl genommen, seitdem soll er regelmässig Stuhlgang gehabt haben. Er nahm nur flüssige Sachen zu sich, brach aber alles aus.

Bei seinem Eintritt war er bereits in einem bedenklichen Zustand, die Augen eingefallen, Lippen und Wangen blau, Herzschlag etwas unregelmässig, Leib aufgetrieben, empfindlich, Darmbeingrube gedämpft bis zur Nabelhöhe und über die Mittellinie hinaus, dabei Temp. am Abend 39,2°, Puls 144, Resp. 52. Am 21. Februar Morgens (Temp. 37,4°) war der Kranke unklar, der Puls sehr klein und beschleunigt. Der Urin enthält Eiweiss. In der Nacht und am Morgen war Erbrechen erfolgt von grünen, galligwässrigen Massen, daneben bestand Aufstossen.

Da er sich noch gehalten hatte, wurde am Morgen nach den wünschenswerthen Vorbereitungen die Bauchhöhle geöffnet, wobei sich das Bauchfell im Schnitt grünlich verfärbt zeigte. Der Wurmfortsatz lag medial und unten vom Blinddarm gegen den rechten Rand des kleinen Beckens. Die eine Hälfte seiner Wand ist zerstört, so dass sein Ende nur noch durch eine schmale Brücke mit dem Ansatz zusammenhängt, an dem der Brand scharf demarkirt ist. Aus dem kleinen Becken wird reichlich stinkender Eiter entleert. Verbraucht wurde 13,0 Chloroform und 6,5 Aether. Nachdem noch 3mal Erbrechen erfolgt, die Temp. abends auf 36,5° gesunken, tritt noch am selben Abend der Tod durch Lungenlähmung ein.

Bei der Section am folgenden Tage fand sich im Bauch zwischen den nicht verklebten, stark injicirten Därmen Eiter, und auf den Därmen eitrig fibrinöse Beläge, aber keine abgekapselten Abscesse. Im Douglas fand sich etwas mehr Eiter. Die Rinde der Nieren ist geschwollen und getrübt, die Leber getrübt und etwas ikterisch, die Herzmuskulatur schlaff und trübe, die Herzklappen am Rand geröthet, in den Lungen Oedem.

Wieder handelt es sich also um einen Fall von frischer, heftiger Wurmfortsatzentzündung verursacht durch demarkirten Brand des Wurmfortsatzes und begleitet mit allgemeiner jauchiger Bauchfellentzündung. Die Dauer der Krankheit betrug 13 Tage. Der Bauchschnitt 12 Tage nach dem Beginn hatte wenigstens ein Sinken der Temperatur zur Folge, die Sektion zeigte deutlich die Folgen der Sepsis an Herz, Leber und Nieren, wie sie bei 12tägigem Bestehen einer jauchigen Bauchfellentzündung nicht überraschen konnte. Unter solchen Verhältnissen hätte auch eine gründlichere Operation keine Aussicht geboten, wenn der Allgemeinzustand sie gestattet hätte.

8. Gustav Gräbert, 42 Jahre alt, Sattler aus Mühlrose, wurde abends am 20. Mai 1899 unter J.-Nr. 739 auf der chirurgischen Abtheilung in Bethanien aufgenommen.

Der Kranke hat 10 Jahre alt an Typhus, beim Militair an Wechsel-

Digitized by Google

fieber, in den letzten Jahren gewöhnlich im Herbst an Husten und seit 10 Jahren öfters an Leibschmerzen in der Mitte des Unterbauchs gelitten, die meist mit Verstopfung verbunden waren und nach Erzielung von Stuhlgang aufhörten. Die Mutter ist an Cholera gestorben, der Vater mit 60 Jahren an Lungenleiden. Er leidet seit längeren Jahren zeitweise an Erbrechen, das in der Regel morgens kam, dem bekannten Vomitus matutinus potatorum, er will freilich wenig getrunken haben, in der Regel nur für 5 Pfennig Schnaps und einige Glas Bier, zeitweise aber auch mehr. Sein Vater soll schon an Magenkrämpfen gelitten haben. Er will meist hartleibig gewesen sein, vor seiner jetzigen Krankheit jedoch nicht gebrochen haben.

Am 18. Mai erkrankte er plötzlich mit Ziehen im Leibe, was ihn veranlasste aufs Closet zu gehen; er hat an diesem Tage früh noch 2mal Stuhl gehabt, seitdem nicht mehr, auch keine Winde. Er hat seit dem Tage nichts gegessen und nichts getrunken, nichts gebrochen, nur immer Brechreiz und Uebelkeit gehabt. Nach Aussage seiner Frau jedoch hat er am 18. und 19. jedesmal gebrochen, wenn er etwas trank, sonst viel gewürgt.

Bei der Aufnahme war das Gesicht blass mit ängstlichem und leidendem Ausdruck. Der Kranke ist unruhig und hat viel Würgreiz. Die Leberdämpfung reicht oben bis zur 4. Rippe unten bis 2. Querfinger über dem Rippenbogen. Der Leib ist aufgetrieben, die Dämpfung der rechten Darmbeingrube reicht bis zur Nabelhöhe und erstreckt sich seitwärts bis in die linke Darmbeingrube ohne sich nach dem Cathetrisiren von eiweissfreiem Urin zu verändern. Ueber der Dämpfung besteht grosse Schmerzhaftigkeit bei Berührung, über der Magengegend ist die Schmerzhaftigkeit geringer. Temp. 36,4°, Puls 128, Resp. 24.

Bei dem noch denselben Abend vorgenommenen Bauchschnitt wird in der rechten Darmbeingrube eine Höhle von mit kothigen Theilen untermischten Eiter entleert. Der mit dem Finger hervorgeholte Wurmfortsatz reisst kurz am Blinddarm ab. Er ist erweitert, verdickt, seine Schleimhaut ist verdickt und an der Abbindungsstelle ulcerirt. 2 Drains, Verbrauch von 15,0 Chloroform. Der Tod erfolgt am andern Tage; ohne dass das Erbrechen aufhörte.

Die Section am anderen Tage ergab: leichte Trübung der zarten Hirnhaut, Herzmusculatur schlaff und trübe, Mitralis etwas verdickt, jedoch nicht verengt, Leber klein, uneben, gekörnt, auf der Schnittfläche leicht ikterisch, Milz klein, Magenschleimhaut geschwollen, an einigen Stellen sugillirt. In der Bauchhöhle war das Netz an die vordere Bauchwand verklebt und schloss den operirten Abscess ab. Zwischen Netz und vorderer Bauchwand kleine Eiterherde, ebenso zwischen den verklebten Darmschlingen auf der linken Darmbeingrube. In der Gegend der Milz findet sich ein grösserer Abscess, Die Harnorgane waren normal.

Wir haben hier also bei einem alten Säufer (Trübung der Pia, Lebercirrhose, État mammelloné), eine frische heftige Wurmfortsatzentzündung, welche auf Brand des verdickten Wurmfortsatzes beruhte und wie die 2 Tage darauf erfolgte Section ergab, mit allgemeiner jauchiger Bauchfellentzündung verbunden war. Die Entfernung des Wurmfortsatzes

Digitized by Google

fand dabei schon 60 Stunden nach Beginn der Krankheit statt. Die Dauer der Krankheit betrug bei diesem Säufer 3 Tage, ihr Eintritt war vielleicht bei ihm begünstigt durch die Schwellung der Schleimhaut des Magens, des ganzen Darmkanals, sowie des Wurmfortsatzes, wie ja denn auch Säufer erfahrungsgemäss alle Arten von Brand besonders schnell bekommen.[1])

9. Erna Mertin, 6 Jahre alt, aus Berlin, Tochter eines Drechslers, wurde am 17. November 1898 unter J.-Nr. 1126 auf der chirurgischen Abtheilung in Bethanien aufgenommen.

Sie stammte aus gesunder Familie und war bisher stets gesund. Vor 14 Tagen ist sie mit starken Schmerzen und Erbrechen erkrankt, welches bei Opium und flüssiger Nahrung vorüberging. Nach 8 Tagen erfolgte die erste Ausleerung. Am 10. Tage neues Erbrechen, starke Schmerzen und Auftreibung des Leibes, welche so zunahmen, dass der Arzt das Kind ins Krankenhaus brachte.

Das bleiche, ausserordentlich apathische Kind hatte einen aufgetriebenen, schmerzhaften Leib, die Ileocöcalgegend war besonders schmerzhaft und gedämpft, Temp. 37,1°, Puls 120, kein Eiweiss. In der Aethernarkose werden 55,0 verbraucht.

Bei Eröffnung der Bauchhöhle quillt sofort stinkender, gelbgrüner, dünner Eiter in grosser Menge heraus. Nachdem die Bauchhöhle mit Kochsalzlösung ausgespült, wird der Wurmfortsatz aufgesucht, von dem das Endstück dabei sofort abreisst, weil es nur mit einer fadenförmigen Brücke noch zusammenhängt. Nachdem der Stumpf abgetragen, zeigt sich, dass seine Schleimhaut nicht entartet. Das entfernte Endstück des Wurmfortsatzes ist gänzlich brandig, lässt jedoch eine Perforation sonst nicht erkennen. Ausser dem 10 cm langen rechtsseitigen Schnitt wird jetzt eine ebensolange Gegenöffnung auf der andern Seite gemacht, aus der sofort reichlich stinkender Eiter hervorquillt. Nach nochmaliger Ausspülung mit Kochsalzlösung werden je 2 Jodoformdrains (einer in den Douglas) eingeführt. und ein Jodoformgazeverband angelegt. Abend Temp. 37,2°, Puls 136.

Am 18. November morgens Temp. 39°, Puls 132, Resp. 28. Die bedeckenden starkdurchtränkten Gazestücke werden erneut, mittags Temp. 38,7°, abends Temp. 39,0°, Puls 140, Resp. 28. Das Kind ist sehr apathisch.

Am 19. November morgens Temp. 36,8°, Puls 100 voller, Resp. 28. Nach zwei dünnen Stuhlgängen fühlt sich Patientin wesentlich erleichtert und trinkt viel. Abend Temp. 36,5°, Puls 80, Resp. 28.

Vom 20. November an bleibt das Kind fieberfrei, der Puls steigt selten bis 92—96, Erbrechen tritt überhaupt seit der Operation nicht wieder ein. Am 20. November hat sie dreimal dünnen Stuhlgang, am 21. November zweimal.

Am 24. November löst sich beim Wechseln des stark durchtränkten Verbandes ein Faden, mit dem der Wurmfortsatz abgebunden.

1) Vergl. meine Erfahrungen darüber in meinem Buch „Das Delirium tremens und Delirium traumaticum. Stuttgart bei Enke. 1884. § 46. Gangrän der Säufer. S. 69.

Digitized by Google

Am 28. November beim dritten Verbandwechsel löst sich auch die andre Naht des Wurmfortsatzes. Die beiden Drains in seiner Nähe sind fast herausgedrängt und werden fortgelassen, die beiden andern im linken Einschnitt gekürzt und die Wunde mit Kochsalzlösung ausgespritzt.

Am 30. November beim vierten Verbandwechsel werden auch diese Drains entfernt.

Am 27. Januar beim 20. Verbandswechsel sind beide Wunden vernarbt.

Am 20. Februar steht sie zum erstenmale auf, ist ganz munter, bekommt jedoch, als sie eben entlassen werden soll, am 18. März Scharlach mit Diphtheritis der Mandeln, und mit Fieber bis 39°, rechtsseitiger Entzündung des Mittelohrs und leichter Nierenentzündung. Vollständig geheilt, verliess sie mit zwei festen, 10 cm langen, 2 cm breiten Narben am 10. Mai das Krankenhaus.

Wir haben hier also vor uns eine heftige frische Wurmfortsatzentzündung, welche ausserordentliche Fortschritte gemacht hatte, da sie erst nach 14 Tagen angeblich zur Operation kam. Die Kranke war ihrem Aussehen nach in einem verzweifelten Zustand, der brandige Wurmfortsatz riss bei der ersten Berührung in der Demarcationslinie ab und die ganze Bauchhöhle war mit stinkendem Eiter förmlich überschwemmt. Nichtsdestoweniger ist die Kranke doch durchgekommen! Wir verdanken das wohl einmal ihrem jugendlichen Alter, dann der Gründlichkeit der Operation. Auf beiden Seiten wurde der Bauch aufgeschnitten und nachdem die Bauchhöhle zwei Mal mit warmer Kochsalzlösung ausgespült, wurden vier lange Jodoformdrains nach allen Richtungen eingeführt.

So ist das wenigstens ein Fall von frischer heftiger brandiger Wurmfortsatzentzündung, welcher bei diesem Verfahren durchgekommen ist, obgleich er so sehr spät zur Operation kam. Wie ungünstig die andern Fälle lagen, haben die vorhergehenden Krankengeschichten gezeigt. So können sie uns alle nur auffordern, allen Betheiligten eine zeitigere Operation an das Herz zu legen.

Immerhin zeigt dieser Fall, der doch auch im III. Stadium des Collapses operirt und noch dazu einer so sehr eingreifenden Operation unterworfen worden ist, mit seinem günstigen Ausgang, dass man Kranke selbst in diesem ungünstigen Zustand nicht aufgeben, sondern zu retten versuchen soll. Dass die Aussichten dabei schlecht, zeigen alle diese Fälle des ersten Abschnitts. Allein man thut eben seine Pflicht, wie beim Croupschnitt.

4. Fälle mit Selbstamputation.

10. Franz Schleicher, 57 Jahre alt, Bandsägenschneider, aus Gohlnau Kreis Glatz wurde am 30. Juli 1898 unter J.-Nr. 761 auf die äussere Station von Bethanien verlegt.

Digitized by Google

Seit 14 Tagen ist er krank und draussen von verschiedener Seite behandelt, auch in der Narkose untersucht. Er bekam Schmerzen in der rechten Seite, wo er seit Jahren einen Leistenbruch hat, der in der letzten Zeit nicht mehr zurückging trotz aller Repositionsversuche. Nachdem er mehrere Tage verstopft war und auch keine Winde gehabt hatte, hatte am Tage seiner Aufnahme Ricinusöl Erfolg. Draussen hat der Kranke auch gefiebert. In Bezug auf das Erbrechen ist leider keine genaue Angabe zu ermitteln gewesen. Als er am 29. Juli abends auf der Innern Abtheilung aufgenommen wurde, war der Leib mässig im ganzen empfindlich und der Puls etwas beschleunigt.

Am 30. Juli war der Leib aufgetrieben und sehr druckempfindlich, über den untern Partien rechts bis zum Nabel und bis zur Mittellinie gedämpft. Der Puls war beschleunigt und klein, der Urin eiweissfrei. Der Bruch war nicht schmerzhaft, dagegen in der Nacht nach der Aufnahme einige Male galliges Erbrechen erfolgt.

Es wurde deshalb zunächst die Herniotomie gemacht, (mit 15,0 Chloroform und 27,5 Aether). Im Bruchsack fand sich eitrig trübe Flüssigkeit; keine Darmschlinge, viel Netz, welches unten adhärent ist und abgetragen wird, auch war die Bruchpforte weit. Der Grund des Erbrechens musste also tiefer liegen. Nach Verlängerung des Schnitts bis zur Höhe des oberen Darmbeinstachels drang zwischen den vorliegenden Dünndarmschlingen Eiter hervor, ebenso nach ihrer Befreiung von ihren Adhäsionen aus der Blasengegend. Weiter wird hinter dem Blinddarm ein mit fäculentem Eiter erfülltem Abscess geöffnet, wobei ein brandiger Fetzen von der Gestalt des Wurmfortsatzes gefunden wird. Sein Anfangstheil, 2 cm lang, Bleifederdick, wird vom Blinddarm abgelöst und amputirt. Nach Ausspülung mit Kochsalzlösung wird hinter den Blinddarm und in das kleine Becken je ein Drain eingeführt.

Am Abend hatte mehrmals Erbrechen stattgefunden. Die Temp. 36,3°, Puls 136, Resp. 48. Der Kranke fühlte sich sehr wohl, allein der Puls war sehr beschleunigt und klein, und so trat denn am 31. Juli Morgens der Tod ein.

Bei der Section am folgenden Tage fand sich das Gehirn normal, Herzmusculatur trüb, gelblich gefärbt, schlaff, die Lungen etwas ödematös, die Leber trüb, schlaff vergrössert, die Milz vergrössert und weich, die Nieren schlaff, getrübt, mit verbreiterter Rinde. Zwischen den Dünndarmschlingen findet sich noch ein grösserer Eitersack. Die unteren Dünndarmschlingen sind verklebt und mit fibrinös eitrigen Beschlägen bedeckt. Drei Fingerbreit oberhalb der Dickdarmklappe findet sich ein aussen Pfennigstückgrosses Loch im Blinddarm, welches von aussen nach innen trichterförmig abnimmt. Die Darmschleimhaut im Blinddarm und Grimmdarm sowie im unteren Krummdarm ist geschwollen, sonst nicht verändert.

Wir haben hier also wieder einen Fall von frischer heftiger Wurmfortsatzentzündung vor uns, welcher mit allgemeiner jauchiger Bauchfellentzündung verknüpft und durch Brand des Wurmfortsatzes hervorgerufen war. Der Brand hatte zu einer vollständigen Abstossung des Wurmfortsatzes bereits geführt, so dass es sich um eine Art Selbst-

Digitized by Google

amputation bei ihm gehandelt hat. Durch einen alten, adhärenten Netzbruch war das Bild der Krankheit etwas verdeckt; wenn er auch vielleicht im Anfang die Aufmerksamkeit von dem Ort des Leidens etwas abgelenkt hat, war er dennoch bei dem Ausgang unbetheiligt.

Den Fällen mit Perforation in der Demarcationslinie (Flögel, Walter, Kirscht und Marschner 3–6.) würde sich dem Befunde an der Schlinge nach der folgende anschliessen, den ich deshalb hier nochmal mittheile, weil ich bei weiterer Erfahrung es ganz dahingestellt sein lassen muss, ob es sich bei ihm ebenso um eine frische heftige Wurmfortsatzentzündung mit Ausgang in Streckenbrand, wie bei diesen, oder um einen eingeklemmten, trotz der Reposition in Brand übergegangenen, reinen Wurmfortsatzschlingenbruch gehandelt hat. So war meine frühere Auffassung, ehe ich alle diese Fälle erlebt, die bei gleichem Befund keinen Anhalt für eine Brucheinklemmung darboten. Auffallend bleibt ja bei ihnen allen, dass ganz wie hierbei eine Strecke der Wurmfortsatzschlinge brandig wird, zumal gerade in diesen Fällen Kothsteine sehr selten sind.

5. Anhang.

II. Karl Richter, 11 Jahre alt, aus Mittenwalde, wurde am 27. März 1896 auf die chirurgische Abtheilung (unter J.-Nr. 436) von Bethanien aufgenommen.

Aus gesunder Familie stammend, und selber stets gesund, hat er vor drei Jahren einen Schlag gegen den rechten Unterleib bekommen, und klagt seitdem häufiger über Schmerzen in der rechten Leistengegend. Jetzt ist er am 21. März Mittags mit Erbrechen erkrankt, zu welchem Abends Schmerzen in der rechten Unterleibsgegend kamen. Auf ein Abführmittel erfolgte geringer fester Stuhlgang.

Am 22. März stand der Knabe noch auf, musste sich jedoch wegen Zunahme der Schmerzen Mittags zu Bett legen, seitdem sind die Schmerzen in der rechten Unterbauchseite sehr heftig und ziehen sich zeitweise nach dem Scrotum hin. Täglich bis zum 26. März Mittags erfolgt von selbst, in den letzten zwei Tagen auf Eingiessung, geringer Stuhlgang. Das Harnen ist beim Pressen etwas schmerzhaft. Täglich erfolgt einige Male Erbrechen von grünlich galligen, flüssigen Massen, was seit dem 26. März unter Brechneigung in Aufstossen überging. Seit dem 26. März haben sich die Schmerzen auch auf die linke Seite und über die Magengegend verbreitet.

Der schmächtige, gracil gebaute Knabe sieht matt aus. Der Bauch ist mässig aufgetrieben, gespannt und hart. Eine Leberdämpfung ist nicht vorhanden. Ueber der untern Hälfte des Leistenbandes liegt eine zwei Finger breite Dämpfung, die sehr druckempfindlich ist. Die abhängigen seitlichen Bauchpartien sind tympanitisch. Der linke Testikel ist heraufgezogen, der rechte nicht vorhanden, dagegen der rechte Leistenkanal stark druckempfindlich und mässig vorgewölbt. Die Zunge etwas belegt, Urin ohne Eiweiss, kein Fieber.

Digitized by Google

Bei der Operation am 27. März (unter Verbrauch von 8,0 Chloroform) wurde zunächst der Leistenkanal und darin eine interstitielle Hernie eröffnet, welche ausser dem Testikel nur klares dunkles Bruchwasser enthielt. Der innere Leistenring erscheint beim Sondiren verlegt. Es wird deshalb der Schnitt bis zur Höhe des oberen Darmbeinstachels und zwei Finger breit nach innen verlängert, wobei sich ziemlich starkes Oedem des Bindegewebes und der Bauchmusculatur zeigt. Nach breiter Eröffnung des Bauchfells findet sich eine hühnereigrosse feste Geschwulst frei vor, die von dem ziemlich fettarmen Netz bedeckt ist. Bei dem Beginn, es abzulösen, stürzt eine ziemlich grosse Menge Jauche aus der Geschwulsthöhle hervor, in welche von oben und hinten der brandige Wurmfortsatz hineinragt. Netz und Wurmfortsatz (in Länge von 5 cm) werden abgetragen, die Höhle mit Sublimatlösung ausgespült und mit Jodoformgaze tamponirt. Der Wurmfortsatz ist bleistiftdick, an seinem 1 1/2 cm langen Endstück, wie auch am Amputationsstück lebensfähig. Die mittlere Strecke von 1 1/2 cm Länge ist brandig etwas eingeschnürt, enthält zwei ziemlich feste erbsengrosse Kothballen und zeigt in der peripheren Demarcationslinie eine stecknadelkopfgrosse Perforation.

In der Nacht zum 28. März trat viermal Chloroformerbrechen ein, wie auch später nach Verabreichung unbeliebter Nahrung. Die Heilung der Wunde wird durch mehrmalige Eiterungen aus der Tiefe (am 29. März, 12. April, 26. April, 6. Mai, 21. August, 10. September) trotz eines Versuchs der Secundärnaht bis zum Ende October verzögert. Am 20. November verlässt der Kranke das Bett und vollständig hergestellt am 19. December das Krankenhaus.

Es handelt sich hier also um einen Streckenbrand des Wurmfortsatzes, welcher an der Grenze perforirt war und zu einem Kothabscess geführt hat, welcher vom Netz umhüllt, frei in der Bauchhöhle lag. Der Verlauf der Erkrankung war der einer sehr heftigen frischen Wurmfortsatzentzündung und würde das ganze Bild den Fällen entsprechen, die ich im 1. Theil des I. Abschnitts unter 2 mitgetheilt habe. Die eigenthümliche Verbindung mit Kryptorchismus lässt es andrerseits möglich erscheinen, dass es sich ursprünglich um einen interstitiellen Wurmfortsatzschlingenbruch gehandelt hat, welcher sei es durch Druck oder in Folge der Abführmittel nach der Einklemmung zurückgegangen war, ohne dadurch dem Eintritt von Brand zu entgehen. Dass der Testikel in gefärbtem Bruchwasser lag, würde für eine Zurückbringung angezogen werden können, dagegen spräche nicht, dass der Bruchsack sich bei der Operation geschlossen fand, weil für eine Wurmfortsatzschlinge die Oeffnung nur sehr eng zu sein braucht und sie durch die, selbst bei gelungener Reposition, bisweilen eingetretene Bruchsackentzündung sich oft von selbst schliesst. Für eine solche Bruchsackentzündung spräche die Vermehrung und Färbung des Bruchwassers.

Digitized by Google

Der Kranke ist sofort nach seinem Eintritt operirt worden und doch fand sich schon eine Wurmfortsatzschlinge brandig. Es kann das Niemanden wundern, der in diesem Fall einen eingeklemmten und danach reponirten Bruch annimmt. Denn bis zur Operation waren sechs Tage seit Beginn der Erkrankung vergangen, Zeit genug, um einen kleinen Bruch nach der Einklemmung zum Brandigwerden zu bringen. So haben wir den Fall vor der Operation angesehen, veranlasst durch die Hodengeschwulst, die eine Combination mit einem interstitiellen Bruch bei ihrer grossen Empfindlichkeit und Entzündung annehmbar machte. Solche Schmerzanfälle bei Kryptorchismus mit Erbrechen hat man in meiner Jugend als „Hodeneinklemmung" angesehen, bis man durch die Entstehung eines widernatürlichen Afters oder durch Sectionen nach schnellem Collaps auf den wahren Zusammenhang der Dinge aufmerksam wurde, nämlich auf eine latente Darmeinklemmung hinter oder neben dem Hoden. Wegen solcher Erfahrungen haben wir deshalb mit der Operation so geeilt. Das war früher meine Ansicht von dem Fall, wie ihn auch Herzog schon in seiner Arbeit geschildert hat. Dass uns von etwaigen Repositionsversuchen nichts bekannt geworden, sprach nicht dagegen, da bei den meisten Fällen von Massentaxis das auch der Fall gewesen ist.

Jetzt aber nach dem Vergleich mit den anderen 10 Fällen von frischer heftiger Wurmfortsatzentzündung mit Streckenbrand ist mir die Deutung des Falles zweifelhaft geworden. Die Entzündung des Hodens und seiner Scheidenhaut könnte wie das Oedem der Bauchdecken möglicher Weise auch Folge der Heftigkeit der Wurmfortsatzentzündung sein. Ein klarer Grund für Entstehung des Streckenbrands würde dann hier wie bei den andern Fällen von heftiger Wurmfortsatzentzündung fehlen. Man müsste allein hier den hohen Grad der Entzündung anklagen, wie beim Brand der foudroyanten Darmeinklemmung den hohen Grad der Strangulation.

So gross ist also die Aehnlichkeit zwischen Einklemmung einer Wurmfortsatzschlinge und frischer heftiger Wurmfortsatzentzündung ohne Einklemmung, dass unter Umständen im Einzelfall nicht mal der Bauchschnitt eine sichere Entscheidung zwischen beiden lieferte.

12. Willy Jäckel, 18 Jahre alt, Maschinenschlosser aus Berlin, wurde am 6. November 1900 Abends 10 Uhr, auf der Innern Station in Bethanien aufgenommen (unter J.-Nr. 1369).

Der Kranke stammt aus gesunder Familie und war selbst stets gesund. Am Donnerstag den 1. November erkrankte er an Schmerzen in der rechten Unterbauchgegend, Erbrechen und Durchfall. Seitdem haben sich täglich Erbrechen und Durchfall wiederholt; Schmerzen sind aber auch noch in der linken Bauchseite aufgetreten. Er wurde behandelt mit

Digitized by Google

Opium und flüssiger Nahrung. Der letzte Stuhlgang ist am 6. November früh erfolgt; Winde sind immer abgegangen. Bei der Aufnahme fand sich ein mittelgrosser Kranker mit ziemlich verfallenen Gesichtszügen, bei einer Temp. von 38,2°, und Puls 120. Der Leib war aufgetrieben, und gleichmässig ziemlich stark gespannt, wobei sich eine deutliche Resistenz nicht fühlen liess. In der rechten Unterbauchgegend besteht Schmerzhaftigkeit, ferner rechts unter dem Nabel und in der linken Unterbauchgegend. Im Hause ist weder Erbrechen noch Stuhlgang erfolgt. Die Leberdämpfung ist nachweisbar, doch etwa ein Drittel kleiner als gewöhnlich. Die Untersuchung vom leeren Mastdarm aus ergab, dass im rechten Theil des kleinen Beckens sich von oben her eine auf Druck wenig schmerzhafte Resistenz herunterwölbte, in der Fluctuation nicht fühlbar war; die linke Seite war frei.

Der Kranke wird danach am 7. November Mittags auf die äussere Station verlegt, und sofort nach einem warmen Pottaschebade auf den Operationssaal gebracht. Die Gesichtszüge sind verfallen, die Augen mit Ringen umgeben, der Leib aufgetrieben und der Urin trübt sich bereits beim Kochen mit 1/4 verdünnter Salpetersäure. Wegen des Stadiums des Collapses werden gleiche Theile Chloroform (13,0) und Aether (6,5) zur Narkose angewendet. Nach der Eröffnung des Bauchfells (die Bauchdecken waren wenig blutreich) fliesst zunächst etwas seröse Flüssigkeit ab. Bei weiterer Spaltung, wobei die epigastrischen Gefässe sich sehr klein fanden, stürzt eine trübe stinkende Flüssigkeit in reichlicher Menge hervor, in der sich überall kleine schwarze Bröckelchen, wie Theekrümel, befanden. Der hinter dem Blinddarm hervorgeholte Wurmfortsatz zeigt in der Mitte in fingerbreiter Strecke ringsum sich brandig. Sie besteht aus schlappen, grünlich schwarzen, welken, fahlen Fetzen, in der sich nur eine solche Brücke von der Dicke einer Rabenfeder zwischen dem scharf demarkirten Ursprung und dem Endstück erhalten hat. Das Endstück ist dagegen auch demarkirt, aber ebenfalls im Beginn des Brandes, indem es zwar noch kleinfingerdick, steif, aber bereits grau und gelb an der matten Oberfläche gefärbt ist. Das Endstück würde abgefallen sein, wenn es nicht durch das geschwollene Gekröslein mit dem Anfangsstück in Verbindung geblieben wäre, und sich am Ansatz des hochrothen Gekröslein an allen drei Theilen des Wurmfortsatzes eine Leiste befunden hätte, von der sich oberflächlich ein Blutgerinnsel abstreifen und danach eine blutig infiltrirte feste Leiste von aufgetriebenem Gewebe zu Tage treten liess. Aufgeschnitten war das ganze Endstück hohl mit verdickter graugrünlicher Schleimhaut, während das Anfangsstück ebenso verdickt war, jedoch auf der Schleimhaut hochroth und frisch aussah. Alle drei Theile setzten sich scharf gegen einander ab, in der Weise, dass die Schleimhaut besonders am aufgeschnittenen Anfangsstück in ihrem Niveau höher steht als in der brandigen Mittelstrecke.

Nachdem der Wurmfortsatz dicht am Blinddarm in gewöhnlicher Weise abgebunden, wird die schmierige, stinkende Höhle hinter dem Blinddarm besonders sorgfältig gereinigt, mit Schwämmen ausgewischt, wobei sich ein erbsengrosser, geschichteter, ziemlich fester Kothstein vorfindet. Nachdem die aufgetriebenen rothen Dünndärme aus dem kleinen Becken unter beständigem Abfluss von trüber, stinkender Flüssigkeit auf-

Digitized by Google

wärts gedrängt, kann auch das kleine Becken ausgetupft werden, wobei sich in seinem Grunde ein dreimalsogrosser Kothstein derselben Art findet. Nachdem die sichtbare Fläche in dieser Weise durch Tupfen möglichst gereinigt, entleert sich beim Einführen der desinficirten Hand unter die Bauchdecken aus der linken Seite eine reichliche Menge dünnen stinkenden Eiters, weshalb dort am Aussenrande längs des linken Rectus ohne sonderliche Blutung eine fingerlange Gegenöffnung gemacht wird. Nachdem die Bauchhöhle so gut als möglich mit der warmen Kochsalzlösung ausgespült, wird durch dieselbe ein langer Jodoformdrain, unter Widerstand der aufgetriebenen Därme gegen die linke Nierengegend eingeführt, ein zweiter senkrecht zum S romanum, ein langer Dritter bis auf den Grund des Douglas, ein vierter senkrecht hinter dem Blinddarm, und ein fünfter vom Aussenrande der Wunde in der rechten Weiche gegen die rechte Niere hinauf; die Zwischenräume wurden mit Jodoformgaze ausgefüllt, und das Ganze, wie gewöhnlich, durch einen Bauch und Gesäss umfassenden Verband festgehalten.

Am Abend mass der Kranke 36,8° bei Resp. 36 und leicht unregelmässigem Puls von 120; Nachts trat anhaltendes Erbrechen ein, welches auch nach 0,02 Morphium (in die Magengegend gespritzt) nicht nachliess, so dass der Tod gegen 6 Uhr früh erfolgte.

Bei der Section, die nicht ganz vollständig gemacht werden durfte, fand sich eine grössere Eiteransammlung nur noch in der Zwerchfellnische an der Milz, welche gerunzelt und mit Fibrin bedeckt war, während der Douglas frei von Flüssigkeit war. Das Herzfleisch war derb, im Herzbeutel fand sich ebenso wenig Flüssigkeit, wie in den Pleurahöhlen. Der Rand des Aortenzipfels der Mitralklappe war an der Berührungsstelle leicht verdickt, stark geröthet, die übrigen Klappen sind zart. Auf beiden Lungen fanden sich geringe Petechien, kein Oedem, auf der Schnittfläche beide Unterlappen derber als die Oberlappen. Die Zeichnung von Nieren und Leber war deutlich. In den Därmen fanden sich keine Geschwüre, im Dickdarm fester Koth, im Dünndarm flüssiger Speisebrei, in der Schleimhaut des Magens oberflächliche sparsame Blutungen.

Bei der Seltenheit des Streckenbrandes habe ich diesen 12. Fall davon noch nachgetragen, umsomehr da er sich durch das Vorhandensein zweier Kothsteine und das Auftreten von secundärem Brand des Wurmfortsatzendes auszeichnet. Sonst zeigte er leider das gewöhnliche Bild einer frischen heftigen Wurmfortsatzentzündung, welche im Stadium des Collapses leider erst nach 6 Tagen zur Operation gekommen ist. Die allgemeine jauchige Bauchfellentzündung war so ausgedehnt, dass es uns selbst bei breiter Oeffnung der rechten Seite und Gegenöffnung in der linken, Ausspülung und fünffacher Drainage nicht gelungen ist, alle Eiterherde zu beseitigen. So ging er denn in seinem Collaps unter anhaltendem Erbrechen zu Grunde, wobei die beginnende Septicämie, wie sie sich im Anfang einer Endokarditis, den Petechien auf Lunge und Magenscheimhaut und der

Digitized by Google

beginnenden Albuminurie andeutet, zu ihrem Theil mitwirkte. Recht traurig, dass der Kranke nicht 5 Tage früher zur Operation gekommen ist. Bemerkenswerth ist schliesslich die ungewöhnliche Menge von Darminhalt, trotz des anhaltenden Durchfalls, welcher zu einer Gabe Ricinusöl aufgefordert hätte; jedenfalls hätte sie die Operation wesentlich erleichtert.

II. Theil.

Fälle von frischer heftiger Wurmfortsatzentzündung mit Verschwärung.

13. Robert Klicks, 17 Jahre alt, gebürtig aus Hoyerswerda, Polier, wurde am 16. November 1896 unter J.-Nr. 1101 auf meiner chirurgischen Abtheilung in Bethanien aufgenommen.

Früher stets gesund, erkrankte er am 12. November Mittags plötzlich unter Leibschmerzen, Erbrechen und Fieber. Als er am 14. November auf der innern Station aufgenommen, war der Leib aufgetrieben, stark druckempfindlich, besonders in der Ileocöcalgegend, wo über dem rechten Leistenbande eine grosse Resistenz fühlbar war mit gedämpftem Schall darüber. Auch hier erfolgte mehrmals Erbrechen. Die Behandlung bestand in Eisblase auf den Leib, Opiumzäpfchen, Eispillen und Haferschleim, wozu noch Abends eine Morphiuminjection von 0,01 kam. Temp. Morgens 39,1°, Abends 39,1°.

Am 15. November Temp. Morgens 37,7°, Abends 38,7°. Wiederholtes Erbrechen von grösseren galligen Massen. In den abhängigen Theilen des Leibes gedämpfter Schall. Verordnet wurden 2stündlich 0,03 Opium in Zäpfchen, 3 Mal täglich in Tropfen eine 1proz. Cocainlösung, kalte Umschläge und 4 Mal Campherölinjection.

Als am 16. November wieder Erbrechen eintrat, der Schwächezustand gross war und Collaps dazukam, wurde er zur Operation auf die äussere Station verlegt. Der letzte Stuhlgang war am 12. November eingetreten.

Der Kranke war sehr elend, mit kleinem, schwachen Puls, 120 in der Minute und trübem, mattem Blick, leicht aufgetriebenem Leib.

Bei dem sofort mit 15,0 Chloroform ausgeführten Bauchschnitt findet sich unter und hinter dem hochrothen Blinddarm in etwa einem viertel Liter entsetzlich stinkenden dünnflüssigen Eiters der fingerdick angeschwollene Wurmfortsatz, welcher etwa 1 cm vom Abgang am Blinddarm ein schmierig graues Loch trägt. Er hat ein eignes stark geschwollnes Gekröschen. Innen und vorn von ihm liegt das zum Theil verdickte und schmierige Netz. Der Blinddarm ist unten und hinten fibrinös belegt, der aufsteigende Grimmdarm ist hochroth. Nach Abtragung des Wurmfortsatzes mit seinem Gekröschen wurde die Wundhöhle mit Jodoformgaze tamponirt.

Gleich nach der Operation erfolgt Erbrechen grünlicher Massen, der Puls ist 120, das Durstgefühl gross und quälend. Da die Schmerzen

Digitized by Google

unter anhaltendem Erbrechen so heftig werden, dass der Kranke laut schreit, erhält er Morphiuminjection, bald aber, bei zunehmender Pulsfrequenz wird Campher mit Aether injicirt. Unter wachsender Herzschwäche wird der Kranke gegen 9 Uhr benommen und stirbt gegen 11 Uhr.

Bei der Autopsie am 17. November, die sich auf die Bauchhöhle beschränken musste, fanden sich alle Dünndarmschlingen injicirt und mit einander verklebt. Eine grössere Ansammlung von Jauche fand sich zwischen Blase und Mastdarm, unterhalb des Magens links und oberhalb der Leber rechts, endlich zwischen S romanum und einer damit verklebten Dünndarmschlinge. Der auf und absteigende Dickdarm ist seitlich dick fibrinös und eitrig belegt. Die Milz ist weich und gross.

Der Kranke litt also an einer frischen, heftigen Wurmfortsatzentzündung mit ihren besprochenen 3 Cardinalsymptomen infolge ulcerativer Durchbohrung, welche sich mit einer allgemeinen jauchigen Bauchfellentzündung verbunden hat, und ihn binnen 107 Stunden zum Tode führte. Zum Bauchschnitt kam es leider erst am 5. Tage, 98 Stunden nach Beginn der Krankheit bei einem so verzweifelten Zustand, dass höchstens eine Entleerung am Ort noch vorgenommen werden konnte, in der Hoffnung, dass sie ausreiche.

Es ist dies jedenfalls ein sprechender Beweis, wie selbst die nichtbrandige, sondern bloss geschwürige Wurmfortsatzentzündung schon vor Ablauf des 5. Tages zum Tode führen kann, so dass von einem 2. Anfall überhaupt die Rede nicht ist.

Sonst haben wir hier ganz dieselbe Stärke der wesentlichen Zeichen, dieselbe Ausbreitung des Ergusses über die ganze Bauchhöhle und dieselbe Schnelligkeit im Eintritt des dritten Stadiums des Collapses, wie wir sie gewohnt sind, bei der heftigen Wurmfortsatzentzündung zu finden, wenn sie mit Brand einhergeht.

14. Hermann Kretzmann, 15 Jahre alt, Copirer aus Zehdenick, wurde am 13. Januar 1898 unter J.-Nr. 162 in der chirurgischen Abtheilung aufgenommen.

Eltern und Geschwister sind gesund. In seinem 7. Lebensjahre hatte er Veitstanz, vor 3 Jahren Brustfellentzündung; sonst stets gesund, bekam er am 11. Januar Abends plötzlich in beiden Seiten Leibschmerzen. Der bis dahin regelmässige Stuhlgang erfolgte an diesem Abend zum letzten Mal. In der Nacht brach er 4 Mal. Auch am 12. Januar noch öfters. In der Nacht nach der Aufnahme sollen die Schmerzen am grössten gewesen sein. Der Leib ist etwas gewölbt und gespannt, Druckschmerz an beiden Darmbeingruben, besonders rechts, Urin ohne Eiweiss, Leber und Milz in normalen Grenzen. Eine Glycerinspritze hat keinen Erfolg. In der Mittellinie oberhalb der Symphyse ist der Percussionsschall leicht gedämpft, beim Katheterismus entleert sich jedoch nur wenig Urin.

Am 14. Januar Morgens beim Bauchschnitt liess sich das an der vorderen Bauchwand adhärente Netz leicht stumpf lösen, beim Eingehen

Digitized by Google

in die Tiefe dringt nahe der Mittellinie ungefähr ein Liter gelblich gefärbter, stinkender Flüssigkeit hervor, in der viele fibrinöse Flocken schwimmen. Der Wurmfortsatz liegt in der Höhle, welche diese Flüssigkeit enthält, verklebt, wird aber leicht zu Tage gefördert, ist nahe der Spitze durchbohrt und schliesst in seinem blinden Ende einen länglich ovalen Kotstein ein (von der Länge eines Centimeter.) Der unterste Theil der Schleimhaut zeigt um die Perforationsstelle einen eitrig fibrinösen, diphtheritisähnlichen Belag. Nach der Amputation und Ausspülung mit Salzwasser werden 2 Jodoformdrains in die Tiefe geführt. Verbrauch von Chloroform 14,0.

Am 16. Januar: Patient hat gestern Mittag von 1/4 12—2 Uhr und heut Morgen von 5—9 Uhr kurz hintereinander mehrmals schwarzgrüne Massen erbrochen und ist ziemlich unruhig. Puls 120. Von der Operation ab fieberfrei, mass er am 15. Januar 38,2 bei Puls 124, Resp. 36, Abends 38,0 bei Puls 124, Resp. 28, am 16. Januar 38,0 bei Puls 128, Resp. 28, Abends 37,4 bei Puls 128, Resp. 28, von da ab verschwand das Fieber ganz.

Am 17. Januar hat er 2 Tage lang nichts zu trinken bekommen, heute behält er Milch mit Wasser esslöffelweise bei sich.

Am 18. Januar muss er katheterisirt werden, Puls 100 voller.

Am 22. Januar beim ersten Verbandwechsel findet sich nur wenig Eiter vor. Die Drains sind ziemlich herausgedrängt und werden deshalb fortgelassen. Der Kranke klagt nur über Schmerzen bei voller Blase und bei Blähungen, bekommt aber am Abend 38,1 und 108 Pulse vorübergehend. Erster Stuhlgang am 23. Januar.

Am 31. Januar sieht die Wunde rein aus. Da in einem Theil der Wunde eine Darmschlinge frei liegt, wird die Wunde hier und am äussern Wundwinkel durch Naht verkleinert.

Am 9. Februar urinirt Patient nach Entfernung der Drains von selbst, kein Eiweiss.

Am 17. Februar beim 6. Verband hat sich der nicht genähte, in die Tiefe gehende Theil der Wunde ausgefüllt; da die Ecken zwar vernarbt, diese Mitte jedoch eine ziemlich breite Granulationsfläche darstellt, so werden nochmals 3 Nähte angelegt, und am 25. Februar entfernt.

Am 7. April ist die Wunde vollständig geschlossen und am 15. April darf der Kranke aufstehen. Am 28. April wird er geheilt und gekräftigt entlassen.

Wir haben es also hier wieder mit einer frischen heftigen Blinddarmentzündung zu thun, welche bereits am dritten Tage bei der Eröffnung der Bauchhöhle eine grosse jauchige Ausschwitzung verursacht hatte. Der Wurmfortsatz hatte eine Perforation nahe der Spitze, die Umgebung des Lochs war übel belegt. Die üblen Folgen sind wohl nur durch die frühzeitige Operation vermieden und der Kranke dadurch gerettet worden.

15. Heinrich Kolbe, Hausdiener aus Insterburg, 19 Jahre alt, wurde unter J.-Nr. 405 am 26. März 1898 auf die chirurgische Station in Bethanien aufgenommen.

Digitized by Google

Er ist erkrankt am 24. März mit Magenschmerzen, die sich in die rechte Seite zogen und dort blieben. Er ist diesen Vormittag noch in der Stadt umhergegangen, obgleich er 3 Mal hinter einander Erbrechen gehabt. Am Nachmittag hat er sich hingelegt. Sein Stuhlgang war meist unregelmässig, oft verstopft und ist zum letzten Mal am 24. März früh erfolgt. Uebrigens will er schon am 23. März keinen rechten Appetit und ein unangenehmes Gefühl in der Magengegend gehabt haben. Am 25. März ist er auch noch seinen Geschäften nachgegangen, hatte an diesem Tage Vormittags 3 Mal Erbrechen, liess sich dann aber Abends auf die Innere Station aufnehmen, da er auch beim Athmen die Schmerzen hatte (Temp. 38,3 °). Am Morgen des 26. März Temp. 38,7 °, Puls 108.

Nach seiner Verlegung auf die Aeussere bemerkten wir bei dem sehr schwer leidend aussehenden Kranken mit einem leicht unterdrückbaren, kleinen Puls (120, Resp. 24) einen aufgetriebenen, schon bei leichter Berührung, besonders in der rechten Darmbeingrube und der rechten Weiche, sehr schmerzhaften Leib, ohne deutliche Resistenz und mit leichter Dämpfung. Keine Albuminurie.

Beim Bauchschnitt am 26. März früh mit 11,5 Chloroformverbrauch zeigten sich zunächst die vorliegenden Dünndarmschlingen und der Blinddarm ohne Verklebung. Beim Vordringen gegen die Darmbeingrube fliessen 2—3 Esslöffel etwas fäculenten Eiters ab. Der Wurmfortsatz liegt innen und unten vom Blinddarm, und zeigt ein stricknadelgrosses Loch dicht am Blinddarm, so dass die Amputation noch in die Perforationsstelle fallen muss. Der Wurmfortsatz ist verdickt, seine Schleimhaut gewulstet, sehr verdickt und um das Loch geschwürig; er enthält einen Kothstein. Nachdem die Stelle der Bauchhöhle, von der der Eiter kam, durch Schwämme sauber ausgetupft, werden in die beiden Ecken der Wunde 2 Jodoformdrains gelegt. Abends Temp. 37,7 °, Puls 112, Resp. 24.

Am 27. März Morgens, Temp. 37,3 °, Puls 116, Resp. 24, einmal Erbrechen. Fieber und Erbrechen sind danach nicht weiter erfolgt. Der Puls, welcher am 27. März Abends 96, am 28. März Morgens 96 und Abends 88 war, fiel am 29. März Morgens auf 80 und erreichte diese Höhe in den nächsten Wochen nicht wieder.

Beim 1. Verbandwechsel am 7. April sah die Wunde frisch aus.

Am 8. April bricht der Kranke, klagt über Schmerzen in der Magengegend, welche etwas druckempfindlich war. Er hat aber kein Fieber und einen guten Puls (92 bei Resp. 20). Der Stuhlgang, welcher seit der Operation 7 Mal erfolgt ist, war immer sehr hart, eine Glycerinspritze blieb ohne Erfolg. Erst ein Einlauf hat Wirkung. Der Kranke fühlt sich danach wohler, leugnet aber irgend etwas Verbotenes gegessen zu haben. Beim Verbandwechsel (dem zweiten) zeigt sich alles in Ordnung.

Am 19. April fühlt er sich wieder wohl und hört dann mit dem Erbrechen auf, welches im Ganzen in diesen beiden Tagen 7 Mal erfolgt ist.

Am 25. April, beim dritten Verbandwechsel werden die Drains fortgelassen, obgleich die Wunde innen noch in die Tiefe geht.

Am 30. Juli wird der Kranke geheilt und vollständig hergestellt entlassen.

Digitized by Google

Der Kranke ist also 48 Stunden nach dem ersten Erbrechen, 60 Stunden nach dem ersten Unwohlsein mit der Eröffnung der freien Bauchhöhle behandelt worden. Dem Mangel jeglicher Resistenz entsprach ein vollständiges Fehlen aller Verklebung an den Därmen. Eine weitere Verschwemmung des jauchigen Eiters wurde durch Unterlassung von Kochsalzausspülungen vermieden.

Es handelte sich also um eine frische heftige Wurmfortsatzentzündung, welche auf Perforation des Wurmfortsatzes beruht und mit fäculentem Eiter in der offenen Bauchhöhle verbunden war. Die Rettung erfolgte durch frühe Operation am Ende des zweiten Tages, nachdem die Krankheit sich deutlich geäussert hatte.

16. Emilie Gurke, 42 Jahre alt, Frau des Sattlergehilfen, gebürtig aus preussisch Stargard, wurde unter J.-Nr. 583 am 6. Juni 1898 auf der innern Station aufgenommen wegen eines Rückfalls von subacutem Gelenkrheumatismus.

Aus gesunder Familie stammend war sie 1890 an Rippenfellentzündung erkrankt, hat 8 normale Geburten durchgemacht und leidet stark an Ausfluss. Im Jahre 1897 wurde sie zum 1. Mal wegen subacutem multiplen Gelenkrheumatismus aufgenommen und am 2. März 1898 geheilt entlassen. Nach 8tägigem Wohlbefinden kehrten die Gelenkschmerzen wieder, besserten sich jedoch bald. In den letzten 8 Tagen jedoch haben sich wieder Schmerzen in beiden Fussgelenken, Genick und Handgelenk eingestellt, ohne dass äusserlich etwas daran zu bemerken; dagegen findet sich an der Spitze der Mitralis ein leichtes systolisches Geräusch und in der rechten Lungenspitze besonders knackende Rhonchi. Ausserdem besteht ein kleiner linksseitiger reponibler Schenkelbruch.

Während sie im Bett mit salicylsaurem Natron behandelt wurde, bekam sie am 23. Juni plötzlich Schmerzen im Leib im rechten Unterbauch und einmal Erbrechen, ohne dass man eine Geschwulst fühlen konnte.

Am 24. Juni (Morgens 37,6°, Abends 38,7°) liess sich in der Blinddarmgegend ein faustgrosses, sehr schmerzhaftes Exsudat fühlen, jedoch nicht durch Scheide oder Mastdarm. Puls 82. Angewendet wurden 3stündlich Suppositorien von 0,03 Opium.

Am 25. Juni hatte sie mehrmals gebrochen. Temp. 38,4°, Puls 116. Der Leib war sehr schmerzhaft, so dass man nach dem Exsudat gar nicht fühlen durfte.

Sie wurde deshalb auf die Aeussere Station verlegt und sofort nach einem Bade ihr Wurmfortsatz unter Gebrauch von 12,5 Chloroform und 6,0 Aether amputirt.

Der Wurmfortsatz war perforirt und fanden sich 3 Kothsteine vor. Sofort hörte das Erbrechen und das Fibern auf und der Puls sank schon am Abend auf 96. Beim 1. Verbandwechsel am 2. Juli wurden die Drains fortgelassen. Beim dritten nach einem Bade die Sekundärnaht angelegt, beim vierten am 16. August die Nähte entfernt. Am 22. August bekam sie ein Bad, da die 17 cm lange Narbe vollständig war; und steht

Digitized by Google

auf am 23. September; nachdem sie ihres Rheumatismus wegen noch eine Reihe Bäder bekommen, wird sie am 22. October geheilt entlassen.

Es handelt sich also wieder um einen Fall von frischer heftiger Wurmfortsatzentzündung, welche bei einer bettlägerig Kranken im Bett entstanden und sich in 48 Stunden unter Opiumbehandlung so verschlimmert hatte, dass sie nicht schnell genug operirt werden konnte. Der Wurmfortsatz war perforirt, 3 Kothsteine lagen vor, aber dank der frühzeitigen Operation, 48 Stunden nach dem ersten Auftreten der Leibschmerzen wurde sie sofort von allen ihren Beschwerden befreit und heilte mit glattem Verlauf.

17. Johann Warczak, 22 Jahre alt, Arbeiter aus Malachin bei Konitz, wurde am 2. Juli 1898 auf der chirurgischen Abtheilung unter J.-Nr. 693 aufgenommen.

Im Winter 1893 hat er an Leibschmerzen und Durchfall gelitten 3 Wochen lang in Malachin in Preussen, zugleich mit seiner Mutter, die an demselben Leiden krankte und starb. Woran der Vater gestorben, weiss er nicht.

Am 30. Juni Abends bekam er plötzlich Schmerzen, die in der Nacht sehr heftig wurden und am folgenden Morgen 3 mal Erbrechen, welches sich am Tage jedes Mal wiederholte, wenn er etwas getrunken hat. Der Leib ist in der rechten Unterbauchgegend etwas gewölbt und etwas resistenter. Eine Dämpfung auf der rechten Darmbeingrube erstreckt sich fast bis an den Nabel und über die Blasengegend. Puls 96, kräftig, kein Eiweiss.

Bei der Eröffnung entleert sich kothig stinkender, schmutzig grauer Eiter. Der Wurmfortsatz liegt nach innen vom Blinddarm und reicht mit seiner Spitze bis ans kleine Becken. Auch im kleinen Becken Eiter der mit Schwämmen ausgetupft und dann mit Salzwasser ausgespült wird. Die vorliegenden Dünndarmschlingen waren nur lose verklebt und drängen sich während der Operation vor, bei der 15,0 Chloroform gebraucht wird; 2 Drains, einer davon im Douglas.

Der Wurmfortsatz hat ein 3 mm grosses Loch aussen, welchem innen ein 5 Pfg.-Stück grosses Geschwür entspricht und enthält bröckligen Koth und einige grössere feste Kothstücke.

Am Abend Temp. 37,6°, Puls 76, Resp. 44, vom andern Morgen an ständig weniger.

Nach der Operation tritt am andern Tage 3 mal Chloroformbrechen auf, sonst nie wieder, wie auch der Verlauf nach der Operation fieberlos blieb.

Beim 1. Verbandwechsel am 13. Juli blieben die Drains fort. Am 17. Juli wurde mit Glycerin die ersten Ausleerungen hervorgerufen. Beim 4. Verbandwechsel am 9. August wurde die Secundärnaht angelegt mit Ablösung der Haut in 2 Etagen, welche primär heilte. Am 5. September steht der Kranke mit einer Binde geheilt auf und wird am 22. September entlassen.

Digitized by Google

Wir haben es hier also mit einem Fall von heftiger Wurmfortsatzentzündung zu thun, welcher bereits nach 30 Stunden zur Operation kam und zu der Zeit erst eine Ueberschwemmung des Douglasschen Raumes mit kothiger Jauche mit sich geführt hat. Wahrscheinlich war die Erkrankung auch eine frische und keine rückfällige, da die Baucherkrankung im Jahre 93 wohl mehr an Cholera als an Blinddarmentzündung erinnert, da seine Mutter gleichzeitig daran erkrankte und starb. Unter diesen Verhältnissen fand sich im Wurmfortsatz nur ein Geschwür, welches mit kleiner Oeffnung aufgebrochen war. Immerhin wird wohl vor allem die schnelle Vornahme der Operation 30 Stunden nach der Erkrankung etwa der wesentlichste Grund sein, welcher dem Kranken das Leben gerettet hat, indem sie der weitern Verjauchung der Bauchhöhle vorbeugte.

III. Theil.

Fälle von frischer heftiger Wurmfortsatzentzündung ohne Streckenbrand und ohne Verschwärung, infolge von Eiterung und Diphtheritis des Wurmfortsatzes.

18. Martha Schiller, 7 Jahre alt, Tochter eines Pantoffelmachers aus Berlin, wurde am 21. October 1898 unter J.-Nr. 1027 auf meiner Mädchenstation aufgenommen.

Von gesunden Eltern stammend, aus einer Familie, in welcher kein Fall von Tuberculose vorgekommen, hat sie zwar vor mehreren Jahren die Kinderkrankheiten durchgemacht, wie man in Berlin zu sagen pflegt (Masern, Scharlach und Diphtheritis), ist jedoch sonst stets gesund gewesen, wie sie denn auch normal hat laufen gelernt. Am 16. October erkrankte sie plötzlich mit Erbrechen und heftigem Leibschmerz, den sie in die rechte untere Bauchhälfte versetzte. Die folgende Nacht war sehr unruhig mit häufigem Erbrechen und Durchfall am Morgen. Ein zugezogener Arzt erklärte es für eine Magenerkrankung und verschrieb Antipyrin. Da der Zustand sich im Laufe des Tages durch Zunahme des Erbrechens und der Schmerzen in der rechten Unterbauchhälfte verschlimmerte, trugen die Eltern das Kind am 17. October nach Bethanien.

Im Annahmezimmer wurde vom Arzt festgestellt, dass das Kind 120 kleine Pulse bei 32 Athemzügen in der Minute hatte, die Rachenorgane gänzlich frei waren, die Lungen alle Vesiculärathmen ohne Dämpfung darboten. Das Kind klagt über heftigen Leibschmerz, versetzte denselben auf Befragen genau in die rechte Ileocöcalgegend und hatte dort umschriebenen Schmerz bei der leisesten Berührung. Percutiren liess es sich gar nicht. Trotz der ernstesten Gegenvorstellungen nahmen die Eltern das Kind wieder mit und brachten es erst am 21. October zurück, nachdem ein dritter Arzt, den sie consultirt, auch die sofortige Ueberführung in ein Krankenhaus verlangte. Das Kind hat draussen seitdem mehrmals gebrochen, jedoch am 19. October zum letzten

Digitized by Google

Mal diarrhöischen Stuhlgang gehabt. Das Kind ist jetzt leider elend und in schläfrigem Zustand, sein Bauch stark aufgetrieben, empfindlich und zwar ganz besonders in der Ileocöcalgegend, Herz und Lungen sind normal. Puls 140 bei 40 Athemzügen.

Nachdem es in einem Tuch vorsichtig gebadet, wird mit einem 8 cm langen Bauchschnitt reichlich stinkender, gelb-grüner Eiter entleert. Nachdem sein Auslaufen durch Spülung mit warmer Kochsalzlösung befördert, wird der nirgends verlötete, stark verdickte, hochrothe Wurmfortsatz abgetragen, wobei die Durchschneidung aus seiner Lichtung einen Tropfen Eiter hervorquellen lässt und sich dabei auch eine starke Verdickung seiner Wandung ergiebt. Bei Bewegung der hier und da verklebten Därme entleert sich reichlich stinkender Eiter, ebenso beim Einführen der Hand aus der Gegend der linken Niere, sowie aus der Tiefe des Douglas. Von dem einen Schnitt aus werden drei lange Jodoformdrains eingeführt und bei der Operation 30,0 Aether verbraucht.

Nachmittags ist das Kind sehr unruhig, klagt über Stuhldrang, macht Urin unter sich. Temp. 37,7°, Puls 132, Resp. 40.

Gegen 8 Uhr wird das Kind immer unruhiger und benommen. Temp. 37,6°, Puls 120, Resp. 36.

Nachdem es seit 8 Uhr bewusstlos, erfolgt der Tod 1/4 Stunde nach Mitternacht.

Die Section, welche sich auf die Untersuchung von der Bauchhöhle aus beschränken musste, ergab zunächst reichlich hervorquellenden Eiter, nirgends am ganzen Darmkanal fand sich eine Perforation, obgleich besonders danach gesucht wurde. Seine Schleimhaut war überall verdickt, im Grimmdarm mit dünnem, schmierigem Koth, im oberen Theil des Dünndarms mit einer grünlichen Schleimschicht bedeckt. Leber und Nieren zeigen trübe Schwellung, die Milz ist gross und weich, Lungen ganz lufthaltig, stark ödematös, in den Unterlappen beiderseits hypostatische Hyperämie, das Herz ohne Besonderheiten. Der reichliche Urin in der Blase (bei Lebzeiten hatte er sich nicht auffangen lassen) ergab bei der Kochprobe mit 1/4 verdünnter Salpetersäure etwa 1/5 des Volums an Eiweiss.

Nach alledem kann es keinem Zweifel unterliegen, dass das Mädchen bei voller Gesundheit plötzlich an einer sehr heftigen frischen Wurmfortsatzentzündung erkrankt und ihr am 6. Tage darauf erlegen ist. Wie gewöhnlich bei diesen heftigen Formen ergab schon der Bauchschnitt eine starke eitrig-jauchige Bauchfellentzündung, die ihren Character nicht bloss durch den Gestank, sondern in der Leiche auch in der Betheiligung der Bauchdrüsen verrieth. Der reichliche Eiter, selbst nach dem Tode, trotz der 3 langen Drains spricht für eine unvollständige Entleerung durch dieselben. Wir verliessen uns auf dieselben und standen von einer breiteren Oeffnung der Bauchhöhle des jugendlichen Alters wegen ab. Die Jodoformgaze, welche ich wegen des Gestanks des Eiters gewählt, mag vielleicht zu der Bewusstlosig-

Digitized by Google

keit und dem Collaps beigewirkt haben. Die catarrhalische Schwellung des Darmkanals in der Leiche entspricht der vorausgegangenen Diarrhoe und den Erfahrungen bei einigen andern Fällen.

Sie mag bei ihnen allen die Veranlassung der Entzündung des Wurmfortsatzes gewesen sein, indem sie sich wohl durch Verhaltung darin bis zur Eiterung gesteigert hat. Immerhin ist es von Interesse festzustellen, dass diese Steigerung genügt hat, um in Verbindung mit dieser frischen heftigen catarrhalisch-purulenten Wurmfortsatzentzündung eine so mächtige jauchige Eitermasse in der ganzen Bauchhöhle hervorzurufen. Vielleicht wäre der Fall günstiger abgelaufen, wenn die Leute unserm Rath gefolgt, und schon am 2. Tage der Operation zugestimmt hätten, statt abzuwarten, bis das Kind durch die Krankheit elend und schläfrig geworden. So aber genügte diese Steigerung um schon in sechs Tagen den Tod durch jauchige Bauchfellentzündung herbeizuführen. Es reicht dazu also eine einfache Eiterung im Wurmfortsatz aus, auch ohne es bis zur Ulceration, Perforation oder bis zum Brand zu bringen. Die Vorstellung ist also irrig, welche die jauchige Bauchfellentzündung bei der Wurmfortsatzentzündung erst von dem Eintritt der Perforation herleitet. Hier lag nicht einmal ein Process vor, welcher wie die Ulceration oder der Brand zur Perforation führen kann.

Uebrigens waren die drei Cardinalsymptome der heftigen Wurmfortsatzentzündung, wie wir sie oben geschildert, trotzdem klassisch ausgebildet.

Auf die Wulstung der Schleimhaut der hymenartigen Klappe am Eingang zum Wurmfortsatz in Folge von Catarrhen des Blinddarms hat schon vor langen Jahren Albers die Aufmerksamkeit gelenkt. Sie ist in dieser Weise gewiss, oft Anlass zur Verhaltung und Steinbildung im Wurmfortsatz und zu allen ihren bedenklichen Folgen. In der Mehrzahl der Fälle wird es freilich nicht die catarrhalische Wulstung sein, sondern direct der Druck der steinharten geschichteten Kothballen, wie man sie manchmal in diesen Fällen den ganzen Dickdarm ausfüllend findet. Böker, Nötzel, Kirscht sind sprechende Fälle für die Wichtigkeit der chronischen Coprostase zur Entstehung der Wurmfortsatzentzündung durch die Typhlolithiasis.

19. Adolf Lachmann, 18 Jahre alt, Conditor, gebürtig aus Mischkow, wurde am 15. December 1897 unter J.-Nr. 1237 auf der chirurgischen Abtheilung aufgenommen.

Vor 9 Jahren hätte er beim Turnen eine Verletzung in Folge des Abspringens gegen eine Stange erlitten und wegen Schmerzen im Leib damals 6 Wochen zu Bett gelegen, ohne dass die Spur einer Narbe hinterblieben wäre. Seitdem will er 5- bis 6 mal, zuletzt Januar 1896

Digitized by Google

und Juli 1897 ohne besondere Ursache an Schmerzen in der rechten Seite des Leibes gelitten haben, welche von Erbrechen begleitet, sich immer längstens in 2 Tagen während der Arbeit verloren hätten. Seine Eltern leben, die Mutter ist gesund, der Vater leidet an Athembeschwerden, die Geschwister sind gesund. Als Kind hat er ferner Scharlach, Masern und Diphtheritis überstanden, ist mit 8 Jahren von einem Boden 23 Stufen heruntergestürzt und mit der linken Brustseite und dem Kopf auf zinnerne Kübel aufgefallen. Von all diesen Leiden hat sich während seines Krankenaufenthalts keinerlei Folgeerscheinung herausgestellt.

Am 14. December Mittags bekam er plötzlich Schmerzen in der rechten Seite, Nachmittags hat er 6- bis 7 mal erbrochen und danach Stuhl gehabt, wie auch am folgenden Morgen. Der Appetit liegt darnieder, das Harnen ist wegen der Schmerzen erschwert, es besteht jedoch kein Ausfluss und keine Albuminurie. Der Kranke hat eine Hypospadia glandis. Bei dem gutgenährten jungen Mann findet sich eine erhebliche Schmerzhaftigkeit in der rechten Darmbeingrube bis hinauf in die rechte Lende. Eine besondere Schwellung oder Vorwölbung oder Dämpfung ist daselbst nicht vorhanden, auch keine besondere Resistenz fühlbar. Der Leib ist im Ganzen mässig gewölbt.

Nach der Eröffnung der Bauchhöhle am folgenden Morgen findet sich zunächst das Netz an der rechten Darmbeingrube festsitzend, nach seiner Durchtrennung liegt der Blinddarm vor, hinter welchem der verdickte, an der Spitze mit Fibrinbelägen bedeckte Wurmfortsatz sich findet. Bei seiner Abtragung wird mit Sorgfalt die diphtheritisch veränderte Schleimhaut des kleinen Stumpfes ausgekratzt vor der Uebernähung. Da kein Eiter in der Bauchhöhle, wird die Wunde geschlossen. Die Schleimhaut des ganzen Wurmfortsatzes ist durchweg diphtheritisch verändert, die Wandung ist sehr dick, nirgends verdünnt oder durchbohrt. Verbraucht wurden 18,0 Chloroform und 22,5 Aether.

Am 15. December Abends war die Temperatur 37,8° bei Puls 108 und Resp. 24 gewesen. So hoch ist die Temperatur während seines Krankenaufenthalts nie wieder gestiegen.

Am 16. December Abends war sie 36,8°, bei Puls 96 und Resp. 24. Nur am 17. und 18. December schwankte der Puls zwischen 108 und 117, sonst war er stets unter 100. Auch am 19. und 20., an welchem der Kranke, wie auch nach der Operation je einmal gebrochen hat, wohl in Folge des verhältnissmässig grossen Chloroformverbrauchs.

Am 28. December war beim ersten Verbandswechsel die Wunde geschlossen. Am 15. Januar stand der Patient auf und wurde am 2. Februar, mit einer Leibbinde, geheilt entlassen.

Es handelt sich hier also um eine heftige Blinddarmentzündung, welche noch nicht zu einer allgemeinen Bauchfellentzündung geführt hat, aber doch sehr ausgesprochen und plötzlich entstanden war. Man kann zweifeln, ob es sich um eine frische oder um einen Rückfall gehandelt hat, da er früher so viel Störungen in seiner Bauchhöhle gehabt hat. Die unveränderte Gestalt des Wurmfortsatzes, der

Digitized by Google

Mangel von Verwachsungen bei ihm spricht dafür, dass er selbst, geschützt vom Blinddarm, bei diesen Unfällen unbetheiligt war; dagegen mag die oberflächlicher liegende Netzadhäsion vielleicht von den Unfällen herrühren und eine Erklärung für seine Brechanfälle geben.

Jedenfalls war es ein grosser Vortheil für den Kranken, dass er bei seinen heftigen Erscheinungen von Wurmfortsatzentzündung noch vor Verfall seiner Kräfte zur Operation gekommen ist, da es wohl unzweifelhaft ist, dass wenige Tage später eine jauchige Bauchfellentzündung bei ihm eingetreten sein würde, deren Ausgang doch meist letal. Dafür spricht nicht bloss das diphtheritische Aussehen der Schleimhaut des Wurmfortsatzes, sondern vielmehr aussen der fibrinöse Beschlag seiner Spitze, welcher wohl den ersten Anfang der Betheiligung der Bauchhöhle darstellt.

Immerhin empfiehlt dieser Fall bei der heftigen Wurmfortsatzentzündung, möge sie nun frisch oder rückfällig sein, nicht erst den fünften Tag mit der Operation abzuwarten, wo ja die meisten schon tot oder sterbend sind, sondern, sobald als irgend möglich, zum Messer zu greifen.

Die Operation wurde also etwa 20 Stunden nach Ausbruch der Krankheit gemacht, ihr günstiger Erfolg scheint mir den Beweis zu liefern, dass das Geschick des Kranken, welcher an heftiger Wurmfortsatzentzündung leidet, nur abhängt von der Schnelligkeit, mit der es zur Entfernung des leidenden Theils durch das Messer kommt.

20. Alfred Märcker, 10 Jahre alt, aus Berlin, Sohn eines Drechslers, wurde am 2. März 1900 unter J.-Nr. 419 auf der chirurgischen Abtheilung in Bethanien aufgenommen.

Der kräftig entwickelte Knabe stammte aus gesunder Familie und ist ausser an Masern und Keuchhusten bis zum 26. Februar niemals krank gewesen. An diesem Tage klagte er über Schmerzen in der rechten Unterbauchgegend, ging aber trotzdem in die Schule, bekam zu Hause Ricinusöl, wie es scheint, da der Leib ganz weich und nicht hervorgewölbt gewesen. Es bestand während der ersten zwei Tage heftiges Erbrechen von Speisemassen. Da sich die Schmerzen nicht legten, blieb der Kranke am andern Tage im Bett. Die Schmerzen sollen jetzt auch nach der Mitte des Leibes ausgestrahlt haben, der Appetit war schlecht. Am 28. Februar begann der Leib anzuschwellen, hart und schmerzhaft zu werden. Durch eine hohe Eingiessung will die Mutter noch etwas Stuhl entleert haben. Ein Arzt constatirte Blinddarmentzündung und gab anscheinend Opium. Das Erbrechen dauerte fort, der Appetit lag ganz darnieder. Am 1. und 2. März nahm Auftreibung und Schmerzhaftigkeit des Leibes zu, übelriechendes, flüssiges Erbrechen trat bei jedem Versuch des Essens ein. Der Stuhl ist vollkommen verhalten, Appetit fehlt.

Digitized by Google

Bei der Aufnahme war der Leib stark aufgetrieben, gespannt, überall tympanitisch und schmerzhaft, nur in der rechten Darmbeingrube gedämpft. Resistenz ist nicht zu fühlen. Gesichtszüge schmerzhaft verzerrt, Zunge belegt, kein Eiweiss, Puls kräftig 116, Respiration 36, Temperatur 36,8°.

Am andern Morgen war der Puls kräftig 96, Respiration 28, Temperatur 36,7°; grösster Leibesumfang, handbreit unterm Nabel, 57½ cm.

Bei Eröffnung der Bauchhöhle fliesst sofort Eiter aus der Einstichöffnung, der anscheinend von weiter oben herabdringt. Der vorliegende Dünn- und Dickdarm ist entzündlich geröthet und infiltrirt, theilweise mit fest anhaftenden weissen Membranen bedeckt. Ueberall sind zwischen den Därmen Verklebungen vorhanden. Das Netz wird nach aussen gelagert. Der Wurmfortsatz ist stark geschwollen, und wird abgetragen, ohne dass Eiter aus seiner Schnittstelle herauskommt. Das abgetragene Stück ist mit wenig Eiter gefüllt ohne Perforationsstelle. 2 Jodoformdrains.

Fieber und andere Zufälle sind nach der Operation nicht erfolgt.

Am 5. März hat der Kranke von selbst Urin und Stuhl entleert.

Am 9. März werden die Drains fortgelassen.

Am 23. April verlässt der Kranke das Bett und am 28. April das Haus.

Es handelte sich also um eine frische heftige Wurmfortsatzentzündung, die bei der Eröffnung der Bauchhöhle am sechsten Tage Eiter in der freien, aber vielfach verklebten Bauchhöhle ergab. Der Wurmfortsatz war dabei weder brandig, noch perforirt, sondern nur entzündet mit Eiter in der Lichtung. Für den günstigen Ausgang fällt wohl das jugendliche Alter und die rechtzeitige Ausleerung der Gedärme sehr in Betracht.

21. Frieda Bauer, 9 Jahre alt, aus Berlin, wurde am 31. Juli 1900 unter J.-Nr. 916 auf die chirurgische Abtheilung in Bethanien aufgenommen.

Hereditär nicht belastet, ist sie das einzige überlebende Kind ihrer gesunden Eltern, von denen der Vater bereits Blinddarmentzündung überstanden hat.

Am 24. Juli ist sie mit Uebelkeit, Erbrechen und Leibschmerzen erkrankt, immerhin jedoch noch am 25. Juli trotz des Erbrechens in die Schule gegangen. Als aber am 26. Juli die Leibschmerzen mehr nach der rechten Unterbauchseite gingen, vermuthete der Vater schon die Krankheit und consultirte einen Arzt. Erbrechen ist seit dem 26. Juli nicht mehr erfolgt, Stuhlgang nur auf Glycerinspritzen, kein Eiweiss. Eine Geschwulst ist weder vom Mastdarm noch an dem mässig aufgetriebenem meteoristischen oben concaven, unten convexen Leib zu fühlen, nirgends eine Dämpfung, Druckschmerz in der Ileocöcalgegend. Temp. 37°, Puls 108, Resp. 36. Sie bekam eine Eisblase und Milch.

Am 1. August hatte sie nicht mehr gebrochen, zweimal dünnen, hellgelben Stuhlgang gehabt, kein Fieber, wonach der Leib weich und

Digitized by Google

nicht mehr aufgetrieben war. Dagegen war die Ileocöcalgegend resistent, gedämpft-tympanitisch und empfindlich.

Am 3. August wurde deshalb nach dieser Vorbereitung der Bauchschnitt mit Unterbindung der Vasa epigastrica gemacht. Sowie das Bauchfell eröffnet, entleerte sich sofort dünne, graugelbe, stinkende, mit kleinen Flocken durchsetzte Flüssigkeit. Da nach breiter Eröffnung aus dem Douglas immer neue Mengen nach dringen, wird die vorliegende Bauchhöhle mit reichlichen Mengen warmer Kochsalzlösung abgespült. Der freiliegende Wurmfortsatz wird abgetragen; bei seiner Durchschneidung wallt die Schleimhaut über. Seine Serosa ist mit Fibrinflocken besetzt, das abgetragene Stück etwa 4 cm lang fast klein Finger dick, aussen getrübt und mit Fibrinbeschlägen besehen, nirgends durchbohrt. Aufgeschnitten zeigt er eine verdickte, gewulstete Schleimhaut, die stellenweise, besonders an der Spitze schmierige Häute enthält, die sich nicht vollständig mit dem Messerrücken abstreichen lassen; er enthält 3 kleine, weiche, gelbbraune Kothbröckel.

Beim Verband wird ein langes Jodoformdrain bis auf den Grund des Douglas, ein kurzes bis in die Darmbeingrube geführt, dazwischen die Höhle mit Jodoformgaze ausgefüllt und die Kranke in halbsitzende Stellung gebracht.

Der Puls stieg danach auf 144, es trat aber weder Erbrechen noch Fieber ein, dagegen erfolgten am 4. bis 6. Tag mehrmals dünnbreiige Stühle.

Am 20. September wurde der letzte Drain fortgelassen, ohne weitere Zufälle erfolgte die Heilung.

Dieser Fall von frischer, ziemlich heftiger Wurmfortsatzentzündung zeigte also bei der Eröffnung der Bauchhöhle am 11. Tage keine Spur von Abkapslung, sondern eine diffuse, eitrige, jauchige Bauchfellentzündung, obgleich der Wurmfortsatz nicht perforirt war. Aeusserlich matt und mit Fibrin beschlagen, zeigte er sich innen diphtheritisch. Zum glücklichen Ausgang haben wohl neben dem jugendlichen Alter die künstlichen Ausleerungen im Beginn der Krankheit, die reichlichen Ausspülungen bei der Operation und das absichtlich lange Offenhalten der Bauchhöhle viel beigetragen.

Rückblick.

Nachdem ich aus ungefähr 100 Fällen von Wurmfortsatzentzündung, bei denen ich mich veranlasst sah, zum Messer zu greifen, diese 21 Fälle von frischer heftiger Wurmfortsatzentzündung zusammengesucht, möchte sich aus ihnen Folgendes darüber ergeben:

I. Für die frische heftige Wurmfortsatzentzündung sind die drei Cardinalzeichen: das plötzliche Auftreten von Schmerzen in der Ileo-

Digitized by Google

cöcalgegend verbunden zweitens mit anhaltendem Erbrechen und drittens mit leichtem Fieber, wobei natürlich ein anderer Grund für diese Erscheinungen nicht vorliegen darf.

II. Sie ist von vornherein verbunden mit einer allgemeinen jauchigen Bauchfellentzündung.

III. Sie kommt vor bei allen anatomischen Entzündungen des Wurmfortsatzes,

regelmässig bei jedem Fall von Streckenbrand,

bisweilen bei der geschwürigen, zur Durchbohrung führenden Form,

ausnahmsweise selbst bei der einfach eitrigen und bei der diphtheritischen Form der Wurmfortsatzentzündung.

IV. Die schlechtesten Resultate ergab die brandige Form bei der frischen, heftigen Wurmfortsatzentzündung; zum Theil weil sich die Kranken bereits im letzten Stadium des Collapses befanden, zum Theil weil schon allgemeine Septicaemie bestand, als sie zur Operation kamen.

V. Die besten Resultate ergaben die Kranken, welche am frühsten operirt worden sind (am 1. 2. oder 3. Tag).

VI. Die Fälle von frischer heftiger Wurmfortsatzentzündung, welche später mit Erfolg operirt worden sind, betrafen Kranke im jugendlichen Alter.

VII. Da es sich hierbei um eine Eiterung in der freien Bauchhöhle handelt, wurde von jedem Verschluss der Bauchhöhle durch Nähte abgesehen.

Die drei Principien meiner offenen Wundbehandlung:

1. möglichst mit dem Messer für freien Abfluss zu sorgen durch breite Eröffnung, und Verhaltung bei der reichlichen Selbstreinigung in den Tiefen durch Drainage zu vermeiden,
2. Die Wunde möglichst wenig zu berühren und
3. sie aussen, wie auch innen durch fleissige Desinfection möglichst sauber zu halten,

scheinen mir hiernach bei der Behandlung noch die meisten Aussichten auf Erfolg zu gewähren.

(Fortsetzung folgt.)

Digitized by Google

XXVII.

Blasenverletzung bei einer Herniotomie.

Bildung einer Harnfistel am 10. Tage. Spontane Heilung.

Von

Dr. Rob. Füth, Spitalarzt, Metz.

Der Umstand, dass in dieser Zeitschrift fast die gesammte Litteratur [1]) über Blasenhernien und Blasenverletzungen bei Herniotomien enthalten ist, veranlasst mich, einen Fall von Blasenverletzung während einer Herniotomie hier mitzutheilen, welcher immerhin zu den seltenen Fällen zählen dürfte.

Frau P., 60 Jahre alt, litt seit längerer Zeit an einer linksseitigen, irreponiblen, äusseren Leistenhernie, welche Netz enthielt und in der letzten Zeit peritoneale Reizerscheinungen veranlasst hatte, so dass die Beseitigung des Bruches rathsam erschien. Behufs Vornahme der Radicaloperation wurde mir die Patientin überwiesen.

Zeichen einer Betheiligung der Blase an der Bildung des Bruchsackes lagen nicht vor, und es wurde daher an eine Cystocele vorher nicht gedacht.

Die Radicaloperation wurde am 10. November 1897 nach Bassini vorgenommen. Der Inhalt des Bruchsackes erwies sich als Netz, welches zum Theil mit dem Bruchsack fibrinös verklebt war; das Netz wurde abgelöst, abgebunden und resecirt. Als ich mich anschickte, den Bruchsack ringsum frei zu präpariren und denselben kräftig herunterzog, sah ich, dass derselbe an der Innenseite stark verdickt war und die Wand faltenartig in das Lumen hineinragte. Eine ausgesprochene Lipombildung war nicht vorhanden, dagegen eine breitere dünne Fettschicht. Beim Lospräpariren, welches sehr vorsichtig geschah, da ich sofort den Verdacht auf Gegenwart der Blase fasste und auch aussprach, kam ich in eine Gewebsschicht, welche ich als Musculatur der Blase ansprechen zu müssen glaubte. Ich theilte dies den anwesenden Collegen mit, fand aber wenig Glauben, vielmehr wurde die Ansicht vertreten, dass wenn es sich überhaupt um glatte Musculatur handele, wohl Fasern des Ligt. rotund. vorlägen. Ich präparirte mit doppelter Vorsicht weiter, band den

1) Aue, Bd. XXXV. S. 351. — Hermes, Bd. XLV. S. 245. — Brunner, Bd. XLVII. S. 121.

Digitized by Google

Bruchsack ab und resecirte denselben. Die Radicaloperation wurde in der üblichen Weise vollendet. Die Haut vollständig vernäht. Kein Drain. Ich war meinerseits überzeugt, dass ich in der Musculatur der Blase gewesen war, aber ebenso sicher war ich mir darüber, dass ich die Blase an keiner Stelle eröffnet hatte. Ich hatte besonders darauf geachtet, dass keine Schleimhaut weder am Stumpfe, noch am resecirten Ende zu Gesicht gekommen war. Eine Sicherstellung der Diagnose durch Einführen eines Catheters hielt ich daher nicht für nöthig. Der weitere Verlauf war folgender. Der Urin war stets klar und hell. Pat. wurde in den ersten Tagen catheterisirt, liess später spontan Urin. Temperatur- und Pulssteigerungen waren nicht vorhanden. Die Wunde heilte per primam. Die Fäden wurden am 8. Tage entfernt. Am 10. Tage trat Nachmittags Schüttelfrost und Temperatursteigerung bis 39,5° auf, der Verband wurde mit Urin vollständig überschwemmt. Als ich Nachts von einer auswärtigen Consultation zurückgekommen, noch in das Blandinenstift gerufen wurde, constatirte ich beim Verbandswechsel, dass der Urin aus dem unteren Ende der Wunde herausquoll. Ich erweiterte stumpf mit der Kornzange die kaum verklebte Wunde und bohrte mich mit dem Finger, der Fistel nachgehend bis hinter die Symphyse in die Nähe der Blase und erweiterte den so gebildeten Canal derart, dass eine trichterförmige Wunde entstand, deren Spitze sich an der Oeffnung in der Blase befand und tamponirte mit Jodoformgaze. In den ersten Tagen war der Verband immer mit Urin und Blut durchtränkt, durch die Urethra wurde nur wenig Urin entleert, der sehr stark bluthaltig war; es wurde daher ein Dauercatheter eingelegt und der Urin durch Hebervorrichtung abgeleitet. Nach 8 Tagen hatte die Blutbeimischung zum Urin nachgelassen. Das Fieber war bereits nach 3 Tagen geschwunden. Am 10. und 11. Tage nach der Perforation traten nochmals stärkere Beimengungen von Blut zum Urin auf. Der Verband wurde alsdann seltener mit Urin durchtränkt; es war dies besonders dann der Fall, wenn die Hebervorrichtung nicht tadellos functionirte oder der Catheter sich verstopfte. Die Wunde wurde zuerst täglich, nachher seltener mit Jodoformgaze tamponirt. Der Wundtrichter verkleinerte sich vom Grunde der Wunde her langsam. Nach circa 3 Wochen war die Blase geschlossen. Die übrige Wunde wurde, nachdem einige Tage kein Urin mehr aus derselben herausgekommen war, durch Heftpflasterzug verkleinert und heilte sehr bald zu. Pat. war immerhin durch das Krankenlager, Aufregungen und Sorgen sehr geschwächt, so dass sie auf ihren Wunsch erst am 6. Januar 1898 aus dem Blandinenstift entlassen wurde.

Ich möchte das Interessante und für die Statistik Werthvolle des Falles kurz hervorheben.

Es handelt sich um eine paraperitoneale (Jaboulay, Villard, Brunner) Cystocele bei einer 60jährigen Frau mit Epiplocele inguinalis ext. sin. irreponibilis. Die Betheiligung der Blase war vorher nicht diagnostizirt, wurde aber bei der Operation erkannt, so dass eine direkte Eröffnung der Blase, welche sonst unausbleiblich gewesen wäre, vermieden wurde. Dagegen wurde die Musculatur der Blase beim

Digitized by Google

Abpräpariren verletzt. Eine Lipombildung lag nicht vor[1]), dagegen war eine gleichmässige dünne Fettschicht vorhanden. Eine auffällige Farbe des Fetts wurde nicht bemerkt. Der Verdacht auf die Anwesenheit der Blase wurde durch die Dicke der Bruchsackwand an der inneren hinteren Seite erweckt und durch die Erkennung der Muskelschicht der Blase bestätigt. Es wurde bei der Operation ziemlich stark am Bruchsack gezogen und so die Blase aus der sehr weiten, schlaffen Bruchpforte herausgezogen. Es handelt sich also mehr oder weniger um eine Cystocèle opératoire (cf. Hermes, Brunner)[2]). Es ist daher nicht auffallend, dass keine Symptome vorhanden waren, welche auf die Betheiligung der Blase hingewiesen hätten.

Die ersten Tage verliefen reactionslos. Am 10. Tage trat unter Schüttelfrost und starker Blutung eine Perforation der Blase ein und der Urin entleerte sich nach aussen durch die Wunde. Auf welche Weise dies zu Stande gekommen ist, erscheint nicht ganz klar. Der Bruchsack war nach Abpräpariren der Blase abgebunden worden. An dem abgeschnittenen Bruchsack war keine Spur von Blasenschleimhaut zu erkennen, also eine Eröffnung der Blasenhöhle ausgeschlossen. Es wäre ja sonst noch denkbar, dass ein Zipfel der Blase mit resecirt worden wäre, das Loch aber durch den Faden, der das centrale Bruchsackende schloss, provisorisch zugebunden gewesen wäre. In diesem Falle würde Schleimhaut an Schleimhaut gelegen haben und eine Heilung der Blasenwunde wäre unmöglich gewesen; im Gegentheil muste die Oeffnung der Blasenwunde eintreten, sobald der Faden nachliess oder durchschnitt oder durch starke Füllung und Ausdehnung der Blase von dem Zipfel abgestreift wurde. Ein solcher Vorgang hat aber sicher nicht stattgefunden, einmal weil die Blase thatsächlich während der Operation nicht eröffnet wurde — es fehlte in den ersten 10 Tagen jede Blutbeimenguug zum Urin — ferner weil ein Durchschneiden oder Abstreifen des Fadens von dem abgebundenen Zipfel viel früher, in den ersten Tagen hätte stattfinden müssen. Dagegen ist es möglich, dass gerade der verletzte Theil der Blasenwand mit in die Ligatur gefasst und am 10. Tage usurirt wurde. Hierfür spricht auch die starke Blutung in die Blase hinein, welche durch Verletzung eines grösseren Gefässes der Schleimhaut bedingt gewesen sein mag, jedenfalls aber erst im Augenblicke der Perforation eingetreten ist, denn vorher war der Urin stets normal.

Was die Therapie angeht, so lag für ein operatives Eingreifen, Eröffnung der Wunde und Blasennaht keine Indication vor. Ich war

1) Vergl. Bd. XLV. S. 252.

2) Bd. XLVII. S. 133.

Digitized by Google

nach dem Verlaufe der Operation auf ein ähnliches Vorkommniss gefasst. Ich wusste, dass es sich nur um eine kleine Oeffnung handeln konnte, welche extraperitoneal lag. Es konnte sich also nur ein Fall von Urinfistel ausbilden, wie deren 5 von Hermes in dieser Zeitschrift (Bd. 45 S. 248) zusammengestellt sind, welche sämmtlich spontan heilten. Ich kannte damals diese Fälle und war darauf gefasst, etwas ähnliches zu erleben. Mittlerweile sind von Brunner in derselben Zeitschrift (Bd. 47 S. 153) 17 ähnliche Fälle zusammengestellt worden. Ich begnügte mich daher, die kaum verklebte Wunde stumpf zu erweitern, so dass eine trichterförmige Höhle entstand, welche mit Jodoformgaze ausgestopft wurde. Es wurde Werth darauf gelegt, dass die Höhle bis an die Blase heran tamponirt wurde. Damit die Wunde sich vom Grunde her verkleinerte, wurden die oberflächlichen Partien weit offen gehalten und eine Secretstauung vermieden. Der Urin wurde mittelst Dauerkatheter und Heberrohr, welches in ein unter dem Bett stehendes, mit einem Desinficiens halbgefülltes Gefäss geführt wurde, dauernd abgeleitet. Auf diese Weise gelang es, die Patientin tagelang trocken zu halten, um für die Heilung der Fistel günstige Verhältnisse zu schaffen. Dieses Verfahren genügte vollständig und führte in ziemlich kurzer Zeit zum Ziele. Eine Naht der Blasenwunde wäre unbedingt erforderlich gewesen, wenn der Urin in die Bauchhöhle geflossen wäre, was aber hier mit Bestimmtheit ausgeschlossen werden konnte.

Digitized by Google

XXVIII.

Ueber eine neue Behandlungsmethode des Leberechinococcus.

Von

Dr. Felix Franke,

Chefarzt des Diakonissenhauses Marienstift zu Braunschweig.

(Nach einem Vortrage im ärztlichen Vereine zu Braunschweig am 22. Sept. d. J.)

Ueber die beste Behandlung des Leberechinococcus, den ich zunächst nur ins Auge fasse, sind die Meinungen noch sehr getheilt. Das erhellt recht deutlich wieder aus der Bearbeitung dieser Frage durch Kehr im neuesten deutschen Hauptwerk für Chirurgie, dem Handbuch von v. Bergmann, v. Bruns und v. Mikulicz. Mit Rücksicht auf die noch fehlende Einigkeit erlaube ich mir eine Methode vorzuschlagen, die die Vortheile einiger neuerer Behandlungsweisen bietet, ohne ihre Nachtheile zu besitzen.

Einig sind die Chirurgen und wohl alle Aerzte, die je mit der Operation des Echinococcus zu thun gehabt haben, in der Ansicht, dass die alte Methode der ein- oder zweizeitigen Eröffnung und Drainage des Echinococcussackes, wie sie meist noch geübt wird, manche Schattenseiten hat und unter Umständen recht schwere Nachtheile mit sich bringt. Ich erinnere nur an die lange Dauer der Nachbehandlung, das Missliche und oft äusserst Unangenehme derselben durch den häufig reichlichen Gallenfluss und das dadurch bedingte Wundwerden der Haut, und möchte besonders hervorheben die mitunter grossen Gefahren, die dem Kranken aus einem langewährenden überreichlichen Gallenfluss, aus etwa eintretenden schweren Blutungen, einer langdauernden starken Eiterung oder aus Vereiterung von Nebencysten drohen.

Unter diesen Umständen war es geboten, nach einer einfacheren und namentlich schneller zum Ziel führenden Behandlungsweise zu suchen.

Es ist nicht zu leugnen, dass die ersten Methoden, welche diese Forderung erfüllten, die Einspritzung von Sublimat nach Bacelli

Digitized by Google

und die von Jodoformglycerin nach Billroth, einen grossen Fortschritt bedeuteten, da mit ihnen principiell ein neuer Weg eingeschlagen war. Leider können aber beide Behandlungsarten wegen gewisser, auch ihnen anhaftender Nachtheile nicht recht empfohlen werden, die erstere wegen der Gefahr der Sublimatvergiftung, die andere wegen der Unsicherheit ihrer Wirkung. Hat doch Büdinger[1]) erst vor einiger Zeit über einen von Billroth selbst mittels Jodoformglycerineingiessung behandelten Fall berichtet, in dem nach Jahren ein Recidiv eingetreten war. Auch ist die Gefahr der Jodoformvergiftung bei dem Verfahren nicht ausser Rechnung zu setzen; Bobrow[2]) erlebte bei einem 24jährigen Mädchen eine sehr schwere Vergiftung, die allerdings wohl weniger durch das Jodoform als durch das Glycerin bedingt war. Im Hinblick auf dieses Erlebniss goss er bei der nächsten Echinococcusoperation anstatt Jodoformglycerin einfach physiologische Kochsalzlösung in die von seinem normalen Inhalt befreite Höhle, vernähte die gesetzte Wunde des Echinococcussacks wieder und erzielte in 3 so behandelten Fällen schnelle Heilung. Er ging noch weiter, indem er nach Eröffnung des Sacks einfach die Höhle gründlich auswischte und dann, ohne etwas in sie zu füllen, die Wunde wieder vernähte. Auch durch dieses Verfahren erzielte er glänzende Heilungen, und er ist so davon begeistert, dass er selbst es als eine „bedeutende Bereicherung der Wissenschaft" betrachtet, „da es dem Ideale zur Heilung dieser noch unlängst äusserst gefährlichen Krankheit nahe kommt," und dass er die Absicht hat, „in Zukunft alle Fälle von Echinococcus, wie oben beschrieben, zu operiren, sogar auch in solchen Fällen, wo Eiter in der Sackhöhle angetroffen wird, nur darf der Eiter keine schlechte Beschaffenheit haben. Ferner, auch in den Fällen, wo während der Operation sich Gallenausfluss zeigt." Die Zukunft wird lehren, ob Bobrow in seiner Begeisterung nicht über das Ziel hinausschiesst. Mir will es scheinen, als ob er mit der Absicht, auch eiterhaltige Säcke nach seiner neuen Methode zu operiren, die Grenzen der Vorsicht doch etwas überschritte. Und hat er gar nicht an die Möglichkeit des Recidivs gedacht? Ich finde in seiner Arbeit keine Andeutung einer solchen Befürchtung. Und doch ist diese Gefahr ganz ohne Zweifel vorhanden, da ja bei dieser Methode eine völlige Reinigung des Sacks von kleinen Brutkapseln und Sco-

1) Büdinger, Zur Operation des Leberechinococcus. Wiener klin. Wochenschrift. 1899. Nr. 45.

2) Bobrow, Ueber ein neues Operationsverfahren zur Entfernung von Echinococcus in der Leber und anderen parenchymatösen Bauchorganen. Archiv f. klin. Chirurgie. Bd. LVI.

Digitized by Google

lices gar nicht gewährleistet wird, diese aber, wenn zurückgeblieben, durch kein Medicament abgetötet werden. Mit Rücksicht auf diese Gefahren und Bedenken haben denn auch Körte[1]) und Kehr[2]) es abgelehnt, nach Bobrow zu operiren, während Garrè[3]) die Methode empfiehlt, obgleich er die Möglichkeit eines Recidivs nicht für ganz unwahrscheinlich hält, das Verfahren aber bei Vereiterung des Sacks als zu gefährlich verwirft. Natürlich eignet sich das Verfahren überhaupt nicht für alle Fälle, z. B. ganz starrwandige Cysten oder für solche, die schwer, oder fast gar nicht zugänglich sind. So führt Garrè in seiner Arbeit einen Fall an, in dem er wegen des Sitzes der Blase zwischen Mastdarm und Harnblase jene vom Mastdarm aus durch Punction entleert hat, um darauf 5 ccm einer 5 proc. Carbollösung und 10 ccm einer 1 proc. Sublimatlösung einzuspritzen. Er erzielte dadurch völlige Heilung ohne allgemeine oder örtliche Reaction.

Als Curiosität möchte ich nebenbei noch das Vorgehen Weinlechner's[4]) erwähnen, der, um einem eigetretenen Collaps zu begegnen, in den Sack 300 g Sherry eingoss, ohne freilich dadurch eine Primärheilung zu erreichen.

Wenn wir noch nach andern Methoden Umschau halten, so verdient für gewisse Fälle die Ausschälung der Cysten aus der Leber, als die radicalste Methode empfohlen zu werden, und ich kann mich Kehr nicht anschliessen, der von ihr abräth wegen der mit ihr verbundenen Gefahren, wie Platzen der Cyste während der Auslösung, Nachblutung, Gallenausfluss nach derselben. Diese Gefahren bestehen doch, wie das Platzen, nur für entweder sehr dünnwandige Cysten, und dann kann man ihr durch sorgfältigen Abschluss von der Bauchhöhle mittels Tamponade vorbeugen, oder für sehr tiefliegende Echinokokken; diese behandelt man eben auf andere Weise. Für manche Fälle, z. B. wenn der Echinococcus so oberflächlich sitzt, dass er fast gestielt ist, wie in dem Falle von Bruns[5]), ist die Exstirpation der Blase von der Natur selbst geboten. Als ungefährlich und daher

1) Körte, Erfahrungen über die Operation der Leber-Echinokokken mittels einzeitiger Einnähung, sowie über Complicationen in dem Heilungsverlaufe. Beiträge zur klin. Chirurgie. Bd. XXIII.

2) Kehr, Handbuch der prakt. Chirurgie von v. Bergmann, v. Bruns und v. Mikulicz. III. Bd. S. 504.

3) Garrè, Ueber neuere Operationsmethoden des Echinococcus. Beiträge zur klin. Chirurgie. Bd. XXIV.

4) Weinlechner, Echinococcus hepatis. Wiener klin. Wochenschr. 1896. Nr. 25.

5) Garrè, Beiträge zur Leberchirurgie. Beitr. z. klin. Chirurgie. Bd. IV.

Digitized by Google

empfehlenswerth ist sie aber auch für solche Fälle zu bezeichnen, in denen der Sack nur oberflächlich in der Leber sitzt und mit einem grösseren Theile seines Umfangs, nur von Bauchfell überzogen, in die freie Bauchhöhle hineinragt. Pozzi[1]), Löbker[2]), Palleroni[3]), Depage[4]) u. A., besonders aber Posadas[5]) haben mit Erfolg in dieser Weise operirt, und auch ich habe, wie der unten beschriebene Fall beweist, das Verfahren mit Glück angewandt. Freilich würde ich später in einem ähnlichen Falle von ihm Abstand nehmen, — es handelte sich um eine tiefsitzende Cyste im linken Leberlappen —, und es nur noch unter den eben angeführten Einschränkungen einschlagen.

Um die Heilung der mit Eröffnung und Drainage behandelten Fälle abzukürzen, haben Terrier, Richelot, Reclus[6]) u. A. vorgeschlagen, die Wundhöhle durch möglichst ausgiebige Resection der Cystenwand, eventuell auch des die Blase überziehenden Lebergewebes[7]) zu verkleinern. Auch dieser Vorschlag hat entschieden für gewisse Fälle seine Berechtigung und lässt sich ohne Zweifel dann und wann leicht verwirklichen, wie die Erfahrungen der Franzosen zeigen. In einem Falle ist Depage[8]) ganz radical vorgegangen, indem er gleich einen grossen Theil des linken Leberlappens, welcher 3 Cysten beherbergte, mitsammt den Cysten unter Anwendung des Thermocauters resecirte.

Auf noch andere Weise hat Delbet[9]) die Heilungsdauer abgekürzt, durch die Capitonnage, wie er sein Verfahren bezeichnet. Es besteht darin, dass nach Eröffnung und Entleerung des Sacks die

---

1) Pozzi, Gazette médicale. 30. Juni 1888. Citirt bei Garrè.

2) Beckhaus, Ueber Exstirpation des Leberechinococcus. Löbker's Beiträge zur Medic. u. Chirurgie. Festschrift. Wiesbaden 1893.

3) Palleroni, Ref. im Centralbl. f. Chirurgie. 1899. Nr. 2.

4) Depage, Resection du foie pour kyste hydatique. Gaz. hebdom. de méd. et de chir. März 1898.

5) Posadas, Ueber die Operation des Echinococcus. Ref. im Centralblatt f. Chirurgie. 1899. Nr. 46.

6) Siehe Körte, Eulenburg's Realencyclopädie. III. Aufl. Bd. XIII. S. 306.

7) Landouzy und Segond haben zuerst den seinerzeit kühnen Eingriff mit Glück ausgeführt, siehe Bullet. et mémoires de la soc. de chir. de Paris. Bd. III. 1887.

8) Depage, a. a. O.

9) Delbet, Sur un traitement des kystes hydatiques de l'abdomen. Gaz. hebdom. de méd. et de chir. 1896. No. 15. — Traitement des kystes hydatiques du foie par le capitonnage. Semaine médic. 1899. p. 30. (Bericht über den 6. erfolgreich behandelten Fall.)

Digitized by Google

gegenüberliegenden Wände durch eine Steppnaht mit einander vereinigt werden, sodass der Hohlraum der Blase möglichst verkleinert oder ganz ausgeschlossen ist und einer grösseren Ansammlung von Flüssigkeit vorgebeugt wird. Da die von Delbet erzielten guten Erfolge auch von anderen Chirurgen bestätigt sind, — Nélaton[1]) berichtete über eine Heilung in 8 Tagen, — so verdient das Verfahren ohne Zweifel Beachtung. Doch theilt es mit dem von Bobrow empfohlenen dasselbe Schicksal, dass meiner Meinung nach die Gefahr eines Recidivs nicht ganz ausgeschlossen ist. Ausserdem dürfte die Steppnaht nicht in allen Fällen, so bei erschwertem Zugang oder bei grosser Starrwandigkeit der Höhle oder bei Vereiterung des Echinococcus auszuführen sein.

Unter allen Umständen haben die Methoden von Bobrow und und Delbet, ganz abgesehen von der ausserordentlichen Abkürzung der Behandlungsdauer, den grossen Vortheil, dass die von mir oben angeführten, mit der alten Drainagebehandlung des Sacks verbundenen Gefahren, secundären Nachblutungen, Vereiterung von Nebencysten und Verzehrung der Kräfte des Kranken, selbst bis zum Tode, durch zu reichlichen und anhaltenden Gallenfluss, mit fast absoluter Sicherheit ausgeschlossen sind. Das beweisen wenigstens die bis jetzt vorliegenden Berichte. Wie gross jene Gefahren sind, erhellt sehr deutlich aus der Zusammenstellung Körte's[2]), nach der nicht weniger als 5 Kranke, soweit litterarische Mittheilungen vorlagen, den anhaltenden Gallenfluss mit dem Leben bezahlen mussten, entweder unmittelbar oder mittelbar dadurch, dass sie infolge der eingetretenen grossen Schwäche hinzugekommene, an sich nicht gefährliche Krankheiten nicht überwinden konnten. Andere kommen, wie schon vorn erwähnt, durch die mit der Ausstossung des Sacks so häufig verbundene Eiterung ausserordentlich herunter, gerathen in Lebensgefahr und können sogar zu Grunde gehen. Besonders gefährlich in dieser Hinsicht scheinen die nicht so selten vorkommenden Nebencysten zu sein. Wenn man auch darauf gefasst sein muss, dass ausser der diagnosticirten und freigelegten Cyste die Leber noch andere beherbergt, so geht es doch nicht gut an, in jedem Falle die ganze Leber abzusuchen, so dass also leicht einmal eine oder mehrere Nebencysten unentdeckt bleiben. Man sollte meinen, dass daraus vorläufig dem Kranken kein schwerer Schaden erwüchse; und diese Ansicht trifft auch für die Mehrzahl der Fälle zu. Aber es kann der merkwürdige Fall eintreten, dass eine solche Nebencyste, obgleich sie gar nicht im Zusammenhange mit der eröff-

1) Siehe Sem. médic. 1899. p. 30.

2) Körte, a. a. O. S. 273.

Digitized by Google

neten steht, einige Zeit nach der Operation vereitert. Ich finde eine derartige Beobachtung unter Anderem bei Körte (Fall 6, S. 285) verzeichnet und habe sie selbst bei einer Kranken gemacht. Das Gefährliche einer solchen Complication liegt darin, dass man sie sehr leicht übersieht, zumal wenn die Ausstossung der erst eröffneten Cyste unter Fieber verläuft. Als ich sie bei meiner Kranken am 37. Tage nach der 1. Operation, nachdem bis zum 27. Tage alles gut verlaufen war, bemerkte, war es bereits zu spät. Die Kranke ging an hinzutretender, eitriger, umschriebener Perihepatitis und Pericarditis zu zu Grunde am 16. Tage nach der 2. Operation.

Nebenbei bemerkt ist dieser Fall dadurch interessant, dass ich wie Körte in seiner 16. Beobachtung (S. 295) Cholecystitis und Cholelithiasis diagnosticirt hatte und dass die nach Eröffnung des Leibes unter dem Leberrande vorspringende, wie ein grosses Gänseei geformte Blase als Gallenblase imponirte. Der Irrthum wurde erst durch genaue Abtastung nach innen und Punction und Eröffnung der Blase aufgedeckt und darauf die Gallenblase weit rechts davon gefunden. Ihr Inhalt, Steine und leicht eitriger Schleim, bestätigte die gestellte Diagnose.

Als in diesem Sommer wieder ein Fall von doppeltem Echinococcus der Leber in meine Behandlung kam, nahm ich, durch die eben berichtete traurige Erfahrung belehrt, die Gelegenheit wahr, zwei der neueren Behandlungsmethoden zu versuchen, und wurde, da sie mich nicht ganz befriedigten und ich gegen die anderen die oben geäusserten Bedenken hegte, beim Suchen nach etwas Besseren auf den Gedanken gebracht, bei dem nächsten Falle ein Verfahren anzuwenden, das mir bei der Behandlung anderer Leiden schon von grossem Nutzen gewesen ist.

Am 7. April d. J. wurde von Herrn Collegen Henking hier der 28jährige Schlosser Otto W. dem Marienstift überwiesen wegen einer Geschwulst in der Magengegend, die während der Reconvalescenz von einer Influenza mit sich anschliessender Pleuritis bemerkt worden war. Sie verursachte weder Schmerzen noch andere Beschwerden, doch hatte sich in der letzten Zeit eine auffallende Abmagerung eingestellt, und hatte die Gesichtsfarbe einen blassgelblichen Ton bekommen; der Appetit war aber ganz gut geblieben.

Der mittelkräftige Mann war etwas mager, aber nicht gerade schlecht genährt. Farbe blass, nicht ikterisch. Zunge etwas belegt. Rechts hinten unten über der Lunge einige katarrhalische Geräusche. Puls voll und regelmässig. Im Epigastrium mehr nach rechts oben war eine bis zum Rippenbogen reichende, derb elastische, flachhalb-

Digitized by Google

kugelige, nicht schmerzhafte Resistenz von etwa 8 cm Durchmesser fühlbar, die sich bei der Athmung verschob und offenbar der Leber angehörte. Hydatidenschwirren konnte nicht gefühlt werden. Der Urin war frei von Eiweiss und Zucker.

Da der Patient mit Bestimmtheit behauptete, nie mit Hunden zu thun gehabt zu haben, schwankte die Diagnose zwischen Echinococcus und Sarkom. Letzteres kam für mich gerade auch deshalb in Betracht, weil ich in den letzten 10 Jahren zwei Fälle beobachtet habe, die bis auf das Alter dem vorliegenden glichen, und bei denen es sich um Sarkom gehandelt hatte.

Um dem Kranken die Nothwendigkeit einer Operation zu beweisen, von der er sich nicht überzeugen lassen wollte, musste ich die Probepunction wagen[1]): sie ergab wasserklare, eiweissfreie, reichliche Häkchen enthaltende Flüssigkeit.

Operation am 8. April: Chloroformnarkose. Ein Längsschnitt über der Geschwulst vom Rippenbogen an legt nach Durchtrennung der Bauchdecken eine gut gänseeigrosse Cyste von gelblich-grauer Farbe frei, die die Leberoberfläche etwas überragt. Durch zwei eingelegte Seidenfäden fest in die Bauchwunde herausgezogen wird sie durch eine Spritze möglichst entleert, dann nach Anlegung eines Schnittes völlig durch Austupfen gereinigt und noch mit Sublimat gründlich ausgespült. Nunmehr löste ich die ganze Cyste aus der Leber aus, was zum Theil recht leicht gelang, stellenweise aber von starker parenchymatöser und in der Tiefe auch venöser Blutung begleitet war. Es blieb mir wegen der Unmöglichkeit ein Gefäss zu umfassen, zu umstechen oder die Höhle durch Steppnaht zu verkleinern (die Fäden schnitten durch das Lebergewebe durch), nichts weiter übrig, als die Höhle fest zu tamponiren, worauf die Blutung stand.

Als ich nun noch weiter Umschau an der Leber hielt, erblickte ich noch eine zweite grössere Cyste nach rechts zu oberhalb des Rippenbogens etwa in der Mammillarlinie. Um an sie bei ihrer versteckten Lage einigermassen heranzukommen, setzte ich auf den ersten Schnitt noch einen Querschnitt und vermochte nun die Cyste durch Vorziehen der Leber der Behandlung zugänglich zu machen. An Exstirpation war nicht zu denken wegen der Grösse und tiefen Lage der Cyste und des beschränkten Operationsgebietes, die Einnähung und Drainage wäre ebenfalls schwierig gewesen, zudem hatte ich ja von vorn herein auf dieses Verfahren Verzicht geleistet. So entschloss ich mich denn zur Punctions- bezw. Injectionsbehandlung. Nach Aussaugung des gesammten flüssigen Inhalts mit der Spritze, wobei die Cyste ganz zusammenfiel, indem sich hauptsächlich die vordere Wand nach hinten in die Leber einzog, füllte

1) Wenn man sich auch bei Echinococcus im Allgemeinen der Probepunction enthalten soll, wegen der Gefahr der Infection des Bauchfelles, so darf man sie sich doch meiner Meinung nach, in einem Falle wie dem vorliegenden erlauben, zumal wenn man bei ihr eine sehr feine Kanüle benützt.

Digitized by Google

ich die Höhle mehrmals mit der gerade vorräthigen warmen 1‰ Sublimatlösung, sog auch diese nach etwa 5—7 Minuten wieder aus und spritzte noch eine kleine Menge (15—20 ccm) Jodoformglycerin ein. Hierauf zog ich über der von der Spritzencanüle erzeugten Oeffnung durch zwei feine, kreuzweis gelegte Seidenfäden die Wand fest zusammen, wodurch ich einen festen und sicheren Verschluss erzielte, überzeugte mich nochmals durch Lockern des Tampons im Bett der erstoperirten Cyste, dass ich auf ihn noch nicht verzichten durfte, und schloss die Bauchwunde, soweit es der Tampon erlaubte.

Der Verlauf war reactionslos. Der Tampon wurde beim ersten Verbandwechsel am 20. April entfernt. Leider hatten die die Querwunde vereinigenden Nähte in Folge des vielen Hustens des Kranken zum grossen Theil durchgeschnitten, so dass jetzt eine grössere granulirende einige Centimeter in die Tiefe reichende Wundfläche entstanden war, die ziemlich stark absonderte. Nachdem sie sich gereinigt hatte, schloss ich die Querwunde nochmals mittels Silberdraht. Doch auch dieser schnitt zum grössten Theil durch und wurde deshalb am 10. Mai entfernt. Bei der Entlassung am 17. Mai hatte sich die Wunde schon fast geschlossen. Die Heilung ist, wie ich mich durch eine Nachuntersuchung im September überzeugte, ohne Bildung einer Bauchhernie erfolgt; von der punctirten Cyste aus ist nie eine Reaction aufgetreten.

Der vorstehende Bericht stellt ganz ausser Zweifel, dass durch das von mir eingeschlagene Verfahren der Kranke trotz der durch das Durchschneiden der Fäden bedingten Verzögerung in der Heilung viel schneller und angenehmer der Genesung entgegen geführt ist, als es bei der Drainagebehandlung möglich gewesen wäre. Und doch bin ich, wie ich schon vorn andeutete, nicht ganz zufrieden mit den beiden Methoden gewesen. Die Blutung bei der Exstirpation der Cyste war ebenso störend während der Operation, wie sie wegen der durch sie bedingten Tamponade verzögernd auf die Heilung wirkte. Schon aus letzterem Grunde kann ich, obgleich ich die Vortheile der Methode nicht gering anschlage, dagegen die Gefahren nicht höher schätzen, als sie die Drainagebehandlung bietet, — das lehrt deutlich die schon stattliche Reihe der veröffentlichten Operationen, — nicht ganz in den Enthusiasmus einstimmen, mit dem Posadas[1]) der Methode huldigt. Dessen Erfolge sind allerdings nach seinen Mittheilungen ganz ausserordentlich günstige; und sein Urtheil muss man als massgebend betrachten, da er seit dem Jahre 1895 nicht weniger als 53 Echinococcen ausgeschält hat. Von allen diesen Fällen endete nur einer (Leberechinococcus) durch Peritonitis tödtlich, in 4 anderen musste nachträglich wegen Eiterung drainirt werden, aber 48 heilten per primam. Unter diesen befanden sich nicht nur solche mit recht

1) Posadas, a. a. O.

Digitized by Google

grossen, sondern auch solche mit recht tief im Parenchym der Organe sitzenden Cysten. Leider enthält der mir zur Verfügung stehende Bericht keine Angaben über die geringere oder grössere Schwierigkeit der Technik je nach Grösse und Sitz der Cyste und über den Grad der Verblutungsgefahr.

Was die Behandlung der zweiten Cyste in meinem Falle betrifft, so habe ich ein Verfahren eingeschlagen, dass meines Wissens in dieser Modification noch nicht geübt ist und unleugbar sicherer wirkt als das Billroth's und ungefährlicher ist als das Bacelli's. Um nur von diesem zu reden, so beruht der Vortheil meines Verfahrens ihm gegenüber darin, dass ich die Höhle mehrmals mit der Sublimatlösung, die etwa 1 proc. oder stärker sein könnte[1]), prall fülle und wieder entleere, sodass das Sublimat alle in der Cyste enthaltenen Keime abtödten muss, auch etwaige Tochterblasen, und dass, da ich die Blase etwa 5—10 Minuten nach der letzten Füllung möglichst wieder vom Sublimat befreie, der in der Blase bleibende Rest zu gering ist, um eine Sublimatvergiftung zu erzeugen. Wenn ich dann noch etwas Jodoformglycerin einspritzte, so habe ich das gethan, mehr um eine zu starke Transsudation in das sonst unter ganz negativem Drucke stehende Innere der Cyste zu verhindern, als eine weitere Wirkung durch das aus der Verbindung des Jodoforms mit dem in der Blase noch enthaltenen Sublimatrest entstehende Jodquecksilber zu erzielen. Den der Sublimatinjectionsbehandlung gemachten Vorwurf, dass aus dem Punctionsloch Sublimat in die Bauchhöhle fliessen können, habe ich parirt durch den Verschluss des Loches durch eine Kreuznaht.

Wenn ich nun auch überzeugt bin, dass der von mir eingeschlagene Weg die Gefahr der Sublimatvergiftung gänzlich ausschaltet, so habe ich doch nach einem Mittel gesucht, das auch ängstliche Gemüther nicht beunruhigen sollte. Und ich glaube, dass wir am Formalin ein solches haben.

Früher schon habe ich für diesen Zweck den Alkohol im Auge gehabt, aber aus verschiedenen Gründen den Plan, seine Wirksamkeit einmal zu versuchen, wieder aufgegeben. Glücklicherweise! Denn durch einen Versuch Lebedeff's[2]) ist die Unwirksamkeit des Alkohols (allerdings scheint Lebedeff keinen absoluten Alkohol benutzt zu haben, sondern gewöhnlichen Spiritus) gegenüber den Tochterblasen des Echinococcus bekannt geworden. Lebedeff und sein Schüler Andrejew

1) Ich habe, aus der Noth eine Tugend machend, mich mit einer 1‰ begnügen müssen.

2) Siehe Riemann, Ueber die Keimzerstreuung des Echinococcus im Peritoneum. Beiträge z. klin. Chirurgie. Bd. XXIV. S. 213.

Digitized by Google

hatten Echinococcusblasen aus einem 3 Tage lang in Spiritus und vorher sogar kurze Zeit in 2½proc. Carbollösung aufbewahrten Präparat in die Bauchhöhle eines Kaninchens eingebracht mit dem Erfolge, dass eine der Blasen weiter gewachsen war und nach 3 Monaten schon zwei erbsengrosse durchsichtige Enkelblasen enthielt.

Andere Flüssigkeiten wie Jodtinctur, auf die König hinweist[1]), Argent. nitricum, Chlorzink und ähnliche sind auch aus diesem oder jenem Grunde nicht recht geeignet.

Das Formalin aber erfüllt alle Bedingungen, die wir an ein für die Injectionsbehandlung des Echinococcus zu wählendes Mittel zu stellen haben. Es entwickelt keine allgemeinen Giftwirkungen wie etwa Sublimat oder Jodoform, theilt aber mit jenen die energische Wirkung auf alles lebende Gewebe und wirkt viel anhaltender, da es sich nicht so leicht mit den Gewebssäften verbindet wie das Sublimat. Das sind 3 Hauptvorzüge, die für unsern Zweck im Allgemeinen völlig genügen. Sie sind jetzt wohl allgemein bekannt und bedürfen daher keiner weiteren Erörterung.

Ich habe schon seit mehreren Jahren Versuche mit Formalin angestellt, es z. B. als Aetzmittel beim Schanker, zu Injectionen bei Tuberculose benutzt und bin mit den Ergebnissen so zufrieden gewesen, dass ich vor einem Jahr es gewagt habe, es zur Heilung eines Pleuraempyems zu benutzen.

Es wurde mir von Herrn Sanitätsrath Grotjan in Schladen ein junger Mann zugewiesen, der nach Influenza an beiderseitigem Empyem und einer mässigen Nephritis erkrankt war und einen schwerkranken Eindruck machte. Nachdem ich zuerst am 9. Juni auf der linken Seite, auf der der Erguss am höchsten stand und die Herzthätigkeit schädigte, dem Eiter durch Rippenresection Abfluss verschafft hatte, gelang es mir in der Folge nicht, das Empyem der rechten Seite, auf der die Rippenresection natürlich ausgeschlossen war, zu beseitigen. Wiederholte Punctionen, auch solche mit folgender Auswaschung mit antiseptischen Lösungen, unter anderen auch mit solchen der Credé'schen Silbersalze, hatten gar keinen Erfolg. Schliesslich versuchte ich das Formalin am 21. Juni. Ich entleerte die Eiterhöhle, spülte sie unter mehrmaliger Einspritzung und Wiederaussaugung des benutzten sterilen Wassers rein aus und füllte sie völlig mit 5%iger Formalin-Glycerinmischung, wie sie Hahn[2]) zur Injection in Gelenkhöhlen empfohlen hat. Nach etwa 7 bis 10 Minuten sog ich auch diese Flüssigkeit wieder aus. Und ich hatte nun die Freude, eine völlige Ausheilung der Höhle, die ich aus dem ausbleibenden Fieber und dem besseren Befinden schliessen durfte, durch einige nach 8 Tagen vorgenommene Probepunctionen feststellen

1) König, Lehrbuch der speciellen Chirurgie. 7. Aufl. Bd. II S. 239.

2) J. Hahn, Formalin als Heilmittel chirurgischer Tuberculose. Centralbl. f. Chirurgie. 1899. Nr. 24.

Digitized by Google

zu können. Diese Heilung bestand auch noch bei der am 21. August erfolgten Entlassung des Kranken.

Man wird mir zugeben müssen, dass dieser so gelungene Versuch, den ich ohne Bedenken in einem ähnlichen Falle wiederholen würde, und dessen Nachprüfung ich den Herren Collegen empfehlen möchte, mich berechtigt auch den Echinococcus in ähnlicher Weise anzugreifen. Bisher habe ich noch keine Gelegenheit dazu gehabt und bei der verhältnissmässig grossen Seltenheit des Echinococcus hier in Braunschweig, wenigstens nach meinen Erfahrungen, wird sie mir vielleicht lange Zeit nicht wieder geboten. Deshalb möchte ich die Herren Collegen bitten, das Verfahren in geeigneten Fällen zu versuchen. Ich wage diese Bitte um so leichter auszusprechen, als meiner Ueberzeugung nach mit dem Versuche nicht die geringste Gefahr verbunden ist, während doch das Verfahren nach Bacelli sicherlich nicht ungefährlich ist und doch von Langenbuch gelobt wird.

Damit die Wirkung eine sichere ist, wird man sich bei der Operation vorläufig an den von mir eingeschlagenen Weg halten müssen: Punction der zugänglich gemachten Cyste und womöglich mehrmalige Ausspülung mit irgend einer sterilen oder (leicht) antiseptischen Flüssigkeit[1]), um möglichst alle freien Scolices zu entfernen, pralle Füllung mit 5 proc. Formalin-Glycerin-Mischung, Entleerung derselben nach 7—10 Minuten, Schluss der Punctionsöffnung nach Herausziehen der Kanüle durch eine Kreuznaht. Sollte die Wand der Blase zu dünn für die Ausführung der Naht sein, so müsste man das Formalin ganz sorgfältig aussaugen und könnte dann ruhig die Blase ihrem Schicksal der Schrumpfung überlassen. Es folgt dann der Schluss der Bauchwunde.

Zunächst dürfte es sich empfehlen, nur nicht vereiterte Blasen auf diese Weise zu behandeln, ich glaube aber mit Rücksicht auf meinen Erfolg bei dem Pleuraempyem, dass man das Verfahren auch vereiterten Blasen angedeihen lassen kann. Nur wird die Vorsicht in einem solchem Falle gebieten, zur Sicherheit die Blase an das Peritoneum anzuheften, um sie der Beobachtung und etwaigen Nachbehandlung durch eine kleine Lücke der Bauchwunde zugänglich zu erhalten.

Während ich nun einen Nachtheil dieser Methode nicht ausfindig machen kann, glaube ich von ihr recht grosse Vortheile erwarten zu

1) Man bedient sich dazu einer grossen Spritze, wie ich es gethan habe bei der Punction der Echinococcusblase, oder des Dieulafoy, den ich bei der Punction des Empyems verwandte.

Digitized by Google

dürfen. Das sind die Einfachheit und relative Schnelligkeit ihrer Ausführung, Vermeidung einer medicamentösen Vergiftnng, Vermeidung von Blutungen, die bei der Enucleation zu befürchten sind, oder von Vereiterung, die man bei der Drainagebehandlung immer gewärtigen muss, Möglichkeit der Ausführung an wohl fast allen Echinokokken, nicht bloss denen der Leber, Abkürzung der Heilungsdauer auf ein Minimum, Sicherheit vor Recidiven.

Es sind das Vortheile, wie sie in solcher Vollständigkeit von keiner einzigen der bisherigen Behandlungsmethoden geboten werden. Und ich darf wohl die Hoffnung aussprechen, dass wenn, wie ich sicher erwarte, die Versuche günstig ausfallen, begründete Aussicht vorhanden ist, in dem Verfahren ein Normalverfahren für die Behandlung der Echinococcuskrankheit zu erhalten. Es dürfte das wenigstens für die von mir angewandte Modification des Punctionsverfahrens gelten, die temporäre Füllung des Echinococcussackes mit einer stark antiseptischen Lösung.

Digitized by Google

XXIX.

Aus dem Krankenhause Bergmannstrost zu Halle a. d. S.
(Prof. Oberst).

Eine ungewöhnliche Form von Carcinoma mammae
(diffuses hämorrhagisches Carcinom).

Von
F. Roloff.

(Mit 2 Abbildungen.)

S. N., 58jährig, Nullipara, früher im Ganzen immer gesund, hat die Mutter und eine Schwester an Brustkrebs verloren; eine andere Schwester war scrophulös und starb an Rückenwirbelentzündung.

Vor ca. 1/4 Jahr hat Pat. stechende Schmerzen in der linken Brust bemerkt, die nur zeitweise auftraten. Zu fühlen war anfangs nichts, erst vor 6 Wochen fiel eine harte Stelle von Handtellergrösse auf. Diese soll nach einiger Zeit kleiner, dann wieder so gross wie zu Anfang geworden sein. Eine Ursache hierfür ist der Pat. nicht bekannt.

Die klinische Untersuchung ergab: Fast die ganze linke Mamma einnehmend findet sich eine gut faustgrosse Geschwulst, nur ein äusseres Segment der Mamma fühlt sich normal an. Die Haut darüber ist glänzend nnd fühlt sich infiltrirt an. Mammilla verstrichen. Die Mamma ist auf der Unterlage verschiebbar; Achseldrüsen sind nicht deutlich zu fühlen.

Therapie: Entfernung der Mamma mit dem M. pector. und Ausräumung der Achselhöhle, in der sich dabei eine Anzahl vergrösserter und sichtlich carcinomatös erkrankter Drüsen fanden. Heilung ohne Störung.

Die durch das Organ gelegten Schnitte zeigten ein sehr auffallendes Bild. Es fand sich nicht, wie beim Carcinom in der Regel, ein oder mehrere umschriebene, von den Drüsengewebsresten deutlich unterschiedene Knoten, sondern die ganze Drüse erschien diffus verändert. Sie war sehr voluminös, reichlich mit Fett durchwachsen, so dass,

Digitized by Google

wenigstens an vielen Stellen, der drüsige Bau noch erkennbar war. Ihre Dicke schwankte von 2—4 cm; am dicksten war sie in den unterhalb der Mammilla gelegenen Partien, wo sie mit dem Muskel in einiger Ausdehnung verwachsen war. In dieser Partie näherte sich das Aussehen auch mehr als sonst dem einer Geschwulst, doch ging auch hier dies allmählich in die dünneren Partien über, und erschien das Zwischengewebe auch nicht so wie sonst bei Carcinomen invadirt. War schon

Fig. 1.

durch diese Configuration, die diffuse Ausbreitung mit wesentlicher Beschränkung auf das eigentliche Drüsengewebe, das Bild ein für Carcinom sehr ungewöhnliches, so wurde es dies noch mehr durch den ausserordentlichen Blutreichthum, welcher der Schnittfläche eine stellenweise intensiv rothe, stellenweise roth und weisslich marmorirte Farbe verlieh, so dass man eher an ein Angiom als ein Carcinom zu denken versucht war. An manchen Stellen fand sich die grauweiss-durchscheinende Beschaffenheit der Geschwulst vorherrschend, mit kleineren rothen Flecken darin, stellenweise auch ganz blutlose Partien, umschriebene kleine Knoten im Fettgewebe versprengt, neben auffallend

Digitized by Google

blutroth gefärbten Infiltraten, besonders anscheinend in der Umgebung von Gefässen im Fettgewebe. Das Blut war, wie genauere Besichtigung ergab, nicht diffus in das Gewebe infiltrirt, sondern befand sich in deutlich erkennbaren kleineren und grösseren Canälen, aus denen es bei leichtem Druck tropfenweise hervortrat, wodurch die Aehnlichkeit mit einem Angio-Cavernom oder einer Mischgeschwulst eines solchen noch mehr erhöht wurde.

Fig. 2.

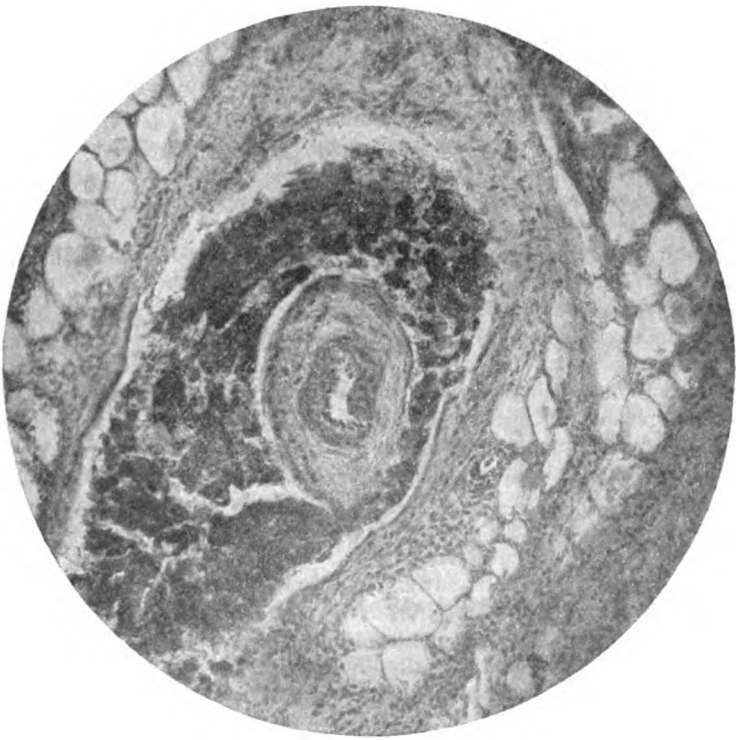

Die äusseren Theile der Drüse, welche sich anscheinend normal anfühlten, waren ebenfalls bereits erkrankt, nur weniger verdickt als die übrigen; nur im oberen Theil fand sich ein Rest noch deutlicher unterscheidbaren Mamma-Gewebes.

Die zum Theil ziemlich stark vergrösserten Achseldrüsen hatten ein gleichmässig weisses markiges Aussehen ohne Beimischung von auffallender Blutfarbe. Ihre mikroskopische Untersuchung lieferte das gewöhnliche Bild der von Krebsmetastasen durchsetzten Lymphdrüsen, ohne merklichen Blutreichthum und ohne absonderliche Form der verschieden grossen Epithelzellnester.

Digitized by Google

Mikroskopisch sind in den noch deutlich erhaltenen Drüsengewebsresten des oberen Theiles nur leicht entzündliche Erscheinungen zu beobachten: geringe Vermehrung und stellenweise katarrhalische Abstossung der Epithelien, leichte kleinzellige Infiltration um die spärlichen Drüsengänge herum, welche zum Theil etwas erweitert sind. Die entzündliche Infiltration wird sehr lebhaft an der Grenze der carcinomatös erkrankten Partien.

In diesen nun zeigt das Mikroskop in ein reichlich mit Leukocyten infiltrirtes, derbbalkiges, wenn auch nirgend homogenisirtes Bindegewebe eingebettet massenhafte Hohlräume bezw. Gänge, von dem Durchmesser eines gewöhnlichen Drüsen-Endganges bis zu makroskopisch bequem erkennbarer Grösse, ausgefüllt mit Epithelmassen, zum grossen Theil daneben mit Blut. In den kleineren Nestern findet sich regelmässig nur Epithel, kein Blut, auch in einigen grösseren ist es ebenso; in anderen aber, namentlich in den grössten, findet sich beides in gleicher Menge, stellenweise das Blut weit überwiegend. Die Vertheilung beider Bestandtheile ist verschieden; stellenweise erscheint ein centraler oder an der Seite liegender Epithelhaufen von Blutmassen umgeben, anscheinend scharf getrennt; meist sieht man indessen das Blut in die Zwischenräume der in Form eines Balkenwerks angeordneten Epithelien hineindringen und sie, ein zierliches Netzwerk bildend, erfüllen.

Die Anordnung dieser Hohlräume oder Nester im Zwischengewebe ist eine ganz regellose, lässt nirgends etwas von dem verästelten Aufbau der Drüse erkennen. Ihre Wand zeigt, an den aus den älteren Theilen entnommenen Schnitten wenigstens, nirgends Epithelbelag von Drüsengängen, auch nichts von der regulären Anordnung der nächsten Bindegewebsschichten, sondern sie wird meist offenbar einfach von auseinandergedrängten Bindegewebsfasern gebildet, und lässt auf der Innenfläche nur an manchen Stellen einen Belag von flachen, grosskernigen, endothelähnlichen Zellen erkennen. Die noch vorhandenen unzweifelhaften Drüsengänge zeigen sich vielmehr frei von zelligem Inhalt, mit im Ganzen regulärer, nur stellenweise verdoppelter Zelllage. Nur an den Grenzpartien, in den offenbar jüngsten Theilen der Neubildung, ist z. Th. das epitheliale Rohr um die centralen Epithelhaufen herum vorhanden.

Sehr auffallend ist eine, in allen Schnitten wiederholt zu beobachtende innige Beziehung dieser Nester zu den Blutgefässen. Wir finden solche stellenweise von dem Epithel- und Blutgemisch völlig umschlossen, an anderen Stellen excentrisch in ihnen darin liegend; und zwar keine etwa neugebildeten Blutgefässe der Wucherung, sondern normale, mit voller Muskelwand versehene Arterien und Venen von relativ erheblichem Kaliber. Jedesmal zeigt die Besichtigung, dass die Ansammlung der Zell- und Blutmassen unmittelbar nach aussen an die Muscularis anschliesst, dass sie also innerhalb der Schichten und Bahnen der Adventitia stattgefunden hat.

Die Epithelien der Nester sind gross, kubisch bezw. polyedrisch, meist nicht zu dichten geschlossenen Massen vereinigt, sondern in einem Netz von Balken angeordnet, zwischen deren Lücken sich Blut oder, wo dies fehlt, farblose Gerinnsel, Körnchen, Fädchen befinden. Durch diese balkige Anordnung entstehen manchmal Bilder, die ein epitheliales

Digitized by Google

Rohr darzustellen scheinen; indessen ist dies zu wenig regelmässig, das Ganze so atypisch, von drüsigem Bau so weit entfernt, dass der bisweilen auftauchende Gedanke, es als „malignes Adenom" zu bezeichnen, nicht festgehalten werden kann. Bindegewebige Leisten sind nirgends zwischen den Epithelien, oder als ihre Grundlage zu bemerken.

Fassen wir das Ergebniss der Untersuchung zusammen, so haben wir in der Erkrankung offenbar ein Carcinom vor uns, das in ungewöhnlich diffuser Form die Mamma ergriffen hat, und makroskopisch ein ganz aussergewöhnliches, Cavernom-ähnliches Aussehen darbietet durch einen reichen Blutgehalt in vielen der Krebsnester. Dieser Umstand ist so zu erklären, dass das wachsende Carcinom mit ganz besonderer Vorliebe sich in der Scheide der vorhandenen Blutgefässe fortentwickelte, diese umringte, aus der Verbindung mit den umgebenden Geweben löste, sie oder wenigstens kleine abgehende Aeste arrodirte. Die eigentlichen Drüsengänge, namentlich die grösseren, blieben meist frei von der Einwanderung der Krebsmassen und von der Blutung; weder ist Blut in denselben mikroskopisch zu bemerken, noch hat auch während des Lebens ein Austritt von Blut aus der Mammilla stattgefunden, was zweifellos hätte der Fall sein müssen, wenn eine ähnliche Blutung, wie sie sich in vielen von den Krebsnestern findet, in die Drüsengänge hinein stattgefunden hätte.

Die Prognose wurde nach der raschen Entwickelung der Krankheit, dem klinischen und auch dem histologischen Bilde anfangs sehr ernst gestellt und ein Recidiv in kurzer Zeit erwartet. Speciell konnte man bei der Beziehung des Carcinoms zu den Blutgefässen eine rasche Generalisation der Geschwulstinfection vermuthen. Indessen ist bis jetzt, ca. $^3/_4$ Jahr nach der Operation, von einem Recidiv nichts zu bemerken, das Befinden der Patientin vortrefflich. So liesse sich vielleicht in den reichlichen Blutungen ein günstiges, der Geschwulstverbreitung hinderliches Moment erblicken; möglich, dass die in das Blut eingeschlossenen, von den Geweben abgedrängten Krebselemente vom Eintritt in die Lymphspalten theilweise abgehalten werden.

Erklärung der Abbildungen,

die beide mit Hartnack Obj. V aufgenommen sind.

Fig. 1. Krebsnest im Gewebe, die Epithelien ganz von Blut umschlossen.
Fig. 2. Umwucherung eines Arterienastes durch Krebsmassen.

Digitized by Google

XXX.

Besprechungen.

1.

Chirurgie du rein et de l'uretère. (Indications-Manuel opératoire) par V. Rochet. 362 Seiten mit 50 Abb. im Text. Paris, G. Steinheil, 1900.

Dieses Buch stellt die Fortsetzung der 1895 erschienenen Chirurgie de l'urèthre, de la vessie, de la prostate desselben Verfassers dar und bildet mit ihr nunmehr ein Werk über die gesammte Chirurgie der Harnwege.

Im ersten Abschnitt (Buch I) wird die Nierenchirurgie behandelt, und es werden die chirurgische Anatomie, die allgemeine Operationslehre und die Verletzungen der Niere, Pyelitis und Pyonephrosis, die Nierentuberculose, die Steinniere, die Tumoren und Cysten der Niere, die Wanderniere und Hydronephrose, die sog. essentiellen Nierenblutungen, die Perinephritis und die Nierenfisteln eingehend besprochen.

Die Reichhaltigkeit des Inhaltes verbietet es, auf Einzelheiten einzugehen. Hier sei nur über die Indicationsstellung Rochet's als wohl am meisten interessirend berichtet.

In den Fällen von Nierencontusion ist ein chirurgischer Eingriff indicirt bei reichlicher und dauernder Hämaturie, bei beträchtlicher perirenaler Hämorrhagie ohne Tendenz zur natürlichen Blutstillung und bei Complication mit Verletzung anderer Organe. Ferner geht R. nicht bei allen Nierenwunden operativ vor, sondern nur bei reichlicher und dauernder Blutung, in Fällen von Luxation der Niere in die Wunde, wenn Fremdkörper in der Wunde nachgewiesen sind, und bei gleichzeitiger Läsion anderer Organe.

Ist bei Pyonephrose im Anfang der Eiterretention, wenn der Ureter nicht vollständig obliterirt ist, von Zeit zu Zeit Entleerung des Eiters durch den Ureter möglich, so kann die indirecte Behandlung zum Ziel führen —, wenn nicht, ist chirurgische Behandlung am Platze, und zwar sofortige Operation bei Anurie und Phlegmone perirenalis. Da gegen die primäre Nephrektomie 1. die häufig ausgedehnten Verwachsungen, 2. die bei alter Pyonephrose fast nie fehlende Erkrankung der anderen Niere, 3. das Fortschreiten des pathologischen Processes in der anderen Niere sprechen, so ist R. für die secundäre Nephrektomie eingenommen. Sie ist leichter für den Patienten — der Reflexchoc der anderen Seite, die plötzlich übernommene Mehrarbeit der anderen Niere

Digitized by Google

fehlt — sie ist wegen der Verwachsungen schwieriger für den Operateur und soll nicht zu spät ausgeführt werden.

Die Nothwendigkeit der ganz besonderen Berücksichtigung der anderen Niere und die sehr stark conservative Richtung der französischen Nierenchirurgie wird vielfach hervorgehoben.

Dies kommt zum Ausdruck bei Behandlung der Nierentuberculose. Die primäre Nephrektomie darf nur ausgeführt werden 1. in Fällen einseitiger Tuberculose, 2. wenn Schmerzen und Hämaturien länger dauern und heftiger werden, 3. bei einseitiger tuberculöser Pyonephrose aber gesunder anderer Niere, gesunder Blase und gutem Allgemeinzustand, — sie ist contraindicirt 1. bei schlechtem Allgemeinzustand, 2. bei schwerer Erkrankung des unteren Harnapparates, 3. falls die andere Niere verdächtig ist.

Chirurgische Abstinenz ist anzurathen bei den vorgeschrittenen Formen, wenn Nierenschmerzen, Pyurie und Vergrösserung der Nieren an beiderseitige Nierentuberculose denken lassen, aber keine pyonephrotische Niere vorhanden ist. Letztere macht trotz des Zustandes der anderen Niere eine Nephrotomie erforderlich. Und im Anschluss an diese auftretende Fisteln und progressive Degeneration erheischen, wenn der Allgemeinzustand gebessert und die andere Niere im Stande ist die Mehrarbeit zu leisten, die secundäre Nephrektomie.

Die nicht inficirte Steinniere darf nur in ganz besonderen Ausnahmefällen entfernt werden: z. B. wenn sehr zahlreiche Steine nicht entfernt werden können, oder cystische Degeneration oder atrophische Sklerose die Entbehrlichkeit der Niere darthun, — die inficirte Steinniere, wenn eine grosse abdominale Pyonephrose sich entwickelt hat, die Niere stark verändert ist und Steine im Ureter eingeklemmt sind. Nicht angezeigt ist die Nephrektomie, wenn 1. die andere Niere gross und schon in Intervallen schmerzhaft ist, 2. die noch lumbal gelegene Pyonephrose weniger gross ist, 3. die Pyonephrose eine einzige oder viele mit secernirendem Parenchym bedeckte Taschen bei durchgängigem Ureter enthält, 4. zu feste Verwachsungen die Operation zu schwierig machen. Dann ist die Nephrotomie oder die Pyelotomie auszuführen.

Haben gutartige Tumoren einen grossen Theil der Niere eingenommen oder reichen sie in das Nierenbecken, so ist die Niere zu entfernen. Das Gleiche soll mit einer von einem primären malignen Tumor befallenen Niere bei intacter anderer Seite möglichst frühzeitig geschehen.

Die Cysten der Niere werden ein- oder zweizeitig incidirt und tamponirt oder exstirpirt. Die Nephrektomie bleibt für besondere Fälle z. B. von Cystenbildung in einer Wanderniere oder von vollständigem Verlust des Nierenparenchyms.

Die Cystenniere ist in anbetracht der Doppelseitigkeit der Erkrankung und der unbegrenzten Multiplicität kein Gegenstand chirurgischer Behandlung.

Die durch Wanderniere hervorgerufenen Beschwerden werden durch innere Mittel oder durch Apparate zu heben gesucht. Nur häufige heftige Schmerzanfälle, Nichtvertragenwerden der Bandagen, Hydrone-

Digitized by Google

phrose, Druck auf andere Organe und pathologische Veränderungen der Wanderniere selbst veranlassen zu chirurgischem Vorgehen.

Die Nephropexis hat bei uncomplicirten Wandernieren selten dauernde Besserung gebracht. R. ist deshalb kein grosser Anhänger dieser Operation, ebensowie Tuffier, welcher in den Jahren 1888—1894 64, seitdem nur 8 Nephropexieen ausgeführt hat.

Nur wenn die Hebung der Ursache der beständigen Hydronephrose nicht möglich ist, also je nach Art der Fälle eine Ureterotomie auf den obstruirenden Fremdkörper oder eine Uretero-pyeloneostomie oder eine Ureteroplastik nicht ausgeführt werden kann, ist je nach dem Verhalten der anderen Niere die Nephrostomie oder die Nephrektomie vorzuziehen.

Für die intermittirende Hydronephrose ist in der Hälfte der Fälle eine Wanderniere die Ursache und deshalb,. wenn keine andere Ursache gefunden wird, durch Nephropexis Heilung zu versuchen. Führt sie nicht zum Ziel, so ist die Behandlung die gleiche wie die der beständigen Hydronephrose.

Nur wiederholte und heftige sog. essentielle Hämaturieen fallen in das Gebiet der chirurgischen Therapie. In der letzten Zeit haben auch die Nephrotomie und die Décortication Erfolg gehabt. Die Nephrektomie ist nur Zwangsoperation.

Im II. Buch „L' Uretère" werden die chirurgische Anotomie, die allgemeine Operationslehre (Freilegen und Nähte des Ureters, die Anlegung von Ureter-Blasen-, Ureter-Nierenbecken- und Ureter-Darm-Anastomosen), der Ureterenkatheterismus, die Verletzungen, die Entzündungen und Neubildungen des Ureters, die Anuria calculosa, die Uretersteine, -Fisteln und -Stricturen eingehend erörtert und die Aetiologie, Pathologie und Behandlung der einzelnen Ureteraffectionen ausführlich geschildert.

Insbesondere haben die chirurgische Anatomie des Ureters beim Mann und beim Weibe, die verschiedenen Operationsmethoden und der Ureterenkatheterismus eine vortreffliche Darstellung erfahren.

Ein Vorzug des Werkes ist es, dass es nicht nur Rochet's, sondern auch der übrigen französischen Chirurgen Anschauungen bringt und so die Indicationsstellung und Methoden der französischen Nieren- und Ureterenchirurgie zur Darstellung gelangen lässt. Göbell, Kiel.

2.

Dr. Carl S. Haegler, Docent und I. Assistenzarzt der chirurgischen Klinik in Basel, Händereinigung, Händedesinfection und Händeschutz. Eine experimentelle und kritische Studie. Mit 4 Tafeln. Basel, Benno Schwabe, Verlagsbuchhandlg. 1900. 210 S.

Wer in den letzten Jahren die sich jagenden und oft hart bekämpfenden Veröffentlichungen über Händeasepsis verfolgt oder selbst vermehrt hat, wird mit grossem Interesse Haegler's zusammenfassender Arbeit folgen. Sie gründet sich auf 12jährigen praktischen und experimentellen Erfahrungen, auch physikalische und chemische Thatsachen verwerthend, dabei ausgezeichnet durch völlig sachliche Kritik anderer Ergebnisse. Gewiss ist manche überraschende Vermittlung und Erklärung früherer Wider-

Digitized by Google

sprüche gerade letzterem Vorgehen zu danken. Andererseits ist die Bestätigung einer zweiten Reihe von Beobachtungen durch H.'s im Original zu lesende Methodik von grösstem Werth.[1])

Nach Besprechung der Methodik behandelt H. die Localisation der Mikroorganismen an den Händen. Er betont, dass den Streckseiten der Finger, die bei Operationen viel intensiver mit der Wunde in Verbindung kommen, dieselbe Aufmerksamkeit geschenkt werden muss, wie dem eigentlich nur beim Kratzen thätigen Unternagelraum. Der bacteriologischen Untersuchung von Hautschabseln (Petruschky, Gottstein, Bunge) zieht er die histologische Untersuchung von excidirten Hautstücken vor, und findet, dass sowohl feinste Tusche — die sich wegen ihres leichten Nachweises gut zum Experiment eignet —, als auch Bacterien (Tageshand oder künstliche Infection von der Amputation verfallenen Gliedern) nur durch die oberflächlichsten Epidermisschichten hindurchdringen. Die Bacterien rücken nur ganz wenig tiefer als die Tuschpartikelchen[2]), auch in Schweissdrüsen und in Haarbälgen, wo sie bis zur Einmündungsstelle der Talgdrüsen etwa vorkommen. Besonders tief eingedrungen und stets reichlich findet man die Bacterien (und Tusche) aber in den fast stets vorhandenen kleinsten Hautverletzungen, Schnittchen, Risschen u. s. w.; instructive Abbildungen auf Tafel IV. Diese Ritzen, die sich vielfach in der Epidermis verästeln, auch Rhagaden bis zu den sogen. „rauhen Händen" sind weder mechanisch, noch chemisch keimfrei zu machen und stets eine ernste Gefahr. Die weitere Frage aber, ob sich solche Keime in und auf der Haut vermehren können, konnte von H. bei Staphylococcus aureus auch an Selbstversuchen verneint werden; vielmehr zeigte sich stets nach 1—2 Tagen eine Verminderung der Keime, welche letztere offenbar durch die Hautsecretion entfernt wurden. Der Erfolg wurde durch feuchte Umschläge oder Agaraufstreichen nicht verändert.[3]) Bei 48stündigem Tragen von Gummihandschuhen jedoch begann nach ca. 10 Stunden (Auskeimungszeit!) eine enorme Vermehrung; durch gründliche mechanische Reinigung der aufgelockerten Haut konnte die Zahl der Keime noch auf ca. 100 am Faden herabgedrückt werden, erreichte aber nach 2—3 Stunden je wieder 30—40 000.

Das 3. Capitel, die mechanische Reinigung der Hände, behandelt die Reinigung der Handoberfläche und der Nagelumgebung in besonderen Abschnitten, giebt auch Winke für die so wichtigen, individuellen Factoren (geistige Concentration, Uebung, abnorme Hauttrockenheit und dadurch Neigung zu Rhagaden u. s. w.). Die mechanische Reinigung, nicht die Desinfection ist der wichtigste Act. Dabei ist die „Tageshand" ein besseres Criterium, weil auch bei künstlicher Infection

1) Die den natürlichen Verhältnissen am meisten angepasste Abimpfung von der Hand durch einen starken Seidenfaden scheint in H.'s Händen auch z. B. Sarwey's Hölzchenimpfung gleich, ja dadurch, dass sich der Faden zur Reinigung des Unternagelraums entschieden besser eignet, als ein zugespitztes Hölzchen, sogar überlegen. (Ref.)

2) Wahrscheinlich haften die spiessigen Kohlepartikelchen früher als die abgerundeten Bacterien fest. (Ref.)

3) Allerdings dienten zu den Versuchen virulente Culturen, die in ihren Wachsthumsansprüchen besonders verwöhnt und nicht an die Haut angepasst waren. (Ref.)

Digitized by Google

(die je nach Entfettung der Hand völlig verschieden und unvergleichbar ausfällt) vielfach nach der Reinigung nicht mehr die eingeriebenen Keime, sondern die „ordentlichen Mitglieder" allein (Staphylococcus albus) vorhanden sind. Gleichfalls einleuchtende Bilder giebt die Verunreinigung mit Tusche: ist diese noch vorhanden, hat die Reinigung auch Bacterien nicht entfernen können. Dabei zeigen sich am schwersten zu reinigen die Unternagelräume, dann die Stelle zwischen Daumen- und Kleinfingerballen an der Grenze der Hohlhand, dann die Partien über den Grundgelenken, die Zwischenfingerräume, die Infundibula der Haarbälge an der Streckseite. Nicht rein zu machen sind kleine Hautverletzungen, Rauhigkeiten. Die Untersuchung der nicht entfetteten Tageshand ergab wenig, die der gewaschenen Haut viele Keime. Erhebliche Verminderung der letzteren wurde durch Abtrocknen mit rauhem (sterilen) Tuch[1]) herbeigeführt. Noch besser wurde das Resultat durch vorheriges Entfetten der Haut mit Bolus alba (Boluspaste, 1 kg Bolus auf 700 ccm Wasser), danach Abbürsten der durch die Seife sich lockernden obersten Epidermisschichten mit (steriler) Wurzelbürste. Schleich's Angriff gegen letztere wird im Einzelnen widerlegt (S. 47 ff.). Der ganze Reinigungsact natürlich in fliessendem, warmem Wasser; ein Vortheil ist, die Seife zuerst trocken gut einzureiben, wozu sich neben ihrer guten auflockernden Eigenschaften (freies Alkali) die grüne Seife am besten eignet. Vorzüglich lockernd wirkt auch Kleieninfus. Die Niederlage von Schleich's Marmorstaubseife wird von H. leider vervollständigt; auch der Wachsüberzug ist chemisch unmöglich. Besser, aber nicht die Bürste ersetzend, wirkt Seesand.[2])

Speciell die Nagelumgebung betreffend spricht H.'s Erfahrung für freies Nagelende von ca. 3 mm. Das eigentlich Gefährliche ist das schon makroskopisch rauhe, oft dunkel gefärbte Ende des Nagelbettes, das, nach Möglichkeit aufgelockert, am besten mehrfach bearbeitet wird. H. hatte die besten Ergebnisse mit starkem Seidenfaden (S. 65 ff.) beim Unternagelraum. Beim Nagelfalz erwies sich auch ihm das Nagelmesser (eventuell aus Bein) am nützlichsten. Facit von Capitel 3:

Keimfreiheit erzielt die mechanische Reinigung der Hände nie. Darum sind Antiseptica nothwendig.

4. Die Reinigung der Hände mit Desinfectionsmitteln ist ohne Vorbereitung durch Wasser und Seife werthlos.

Zu dem Interessantesten gehören H.'s Versuche und kritische Ausführungen über den Alkohol (S. 75 ff.). Hier nur das Resultat, dass 65 proc.[3]) Alkohol relativ am besten antiseptisch wirkt, dass er aber durch Angewöhnung der Bacterien, dickere Schicht, geringste Fettumhüllung schon unwirksam wird, dass also die antiseptische Kraft des Alkohols für die Handdesinfection praktisch nicht in Frage kommt. Die mechanische

1) Ref. empfiehlt als einfacher und sicherer einen grösseren Mulltupfer.

2) Seesand, gesiebt und geglüht, wird schon seit etwa 10 Jahren von Helferich zur Reinigung der Hand und Vorderarme als bestes Mittel angewandt; für die Nagelgegend die (ausgekochte) Bürste. (Ref.)

3) Wasserhaltiger Alkohol scheint Eiweiss langsamer, aber allmählich tiefer vordringend zu coaguliren, während absoluter Alkohol an der selbstgeschaffenen, raschen Coagulation der oberflächlichsten Eiweissschichten Halt machen dürfte.

Digitized by Google

Wirksamkeit besteht darin, dass corpusculäre Verunreinigungen von der durch Wasserentziehung tiefer gefalteten Haut schwieriger zu entfernen sind. (Ein wesentlicher Versuchsfehler ergab sich auch aus dem Umstand, dass durch das übliche Wassernachspülen die Affinität des Alkohols zur Haut (der Zelle) nicht überwunden wurde.) Chemische Wirkung später. Die Behandlung mit Seifenspiritus wird als Scheindesinfection nachgewiesen, indem die Methode nicht mehr als Alkohol allein leistet; das wichtige auflockernde Alkali wird in alkoholischer Lösung nicht frei. Zum Beweis die experimentellen Ergebnisse, die mit Landsberg's und Reinicke's stimmen. Noch weniger leisten antiseptische Seifen. (S. 137 ff).

So bleiben noch die andern Antiseptica übrig. Von ihnen ist nur das — wichtigste — Sublimat zum Experiment geeignet, da man durch Hg-Fällung mit Schwefelammonium (und nur durch diese, Geppert) eine Nachwirkung des Desinfectors in den Culturen ausschliessen kann. Nach Fürbringer'scher Desinfection und 10 Minuten langem Nachspülen mit warmem Wasser, abtrocknen u. s. w. wurde H.'s Hand durch Schwefelammonzusatz noch schwarz von HgS. Dabei waren die tieferen Hautfalten noch weiss, das Sublimat war nicht so weit vorgedrungen. Es ist zum Theil an die Zelle chemisch gebunden und nur Eiweisslösungen (Serum) bringen es aus der Zelle wieder heraus, wobei es von neuem antiseptisch (in Culturen nachweislich) wirken kann.

Nach der Entwässerung der Hautzellen durch Alkohol dringt das wässrige Sublimat rascher und tiefer ein, zugleich tiefer als andre Antiseptica. Dabei müssen Alkohol und wässriges Desinficiens getrennt einwirken; (Erklärung Anm. 3 S. 604). Das Sublimat wirkt nur nach vorheriger guter Entfettung der Haut, ist „kein Ablass für Unterlassungssünden" in der Reinigungstechnik bis dahin. Immerhin bleibt die Wirkung des Sublimat oberflächlich genug, ist jedoch ein wichtiges Hilfsmittel für den Zweck das Mögliche zu erreichen. In Zahlen lässt es sich nicht ausdrücken, sobald verschiedene Personen und Arbeiten in Betracht kommen, dafür sind die individuellen Verhältnisse der Versuchspersonen und -objecte zu incongruent.

An den eigenen Händen erzielte H. mit:

1—2 Min. Entfettung durch Boluspaste;
5 Min. Kaliseife und Bürste mit heissem fliessendem Wasser;
Abreiben durch trockenes Tuch (Mulltupfer Ref.)
3 Min. 70 Proc. Alkohol;
3 Min. warme 1 promill. Sublimatlösung

die besten Resultate: 89 proc. Sterilität. Dies kann als Minimum betrachtet werden, da einerseits das in der Praxis nicht ausgefällte weiterwirkende Sublimat, andererseits wiederholte Waschungen mit einem Desinficiens während der Operation bessere Resultate geben.

5. Der Keimgehalt der Handoberfläche während der chirurgischen Eingriffe kann nach Doederlein's Vorgehen (das allerdings nicht einwandfrei in Technik und Schlüssen ist) durch Tragen von Gummihandschuhen beurtheilt werden: Die Hand war nach circa 20 Min. nie steril, auch wenn sie vor dem Anziehen der Handschuhe steril gewesen war. Zog H. über den Gummi- noch Zwirnhandschuhe,

Digitized by Google

so fanden sich in letzteren nur eine kleine Anzahl Keime (im Gegensatz zu Doederlein). Nur diese Keime stammten aus der Luft oder Haut des Patienten. Die verhältnissmässig geringe Ausbeute auch unter dem Gummihandschuh gegenüber Parallelversuchen mit Zwirn allein rührt daher, dass die oberflächlichen Epithellagen und tieferen Hautkeime durch die Compression zurückgehalten wurden, unter dem Zwirn dagegen rasch sich abrieben, bezw. an die Oberfläche kamen. Nach mehreren Stunden allerdings kann unter dem Gummi Vermehrung der Keime eintreten, die sich im übrigen grösstentheils als Staphylococcus albus, mithin als Hautkeime, characterisiren.

Das 6. Capitel: Operationshandschuhe und undurchlässige Ueberzüge der Hände, weist für die Zwirnhandschuhe (Miculicz) eine Verschlechterung der Asepsis (vgl. S. 159ff) nach, während die Lederhandschuhe Wölffler's eine bedeutende, doch nicht absolute Sicherheit geben. Am besten und wenigsten hinderlich ist das Friedrich'sche Präparat, wennschon durch seine Verletzbarkeit nicht ganz ungefährlich. H. zieht tadellose Hände ohne Handschuhe bei reinen Operationen vor, nimmt Handschuhe ev. zum Legen vieler Ligaturen und jedenfalls zu Operationen an infectiösem Material, lässt den Instrumentator u. s. w. Handschuhe tragen. Ungenügend sind alle sogen. impermeablen Ueberzüge (Paraffin, Guttapercha, Wachs — speciell Schleich's Wachsüberzug ist eine Täuschung —) aus chemischen und mechanischen Gründen. S. 167—174.

7. Die Prophylaxe ist derzeit noch in den Anfangsgründen. Eine Carenzzeit ist praktisch und wissenschaftlich in der jetzigen Form werthlos, Staphylococcus aureus hielt sich an H.'s Oberschenkel 6 Tage ohne Virulenzverlust. Wichtig dagegen ist die sofortige Reinigung (Helferich) nach zufälligem oder absichtlichem Berühren mit „infectiösem Material" inner- und ausserhalb der Klinik. Als solches sind nicht nur Eiter, Koth und ähnl., sondern jede granulirende Wunde, die Verbandstücke, schliesslich „alles, wohin man in einem chirurgischen Spital greift" anzusehen; die Krankenzimmer sind dadurch gefährlicher als die Operationssäle. Dabei ist die Reinigung nur wirksam bei tadelloser Beschaffenheit der Hände. Als H.'s Hände durch chemische Versuche rauh waren, gelang es trotz obiger Regeln Tage lang nicht, gelb wachsende Staphylokokken, bis zu denen übrigens alle Uebergänge von dem Staphylococcus albus vorhanden sind (S. 182ff), von den Händen zu entfernen. Daraus ergiebt sich das Tragen der Handschuhe einerseits bei nicht tadelloser Haut, andererseits vortheilhaft überhaupt ausserhalb des Operationssaales, bei Operationen nur zur Handreichung oder in inficirtem Gebiet. Ausserhalb des Operationssaals wäre auch eine Wachspaste oder Paraffinüberzug von bedeutendem Werth.[1]) Das Wichtigste aber ist eine nie ermüdende Handpflege, wozu auch baldmöglichste Entfernung des Desinficiens[2]), eine bewusste Vermeidung zu vieler Reinigungsproceduren (Verbandwechsel mit Instrumenten u. s. w.)

1) Vielleicht bekommt hier das Chirol seine Stelle, obgleich es den Handschuh auch nicht ersetzt. (Ref.)

2) H. nimmt zum Spülen zwischen der Operation Sublimat, da Kochsalzlösungen nicht steril zu halten. (Ev. aber Giesskanne; der Ref.)

Digitized by Google

neben Anwendung von Lanolin oder Wachspräparaten gehört. Zur Entfernung von Sublimat oder Rauhigkeiten: Kleieninfus, Bimstein; für Rhagaden Lederhandschuhe über den eingefetteten Händen während der Nacht. Die Beschaffenheit der Handoberfläche ist der bedeutendste Factor in der Möglichkeit der Händereinigung und Händedesinfection nach H.'s Untersuchungen.

Ihren weiteren Ergebnissen auf dem Gebiet der Wundinfection und -behandlung sehen wir mit Freude entgegen. Sick, Kiel.

3.

Bardeleben & Haeckel, Atlas d. topogr. Anatomie 2. Aufl. brosch. 20 Mk. geb. 22 Mk.

Die neue Ausgabe des in deutschen Aerztekreisen längst eingeführten vortrefflichen Werks hat durch zahlreiche Verbesserungen und Vermehrungen sehr gewonnen. Vor Allem kommt die gemeinsame Arbeit des Anatomen mit dem Chirurgen der Brauchbarkeit des Werkes gerade für chirurgische Zwecke sehr zu statten; ausserdem ist die Mitwirkung des bekannten Psychiaters Prof. Dr. Ziehen und eines jüngeren durch seine Fachausbildung wie durch seine ungewöhnliche künstlerische Begabung ausgezeichneten Anatomen, des Herrn Dr. Fritz Frohse in Berlin, dem Werke sehr förderlich gewesen. So ist der Text wie die Bilderdarstellung durch Klarheit und Vielseitigkeit ausgezeichnet. Es ist dem Ref. geradezu ein Vergnügen gewesen, die Tafeln betreffend die Hirntopographie, die Bauch- und Beckenorgane durchzusehen; die Darstellung der Extremitäten ist wiederum durch besondere Beachtung der Schleimbeutel und Sehnenscheiden ausgezeichnet; als sehr werthvoll erscheinen die Tafeln, welche der Darstellung der Innervation der Haut und der Muskeln nach den Rückenmarkssegmenten gewidmet sind. Mögen sich Viele an den Vorzügen des Werkes in häufiger Benützung desselben erfreuen! Helferich.

4.

Tagebuchbuchblätter aus dem Boerenkriege 1899—1900 von Marine-Stabsarzt Dr. Matthiolius, s. Z. beauftragt mit der Oberleitung der 3 Expeditionen des deutschen Vereins vom Rothen Kreuz. Mit 1 Karte. Preis in elegantem Einband 3 Mk.

Der Verfasser hat sich durch die umsichtige, treffliche Leitung der nach Südafrika gesandten Hülfsexpeditionen der deutschen Vereine vom rothen Kreuz einen Namen gemacht. Die rein ärztlichen Berichte von Matthiolius, Küttner und Hildebrandt sind zum Theil auch schon erschienen. Das vorliegende Büchlein enthält eine Darstellung der Erlebnisse in Tagebuchform und wird in den weitesten ärztlichen Kreisen grosses Interesse erwecken. Den Referent hat diese Lectüre wegen der hübschen, humorvollen Darstellung und der Beleuchtung der unsere Theilnahme so fesselnden Verhältnisse in dem Burenkriege ausserordentlich

Digitized by Google

angezogen. Zugleich sind die Erfolge der Expeditionen rühmenswerth und die Oberleitung als mustergiltig für ähnliche, in Zukunft wohl öfters zu erwartende Unternehmungen zu bezeichnen. Das Büchlein wird jedem Arzte viel Freude machen. Helferich.

5.

J. Pagel, Biographisches Lexikon hervorragender Aerzte des XIX. Jahrhunderts. Verlag von Urban & Schwarzenberg, Berlin und Wien, 1901.

Das schon einmal kurz erwähnte Werk liegt nunmehr vollendet vor. Mit der V. Abtheilung ist der Schluss erschienen, eine Anzahl von Nachträgen und Ergänzungen sind angefügt (S. 1917—1984), eine historische Einleitung aus der Feder des Herrn Dr. J. Bloch ist dem Werke vorangestellt. Das Werk wird bei dem grossen ärztlichen Lesepublikum nicht allein Deutschlands eine sehr günstige Aufnahme finden, davon sind wir überzeugt. Denn durch dasselbe wird einer Gewöhnung Rechnung getragen, welche heutzutage schon Bedürfniss geworden ist: durch alle Publicationen, historische, künstlerische, belehrende und unterhaltende geht der Zug nach bildlicher Ausschmückung durch Aufnahme von zugehörigen Abbildungen aus neuerer oder vergangener Zeit in einer Zahl und Güte, wie es erst jetzt durch die trefflichen und billigen Reproductionsmethoden ermöglicht wurde. So treten uns auch in dem Lexikon die Bilder sehr vieler Aerzte lebensgetreu entgegen, und entsprechen die Bilder, wie nicht selten, jüngeren Jahren des Betreffenden, so entsteht dadurch zwar eine kleine Ungleichheit, die sich auch wohl hätte vermeiden lassen, aber ein Schaden ist das doch nicht. Der Besitzer des Lexikons wird überdies in bequemer und schneller Weise sich orientiren können über die wissenschaftlichen und sonstigen beruflichen Leistungen der Aerzte oder Forscher, von denen so viele jetzt noch in voller Thätigkeit stehen.

Helferich.

6.

E. Sonnenburg, Pathologie und Therapie der Perityphlitis; ein Lehrbuch für Aerzte und Studirende. IV., umgearbeitete und sehr erweiterte Auflage. Leipzig, F. C. W. Vogel. 1900.

Die längst bekannte und in Aerztekreisen geschätzte Monographie des Verf. über Perityphlitis ist zu einem kleinen „Lehrbuch“ geworden. Was äusserlich in der Anordnung des Stoffes für diese Aenderung erforderlich war, das ist in der neuen Auflage geschehen. Bemerkenswerth ist, dass der Inhalt des Buches noch immer wesentlich auf eigenen Erfahrungen des Verf. aufgebaut ist, wenn auch die Arbeiten anderer Chirurgen vom Verf. beachtet wurden und in einzelnen kleinen Wandlungen der Anschauungs- und Behandlungsweise Ausdruck gefunden haben. In der That verdankt die Deutsche Chirurgie gerade Sonnenburg und

Digitized by Google

seinen Schülern sehr viel, und mit Recht wird er unter den Forschern und Praktikern auf diesem Gebiete obenan genannt.

Heute sind nun die Lehren von der chirurgischen Behandlung der Perityphlitis Gemeingut der deutschen Chirurgen, und Viele von uns haben in der Bearbeitung dieses Gebietes ein Lieblingsfeld gefunden. Das Gebiet selbst ist auch immer grösser und mannigfaltiger geworden, und seine Bedeutung ist immer weiter in die ärztlichen Kreise gedrungen, zum Wohle der an diesem Leiden Erkrankten.

Der Inhalt des Buches beginnt mit einem allgemeinen Theil (S. 1—102), dann folgen II. Aetiologie und Pathogenese (S. 103—136), III. Pathologische Anatomie (S. 137—218), IV. Symptome, Diagnose, Prognose (S. 219 bis 314). Zuletzt folgt V die Therapie der Appendicitis (S. 314—403). Zahlreiche Krankheitsgeschichten sind im Text eingestreut. Die Ausstattung des Buches ist vortrefflich. Helferich.

7.

H. Chiari, Prag: Die pathologische Anatomie im 19. Jahrhundert und ihr Einfluss auf die äussere Medicin. Vortrag, gehalten in der ersten allgemeinen Sitzung der 72. Versammlung deutscher Naturforscher und Aerzte zu Aachen am 17. September 1900. Verlag von Gustav Fischer. Jena 1900.

Der sachkundige Redner schildert hier die Entwickelung der pathologischen Anatomie unter Betonung vieler Einzelheiten und vieler einzelner Forscher. In der ersten Hälfte des 19. Jahrhunderts stieg das Ansehen der pathologischen Anatomie sehr hoch, und dieselbe wurde mehr und mehr als eines der Fundamente der praktischen Medicin angesehen. Als selbständige Wissenschaft musste sie aber erst geschaffen werden, und dies geschah durch das Auftreten zweier Männer, welche die Träger einer neuen und wohl der glanzvollsten Epoche der pathologischen Anatomie wurden, nämlich Carl Rokitansky's und Rudolf Virchow's. Diese beiden Männer ergänzten sich in der glücklichsten Weise, sodass Rokitansky sozusagen den Unterbau schuf, auf welchem dann Virchow sein grossartiges Gebäude aufführte. Es ist ganz richtig, wenn Rokitansky von Wunderlich als Schöpfer der anatomischen Pathologie und Virchow als der erste wahre descriptive pathologische Anatom bezeichnet wird. Unter den modernen pathologischen Anatomen ist keiner, welcher nicht Rokitansky und Virchow als Lehrer und Führer bezeichnen könnte. In der neuesten Zeit erhielt die pathologische Anatomie einen mächtigen Impuls durch die medicinische Bacteriologie, deren Lehrmeister Robert Koch, der Schöpfer einer exacten Methodik wurde. Der Verfasser betont, dass für den Fortschritt in der Pathologie das Zusammenwirken zwischen Kliniker und pathologischem Anatom unerlässlich ist. Er würdigt auch die pathologisch-anatomischen Untersuchungen, welche Kliniker, speciell die Chirurgen, ausgeführt haben. Helferich.

Digitized by Google

8.

Geh.-Rath Prof. Dr. Lähr, Die Litteratur der Psychiatrie, Neurologie und Psychologie von 1459—1799. Berlin bei Georg Reimer. 8. 1900. Bd. III.

Jüngst haben wir hier über die zwei ersten Bände dieses grossen Prachtwerkes berichtet. Jetzt liegt auch ein dritter, der Schlussband, vor, welcher zu den beiden früheren ausgiebige Register giebt, und damit alle Wünsche befriedigt. Auf 271 Seiten findet sich zuerst ein Namensregister (90 Seiten mit Doppelspalten), dann aber auch ein Realregister (166 Seiten), endlich ein Verzeichniss der angeführten Zeit- und Sammelschriften der früheren Jahrhunderte (9 Seiten).

Ein Realregister konnte man eigentlich kaum erwarten! Vom Starrkrampf ein Litteraturverzeichniss zu geben, wie das jetzt üblich, hatte ich in meinem Buche aufgegeben. Wer es vermisst hat, kann sich hier überzeugen, dass die Namen der Autoren allein beim Tetanus und Verwandtem eng gedruckt über 12 Spalten einnehmen, und das bis zum Ende des 18. Jahrhunderts, in dem die wissenschaftliche Bearbeitung des Tetanus erst angefangen hat. Wollte man jetzt alle Bemerkungen darüber aufnehmen, würde das an und für sich ein dickes Buch geben. Dagegen habe ich wohl auf die Auffassungen der Reformationszeit, sowohl des berühmten Tübinger Professors Leonhart Fuchs, als auch des Laurentius Phryesen, der Philosophie und Arzenei Dr. v. Colmar, in seinem Spiegel der Arzenei von 1518 hingewiesen, die meist nicht bekannt, auch hier nicht zu finden sind.

Das Delirium tremens hat sicher auch in vergangenen Jahrhunderten existirt, wurde aber vor Sutton mit zur Phrenitis gerechnet. Ich war gespannt, wie sich Laehr aus der Schwierigkeit ziehen würde, wenn er auch alle solche gelegentlichen Betrachtungen beachtet und dabei doch immer wieder dieselben Autoren anführen müsste.

Diesen Schwierigkeiten ist Lähr aus dem Wege gegangen, indem er verwandte Dinge bisweilen summarisch zusammenstellt, ganz wie schon Leonhart Fuchs (im 30. Capitel seines ersten Buches de Medendis singularum partium corporis humani a summo capite ad imas usque pedes Malis), mit dem Tetanus alle Krampfarten bespricht. So stellt Lähr z. B. Convulsiones, Spasmus, Tenesmus, Tetanus, Trismus, Tussis convulsiva und Singultus in einem Artikel (mit 13 engen Spalten) zusammen, andererseits werden Delirien, Ebrietas und Phrenitis gesondert behandelt. Deshalb folgt nun ein Index zum Realregister, der Aufschluss giebt, unter welcher Bezeichnung die hauptsächlichen Stoffe abgehandelt sind (z. B. alle jene erst angeführten unter Convulsiones).

Trotzdem Lähr 16396 Schriften von 8565 Verfassern mit 2778 Inhaltsangaben anführt, sind ihm natürlich öfters nur spätere Auflagen zur Hand gewesen. Aus Luther's Freundeskreis führen die „Hygieniker" Eobanus Hessus, Johannes Curio und Jac. Crellius die diätetischen Vorschriften von Philipp Melanchthon aus seinem Buche De anima an; dies Werk wird aber erst (in seinem Nachtrag) beim Jahre 1589 eingehender besprochen. Gewiss ist das ein Beispiel, auf welche

Digitized by Google

Schwierigkeiten solche historischen Untersuchungen stossen; selbst wenn die Verfasser von manchen Seiten mit Material reichlich unterstützt sind, wie das der Verfasser dankend anerkennt. Edmund Rose.

Anzeigen litterarischer Neuigkeiten, welche der Redaction zugeschickt worden sind:

Revue de Chirurgie. XX. No. 9—10. Paris. Sept.-Oct. 1900. Inhalt: XIII. Congrès international de Médecine (2—9 août). Section de Gynecologie. Section de Chirurgie. No. 10: F. Terrier et E. Raymond, A propos de la suture des plaies du Coeur (avec 6 fig.). E. Villard, De la Gastroduodénostomie sous-pylorique (avec 4 fig.). E. Vidal, L'opotherapie entérique dans l'occlusion intestinale. R. de Bovis, Le Cancer du Gros Intestin, Rectum excepté.

Archives Provinciales de Chirurgie. IX. No. 9—10. Paris. Sept.-Oct. 1900. Inhalt: M. Jeannel, Toulouse, Pathologie chirurgicale du duodénum (fin). J. Lafourcade, Bayonne, Cinq observations de pseudarthrose. Dalous, Toulouse, Sur une brachydermie palmaire symétrique, héréditaire et congénitale. 2 fig. (No. 10): M. Jaboulay, Lyon, Un bouton anastomotique tenant en place sans suture (2 fig.). M. Jeannel, Toulouse, Note sur la technique de l'opération de Schroeder (8 fig.). F. Calot, Berck-sur-Mer, Traitement local de la tuberculose externe (ce qu'il est et ce qu'il devrait être). Dujon et Chégut (Moulins), Un cas de bistournage spontané du testicule simulant une hernie étranglée. Ch. Girard, Berne, Sur la cure radicale de la hernie inguinale.

La Clinica Chirurgica. VIII. No. 8—10. Mailand. August, September und October 1900. Aus dem Inhalt: Parascandolo, Zur Aetiologie und Pathogenesis der Cystitis. Angelo, Splenektomie bei Malaria.

Anales del Círculo Médico Argentino. XXIII. No. 4—8. Buenos Aires. April-August 1900.

Bulletin of the Johns Hopkins Hospital. Vol. XI. No. 112—115. Baltimore. July-Oct. 1900. Aus dem Inhalt: L. F. Barker, On the Present Status of Therapy and its Future. Whitehead, A Contribution to the Study of Malignant Tumors arising in Congenital Moles. G. Brown Miller, The Sterilization of Catgut. (114.)

Bulletin of the Harvard Medical Alumni Association. No. 15. 10th Meeting Boston. June 26, 1900. Boston, published by the Association.

Ajello, Sulla Tubercolosi primitiva del Collo dell' Utero. Palermo Riforma Medica 1900. (Mit 2 Tafeln mikrosk. Präp.)

Monatsschrift für Geburtshülfe und Gynäkologie. A. Martin und M. Saenger. Band XII 3—5. Berlin. Sept.-Novbr. 1900. Aus dem Inhalt: L. Pernice, Ueber die Uretero-Cystoneostomie. Gottschalk, Berlin, Zur abdominellen Uretro-Cysto-Anastomosis bei Ureter-Genitalfisteln. Stroganoff, Prof., Petersburg, 58 Fälle von Eklampsie ohne Todesfall von dieser Erkrankung.

Die Therapie der Gegenwart. 1900. 9—11. Berlin, Sept.-Novbr. 1900. Aus dem Inhalt: Naunyn, Die heutige Lehre von der Cholelithiasis. Sorgo, Ueber

Digitized by Google

die Behandlung der Aneurysmen und Blutungen mit Gelatine. (10.) Ewald, Ueber die extrabuccale Ernährung. Mikulicz, Ueber Ileus. (11.) Fritsch, Ueber vaginale Coeliotomien.

Deutsche Aerztezeitung. 1900. Heft 17–21. Berlin. 1. Sept. — 1. Nov. 1900. Aus dem Inhalt: Braatz, Ueber Hämorrhoidenoperationen. Tilmann, Zur Frage der Blutergelenke (18).

Sammlung zwangloser Abhandlungen aus dem Gebiete der Nasen-, Ohren- und Halskrankheiten. In Rücksicht auf allgemein-ärztliche Gesichtspunkte herausgegeben von Dr. Maximilian Bresgen in Wiesbaden. IV. Bd. Nr. 10. 15. Oct. 1900. Verlag von Carl Marhold in Halle a/S. Einzelpreis Mk. 1,50. Inhalt: Kayser, Die Laryngoskopie bei Kindern. Schwidop, Rhinitis vasomotoria. Bresgen, Der Werth des Gurgelns.

Blätter für Volksgesundheitspflege. Gemeinverständliche Zeitschrift. Organ des Deutschen Vereins für Volkshygiene. Herausgeber: Wirkl. Geh. Ob. R. Rath Dr. Bödiker, Dr. Graf Douglas, Geh. Med.-Rath Dr. v. Leyden, Geh. Med.-Rath Dr. Rubner. Schriftleitung Dr. K. Beerwald, Arzt in Berlin, Dr. jur. G. Kautz, Reg.-Rath in Berlin, Dr. Spitta, vom hygien. Institut Berlin. 1. Jahrgang. 1. Heft. München und Leipzig. 1900. Druck und Verlag von R. Oldenbourg. 2 mal monatl. zum Jahrespreise von 4 Mk. 80 Pfg. Aus dem Inhalt: Bödiker, Berlin, Der Arzt und die Volkshygiene. Biedert, Hagenau, Wasser und Milch. Raydt, Leipzig, Leibesübungen und Volkshygiene. Weiter: Bekanntmachungen, hygienische Rathschläge fürs Haus, Recepte u. s. w. Sick, Kiel.

Druck von J. B. Hirschfeld in Leipzig.

Digitized by Google

Digitized by Google

Digitized by Google

Digitized by Google

JUL 18 1903
AUG 28 1905

Digitized by Google

1qal
84
~~111A~~
~~602~~

Digitized by Google

3 2044 103 049 8